Вебинар

Умный фитнес. Модуль 1
Диагностика: диафрагма, тазовое дно, мышцы кора

Ведущие: Соркин Михаил

Антон Гедтягев

Виды живота

Спасательный круг

- **<u>Отличительная черта:</u>**

  Валики на боках

Вздутый живот

- **<u>Отличительная черта:</u>**

Плоский животик утром, но набухает в течение дня (независимо от того, есть ли у вас лишний вес)

Грушевидный

- **<u>Отличительная черта:</u>**

Вы стройны, но нижняя часть живота выделяется.

Мамочкин живот

- **<u>Отличительная черта:</u>**

Как после родов

Диафрагмы нашего тела

- Диафрагма турецкого седла;
- Диафрагма намета мозжечка;
- Подчелюстная диафрагма;
- Подключичная диафрагма;
- Грудобрюшная диафрагма;
- Тазовая диафрагма;
- Мочеполовая диафрагма.

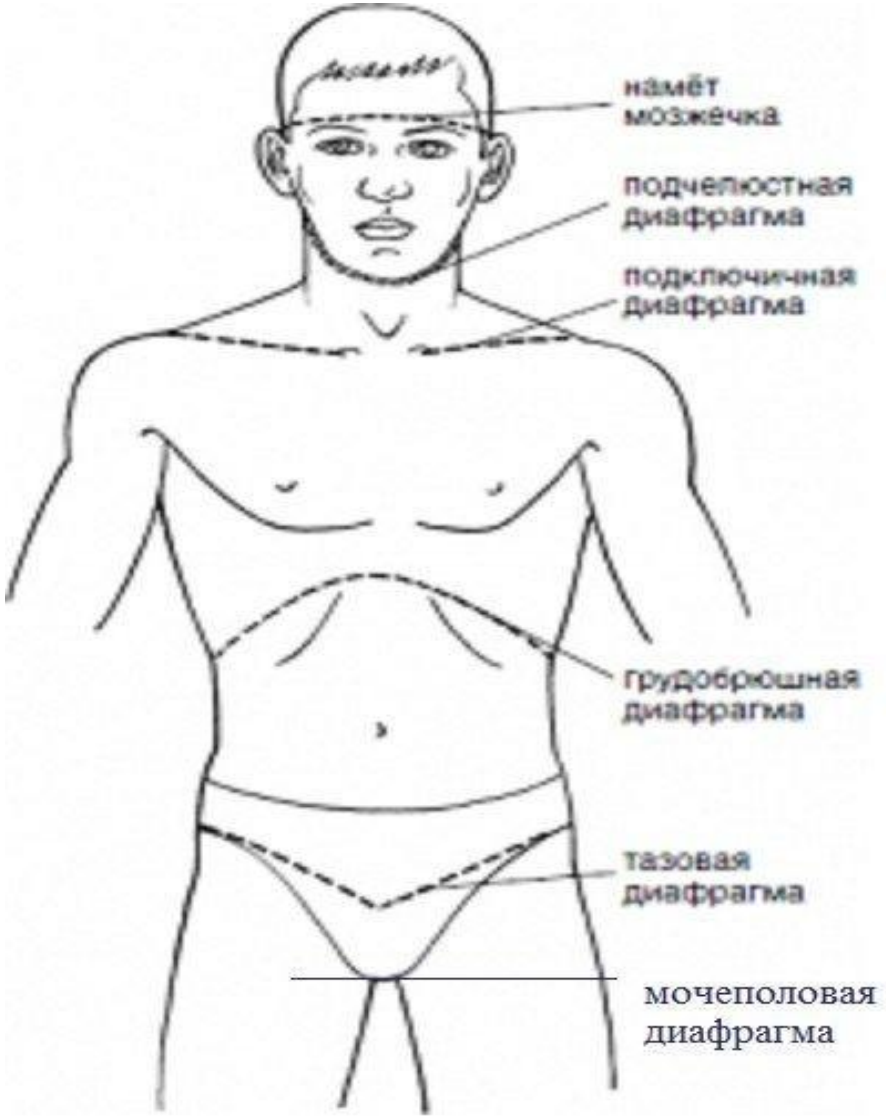

Грудобрюшная диафрагма

- Куполообразная мышечно-апоневротическая перегородка, разделяющая брюшную полость от грудной;
- Мышечные волокна расположены по переферии;
- В центре образуется сухожильный центр

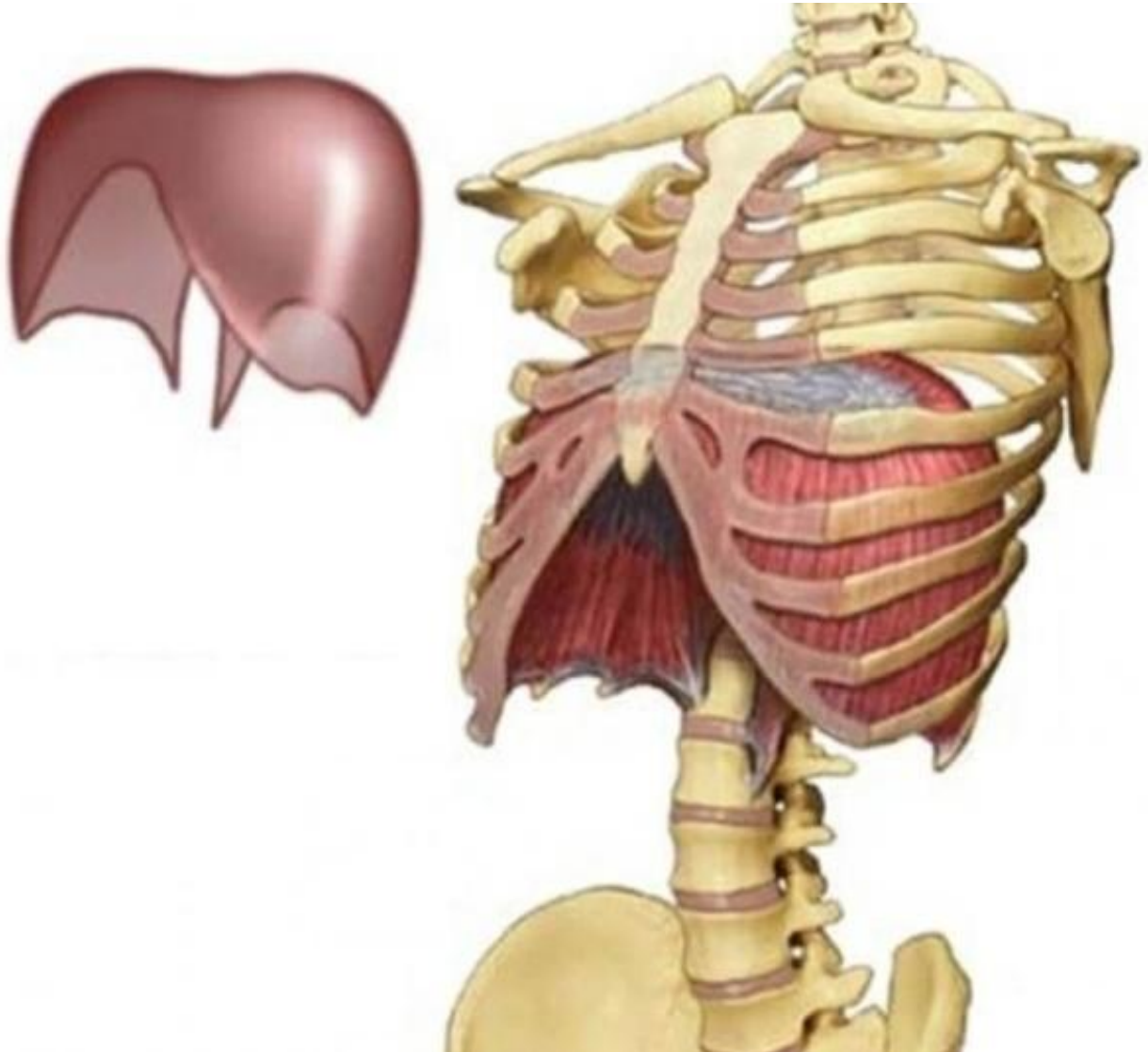

Грудобрюшная диафрагма

- Прикрепляется к внутренней части мечевидного отростка;
- Реберная часть, начинается от хрящей VII—XII ребер, восходит в сторону сухожильного центра;
- Поясничная часть: ножки диафрагмы 1-3 позвонок - левая ножка, 1-4 позвонок – правая ножка.
- Особенности: ГБД вплетается в поперечную мышцу живота

Грудобрюшная диафрагма Иннервация

- Диафрагмальный нерв;
- Блуждающий нерв;
- Грудные нервы 9-12

Грудобрюшная диафрагма

Верхняя,Нижняя полая вена;
Пищеводное отверстие;
Аорта

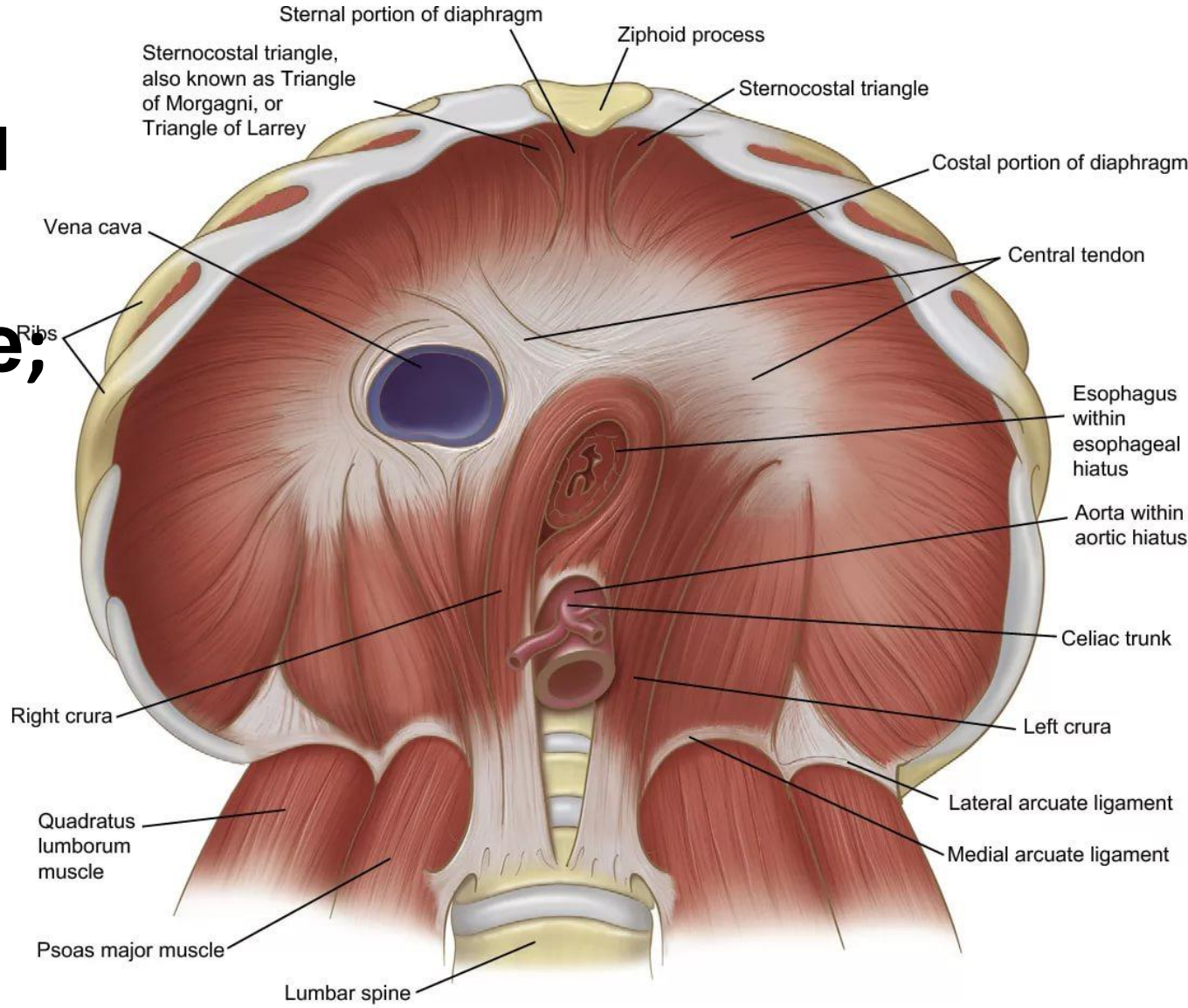

Fig. 2. Abdominal view showing the lumbar, costal, and sternal portions of the muscular diaphragm

Грудобрюшная диафрагма

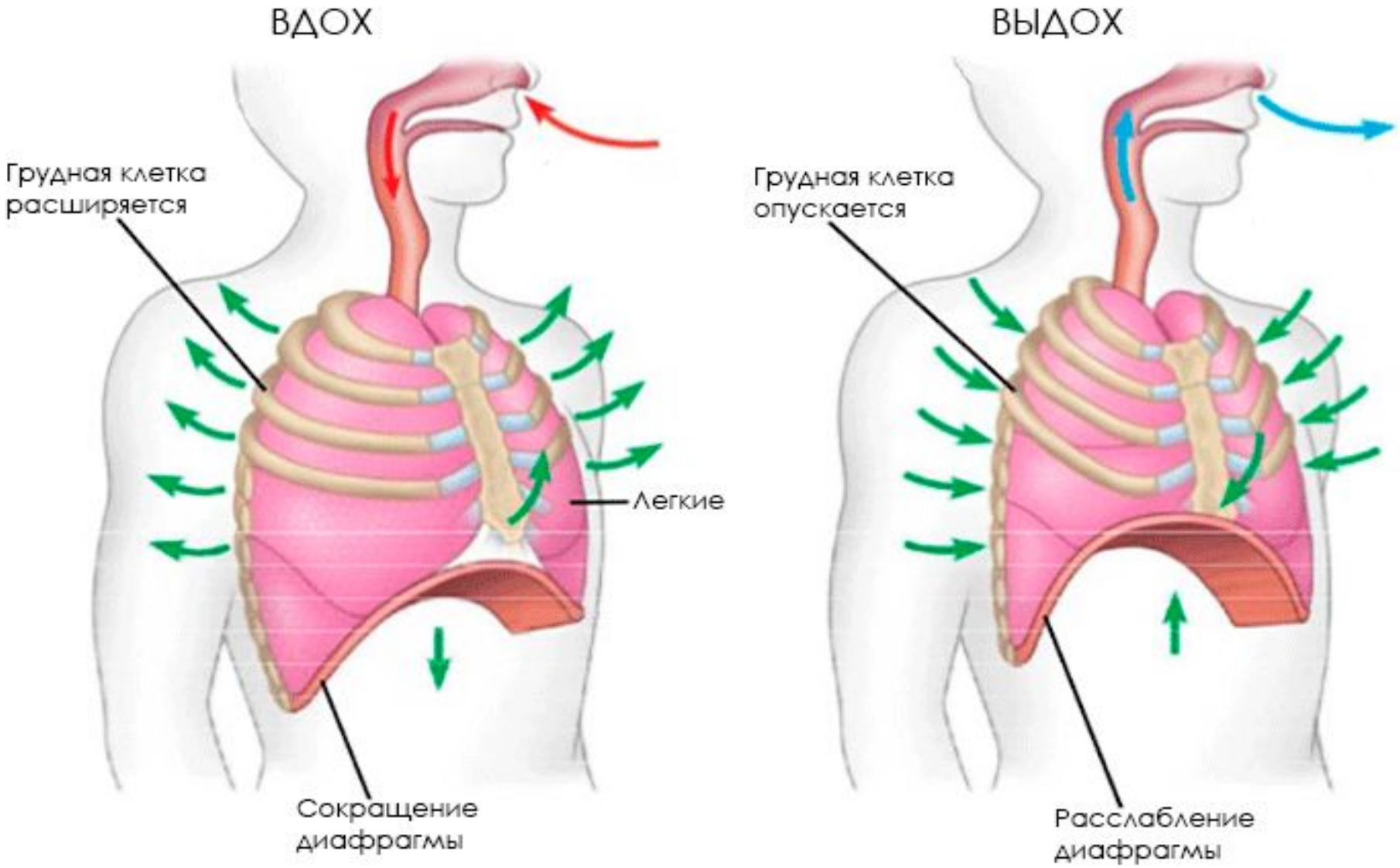

Основные мышцы вдоха

- ГБД;
- Наружные межреберные мышцы;
- Мышцы поднимающие ребра (короткие, длинные).

Грудобрюшная диафрагма Проблемы

- Не будет работать глубинная цепь;
- Боль в шейной отделе (перегружаются лестничные мышцы) тест;
- Боль в грудном отделе (по 12 грудному позвонку проходит диафрагма);
- Боль в поясничном отделе (ножки диафрагмы укорочены и тянут подвздошно-поясничную, она перестает работать=нестабильность поясничного отдела ;
- Нарушение дыхания;
- Слабость мышц живота (связь с поперечной мышцей);
- Опущение органов (нарушения работы ТД, нарушение менструального цикла, нарушение мочеполовой системы и т д);
- Грыжа пищеводного отверстия (нарушение пищеварения).

Грудобрюшная диафрагма диагностика

- Визуально – ассиметрия, втянутость одной из реберных дуг, втяжение на одной из сторон на ребрах (спазм диафрагмы и межреб. мышц);
- Угол реберной дуги больше 90 гр. (диафрагма застряла на вдохе);
- Пальпаторно (область реберной дуги, под дугой) и лестничных мышц, м.грудная мышца;
- Оценка паттерна дыхания руками;
- Тест Томаса (связь ППМ и ГБД);
- Толкательный тест.

Тазовое дно
Функции

- Стабилизация внутрибрюшного давления;
- Стабилизация таза;
- Поддержка органов малого таза(давление);
- Работа глубинной цепи;
- Произвольное удержание мочеиспускания и дефекации;

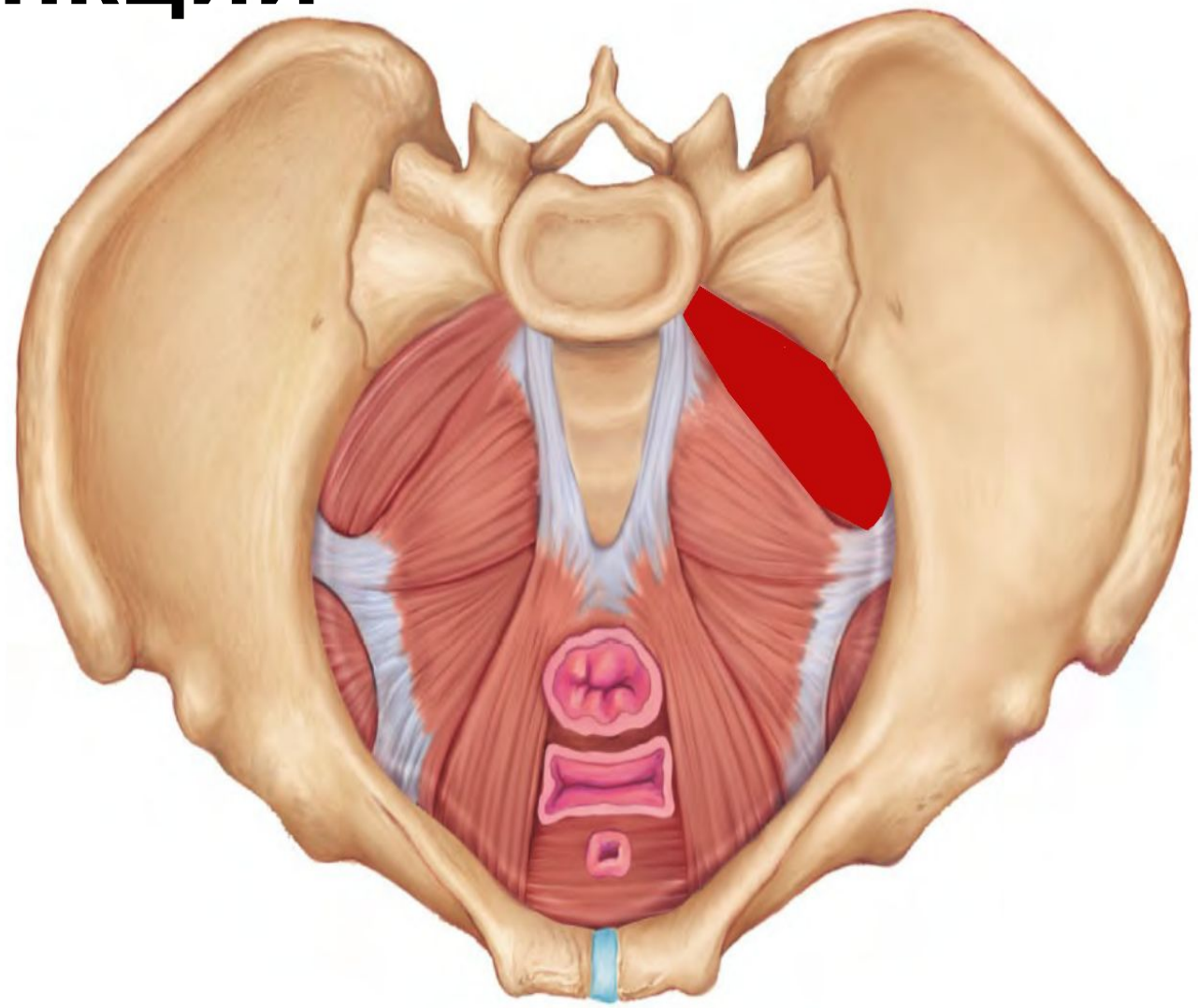

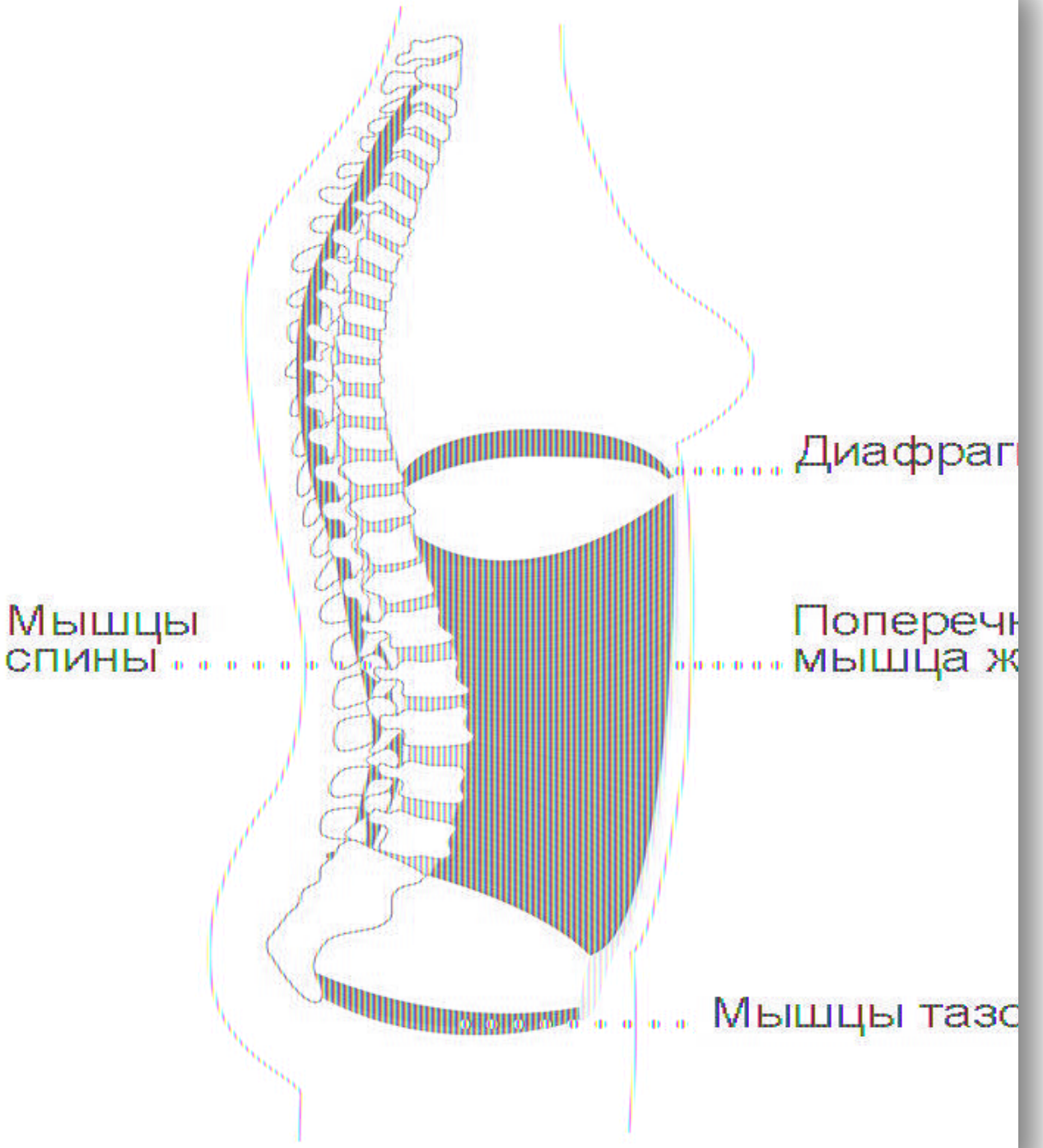
Диафраг
Мышцы
спины
Поперечн
мышца ж
Мышцы тазо

Виды нарушений ТД

- Локальные – ТТ, фасциальное укорочение;
- Травматичные – рубцы (эпизиотомия);
- Нарушение иннервации (компрессия полового нерва);
- Рефлекторные – спайки органов, дисфункция органов малого таза (висцероптоз).

Жалобы клиента

- Боли во время месячных;
- Боль в спине (особенно после сидения);
- Оттеки нижних конечностей;
- Вывалившийся живот, слабость брюшной стенки;
- Недержание мочи;
- Нарушения паттерна дыхания;
- Диастаз (ТЕСТ показ);
- Хронич. Процессы органов малого таза (цистит, простатит);
- Нарушение эрекции;
- Аноргазмия.

Диагностика ТД

- Гипотония Б. ягодичной;
- Боль в приводящих мышцах при пальпации (компрессия запират. Нерва);
- Нарушение расположения пупка (к низу, связки мочевого пузыря тянут к низу)
- Скрученный таз (по ПВПО);
- Отечность нижний конечностей;
- Толкательный тест;
- Болезненность в области седалищных бугров;
- Легче дышать стоя (пс сидя блокируется ТД);
- Флексионный тест (с напряж. мышцами промежности и без).
- ММТ (на животе, нога согнута, приводим)

Мышцы осевого цилиндра
Функции

- Поддержание внутрибрюшного давления;
- Опорная площадка для внутренних органов;
- Наш естественный «корсет».

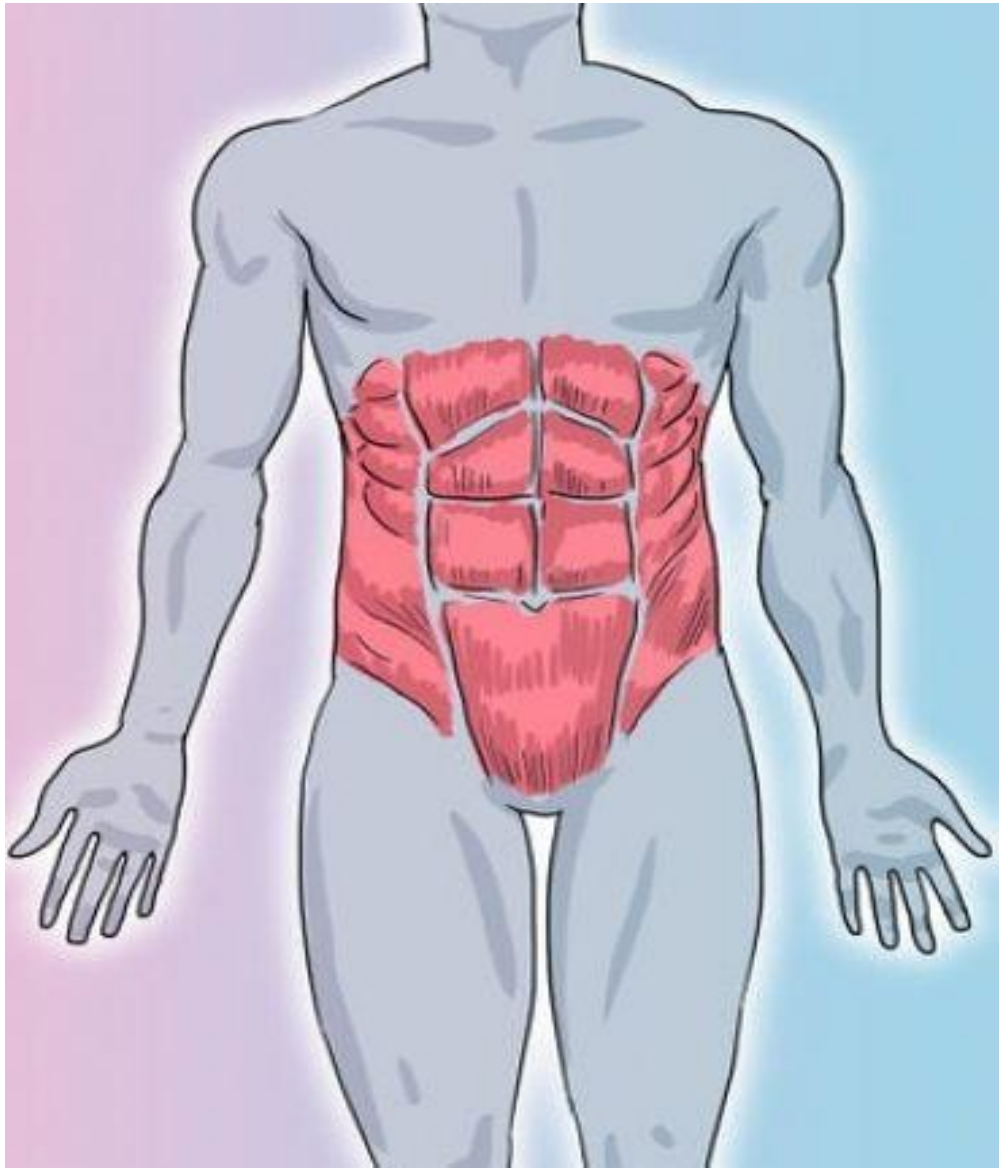

Мышцы осевого цилиндра Диагностика

- Выпирающие ребра;
- Вываливающийся живот (диастаз, расширение пупочного кольца, пирсинг);
- Нет контроля центра в упражнениях;
- В упражнениях на «кор» перегружается поясничный и шейный;
- В упражнениях на «кор» включает в работу другие мышечные группы.
- ММТ (прямая, косые, поперечка)