Первичные опухоли ЦНС. Диффузные астроцитарные и олигодендроглиальные опухоли.

классификация

Классификация опухолей ЦНС ВОЗ 2007г. Морфологические классы (группы) опухолей.

1. Опухоли нейроэпителиальной ткани (глиомы)
2. Опухоли черепных и спинальных нервов (невриномы)
3. Опухоли мозговых оболочек (менингиомы)
4. Опухоли кроветворной системы.
5. Герминтативно-клеточные опухоли.
6. Опухоли хиазмально – селлярной области.
7. Метастазы.

- Louis, DN.; Ohgaki, H.; Wiestler, OD.; Cavenee, WK., editors. WHO classifcation of tumours of the central nervous system. 4th ed.. IARC Press; Lyon, France: 2007.

Классификация опухолей ЦНС ВОЗ 2007г.

Группа нейроэпителиальных опухолей.

1.Опухоли нейроэпителиальной ткани.

1.1.Астроцитарные опухоли.

1.2.Олигодендроглиальные опухоли.

1.3.Олигоастроцитарные (смешанные) опухоли.

1.4.Эпендимарные опухоли.

1.5.Опухоли сосудистого сплетения (хориоидальые).

1.6.Другие (редкие) нейроэпителиальные опухоли.

1.7.Опухоли шишковидной железы (пинеальной области).

1.8.Эмбриональные опухоли.

Louis, DN.; Ohgaki, H.; Wiestler, OD.; Cavenee, WK., editors. WHO classifcation of tumours of the central nervous system. 4th ed.. IARC Press; Lyon, France: 2007.

Классификация опухолей ЦНС ВОЗ 2016г.
Синтез морфологической и генетической характеристик.

WHO classification of tumours of the central nervous system

Diffuse astrocytic and oligodendroglial tumours	
Diffuse astrocytoma, IDH-mutant	9400/3
Gemistocytic astrocytoma, IDH-mutant	9411/3
Diffuse astrocytoma, IDH-wildtype	*9400/3*
Diffuse astrocytoma, NOS	9400/3
Anaplastic astrocytoma, IDH-mutant	9401/3
Anaplastic astrocytoma, IDH-wildtype	*9401/3*
Anaplastic astrocytoma, NOS	9401/3
Glioblastoma, IDH-wildtype	9440/3
Giant cell glioblastoma	9441/3
Gliosarcoma	9442/3
Epithelioid glioblastoma	*9440/3*
Glioblastoma, IDH-mutant	9445/3*
Glioblastoma, NOS	9440/3
Diffuse midline glioma, H3 K27M–mutant	9385/3*
Oligodendroglioma, IDH-mutant and 1p/19q-codeleted	9450/3
Oligodendroglioma, NOS	9450/3
Anaplastic oligodendroglioma, IDH-mutant and 1p/19q-codeleted	9451/3
Anaplastic oligodendroglioma, NOS	*9451/3*
Oligoastrocytoma, NOS	*9382/3*
Anaplastic oligoastrocytoma, NOS	*9382/3*
Other astrocytic tumours	
Pilocytic astrocytoma	9421/1
Pilomyxoid astrocytoma	9425/3
Subependymal giant cell astrocytoma	9384/1
Pleomorphic xanthoastrocytoma	9424/3
Anaplastic pleomorphic xanthoastrocytoma	9424/3
Ependymal tumours	
Subependymoma	9383/1
Myxopapillary ependymoma	9394/1
Ependymoma	9391/3
Papillary ependymoma	9393/3
Clear cell ependymoma	9391/3
Tanycytic ependymoma	9391/3
Ependymoma, *RELA* fusion–positive	9396/3*
Anaplastic ependymoma	9392/3
Other gliomas	
Chordoid glioma of the third ventricle	9444/1
Angiocentric glioma	9431/1
Astroblastoma	9430/3
Choroid plexus tumours	
Choroid plexus papilloma	9390/0
Atypical choroid plexus papilloma	9390/1
Choroid plexus carcinoma	9390/3
Neuronal and mixed neuronal-glial tumours	
Dysembryoplastic neuroepithelial tumour	9413/0
Gangliocytoma	9492/0
Ganglioglioma	9505/1
Anaplastic ganglioglioma	9505/3
Dysplastic cerebellar gangliocytoma (Lhermitte–Duclos disease)	9493/0
Desmoplastic infantile astrocytoma and ganglioglioma	9412/1
Papillary glioneuronal tumour	9509/1
Rosette-forming glioneuronal tumour	9509/1
Diffuse leptomeningeal glioneuronal tumour	
Central neurocytoma	9506/1
Extraventricular neurocytoma	9506/1
Cerebellar liponeurocytoma	9506/1
Paraganglioma	8693/1
Tumours of the pineal region	
Pineocytoma	9361/1
Pineal parenchymal tumour of intermediate differentiation	9362/3
Pineoblastoma	9362/3
Papillary tumour of the pineal region	9395/3
Embryonal tumours	
Medulloblastomas, genetically defined	
Medulloblastoma, WNT-activated	9475/3*
Medulloblastoma, SHH-activated and *TP53*-mutant	9476/3*
Medulloblastoma, SHH-activated and *TP53*-wildtype	9471/3
Medulloblastoma, non-WNT/non-SHH	9477/3*
Medulloblastoma, group 3	
Medulloblastoma, group 4	
Medulloblastomas, histologically defined	
Medulloblastoma, classic	9470/3
Medulloblastoma, desmoplastic/nodular	9471/3
Medulloblastoma with extensive nodularity	9471/3
Medulloblastoma, large cell / anaplastic	9474/3
Medulloblastoma, NOS	9470/3
Embryonal tumour with multilayered rosettes, C19MC-altered	9478/3*
Embryonal tumour with multilayered rosettes, NOS	*9478/3*
Medulloepithelioma	9501/3
CNS neuroblastoma	9500/3
CNS ganglioneuroblastoma	9490/3
CNS embryonal tumour, NOS	9473/3
Atypical teratoid/rhabdoid tumour	9508/3
CNS embryonal tumour with rhabdoid features	*9508/3*
Tumours of the cranial and paraspinal nerves	
Schwannoma	9560/0
Cellular schwannoma	9560/0
Plexiform schwannoma	9560/0
Melanotic schwannoma	9560/1
Neurofibroma	9540/0
Atypical neurofibroma	9540/0
Plexiform neurofibroma	9550/0
Perineurioma	9571/0
Hybrid nerve sheath tumours	
Malignant peripheral nerve sheath tumour	9540/3
Epithelioid MPNST	9540/3
MPNST with perineurial differentiation	9540/3
Meningiomas	
Meningioma	9530/0
Meningothelial meningioma	9531/0
Fibrous meningioma	9532/0
Transitional meningioma	9537/0
Psammomatous meningioma	9533/0
Angiomatous meningioma	9534/0
Microcystic meningioma	9530/0
Secretory meningioma	9530/0
Lymphoplasmacyte-rich meningioma	9530/0
Metaplastic meningioma	9530/0
Chordoid meningioma	9538/1
Clear cell meningioma	9538/1
Atypical meningioma	9539/1
Papillary meningioma	9538/3
Rhabdoid meningioma	9538/3
Anaplastic (malignant) meningioma	9530/3
Mesenchymal, non-meningothelial tumours	
Solitary fibrous tumour / haemangiopericytoma**	
Grade 1	8815/0
Grade 2	8815/1
Grade 3	8815/3
Haemangioblastoma	9161/1
Haemangioma	9120/0
Epithelioid haemangioendothelioma	9133/3
Angiosarcoma	9120/3
Kaposi sarcoma	9140/3
Ewing sarcoma / PNET	9364/3
Lipoma	8850/0
Angiolipoma	8861/0
Hibernoma	8880/0
Liposarcoma	8850/3
Desmoid-type fibromatosis	8821/1
Myofibroblastoma	8825/0
Inflammatory myofibroblastic tumour	8825/1
Benign fibrous histiocytoma	8830/0
Fibrosarcoma	8810/3
Undifferentiated pleomorphic sarcoma / malignant fibrous histiocytoma	8802/3
Leiomyoma	8890/0
Leiomyosarcoma	8890/3
Rhabdomyoma	8900/0
Rhabdomyosarcoma	8900/3
Chondroma	9220/0
Chondrosarcoma	9220/3
Osteoma	9180/0
Osteochondroma	9210/0
Osteosarcoma	9180/3
Melanocytic tumours	
Meningeal melanocytosis	8728/0
Meningeal melanocytoma	8728/1
Meningeal melanoma	8720/3
Meningeal melanomatosis	8728/3
Lymphomas	
Diffuse large B-cell lymphoma of the CNS	9680/3
Immunodeficiency-associated CNS lymphomas	
AIDS-related diffuse large B-cell lymphoma	
EBV-positive diffuse large B-cell lymphoma, NOS	
Lymphomatoid granulomatosis	9766/1
Intravascular large B-cell lymphoma	9712/3
Low-grade B-cell lymphomas of the CNS	
T-cell and NK/T-cell lymphomas of the CNS	
Anaplastic large cell lymphoma, ALK-positive	9714/3
Anaplastic large cell lymphoma, ALK-negative	9702/3
MALT lymphoma of the dura	9699/3
Histiocytic tumours	
Langerhans cell histiocytosis	9751/3
Erdheim–Chester disease	9750/1
Rosai–Dorfman disease	
Juvenile xanthogranuloma	
Histiocytic sarcoma	9755/3
Germ cell tumours	
Germinoma	9064/3
Embryonal carcinoma	9070/3
Yolk sac tumour	9071/3
Choriocarcinoma	9100/3
Teratoma	9080/1
Mature teratoma	9080/0
Immature teratoma	9080/3
Teratoma with malignant transformation	9084/3
Mixed germ cell tumour	9085/3
Tumours of the sellar region	
Craniopharyngioma	9350/1
Adamantinomatous craniopharyngioma	9351/1
Papillary craniopharyngioma	9352/1
Granular cell tumour of the sellar region	9582/0
Pituicytoma	9432/1
Spindle cell oncocytoma	8290/0
Metastatic tumours	

The morphology codes are from the International Classification of Diseases for Oncology (ICD-O) [742A]. Behaviour is coded /0 for benign tumours; /1 for unspecified, borderline, or uncertain behaviour; /2 for carcinoma in situ and grade III intraepithelial neoplasia; and /3 for malignant tumours. The classification is modified from the previous WHO classification, taking into account changes in our understanding of these lesions.
*These new codes were approved by the IARC/WHO Committee for ICD-O.
Italics: Provisional tumour entities. **Grading according to the 2013 *WHO Classification of Tumours of Soft Tissue and Bone*.

Сравнение классификаций 2007 и 2016г.

2007г.

1.Опухоли нейроэпителиальной ткани.

1.1.Астроцитарные опухоли.

1.2.Олигодендроглиальные опухоли.

1.3.Олигоастроцитарные (смешанные) опухоли.

1.4.Эпендимарные опухоли.

1.5.Опухоли сосудистого сплетения (хориоидальые).

1.6.Другие (редкие) нейроэпителиальные опухоли.

1.7.Опухоли шишковидной железы (пинеальной области).

1.8.Эмбриональные опухоли.

В 2007г. Все опухоли нейроэпителиальной ткани объединены в одну группу. В 2016г. они разделены на 7 групп.

2016г.

Diffuse astrocytic and oligodendroglial tumours	
Diffuse astrocytoma, IDH-mutant	9400/3
Gemistocytic astrocytoma, IDH-mutant	9411/3
Diffuse astrocytoma, IDH-wildtype	*9400/3*
Diffuse astrocytoma, NOS	9400/3
Anaplastic astrocytoma, IDH-mutant	9401/3
Anaplastic astrocytoma, IDH-wildtype	*9401/3*
Anaplastic astrocytoma, NOS	9401/3
Glioblastoma, IDH-wildtype	9440/3
Giant cell glioblastoma	9441/3
Gliosarcoma	9442/3
Epithelioid glioblastoma	*9440/3*
Glioblastoma, IDH-mutant	9445/3*
Glioblastoma, NOS	9440/3
Diffuse midline glioma, H3 K27M–mutant	9385/3*
Oligodendroglioma, IDH-mutant and 1p/19q-codeleted	9450/3
Oligodendroglioma, NOS	9450/3
Anaplastic oligodendroglioma, IDH-mutant and 1p/19q-codeleted	9451/3
Anaplastic oligodendroglioma, NOS	*9451/3*
Oligoastrocytoma, NOS	*9382/3*
Anaplastic oligoastrocytoma, NOS	*9382/3*
Other astrocytic tumours	
Pilocytic astrocytoma	9421/1
Pilomyxoid astrocytoma	9425/3
Subependymal giant cell astrocytoma	9384/1
Pleomorphic xanthoastrocytoma	9424/3
Anaplastic pleomorphic xanthoastrocytoma	9424/3
Ependymal tumours	
Subependymoma	9383/1
Myxopapillary ependymoma	9394/1
Ependymoma	9391/3
Papillary ependymoma	9393/3
Clear cell ependymoma	9391/3
Tanycytic ependymoma	9391/3
Ependymoma, *RELA* fusion–positive	9396/3*
Anaplastic ependymoma	9392/3
Other gliomas	
Chordoid glioma of the third ventricle	9444/1
Angiocentric glioma	9431/1
Astroblastoma	9430/3
Choroid plexus tumours	
Choroid plexus papilloma	9390/0
Atypical choroid plexus papilloma	9390/1
Choroid plexus carcinoma	9390/3

Neuronal and mixed neuronal-glial tumours	
Dysembryoplastic neuroepithelial tumour	9413/0
Gangliocytoma	9492/0
Ganglioglioma	9505/1
Anaplastic ganglioglioma	9505/3
Dysplastic cerebellar gangliocytoma (Lhermitte–Duclos disease)	9493/0
Desmoplastic infantile astrocytoma and ganglioglioma	9412/1
Papillary glioneuronal tumour	9509/1
Rosette-forming glioneuronal tumour	9509/1
Diffuse leptomeningeal glioneuronal tumour	
Central neurocytoma	9506/1
Extraventricular neurocytoma	9506/1
Cerebellar liponeurocytoma	9506/1
Paraganglioma	8693/1
Tumours of the pineal region	
Pineocytoma	9361/1
Pineal parenchymal tumour of intermediate differentiation	9362/3
Pineoblastoma	9362/3
Papillary tumour of the pineal region	9395/3
Embryonal tumours	
Medulloblastomas, genetically defined	
Medulloblastoma, WNT-activated	9475/3*
Medulloblastoma, SHH-activated and *TP53*-mutant	9476/3*
Medulloblastoma, SHH-activated and *TP53*-wildtype	9471/3
Medulloblastoma, non-WNT/non-SHH	9477/3*
Medulloblastoma, group 3	
Medulloblastoma, group 4	
Medulloblastomas, histologically defined	
Medulloblastoma, classic	9470/3
Medulloblastoma, desmoplastic/nodular	9471/3
Medulloblastoma with extensive nodularity	9471/3
Medulloblastoma, large cell / anaplastic	9474/3
Medulloblastoma, NOS	9470/3
Embryonal tumour with multilayered rosettes, C19MC-altered	9478/3*
Embryonal tumour with multilayered rosettes, NOS	*9478/3*
Medulloepithelioma	9501/3
CNS neuroblastoma	9500/3
CNS ganglioneuroblastoma	9490/3
CNS embryonal tumour, NOS	9473/3
Atypical teratoid/rhabdoid tumour	9508/3
CNS embryonal tumour with rhabdoid features	*9508/3*
Tumours of the cranial and paraspinal nerves	
Schwannoma	9560/0
Cellular schwannoma	9560/0
Plexiform schwannoma	9560/0

Сравнение классификаций 2007 и 2016г.

2007г.

1.Опухоли нейроэпителиальной ткани.

1.1.Астроцитарные опухоли.

1.2.Олигодендроглиальные опухоли.

1.3.Олигоастроцитарные (смешанные) опухоли.

1.4.Эпендимарные опухоли.

1.5.Опухоли сосудистого сплетения (хориоидальые).

1.6.Другие (редкие) нейроэпителиальные опухоли.

1.7.Опухоли шишковидной железы (пинеальной области).

1.8.Эмбриональные опухоли.

В 2007г. все астроцитарные опухоли объединены в одну группу. В 2016г. они разделены на 2 группы:
-диффузные астроцитарные опухоли;
-прочие астроцитарные опухоли.

2016г.

Diffuse astrocytic and oligodendroglial tumours	
Diffuse astrocytoma, IDH-mutant	9400/3
Gemistocytic astrocytoma, IDH-mutant	9411/3
Diffuse astrocytoma, IDH-wildtype	*9400/3*
Diffuse astrocytoma, NOS	9400/3
Anaplastic astrocytoma, IDH-mutant	9401/3
Anaplastic astrocytoma, IDH-wildtype	*9401/3*
Anaplastic astrocytoma, NOS	9401/3
Glioblastoma, IDH-wildtype	9440/3
Giant cell glioblastoma	9441/3
Gliosarcoma	9442/3
Epithelioid glioblastoma	*9440/3*
Glioblastoma, IDH-mutant	9445/3*
Glioblastoma, NOS	9440/3
Diffuse midline glioma, H3 K27M–mutant	9385/3*
Oligodendroglioma, IDH-mutant and 1p/19q-codeleted	9450/3
Oligodendroglioma, NOS	9450/3
Anaplastic oligodendroglioma, IDH-mutant and 1p/19q-codeleted	9451/3
Anaplastic oligodendroglioma, NOS	*9451/3*
Oligoastrocytoma, NOS	*9382/3*
Anaplastic oligoastrocytoma, NOS	*9382/3*
Other astrocytic tumours	
Pilocytic astrocytoma	9421/1
Pilomyxoid astrocytoma	9425/3
Subependymal giant cell astrocytoma	9384/1
Pleomorphic xanthoastrocytoma	9424/3
Anaplastic pleomorphic xanthoastrocytoma	9424/3
Ependymal tumours	
Subependymoma	9383/1
Myxopapillary ependymoma	9394/1
Ependymoma	9391/3
Papillary ependymoma	9393/3
Clear cell ependymoma	9391/3
Tanycytic ependymoma	9391/3
Ependymoma, *RELA* fusion–positive	9396/3*
Anaplastic ependymoma	9392/3
Other gliomas	
Chordoid glioma of the third ventricle	9444/1
Angiocentric glioma	9431/1
Astroblastoma	9430/3
Choroid plexus tumours	
Choroid plexus papilloma	9390/0
Atypical choroid plexus papilloma	9390/1
Choroid plexus carcinoma	9390/3

Neuronal and mixed neuronal-glial tumours	
Dysembryoplastic neuroepithelial tumour	9413/0
Gangliocytoma	9492/0
Ganglioglioma	9505/1
Anaplastic ganglioglioma	9505/3
Dysplastic cerebellar gangliocytoma (Lhermitte–Duclos disease)	9493/0
Desmoplastic infantile astrocytoma and ganglioglioma	9412/1
Papillary glioneuronal tumour	9509/1
Rosette-forming glioneuronal tumour	9509/1
Diffuse leptomeningeal glioneuronal tumour	
Central neurocytoma	9506/1
Extraventricular neurocytoma	9506/1
Cerebellar liponeurocytoma	9506/1
Paraganglioma	8693/1
Tumours of the pineal region	
Pineocytoma	9361/1
Pineal parenchymal tumour of intermediate differentiation	9362/3
Pineoblastoma	9362/3
Papillary tumour of the pineal region	9395/3
Embryonal tumours	
Medulloblastomas, genetically defined	
Medulloblastoma, WNT-activated	9475/3*
Medulloblastoma, SHH-activated and *TP53*-mutant	9476/3*
Medulloblastoma, SHH-activated and *TP53*-wildtype	9471/3
Medulloblastoma, non-WNT/non-SHH	9477/3*
Medulloblastoma, group 3	
Medulloblastoma, group 4	
Medulloblastomas, histologically defined	
Medulloblastoma, classic	9470/3
Medulloblastoma, desmoplastic/nodular	9471/3
Medulloblastoma with extensive nodularity	9471/3
Medulloblastoma, large cell / anaplastic	9474/3
Medulloblastoma, NOS	9470/3
Embryonal tumour with multilayered rosettes, C19MC-altered	9478/3*
Embryonal tumour with multilayered rosettes, NOS	*9478/3*
Medulloepithelioma	9501/3
CNS neuroblastoma	9500/3
CNS ganglioneuroblastoma	9490/3
CNS embryonal tumour, NOS	9473/3
Atypical teratoid/rhabdoid tumour	9508/3
CNS embryonal tumour with rhabdoid features	*9508/3*
Tumours of the cranial and paraspinal nerves	
Schwannoma	9560/0
Cellular schwannoma	9560/0
Plexiform schwannoma	9560/0

Сравнение классификаций 2007 и 2016г.

2007г.

1.Опухоли нейроэпителиальной ткани.

1.1.Астроцитарные опухоли.

1.2.Олигодендроглиальные опухоли.

1.3.Олигоастроцитарные (смешанные) опухоли.

1.4.Эпендимарные опухоли.

1.5.Опухоли сосудистого сплетения (хориоидальые).

1.6.Другие (редкие) нейроэпителиальные опухоли.

1.7.Опухоли шишковидной железы (пинеальной области).

1.8.Эмбриональные опухоли.

В 2007г. ОДГ опухоли представляют собой отдельную группу. В 2016г. они объединены в одну группу с диффузными астроцитарными опухолями.

2016г.

Diffuse astrocytic and oligodendroglial tumours	
Diffuse astrocytoma, IDH-mutant	9400/3
Gemistocytic astrocytoma, IDH-mutant	9411/3
Diffuse astrocytoma, IDH-wildtype	*9400/3*
Diffuse astrocytoma, NOS	9400/3
Anaplastic astrocytoma, IDH-mutant	9401/3
Anaplastic astrocytoma, IDH-wildtype	*9401/3*
Anaplastic astrocytoma, NOS	9401/3
Glioblastoma, IDH-wildtype	9440/3
Giant cell glioblastoma	9441/3
Gliosarcoma	9442/3
Epithelioid glioblastoma	*9440/3*
Glioblastoma, IDH-mutant	9445/3*
Glioblastoma, NOS	9440/3
Diffuse midline glioma, H3 K27M–mutant	9385/3*
Oligodendroglioma, IDH-mutant and 1p/19q-codeleted	9450/3
Oligodendroglioma, NOS	9450/3
Anaplastic oligodendroglioma, IDH-mutant and 1p/19q-codeleted	9451/3
Anaplastic oligodendroglioma, NOS	*9451/3*
Oligoastrocytoma, NOS	*9382/3*
Anaplastic oligoastrocytoma, NOS	*9382/3*
Other astrocytic tumours	
Pilocytic astrocytoma	9421/1
Pilomyxoid astrocytoma	9425/3
Subependymal giant cell astrocytoma	9384/1
Pleomorphic xanthoastrocytoma	9424/3
Anaplastic pleomorphic xanthoastrocytoma	9424/3
Ependymal tumours	
Subependymoma	9383/1
Myxopapillary ependymoma	9394/1
Ependymoma	9391/3
Papillary ependymoma	9393/3
Clear cell ependymoma	9391/3
Tanycytic ependymoma	9391/3
Ependymoma, *RELA* fusion–positive	9396/3*
Anaplastic ependymoma	9392/3
Other gliomas	
Chordoid glioma of the third ventricle	9444/1
Angiocentric glioma	9431/1
Astroblastoma	9430/3
Choroid plexus tumours	
Choroid plexus papilloma	9390/0
Atypical choroid plexus papilloma	9390/1
Choroid plexus carcinoma	9390/3

Neuronal and mixed neuronal-glial tumours	
Dysembryoplastic neuroepithelial tumour	9413/0
Gangliocytoma	9492/0
Ganglioglioma	9505/1
Anaplastic ganglioglioma	9505/3
Dysplastic cerebellar gangliocytoma (Lhermitte–Duclos disease)	9493/0
Desmoplastic infantile astrocytoma and ganglioglioma	9412/1
Papillary glioneuronal tumour	9509/1
Rosette-forming glioneuronal tumour	9509/1
Diffuse leptomeningeal glioneuronal tumour	
Central neurocytoma	9506/1
Extraventricular neurocytoma	9506/1
Cerebellar liponeurocytoma	9506/1
Paraganglioma	8693/1
Tumours of the pineal region	
Pineocytoma	9361/1
Pineal parenchymal tumour of intermediate differentiation	9362/3
Pineoblastoma	9362/3
Papillary tumour of the pineal region	9395/3
Embryonal tumours	
Medulloblastomas, genetically defined	
Medulloblastoma, WNT-activated	9475/3*
Medulloblastoma, SHH-activated and *TP53*-mutant	9476/3*
Medulloblastoma, SHH-activated and *TP53*-wildtype	9471/3
Medulloblastoma, non-WNT/non-SHH	9477/3*
Medulloblastoma, group 3	
Medulloblastoma, group 4	
Medulloblastomas, histologically defined	
Medulloblastoma, classic	9470/3
Medulloblastoma, desmoplastic/nodular	9471/3
Medulloblastoma with extensive nodularity	9471/3
Medulloblastoma, large cell / anaplastic	9474/3
Medulloblastoma, NOS	9470/3
Embryonal tumour with multilayered rosettes, C19MC-altered	9478/3*
Embryonal tumour with multilayered rosettes, NOS	*9478/3*
Medulloepithelioma	9501/3
CNS neuroblastoma	9500/3
CNS ganglioneuroblastoma	9490/3
CNS embryonal tumour, NOS	9473/3
Atypical teratoid/rhabdoid tumour	9508/3
CNS embryonal tumour with rhabdoid features	*9508/3*
Tumours of the cranial and paraspinal nerves	
Schwannoma	9560/0
Cellular schwannoma	9560/0
Plexiform schwannoma	9560/0

Современное клиническое понятие «глиома» применительно к классификации 2016г. – диффузные астроцитарные и олигодендроглиальные опухоли.

Глиомы

Diffuse astrocytic and oligodendroglial tumours	
Diffuse astrocytoma, IDH-mutant	9400/3
Gemistocytic astrocytoma, IDH-mutant	9411/3
Diffuse astrocytoma, IDH-wildtype	*9400/3*
Diffuse astrocytoma, NOS	9400/3
Anaplastic astrocytoma, IDH-mutant	9401/3
Anaplastic astrocytoma, IDH-wildtype	*9401/3*
Anaplastic astrocytoma, NOS	9401/3
Glioblastoma, IDH-wildtype	9440/3
Giant cell glioblastoma	9441/3
Gliosarcoma	9442/3
Epithelioid glioblastoma	*9440/3*
Glioblastoma, IDH-mutant	9445/3*
Glioblastoma, NOS	9440/3
Diffuse midline glioma, H3 K27M–mutant	9385/3*
Oligodendroglioma, IDH-mutant and 1p/19q-codeleted	9450/3
Oligodendroglioma, NOS	9450/3
Anaplastic oligodendroglioma, IDH-mutant and 1p/19q-codeleted	9451/3
Anaplastic oligodendroglioma, NOS	*9451/3*
Oligoastrocytoma, NOS	*9382/3*
Anaplastic oligoastrocytoma, NOS	*9382/3*

диффузный

Морфологами не рассматриваются как истинные глиомы

Other astrocytic tumours	
Pilocytic astrocytoma	9421/1
Pilomyxoid astrocytoma	9425/3
Subependymal giant cell astrocytoma	9384/1
Pleomorphic xanthoastrocytoma	9424/3
Anaplastic pleomorphic xanthoastrocytoma	9424/3

возможен узловой

Основой для разделения становится не морфология клетки, а характер роста опухоли.

Виды роста опухоли.

- Различают три вида роста опухоли:
- Экспансивный;
- Инфильтративный;
- Аппозиционный.

Диффузные астроцитарные и олигодендроглиальные опухоли

?

Инфильтративный рост

Аппозиционный рост ?

Структура формирования названия и обозначения опухоли в классификации 2016г.

Diffuse astrocytic and oligodendroglial tumours	
Diffuse astrocytoma, IDH-mutant	9400/3
Gemistocytic astrocytoma, IDH-mutant	9411/3
Diffuse astrocytoma, IDH-wildtype	*9400/3*
Diffuse astrocytoma, NOS	9400/3
Anaplastic astrocytoma, IDH-mutant	9401/3
Anaplastic astrocytoma, IDH-wildtype	*9401/3*
Anaplastic astrocytoma, NOS	9401/3
Glioblastoma, IDH-wildtype	9440/3
Giant cell glioblastoma	9441/3
Gliosarcoma	9442/3
Epithelioid glioblastoma	*9440/3*
Glioblastoma, IDH-mutant	9445/3*
Glioblastoma, NOS	9440/3
Diffuse midline glioma, H3 K27M–mutant	9385/3*
Oligodendroglioma, IDH-mutant and 1p/19q-codeleted	9450/3
Oligodendroglioma, NOS	9450/3
Anaplastic oligodendroglioma, IDH-mutant and 1p/19q-codeleted	9451/3
Anaplastic oligodendroglioma, NOS	*9451/3*
Oligoastrocytoma, NOS	*9382/3*
Anaplastic oligoastrocytoma, NOS	*9382/3*

- Морфологическое название

Структура формирования названия и обозначения опухоли в классификации 2016г.

Diffuse astrocytic and oligodendroglial tumours	
Diffuse astrocytoma, IDH-mutant	9400/3
Gemistocytic astrocytoma, IDH-mutant	9411/3
Diffuse astrocytoma, IDH-wildtype	*9400/3*
Diffuse astrocytoma, NOS	9400/3
Anaplastic astrocytoma, IDH-mutant	9401/3
Anaplastic astrocytoma, IDH-wildtype	*9401/3*
Anaplastic astrocytoma, NOS	9401/3
Glioblastoma, IDH-wildtype	9440/3
Giant cell glioblastoma	9441/3
Gliosarcoma	9442/3
Epithelioid glioblastoma	*9440/3*
Glioblastoma, IDH-mutant	9445/3*
Glioblastoma, NOS	9440/3
Diffuse midline glioma, H3 K27M–mutant	9385/3*
Oligodendroglioma, IDH-mutant and 1p/19q-codeleted	9450/3
Oligodendroglioma, NOS	9450/3
Anaplastic oligodendroglioma, IDH-mutant and 1p/19q-codeleted	9451/3
Anaplastic oligodendroglioma, NOS	*9451/3*
Oligoastrocytoma, NOS	*9382/3*
Anaplastic oligoastrocytoma, NOS	*9382/3*

- Генетическая характеристика

Структура формирования названия и обозначения опухоли в классификации 2016г.

Diffuse astrocytic and oligodendroglial tumours	
Diffuse astrocytoma, IDH-mutant	9400/3
Gemistocytic astrocytoma, IDH-mutant	9411/3
Diffuse astrocytoma, IDH-wildtype	*9400/3*
Diffuse astrocytoma, NOS	9400/3
Anaplastic astrocytoma, IDH-mutant	9401/3
Anaplastic astrocytoma, IDH-wildtype	*9401/3*
Anaplastic astrocytoma, NOS	9401/3
Glioblastoma, IDH-wildtype	9440/3
Giant cell glioblastoma	9441/3
Gliosarcoma	9442/3
Epithelioid glioblastoma	*9440/3*
Glioblastoma, IDH-mutant	9445/3*
Glioblastoma, NOS	9440/3
Diffuse midline glioma, H3 K27M–mutant	9385/3*
Oligodendroglioma, IDH-mutant and 1p/19q-codeleted	9450/3
Oligodendroglioma, NOS	9450/3
Anaplastic oligodendroglioma, IDH-mutant and 1p/19q-codeleted	9451/3
Anaplastic oligodendroglioma, NOS	*9451/3*
Oligoastrocytoma, NOS	*9382/3*
Anaplastic oligoastrocytoma, NOS	*9382/3*

?

Структура формирования названия и обозначения опухоли в классификации 2016г.

Diffuse astrocytic and oligodendroglial tumours	
Diffuse astrocytoma, IDH-mutant	9400/3
Gemistocytic astrocytoma, IDH-mutant	9411/3
Diffuse astrocytoma, IDH-wildtype	*9400/3*
Diffuse astrocytoma, NOS	9400/3
Anaplastic astrocytoma, IDH-mutant	9401/3
Anaplastic astrocytoma, IDH-wildtype	*9401/3*
Anaplastic astrocytoma, NOS	9401/3
Glioblastoma, IDH-wildtype	9440/3
Giant cell glioblastoma	9441/3
Gliosarcoma	9442/3
Epithelioid glioblastoma	*9440/3*
Glioblastoma, IDH-mutant	9445/3*
Glioblastoma, NOS	9440/3
Diffuse midline glioma, H3 K27M–mutant	9385/3*
Oligodendroglioma, IDH-mutant and 1p/19q-codeleted	9450/3
Oligodendroglioma, NOS	9450/3
Anaplastic oligodendroglioma, IDH-mutant and 1p/19q-codeleted	9451/3
Anaplastic oligodendroglioma, NOS	*9451/3*
Oligoastrocytoma, NOS	*9382/3*
Anaplastic oligoastrocytoma, NOS	*9382/3*

- **цифровой код, согласно Международной классификации болезней по онкологии (ICD-O, 3-я редакция 2000 г.).**

- Percy C, Fritz A, Jack A, Shanmugarathan S, Sobin L, Parkin DM, Whelan S. *International Classification of Diseases for Oncology (ICD-O). 3rd edn.* World Health Organization: Geneva. 2000.
- Г.Л. Кобяков, О.В. Абсалямова, А.А. Поддубский, К.С. Лодыгина, Е.А. Кобякова. *Классификация ВОЗ первичных опухолей центральной нервной системы 2016 г.: взгляд клинициста.* Журнал «Вопросы нейрохирургии» имени Н.Н. Бурденко. 2018;82(3): 88-96.
- Мацко Д.Е., Мацко М.В., Имянитов Е.Н. Нейроонкология. *Практическая онкология.* 2017;18(1):103-114.

Структура формирования названия и обозначения опухоли в классификации 2016г.

Diffuse astrocytic and oligodendroglial tumours	
Diffuse astrocytoma, IDH-mutant	9400/3
Gemistocytic astrocytoma, IDH-mutant	9411/3
Diffuse astrocytoma, IDH-wildtype	*9400/3*
Diffuse astrocytoma, NOS	9400/3
Anaplastic astrocytoma, IDH-mutant	9401/3
Anaplastic astrocytoma, IDH-wildtype	*9401/3*
Anaplastic astrocytoma, NOS	9401/3
Glioblastoma, IDH-wildtype	9440/3
Giant cell glioblastoma	9441/3
Gliosarcoma	9442/3
Epithelioid glioblastoma	*9440/3*
Glioblastoma, IDH-mutant	9445/3*
Glioblastoma, NOS	9440/3
Diffuse midline glioma, H3 K27M–mutant	9385/3*
Oligodendroglioma, IDH-mutant and 1p/19q-codeleted	9450/3
Oligodendroglioma, NOS	9450/3
Anaplastic oligodendroglioma, IDH-mutant and 1p/19q-codeleted	9451/3
Anaplastic oligodendroglioma, NOS	*9451/3*
Oligoastrocytoma, NOS	*9382/3*
Anaplastic oligoastrocytoma, NOS	*9382/3*

- **цифровой код, согласно Международной классификации болезней по онкологии (ICD-O, 3-я редакция 2000 г.). ≪биологическое поведение опухоли≫ в соответствии со следующими градациями:**
- **/0 — доброкачественная опухоль;**
- **/1 — неясно, доброкачественная или злокачественная опухоль;**
- **/2 — неинвазивный рак;**
- **/3 — злокачественное новообразование, первичный очаг;**

- Percy C, Fritz A, Jack A, Shanmugarathan S, Sobin L, Parkin DM, Whelan S. *International Classification of Diseases for Oncology (ICD-O). 3rd edn.* World Health Organization: Geneva. 2000.
- Г.Л. Кобяков, О.В. Абсалямова, А.А. Поддубский, К. С. Лодыгина, Е.А. Кобякова. *Классификация ВОЗ первичных опухолей центральной нервной системы 2016 г.: взгляд клинициста.* Журнал «Вопросы нейрохирургии» имени Н.Н. Бурденко. 2018;82(3): 88-96.
- Мацко Д.Е., Мацко М.В., Имянитов Е.Н. Нейроонкология. *Практическая онкология.* 2017;18(1):103-114.

Морфологическими признаками доброкачественности опухоли являются:

- отсутствие инфильтрирующего роста,
- отсутствие клеточного атипизма,
- неспособность к метастазированию,
- редкость рецидивирования,
- локализация вне жизненно важных органов.

В группе диффузных астроцитарных и олигодендроглиальных опухолей эти признаки не встречаются

МИНИСТЕРСТВО ЗДРАВООХРАНЕНИЯ РОССИЙСКОЙ ФЕДЕРАЦИИ
РОССИЙСКИЙ ГОСУДАРСТВЕННЫЙ МЕДИЦИНСКИЙ УНИВЕРСИТЕТ
Кафедра патологической анатомии Кафедра патологической физиологии

ПАТОЛОГИЯ ОПУХОЛЕВОГО РОСТА. КАНЦЕРОГЕНЕЗ

© - Российский государственный медицинский университет, 2002

Клинические рекомендации

Клинические рекомендации
Первичные опухоли центральной нервной системы

МКБ 10: **C70/ C71/ C7**

Возрастная категория: **взрослые, дети**
ID: **КР578**

Год утверждения: **2017 (пересмотр каждые 3 года)**
Профессиональные ассоциации:
Ассоциация нейрохирургов России
Ассоциация онкологов России

1.6 Стадирование .

Для первичных опухолей ЦНС одним из наиболее важных классификационных признаков является морфологический диагноз, и, в частности, степень злокачественности опухоли (Grade I-IV, в соответствии с классификациями ВОЗ 2007 и 2016 гг.)

Степень злокачественности применительно к классификации 2016г. в группе диффузных астроцитарных опухолей.

Diffuse astrocytoma, IDH-mutant	9400/3	Grade II
Gemistocytic astrocytoma, IDH-mutant	9411/3	
Diffuse astrocytoma, IDH-wildtype	*9400/3*	
Diffuse astrocytoma, NOS	9400/3	
Anaplastic astrocytoma, IDH-mutant	9401/3	Grade III
Anaplastic astrocytoma, IDH-wildtype	*9401/3*	
Anaplastic astrocytoma, NOS	9401/3	
Glioblastoma, IDH-wildtype	9440/3	Grade IV
Giant cell glioblastoma	9441/3	
Gliosarcoma	9442/3	
Epithelioid glioblastoma	*9440/3*	
Glioblastoma, IDH-mutant	9445/3*	
Glioblastoma, NOS	9440/3	

Степень злокачественности применительно к классификации 2016г. в группе диффузных олигодендроглиальных и смешанных опухолей.

Oligodendroglioma, IDH-mutant and 1p/19q-codeleted	9450/3	Grade II
Oligodendroglioma, NOS	9450/3	
Anaplastic oligodendroglioma, IDH-mutant and 1p/19q-codeleted	9451/3	Grade III
Anaplastic oligodendroglioma, NOS	*9451/3*	
Oligoastrocytoma, NOS	*9382/3*	Grade II
Anaplastic oligoastrocytoma, NOS	*9382/3*	Grade III

Определение степени злокачественности диффузных астроцитарных глиом.

- Степень злокачественности диффузных астроцитарных глиом определяется по классификациии Мэйо, основанной на определении гистологических признаков злокачественности, разработанных группой исследователей под руководством C. Daumas – Duport.

- Daumas-Duport C, Scheithauer B, O'Fallon J, Kelly P. **Grading of astrocytomas. A simple and reproducible method.** Cancer. 1988 Nov

Определение степени злокачественности диффузных астроцитарных глиом.

- **Первый признак - ядерный атипизм.**
- *Nuclear atypia:* Nuclear atypia was considered as present if nuclei showed hyperchromasia and/or obvious variation in shape and size, but was considered absent if only minimal variation in nuclear size and shapewas observed. Factors such as number and size of the nucleoli as well as chromatin pattern were not considered.
- Daumas-Duport C, Scheithauer B, O'Fallon J, Kelly P. **Grading of astrocytomas. A simple and producible method.**

  Cancer. 1988 Nov 15;62(10):2152-65.

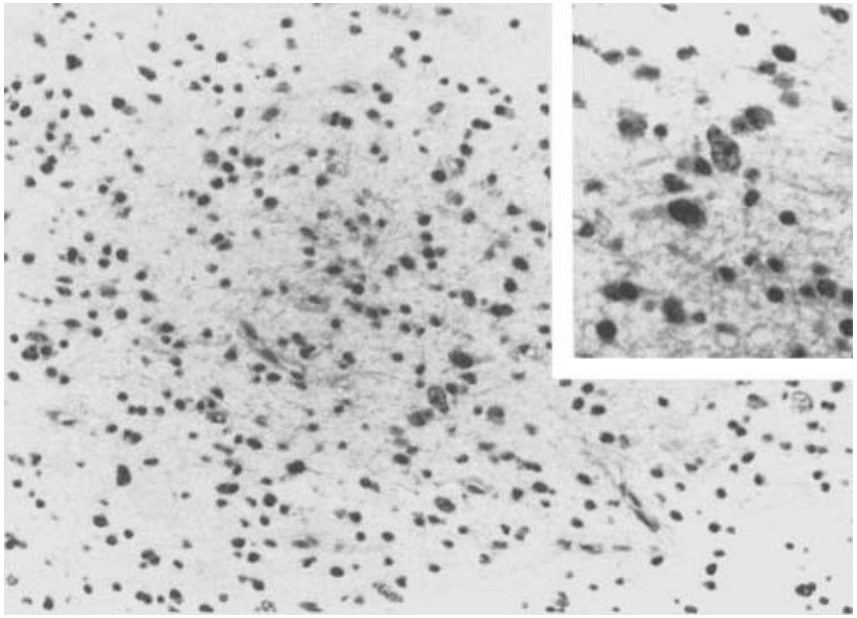

Определение степени злокачественности диффузных астроцитарных глиом

Ядро опухолевой клетки имеет больший размер по сравнению с ядром нормальной клетки, ядерно-цитоплазматическое соотношение опухолевой клетки «сдвинуто в пользу ядра». Оно может приближаться к 1:1 вместо 1:4 или 1:6 в норме. Форма ядра вариабельна.

МИНИСТЕРСТВО ЗДРАВООХРАНЕНИЯ РОССИЙСКОЙ ФЕДЕРАЦИИ
РОССИЙСКИЙ ГОСУДАРСТВЕННЫЙ МЕДИЦИНСКИЙ УНИВЕРСИТЕТ
Кафедра патологической анатомии Кафедра патологической физиологии

ПАТОЛОГИЯ ОПУХОЛЕВОГО РОСТА. КАНЦЕРОГЕНЕЗ

© - Российский государственный медицинский университет, 2002

Определение степени злокачественности диффузных астроцитарных глиом.

- **Второй признак – наличие митозов**
- *Mitoses:* Mitoses were recorded as present regardless of whether they were normal or abnormal in configuration.

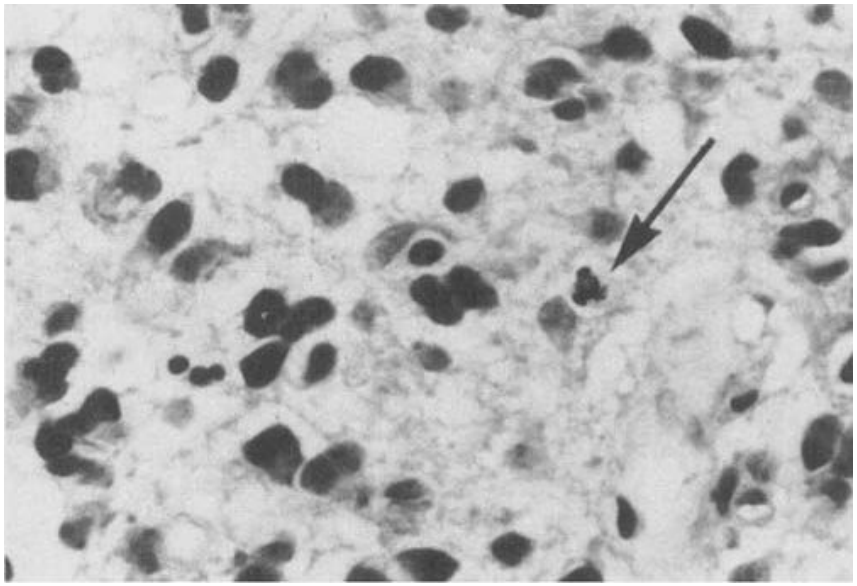

- Daumas-Duport C, Scheithauer B, O'Fallon J, Kelly P. **Grading of astrocytomas. A simple and producible method.**

  Cancer. 1988 Nov 15;62(10):2152-65.

Определение степени злокачественности диффузных астроцитарных глиом.

- **Третий признак – пролиферация эндотелия.**
- *Endothelial prolgeralion:* Endothelial proliferation was recorded as present when vascular lumina were not surrounded by a single layer of endothelial cells but by haphazardly arranged or “piled up” endothelial cells often showing cytologic atypia. Endothelial proliferation must be distinguished from simple increases in vascularity due to newly formed capillaries. Such neovascularity, seen in both astrocytomas and in nontumoral conditions.

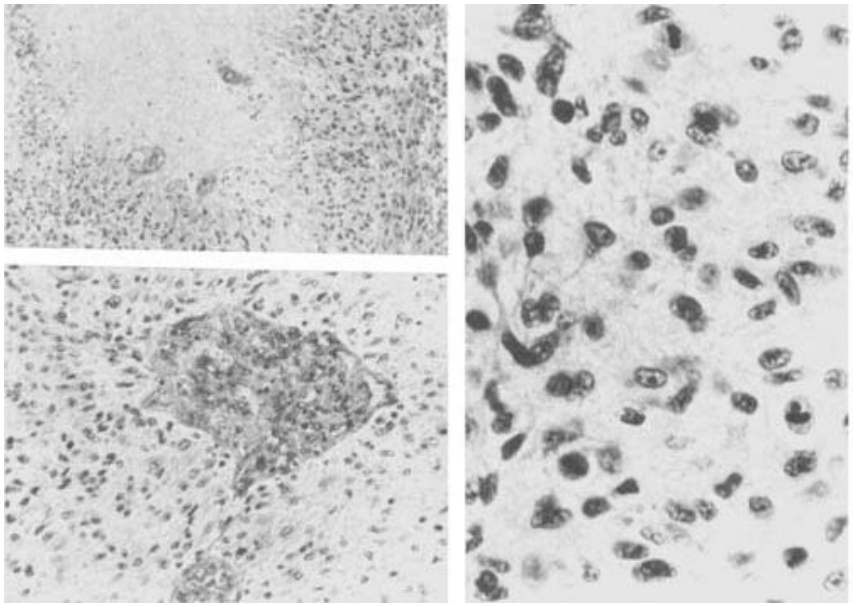

- Daumas-Duport C, Scheithauer B, O'Fallon J, Kelly P. **Grading of astrocytomas. A simple and producible method.**

  Cancer. 1988 Nov 15;62(10):2152-65.

Определение степени злокачественности диффузных астроцитарных глиом.

- **Четвертый признак – наличие некрозов.**
- *Necrosis:* Necrosis was recorded only when obvious. Simple seudopalisading of neoplastic nuclei unassociated with obvious necrosis, the presence of macrophages **as** well **as the finding of individual tumor cell necrosis were** not recorded. Necrosis must also be differentiated from processing artifacts, mechanical distortion of cells, and from coagulation artifacts.

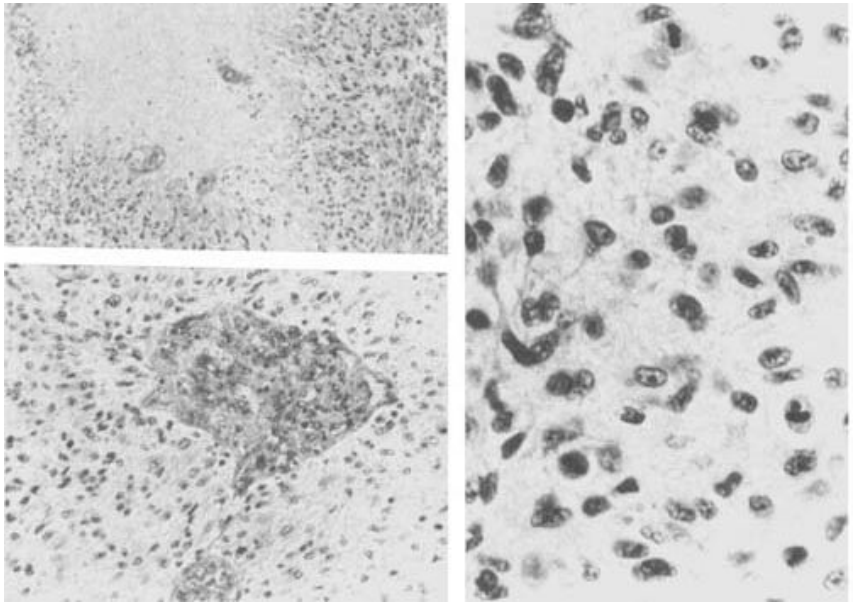

- Daumas-Duport C, Scheithauer B, O'Fallon J, Kelly P. **Grading of astrocytomas. A simple and producible method.** Cancer. 1988 Nov 15;62(10):2152-65.

Критерии для определение степени злокачественности диффузных астроцитарных глиом (Критерии Daumas-Duport)

1. Ядерный атипизм (отчетливые изменения величины и формы).
2. Митозы.
3. Пролиферация эндотелия (просвет сосуда окружен много- слойным покрытием эндотелиальных клеток, в норме - однослойное покрытие).
4. Некрозы.

Daumas-Duport C, Scheithauer B, O'Fallon J, Kelly P.

Grading of astrocytomas. A simple and producible method.

Cancer. 1988 Nov 15;62(10):2152-65.

Среди диффузно растущих опухолей таких образований нет

Признаков нет – I степень злокачественности (Grade I)

Ядерный атипизм (один признак) - II степень злокачественности (Grade II)

Ядерный атипизм + митозы (два признака) - III степень злокачественности (Grade III)

Ядерный атипизм + митозы + пролиферация эндотелия (три признака) – IV степень злокачественности (Grade IV)

Ядерный атипизм + митозы + пролиферация эндотелия + некрозы (четыре признака) – IV степень злокачественности (Grade IV)

Опухолевая прогрессия

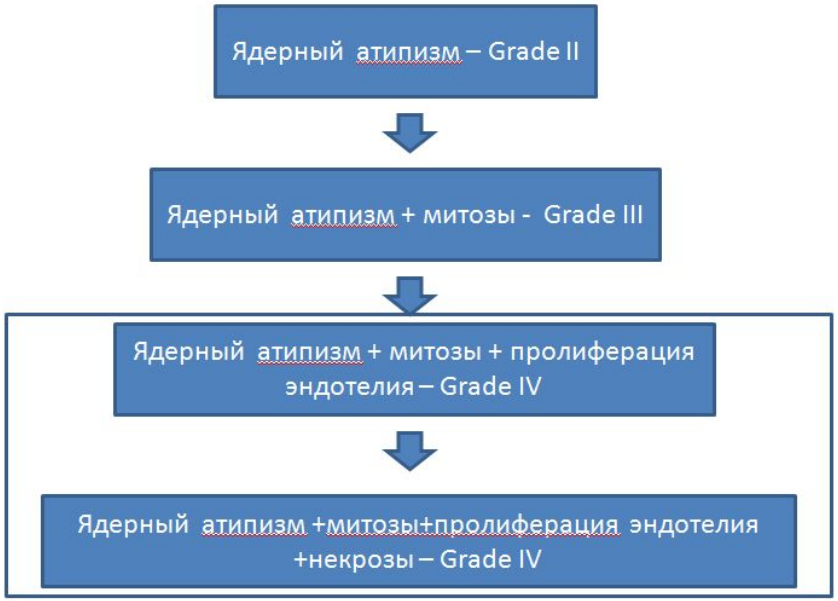

Учение об опухолевой прогрессии разработано Фулдсом (L.Foulds) в шестидесятые годы XX века. Основное положение сформулировано следующим образом: «По мере своей прогрессии опухоль приобретает ряд новых свойств, которые необратимо за ней закрепляются и придают ей новые, более злокачественные черты».

ПАТОЛОГИЯ ОПУХОЛЕВОГО РОСТА. КАНЦЕРОГЕНЕЗ

МИНИСТЕРСТВО ЗДРАВООХРАНЕНИЯ РОССИЙСКОЙ ФЕДЕРАЦИИ
РОССИЙСКИЙ ГОСУДАРСТВЕННЫЙ МЕДИЦИНСКИЙ УНИВЕРСИТЕТ
Кафедра патологической анатомии Кафедра патологической физиологии

Москва 2002

Опухолевая прогрессия

Ядерный атипизм – Grade II
Низкая степень злокачественности

Ядерный атипизм + митозы - Grade III
Высокая степень злокачественности

Ядерный атипизм + митозы + пролиферация эндотелия – Grade IV
Высокая степень злокачественности

Ядерный атипизм +митозы+пролиферация эндотелия +некрозы – Grade IV
Высокая степень злокачественности

Степень злокачественности применительно к классификации 2016г. в группе диффузных астроцитарных опухолей.

Diffuse astrocytic and oligodendroglial tumours		
Diffuse astrocytoma, IDH-mutant	9400/3	Опухоли низкой степени злокачественности
Gemistocytic astrocytoma, IDH-mutant	9411/3	
Diffuse astrocytoma, IDH-wildtype	*9400/3*	
Diffuse astrocytoma, NOS	9400/3	
Anaplastic astrocytoma, IDH-mutant	9401/3	Опухоли высокой степени злокачественности
Anaplastic astrocytoma, IDH-wildtype	*9401/3*	
Anaplastic astrocytoma, NOS	9401/3	
Glioblastoma, IDH-wildtype	9440/3	
Giant cell glioblastoma	9441/3	
Gliosarcoma	9442/3	
Epithelioid glioblastoma	*9440/3*	
Glioblastoma, IDH-mutant	9445/3*	
Glioblastoma, NOS	9440/3	

Степень злокачественности применительно к классификации 2016г. в группе диффузных олигодендроглиальных опухолей.

Oligodendroglioma, IDH-mutant and 1p/19q-codeleted	9450/3	Опухоли низкой степени злокачественности
Oligodendroglioma, NOS	9450/3	
Anaplastic oligodendroglioma, IDH-mutant and 1p/19q-codeleted	9451/3	Опухоли высокой степени злокачественности
Anaplastic oligodendroglioma, NOS	*9451/3*	

злокачественности

Определение митотической активности - Ki-67/MIB-1

- Ki-67 is an IgG1 class monoclonal antibody that was discovered by Gerdes et al in 1983.
- The discovery of MIB-1 antibody, however, that could recognize the Ki67 antigen in formalin-fixed and paraffin-embedded tissue sections, greatly improved the value of the detection of Ki-67 antigen.

PATHOLOGY ONCOLOGY RESEARCH Vol 12, No 3, 2006

Article is available online at http://www.webio.hu/por/2006/12/3/0143

ARTICLE

The Clinical Value of Ki-67/MIB-1 Labeling Index in Human Astrocytomas

Anne Linn JOHANNESSEN, Sverre Helge TORP

Department of Pathology and Medical Genetics, Department of Laboratory Medicine, Children's and Women's Health, St. Olavs Hospital, Trondheim University Hospital, Norway

Определение митотической активности - Ki-67/MIB-1 в глиомах разной степени злокачественности.

- **Grade II – 3,0 (+/- 2,1)**
- **Grade III – 11,8 (+/- 3,4)**
- **Grade IV – 15,8 (+/- 7,4)**

There was a statistically significant difference between the indices of low- (grade II) and high-grade tumors (grade III and IV) (P0.05),but not between grade III and IV tumors (P>0.05).

PATHOLOGY ONCOLOGY RESEARCH Vol 12, No 3, 2006

Article is available online at http://www.webio.hu/por/2006/12/3/0143

ARTICLE

The Clinical Value of Ki-67/MIB-1 Labeling Index in Human Astrocytomas

Anne Linn JOHANNESSEN, Sverre Helge TORP

Department of Pathology and Medical Genetics, Department of Laboratory Medicine, Children's and Women's Health, St. Olavs Hospital, Trondheim University Hospital, Norway

Пролиферативная активность диффузных астроцитарных опухолей.

Количество признаков по Daumas - Duport	Степень злокачественности	Гистологический характер опухоли	Пролиферативный индекс Ki 67
0	I		
1	II	Диффузная астроцитарная, олигодендроглиальная или смешанная глиома	до 5% (средний показатель – 2-3%)
2	III	Анапластическая астроцитарная, олигодендроглиальная или смешанная глиома	5 – 10%
3(4)	IV	Глиобластома (IDH – mutant, IDH – wilde, NOS), Глиосаркома	свыше 10%

Клинические рекомендации по лечению первичных опухолей центральной нервной системы 2013г.

В случае малого количества биопсийного материала и очаговом повышении индекса мечения пролиферативного маркера Ki 67 до 7-8% допускается формулировка астроцитома Grade II с тенденцией в Grade III.

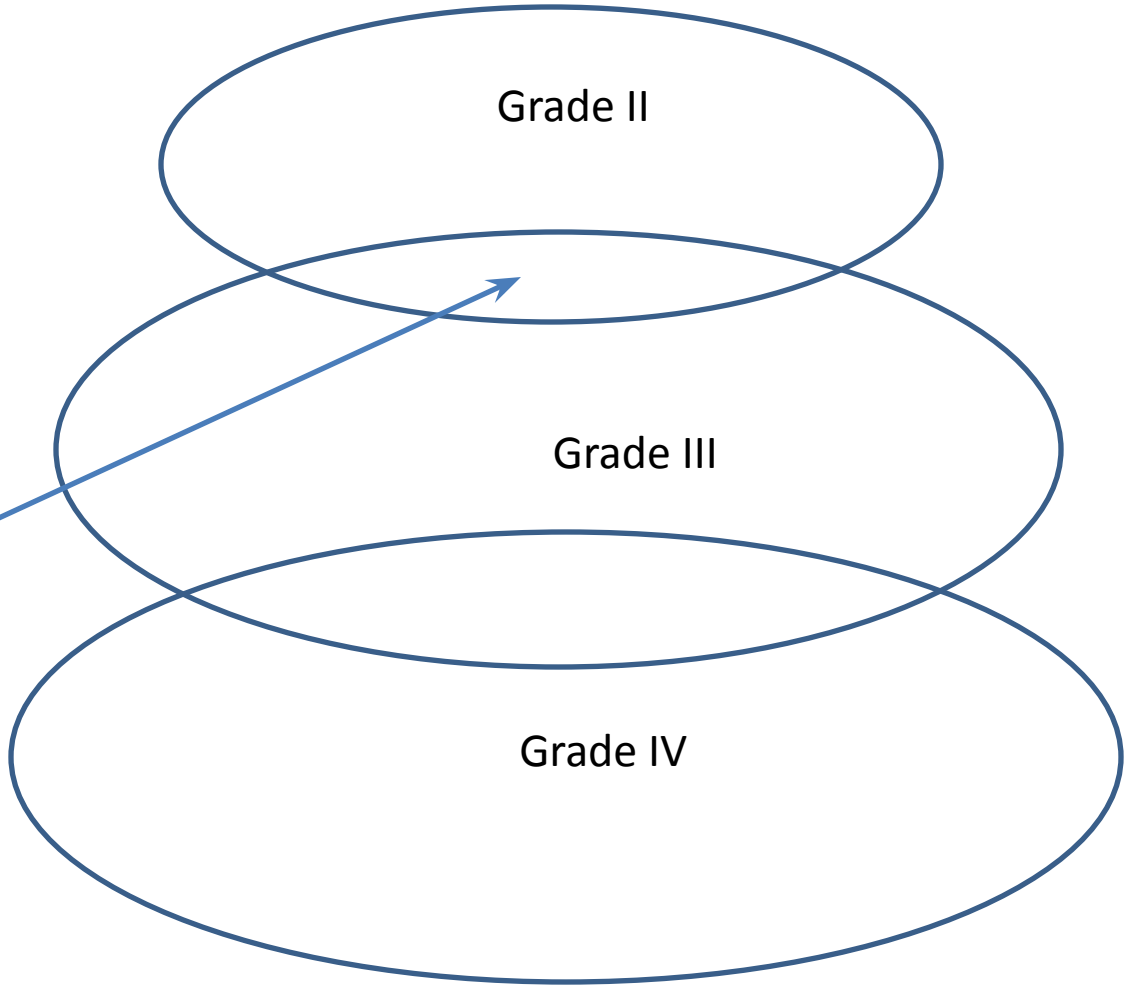

Частота встречаемости диффузных астроцитарных опухолей.

Количество признаков по Daumas - Duport	Степень злокачественности	Гистологический характер опухоли	Частота встречаемости
0	I		
1	II	Диффузная астроцитома (IDH – mutant, IDH – wilde, NOS)	15 – 20%
2	III	Анапластическая астроцитома (IDH – mutant, IDH – wilde, NOS)	20 – 30%
3(4)	IV	Глиобластома (IDH – mutant, IDH – wilde, NOS), Глиосаркома	50 – 60%

Средний показатель продолжительности жизни в группе диффузных астроцитарных опухолей.

Количество признаков по Daumas - Duport	Степень злокачественности	Гистологический характер опухоли	Продолжитель-ность жизни
0	I		
1	II	Диффузная астроцитома (IDH – mutant, IDH – wilde, NOS)	5 лет
2	III	Анапластическая астроцитома (IDH – mutant, IDH – wilde, NOS)	2-3 года
3(4)	IV	Глиобластома (IDH – mutant, IDH – wilde, NOS), Глиосаркома	9-12 мес.

Мутации в группе диффузных астроцитарных и олигодендроглиальных опухолей, использованные для классификации 2016г.

- IDH (isocitrate dehydrogenase) мутация
- 1p19q ко-делеция

ОБЗОР

УДК 616-006.484-07

ГЕНЕТИЧЕСКИЕ МАРКЕРЫ ЗЛОКАЧЕСТВЕННЫХ ГЛИОМ

А.В. Карташев[1,2], Е.И. Якубович[1]

[1] Российский научный центр радиологии и хирургических технологий, Санкт-Петербург, Россия
[2] Северо-Западный государственный медицинский университет имени И.И. Мечникова, Санкт-Петербург, Россия

Г.Л. Кобяков, О.В. Абсалямова, А.А. Поддубский, К.С. Лодыгина, Е.А. Кобякова. *Классификация ВОЗ первичных опухолей центральной нервной системы 2016 г.: взгляд клинициста.* Журнал «Вопросы нейрохирургии» имени Н.Н. Бурденко. 2018;82(3): 88-96.

Мацко Д.Е., Мацко М.В., Имянитов Е.Н. Нейроонкология. *Практическая онкология.* 2017;18(1):103-114.

IDH мутация в классификации диффузных астроцитарных и олигодендроглиальных опухолей 2016г.

Diffuse astrocytic and oligodendroglial tumours	
Diffuse astrocytoma, IDH-mutant	9400/3
Gemistocytic astrocytoma, IDH-mutant	9411/3
Diffuse astrocytoma, IDH-wildtype	*9400/3*
Diffuse astrocytoma, NOS	9400/3
Anaplastic astrocytoma, IDH-mutant	9401/3
Anaplastic astrocytoma, IDH-wildtype	*9401/3*
Anaplastic astrocytoma, NOS	9401/3
Glioblastoma, IDH-wildtype	9440/3
Giant cell glioblastoma	9441/3
Gliosarcoma	9442/3
Epithelioid glioblastoma	*9440/3*
Glioblastoma, IDH-mutant	9445/3*
Glioblastoma, NOS	9440/3
Oligodendroglioma, IDH-mutant and 1p/19q-codeleted	9450/3
Oligodendroglioma, NOS	9450/3
Anaplastic oligodendroglioma, IDH-mutant and 1p/19q-codeleted	9451/3
Anaplastic oligodendroglioma, NOS	*9451/3*
Oligoastrocytoma, NOS	*9382/3*
Anaplastic oligoastrocytoma, NOS	*9382/3*

- При наличии мутации опухоль обозначается – IDH - mutant

IDH мутация в классификации диффузных астроцитарных опухолей 2016г.

Diffuse astrocytic and oligodendroglial tumours	
Diffuse astrocytoma, IDH-mutant	9400/3
Gemistocytic astrocytoma, IDH-mutant	9411/3
Diffuse astrocytoma, IDH-wildtype	*9400/3*
Diffuse astrocytoma, NOS	9400/3
Anaplastic astrocytoma, IDH-mutant	9401/3
Anaplastic astrocytoma, IDH-wildtype	*9401/3*
Anaplastic astrocytoma, NOS	9401/3
Glioblastoma, IDH-wildtype	9440/3
Giant cell glioblastoma	9441/3
Gliosarcoma	9442/3
Epithelioid glioblastoma	*9440/3*
Glioblastoma, IDH-mutant	9445/3*
Glioblastoma, NOS	9440/3
Oligodendroglioma, IDH-mutant and 1p/19q-codeleted	9450/3
Oligodendroglioma, NOS	9450/3
Anaplastic oligodendroglioma, IDH-mutant and 1p/19q-codeleted	9451/3
Anaplastic oligodendroglioma, NOS	*9451/3*
Oligoastrocytoma, NOS	*9382/3*
Anaplastic oligoastrocytoma, NOS	*9382/3*

- При отсутствии мутации опухоль обозначается – IDH – wildtype.

IDH мутация в классификации диффузных астроцитарных и олигодендроглиальных опухолей 2016г.

Diffuse astrocytic and oligodendroglial tumours	
Diffuse astrocytoma, IDH-mutant	9400/3
Gemistocytic astrocytoma, IDH-mutant	9411/3
Diffuse astrocytoma, IDH-wildtype	*9400/3*
Diffuse astrocytoma, NOS	9400/3
Anaplastic astrocytoma, IDH-mutant	9401/3
Anaplastic astrocytoma, IDH-wildtype	*9401/3*
Anaplastic astrocytoma, NOS	9401/3
Glioblastoma, IDH-wildtype	9440/3
Giant cell glioblastoma	9441/3
Gliosarcoma	9442/3
Epithelioid glioblastoma	*9440/3*
Glioblastoma, IDH-mutant	9445/3*
Glioblastoma, NOS	9440/3
Oligodendroglioma, IDH-mutant and 1p/19q-codeleted	9450/3
Oligodendroglioma, NOS	9450/3
Anaplastic oligodendroglioma, IDH-mutant and 1p/19q-codeleted	9451/3
Anaplastic oligodendroglioma, NOS	*9451/3*
Oligoastrocytoma, NOS	*9382/3*
Anaplastic oligoastrocytoma, NOS	*9382/3*

- При отсутствии генетического исследования опухоль обозначается - NOS — not otherwise specified.

1p19q ко- делеция (мутация) в классификации диффузных олигодендроглиальных опухолей 2016г.

Diffuse astrocytic and oligodendroglial tumours	
Diffuse astrocytoma, IDH-mutant	9400/3
Gemistocytic astrocytoma, IDH-mutant	9411/3
Diffuse astrocytoma, IDH-wildtype	*9400/3*
Diffuse astrocytoma, NOS	9400/3
Anaplastic astrocytoma, IDH-mutant	9401/3
Anaplastic astrocytoma, IDH-wildtype	*9401/3*
Anaplastic astrocytoma, NOS	9401/3
Glioblastoma, IDH-wildtype	9440/3
Giant cell glioblastoma	9441/3
Gliosarcoma	9442/3
Epithelioid glioblastoma	*9440/3*
Glioblastoma, IDH-mutant	9445/3*
Glioblastoma, NOS	9440/3
Oligodendroglioma, IDH-mutant and 1p/19q-codeleted	9450/3
Oligodendroglioma, NOS	9450/3
Anaplastic oligodendroglioma, IDH-mutant and 1p/19q-codeleted	9451/3
Anaplastic oligodendroglioma, NOS	*9451/3*
Oligoastrocytoma, NOS	*9382/3*
Anaplastic oligoastrocytoma, NOS	*9382/3*

- Выявляется в большинстве случаев у опухолей ОДГ ряда и только при наличии IDH мутации.

IDH мутация в классификации диффузных олигодендроглиальных опухолей 2016г.

Diffuse astrocytic and oligodendroglial tumours	
Diffuse astrocytoma, IDH-mutant	9400/3
Gemistocytic astrocytoma, IDH-mutant	9411/3
Diffuse astrocytoma, IDH-wildtype	*9400/3*
Diffuse astrocytoma, NOS	9400/3
Anaplastic astrocytoma, IDH-mutant	9401/3
Anaplastic astrocytoma, IDH-wildtype	*9401/3*
Anaplastic astrocytoma, NOS	9401/3
Glioblastoma, IDH-wildtype	9440/3
Giant cell glioblastoma	9441/3
Gliosarcoma	9442/3
Epithelioid glioblastoma	*9440/3*
Glioblastoma, IDH-mutant	9445/3*
Glioblastoma, NOS	9440/3
Oligodendroglioma, IDH-mutant and 1p/19q-codeleted	9450/3
Oligodendroglioma, NOS	9450/3
Anaplastic oligodendroglioma, IDH-mutant and 1p/19q-codeleted	9451/3
Anaplastic oligodendroglioma, NOS	*9451/3*
Oligoastrocytoma, NOS	*9382/3*
Anaplastic oligoastrocytoma, NOS	*9382/3*

- При отсутствии IDH мутации ОДГ опухоль обозначается - NOS — not otherwise specified.

IDH мутация в классификации диффузных астроцитарных и олигодендроглиальных опухолей 2016г.

Diffuse astrocytic and oligodendroglial tumours	
Diffuse astrocytoma, IDH-mutant	9400/3
Gemistocytic astrocytoma, IDH-mutant	9411/3
Diffuse astrocytoma, IDH-wildtype	*9400/3*
Diffuse astrocytoma, NOS	9400/3
Anaplastic astrocytoma, IDH-mutant	9401/3
Anaplastic astrocytoma, IDH-wildtype	*9401/3*
Anaplastic astrocytoma, NOS	9401/3
Glioblastoma, IDH-wildtype	9440/3
Giant cell glioblastoma	9441/3
Gliosarcoma	9442/3
Epithelioid glioblastoma	*9440/3*
Glioblastoma, IDH-mutant	9445/3*
Glioblastoma, NOS	9440/3
Oligodendroglioma, IDH-mutant and 1p/19q-codeleted	9450/3
Oligodendroglioma, NOS	9450/3
Anaplastic oligodendroglioma, IDH-mutant and 1p/19q-codeleted	9451/3
Anaplastic oligodendroglioma, NOS	*9451/3*
Oligoastrocytoma, NOS	*9382/3*
Anaplastic oligoastrocytoma, NOS	*9382/3*

- В группе диффузных астроцитом и ОДГ - Grade II, а также анапластических астроцитом и ОДГ - Grade III частота встречаемости мутации составляет 80-85%.
- Наличие IDH мутации увеличивает эффективность лучевой и химиотерапии и улучшает прогноз лечения.
- Выживаемость в группе диффузных астроцитом Grade II и астроцитом - Grade III IDH mutant имеет меньше различий, чем в группе IDH – wildtype

HHS Public Access
Author manuscript
Acta Neuropathol. Author manuscript; available in PMC 2016 April 01.

Published in final edited form as:
Acta Neuropathol. 2015 April ; 129(4): 585–596. doi:10.1007/s00401-015-1398-z.

IDH mutation status and role of WHO grade and mitotic index in overall survival in grade II–III diffuse gliomas

Adriana Olar[1], Khalida M Wani[1], Kristin Diefes[2], Lindsey E. Heathcock[3], Hinke F. van Thuijl[4,5], Mark R. Gilbert[2], Terri S. Armstrong[2,6], Erik P. Sulman[7], Daniel P. Cahill[8], Elizabeth Vera-Bolanos[2,9], Ying Yuan[10], Jaap C. Reijneveld[4], Bauke Ylstra[5], Pieter Wesseling[5,11], and Kenneth D. Aldape[1,12]

IDH мутация в классификации диффузных астроцитарных и олигодендроглиальных опухолей 2016г.

Diffuse astrocytic and oligodendroglial tumours	
Diffuse astrocytoma, IDH-mutant	9400/3
Gemistocytic astrocytoma, IDH-mutant	9411/3
Diffuse astrocytoma, IDH-wildtype	*9400/3*
Diffuse astrocytoma, NOS	9400/3
Anaplastic astrocytoma, IDH-mutant	9401/3
Anaplastic astrocytoma, IDH-wildtype	*9401/3*
Anaplastic astrocytoma, NOS	9401/3
Glioblastoma, IDH-wildtype	9440/3
Giant cell glioblastoma	9441/3
Gliosarcoma	9442/3
Epithelioid glioblastoma	*9440/3*
Glioblastoma, IDH-mutant	9445/3*
Glioblastoma, NOS	9440/3
Oligodendroglioma, IDH-mutant and 1p/19q-codeleted	9450/3
Oligodendroglioma, NOS	9450/3
Anaplastic oligodendroglioma, IDH-mutant and 1p/19q-codeleted	9451/3
Anaplastic oligodendroglioma, NOS	*9451/3*
Oligoastrocytoma, NOS	*9382/3*
Anaplastic oligoastrocytoma, NOS	*9382/3*

- Мутация IDH1 отмечена в 70 - 80% глиом Grade II и III степени, мутация IDH2 отмечена в 6% .

Yan H, Parsons DW, Jin G, McLendon R, Rasheed BA, Yuan W, et al. IDH1 and IDH2 mutations in gliomas. N Engl J Med 2009;360:765-73.

IDH мутация в классификации диффузных астроцитарных и олигодендроглиальных опухолей 2016г.

Diffuse astrocytic and oligodendroglial tumours	
Diffuse astrocytoma, IDH-mutant	9400/3
Gemistocytic astrocytoma, IDH-mutant	9411/3
Diffuse astrocytoma, IDH-wildtype	*9400/3*
Diffuse astrocytoma, NOS	9400/3
Anaplastic astrocytoma, IDH-mutant	9401/3
Anaplastic astrocytoma, IDH-wildtype	*9401/3*
Anaplastic astrocytoma, NOS	9401/3
Glioblastoma, IDH-wildtype	9440/3
Giant cell glioblastoma	9441/3
Gliosarcoma	9442/3
Epithelioid glioblastoma	*9440/3*
Glioblastoma, IDH-mutant	9445/3*
Glioblastoma, NOS	9440/3
Oligodendroglioma, IDH-mutant and 1p/19q-codeleted	9450/3
Oligodendroglioma, NOS	9450/3
Anaplastic oligodendroglioma, IDH-mutant and 1p/19q-codeleted	9451/3
Anaplastic oligodendroglioma, NOS	*9451/3*
Oligoastrocytoma, NOS	*9382/3*
Anaplastic oligoastrocytoma, NOS	*9382/3*

- В группе глиобластом – Grade IV частота встречаемости IDH мутации составляет - 10%.
- Наличие IDH мутации значимо увеличивает эффективность лучевой и химиотерапии и улучшает прогноз лечения.
- Louis DN, Ohgaki H, Wiestler OD, Cavenee WK. WHO Classification of Tumours of the Central Nervous System, Revised. 4th Ed. *IARC (Lyon). 2016;408*

Мутация IDH в астроцитарных глиомах разной степени злокачественности

Ядерный атипизм – Grade II
Низкая степень злокачественности IDH – 85%

Ядерный атипизм + митозы - Grade III
Высокая степень злокачественности IDH - 85%

?

Почему при переходе из группы G III в G IV число мутированных опухолей падает в 8 раз?

Ядерный атипизм + митозы + пролиферация эндотелия – Grade IV
Высокая степень злокачественности IDH – 10%

Ядерный атипизм +митозы+пролиферация эндотелия +некрозы – Grade IV
Высокая степень злокачественности IDH – 10%

Первичная и вторичная глиобластома. Клиническое значение IDH мутации для глиобластом.

	IDH-wildtype glioblastoma	IDH-mutant glioblastoma
Synonym	Primary glioblastoma, IDH-wildtype	Secondary glioblastoma, IDH-mutant
Precursor lesion	Not identifiable; develops de novo	Diffuse astrocytoma Anaplastic astrocytoma
Proportion of glioblastomas	~90%	~10%
Median age at diagnosis	~62 years	~44 years
Male-to-female ratio	1.42:1	1.05:1
Mean length of clinical history	4 months	15 months
Median overall survival		
Surgery + radiotherapy	9.9 months	24 months
Surgery + radiotherapy + chemotherapy	15 months	31 months
Location	Supratentorial	Preferentially frontal
Necrosis	Extensive	Limited

Louis DN, Ohgaki H, Wiestler OD, Cavenee WK. WHO Classification of Tumours of the Central Nervous System, Revised. 4th Ed. *IARC (Lyon). 2016;408.*

Мутация IDH в астроцитарных глиомах разной степени злокачественности

Ядерный атипизм – Grade II
Низкая степень злокачественности IDH – 85%

Ядерный атипизм + митозы - Grade III
Высокая степень злокачественности IDH - 85%

Ядерный атипизм + митозы + пролиферация эндотелия – Grade IV
Высокая степень злокачественности IDH – 10%

Ядерный атипизм +митозы+пролиферация эндотелия +некрозы – Grade IV
Высокая степень злокачественности IDH – 10%

90% глиобластом являются первичными образованиями и не проходят эволюцию от Grade II до Grade IV

Опухоли, которые проходят эволюцию от Grade II до Grade IV, составляют только 10% от общего числа глиобластом

Медиана выживаемости при глиобластоме в разных возрастных группах

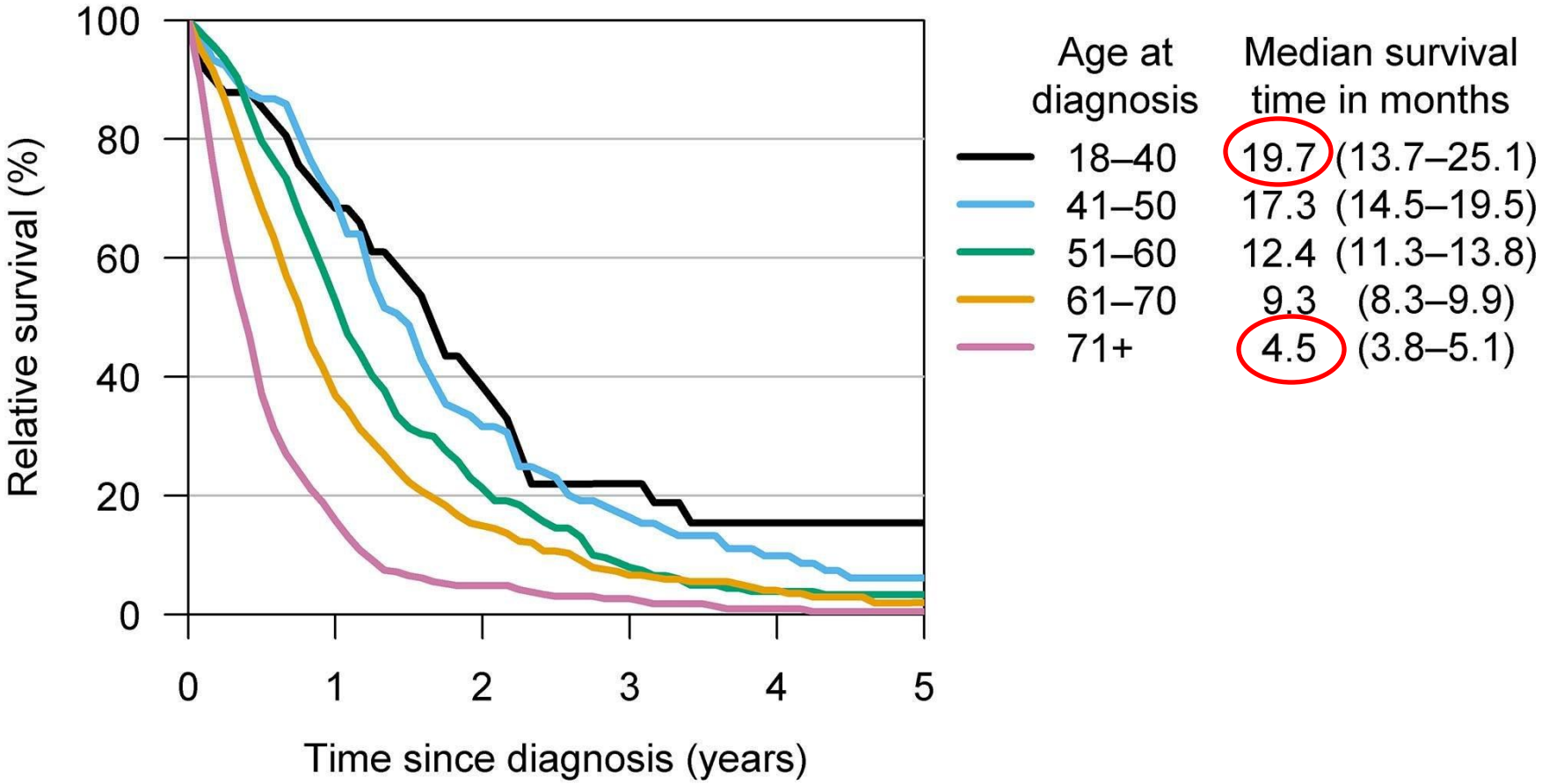

cIMPACT – NOW - Консорциум по практическому внедрению и совершенствованию классификации 2016г.

Diffuse astrocytic and oligodendroglial tumours	
Diffuse astrocytoma, IDH-mutant	9400/3
Gemistocytic astrocytoma, IDH-mutant	9411/3
Diffuse astrocytoma, IDH-wildtype	*9400/3*
Diffuse astrocytoma, NOS	9400/3
Anaplastic astrocytoma, IDH-mutant	9401/3
Anaplastic astrocytoma, IDH-wildtype	*9401/3*
Anaplastic astrocytoma, NOS	9401/3
Glioblastoma, IDH-wildtype	9440/3
Giant cell glioblastoma	9441/3
Gliosarcoma	9442/3
Epithelioid glioblastoma	*9440/3*
Glioblastoma, IDH-mutant	9445/3*
Glioblastoma, NOS	9440/3
Diffuse midline glioma, H3 K27M–mutant	9385/3*
Oligodendroglioma, IDH-mutant and 1p/19q-codeleted	9450/3
Oligodendroglioma, NOS	9450/3
Anaplastic oligodendroglioma, IDH-mutant and 1p/19q-codeleted	9451/3
Anaplastic oligodendroglioma, NOS	*9451/3*
Oligoastrocytoma, NOS	*9382/3*
Anaplastic oligoastrocytoma, NOS	*9382/3*

Consortium to Inform Molecular and Practical Approaches to CNS Tumor Taxonomy.

Для дальнейшей разработки и внедрения в клиническую практику молекулярно-генетической классификации опухолей ЦНС 2016г. Создан консорциум морфологов и генетиков, который предполагает постоянно перерабатывать эту классификацию.

David N. Louis[1]; David W. Ellison[2]; Daniel J. Brat[3]; Kenneth Aldape[4]; David Capper[5,6,7,8]; Cynthia Hawkins[9]; Werner Paulus[10]; Arie Perry[11]; Guido Reifenberger[12,13]; Dominique Figarella-Branger[14]; Andreas von Deimling[15,16,17]; Pieter Wesseling[18,19]

[1] Department of Pathology, Massachusetts General Hospital, Harvard Medical School, Boston, MA.
[2] Department of Pathology, St. Jude Children's Research Hospital, Memphis, TN.
[3] Department of Pathology, Northwestern University Feinberg School of Medicine, Chicago, IL.
[4] Laboratory of Pathology, National Cancer Institute, Bethesda, MD.
[5] Department of Neuropathology, Charité - Universitätsmedizin Berlin, Berlin, Germany.
[6] Department of Neuropathology, Freie Universität Berlin, Berlin, Germany.
[7] Department of Neuropathology, Humboldt-Universität zu Berlin, Berlin, Germany.
[8] Department of Neuropathology, Berlin Institute of Health, Berlin, Germany.
[9] Department of Paediatric Laboratory Medicine, The Hospital for Sick Children, University of Toronto, Toronto, Canada.
[10] Institute of Neuropathology, University Hospital Munster, Munster, Germany.
[11] Department of Pathology, University of California San Francisco, San Francisco, CA.
[12] Department of Neuropathology, Heinrich Heine University, Duesseldorf, Germany.
[13] German Cancer Consortium (DKTK) partner site Essen/Duesseldorf, Duesseldorf, Germany.
[14] Institut de Neurophysiopathology, Hôpital de la Timone, Service d'Anatomie Pathologique et de Neuropathologie, Aix-Marseille Univ, APHM, CNRS, Marseille, France.
[15] Department of Neuropathology, Institute of Pathology, Ruprecht-Karls-University, Heidelberg, Germany.
[16] Clinical Cooperation Unit Neuropathology, German Cancer Research Center (DKFZ), Heidelberg, Germany.
[17] German Cancer Consortium (DKTK), Heidelberg, Germany.
[18] Department of Pathology, Amsterdam University Medical Centers/VUmc, Amsterdam, The Netherlands.
[19] Princess Máxima Center for Pediatric Oncology, Utrecht, The Netherlands.

Диагностические критерии для введения в классификацию нового определения «Диффузные астроцитарные глиомы с молекулярным строением глиобластомы WHO grade IV» 2018г.

Diffuse astrocytic and oligodendroglial tumours	
Diffuse astrocytoma, IDH-mutant	9400/3
Gemistocytic astrocytoma, IDH-mutant	9411/3
Diffuse astrocytoma, IDH-wildtype	*9400/3*
Diffuse astrocytoma, NOS	9400/3
Anaplastic astrocytoma, IDH-mutant	9401/3
Anaplastic astrocytoma, IDH-wildtype	*9401/3*
Anaplastic astrocytoma, NOS	9401/3
Glioblastoma, IDH-wildtype	9440/3
Giant cell glioblastoma	9441/3
Gliosarcoma	9442/3
Epithelioid glioblastoma	*9440/3*
Glioblastoma, IDH-mutant	9445/3*
Glioblastoma, NOS	9440/3
Diffuse midline glioma, H3 K27M–mutant	9385/3*
Oligodendroglioma, IDH-mutant and 1p/19q-codeleted	9450/3
Oligodendroglioma, NOS	9450/3
Anaplastic oligodendroglioma, IDH-mutant and 1p/19q-codeleted	9451/3
Anaplastic oligodendroglioma, NOS	*9451/3*
Oligoastrocytoma, NOS	*9382/3*
Anaplastic oligoastrocytoma, NOS	*9382/3*

- Для диффузных и анапластических астроцитарных глиом без мутации IDH наличие любой из следующих мутаций ухудшает прогноз и делает его схожим с опухолями Grade IV. Подобная опухоль может быть названа *диффузной астроцитарной глиомомй IDH wildtype с молекулярной структурой глиобластомы Grade IV :*

- TERT promoter mutation;
- EGFR amplification;
- 7 gain, 10 loss (-7|+10).

HHS Public Access
Author manuscript
Acta Neuropathol. Author manuscript; available in PMC 2019 November 01.

Published in final edited form as:
Acta Neuropathol. 2018 November ; 136(5): 805–810. doi:10.1007/s00401-018-1913-0.

cIMPACT-NOW Update 3 Recommended diagnostic criteria for "Diffuse astrocytic glioma, IDH-wildtype, with molecular features of glioblastoma, WHO grade IV"

Daniel J. Brat[1], Kenneth Aldape[2], Howard Colman[3], Eric C. Holland[4], David N. Louis[5], Robert B. Jenkins[6], Bette Kleinschmidt-DeMasters[7], Arie Perry[8], Guido Reifenberger[9], Roger Stupp[10], Andreas von Deimling[11], and Michael Weller[12]

Мутации промотора теломеразной обратной транскриптазы (TERT)

Теломеры — это концевые участки хромосом, которые выполняют защитную функцию. Существует так называемый предел Хейфлика, связанный с сокращением длины **теломер** — количество делений соматических клеток приблизительно равно 50, после чего клетки начинают проявлять признаки старения.

Возникающая с каждым делением клетки концевая недорепликация хромосом приводит к репликационному старению. Однако процессу укорочения теломер может противодействовать активация фермента теломеразы.

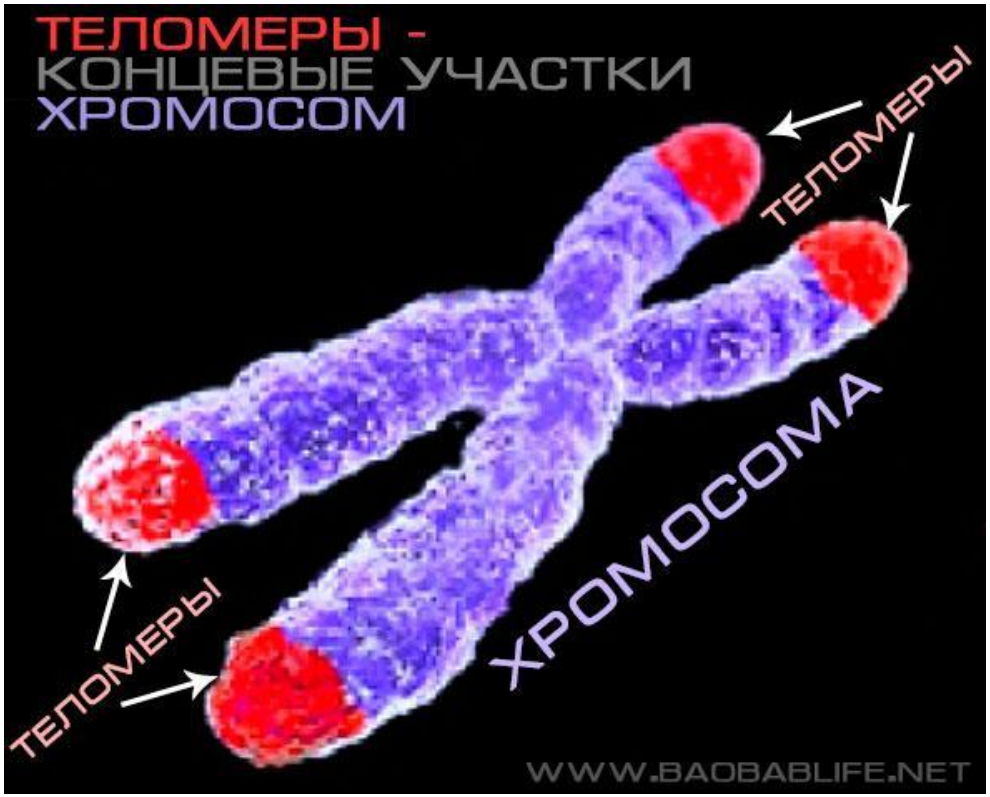

EGFR амплификация (амплификация — один из механизмов активации онкогенов в процессе развития опухоли)

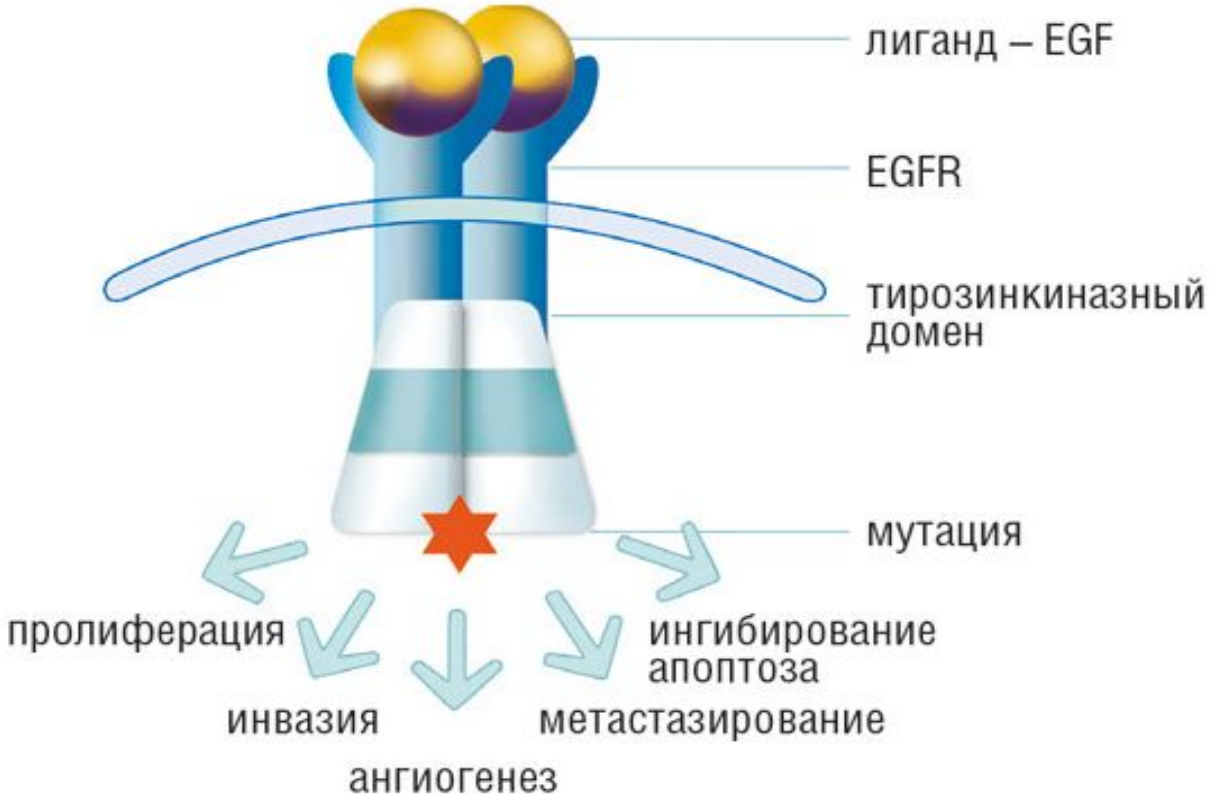

- EGFR – трансмембранный рецептор, активирующийся при связывании с эпидермальным фактором роста, трансформирующим фактором роста-α, амфирегулином.
- При активации EGFR внутри клетки запускается каскад биохимических реакций, приводящих к повышению пролиферации малигнизированных (опухолевых) клеток, росту опухоли, стимуляции процессов инвазии, патологического ангиогенеза и метастазирования.
- Рецептор EGFR кодируется геном EGFR.

Рекомендуемая новая система классификации IDH muant астроцитом 2020г.

Diffuse astrocytic and oligodendroglial tumours	
Diffuse astrocytoma, IDH-mutant	9400/3
Gemistocytic astrocytoma, IDH-mutant	9411/3
Diffuse astrocytoma, IDH-wildtype	*9400/3*
Diffuse astrocytoma, NOS	9400/3
Anaplastic astrocytoma, IDH-mutant	9401/3
Anaplastic astrocytoma, IDH-wildtype	*9401/3*
Anaplastic astrocytoma, NOS	9401/3
Glioblastoma, IDH-wildtype	9440/3
Giant cell glioblastoma	9441/3
Gliosarcoma	9442/3
Epithelioid glioblastoma	*9440/3*
Glioblastoma, IDH-mutant	9445/3*
Glioblastoma, NOS	9440/3
Diffuse midline glioma, H3 K27M–mutant	9385/3*
Oligodendroglioma, IDH-mutant and 1p/19q-codeleted	9450/3
Oligodendroglioma, NOS	9450/3
Anaplastic oligodendroglioma, IDH-mutant and 1p/19q-codeleted	9451/3
Anaplastic oligodendroglioma, NOS	*9451/3*
Oligoastrocytoma, NOS	*9382/3*
Anaplastic oligoastrocytoma, NOS	*9382/3*

Астроцитома, IDH-мутант, 2 класс

Диффузная инфильтративная астроцитарная глиома с IDH1 или IDH2 мутациями, которая хорошо дифференцирована и лишена гистологических признаков анаплазии. Митотическая активность не обнаружена или понижена. Пролиферация эндотелия, некроз и **гомозиготные делеции CDKN2A / B** отсутствуют.

Астроцитома, IDH-мутант, 3 класс

Диффузная инфильтративная астроцитарная глиома с IDH1 или IDH2 мутациями. Митотическая активность повышена. Пролиферация эндотелия, некроз и **гомозиготные делеции CDKN2A / B** отсутствуют.

Астроцитома, IDH-мутант, 4 класс

Диффузная инфильтративная астроцитарная глиома с IDH1 или IDH2 мутациями. Митотическая активность повышена. Присутствуют полиферация эндотелия, некроз или **гомозиготные делеции CDKN2A / B** или любая комбинация этих признаков .

Acta Neuropathologica (2020) 139:603–608
https://doi.org/10.1007/s00401-020-02127-9

CORRESPONDENCE

Check for updates

cIMPACT-NOW update 5: recommended grading criteria and terminologies for IDH-mutant astrocytomas

Daniel J. Brat[1] · Kenneth Aldape[2] · Howard Colman[3] · Dominique Figrarella-Branger[4] · Gregory N. Fuller[5] · Caterina Giannini[6] · Eric C. Holland[7] · Robert B. Jenkins[6] · Bette Kleinschmidt-DeMasters[8] · Takashi Komori[9] · Johan M. Kros[10] · David N. Louis[11] · Catriona McLean[12] · Arie Perry[13] · Guido Reifenberger[14,15] · Chitra Sarkar[16] · Roger Stupp[17] · Martin J. van den Bent[18] · Andreas von Deimling[19,20] · Michael Weller[21]

Received: 13 November 2019 / Revised: 16 January 2020 / Accepted: 17 January 2020 / Published online: 29 January 2020
© Springer-Verlag GmbH Germany, part of Springer Nature 2020

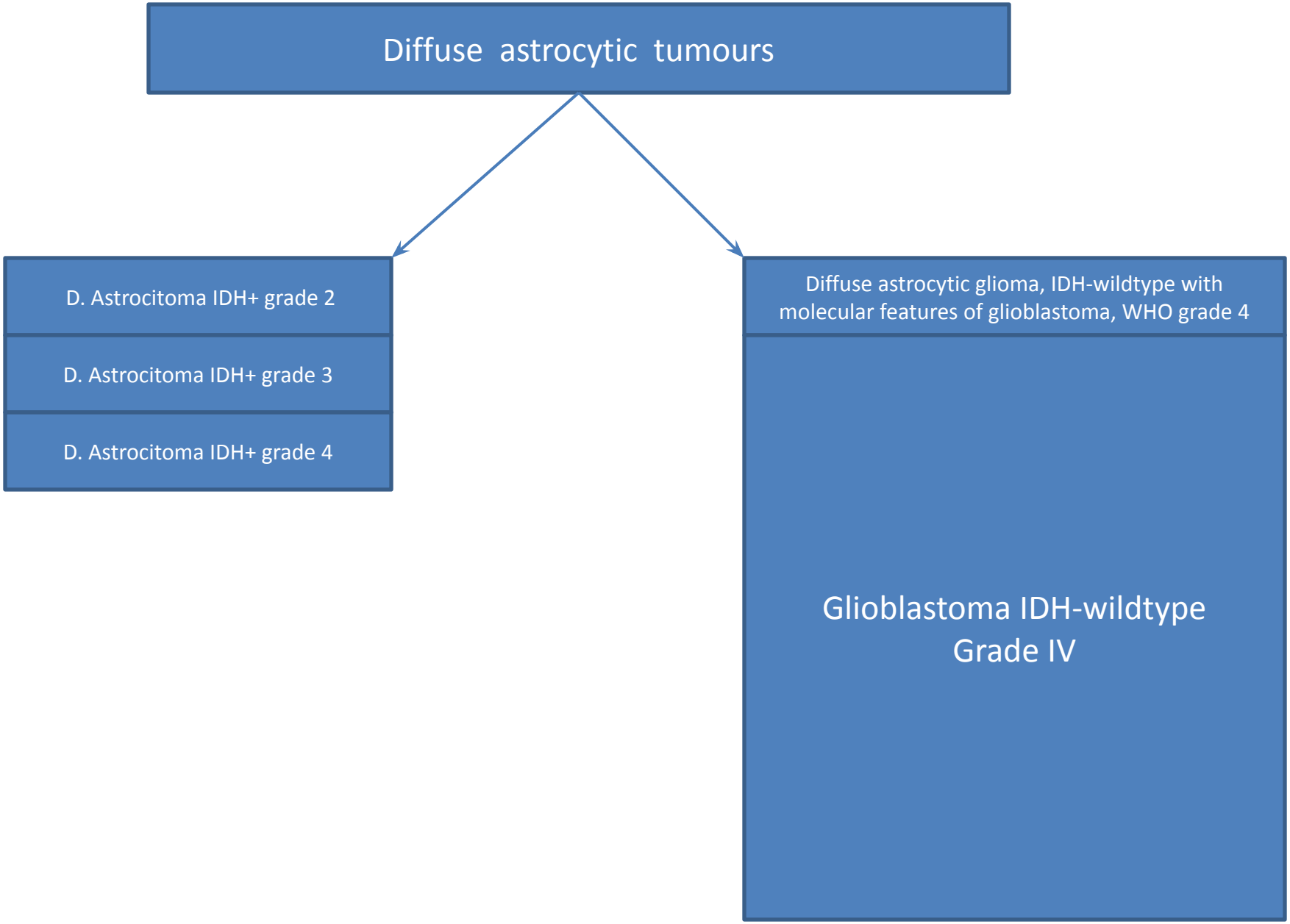
Diffuse astrocytic tumours
D. Astrocitoma IDH+ grade 2
D. Astrocitoma IDH+ grade 3
D. Astrocitoma IDH+ grade 4
Diffuse astrocytic glioma, IDH-wildtype with molecular features of glioblastoma, WHO grade 4
Glioblastoma IDH-wildtype Grade IV

Мутации в классификации диффузных олигодендроглиальных опухолей 2016г.

Diffuse astrocytic and oligodendroglial tumours	
Diffuse astrocytoma, IDH-mutant	9400/3
Gemistocytic astrocytoma, IDH-mutant	9411/3
Diffuse astrocytoma, IDH-wildtype	*9400/3*
Diffuse astrocytoma, NOS	9400/3
Anaplastic astrocytoma, IDH-mutant	9401/3
Anaplastic astrocytoma, IDH-wildtype	*9401/3*
Anaplastic astrocytoma, NOS	9401/3
Glioblastoma, IDH-wildtype	9440/3
Giant cell glioblastoma	9441/3
Gliosarcoma	9442/3
Epithelioid glioblastoma	*9440/3*
Glioblastoma, IDH-mutant	9445/3*
Glioblastoma, NOS	9440/3
Oligodendroglioma, IDH-mutant and 1p/19q-codeleted	9450/3
Oligodendroglioma, NOS	9450/3
Anaplastic oligodendroglioma, IDH-mutant and 1p/19q-codeleted	9451/3
Anaplastic oligodendroglioma, NOS	*9451/3*
Oligoastrocytoma, NOS	*9382/3*
Anaplastic oligoastrocytoma, NOS	*9382/3*

- Наличие ко-делеции 1p 19q увеличивает эффективность лучевой и химиотерапии и улучшает прогноз лечения.

- Абсалямова О.В., Коршунов А.Г., Кобяков Г.Л., Голанов А.В., Ураков С.В., Аманов Р.Д., Личиницер М.Р. Влияние молекулярно-генетических факторов на прогноз больных с олигодендроглиальными опухолями. *Вопросы нейрохирургии. 2009;1:17-24.*

Прогностическое значение мутаций в классификации астроцитарных и ОДГ опухолей

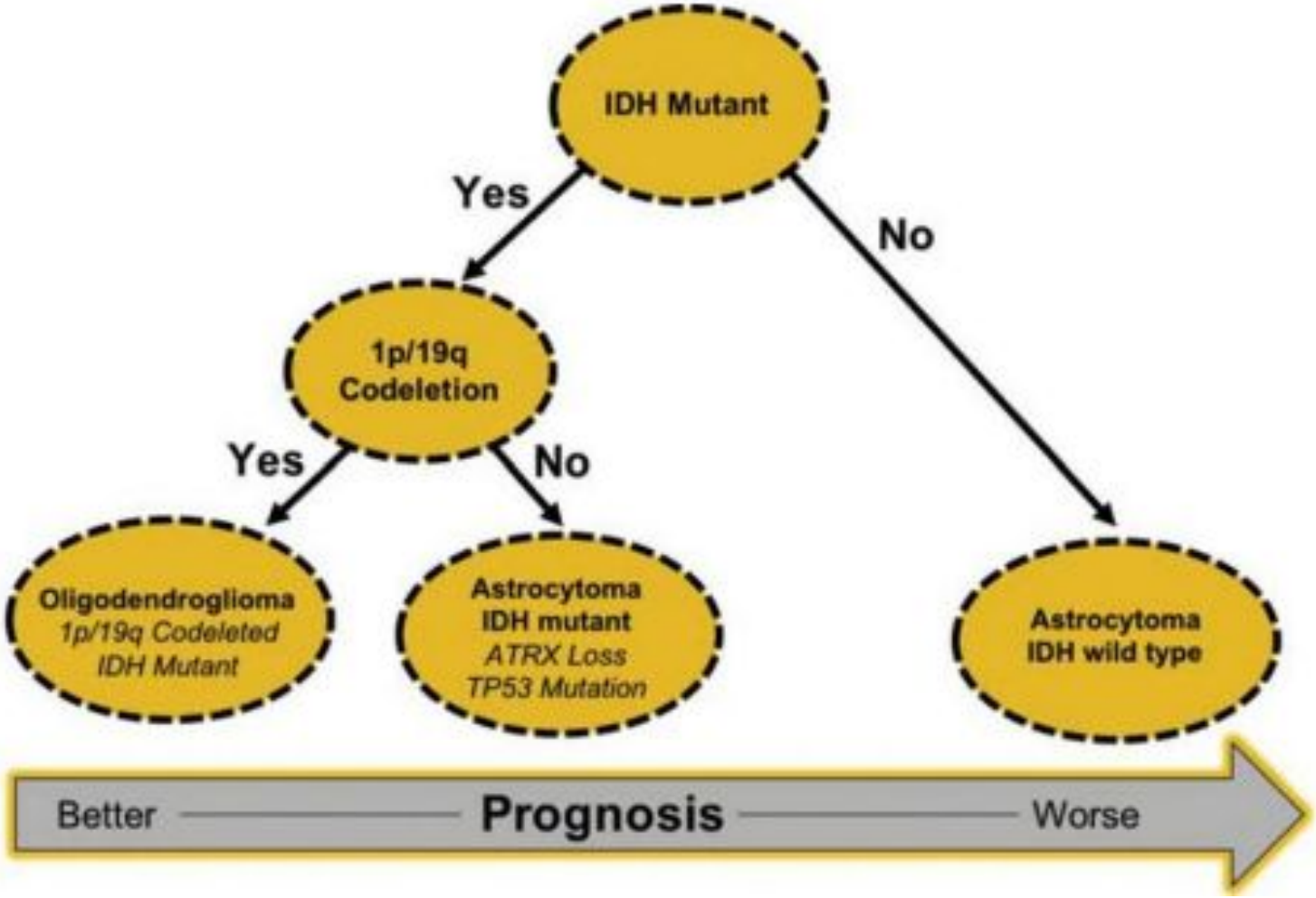

Перспективы развития классификации диффузных астроцитарных и олигодендроглиальных опухолей 2016г.

Diffuse astrocytic and oligodendroglial tumours	
Diffuse astrocytoma, IDH-mutant	9400/3
Gemistocytic astrocytoma, IDH-mutant	9411/3
Diffuse astrocytoma, IDH-wildtype	*9400/3*
Diffuse astrocytoma, NOS	9400/3
Anaplastic astrocytoma, IDH-mutant	9401/3
Anaplastic astrocytoma, IDH-wildtype	*9401/3*
Anaplastic astrocytoma, NOS	9401/3
Glioblastoma, IDH-wildtype	9440/3
Giant cell glioblastoma	9441/3
Gliosarcoma	9442/3
Epithelioid glioblastoma	*9440/3*
Glioblastoma, IDH-mutant	9445/3*
Glioblastoma, NOS	9440/3
Oligodendroglioma, IDH-mutant and 1p/19q-codeleted	9450/3
Oligodendroglioma, NOS	9450/3
Anaplastic oligodendroglioma, IDH-mutant and 1p/19q-codeleted	9451/3
Anaplastic oligodendroglioma, NOS	*9451/3*
Oligoastrocytoma, NOS	*9382/3*
Anaplastic oligoastrocytoma, NOS	*9382/3*

- диффузные глиомы (астроцитарные и олигодендроглиальные разной степени злокачественности) с/без мутаций в гене IDH морфологически неотличимы друг от друга и поэтому судить о них с точки зрения прогноза без молекулярно-генетического исследования невозможно. В связи с этим сохраненный в классификации вариант диагноза «астроцитома, олигодендроглиома, глиобластома NOS» является ущербным, диагнозом от безвыходности из-за недообследованности больного по тем или иным причинам (как правило, из-за отсутствия надлежащей материально-технической базы).

- Мацко Д.Е., Мацко М.В., Имянитов Е.Н. Нейроонкология. *Практическая онкология.* 2017;18(1):103-114.

Прогностическое значение метилирования гена MGMT в лечении глиобластомы.

	Radiotherapy (N=100)	Temozolomide plus Radiotherapy (N=106)
Methylated *MGMT* promoter		
Overall survival		
Median duration (mo)	15.3 (13.0–20.9)	**21.7 (17.4–30.4)**
Rate at 2 yr (%)	22.7 (10.3–35.1)	46.0 (31.2–60.8)
Unmethylated *MGMT* promoter		
Overall survival		
Median duration (mo)	11.8 (9.7–14.1)	**12.7 (11.6–14.4)**
Rate at 2 yr (%)	<2†	13.8 (4.8–22.7)

- Метилирование гена MGMT выявляется у 45% больных с глиобластомой.
- Метилирование гена MGMT значимо улучшает прогноз лечения глиобластомы.

- ***MGMT* Gene Silencing and Benefit from Temozolomide in Glioblastoma. N Engl J Med 2005;352:997-1003.**

  Monika E. Hegi, Ph.D., Annie-Claire Diserens, M.Sc., Thierry Gorlia, M.Sc.,Marie-France Hamou, Nicolas de Tribolet, M.D., Michael Weller, M.D.,Johan M. Kros, M.D., Johannes A. Hainfellner, M.D., Warren Mason, M.D.,Luigi Mariani, M.D., Jacoline E.C. Bromberg, M.D., Peter Hau, M.D.,Rene O. Mirimanoff, M.D., J. Gregory Cairncross, M.D., Robert C. Janzer, M.D.,and Roger Stupp, M.D.

Мутации IDH и метилирование MGMT в глиобластоме

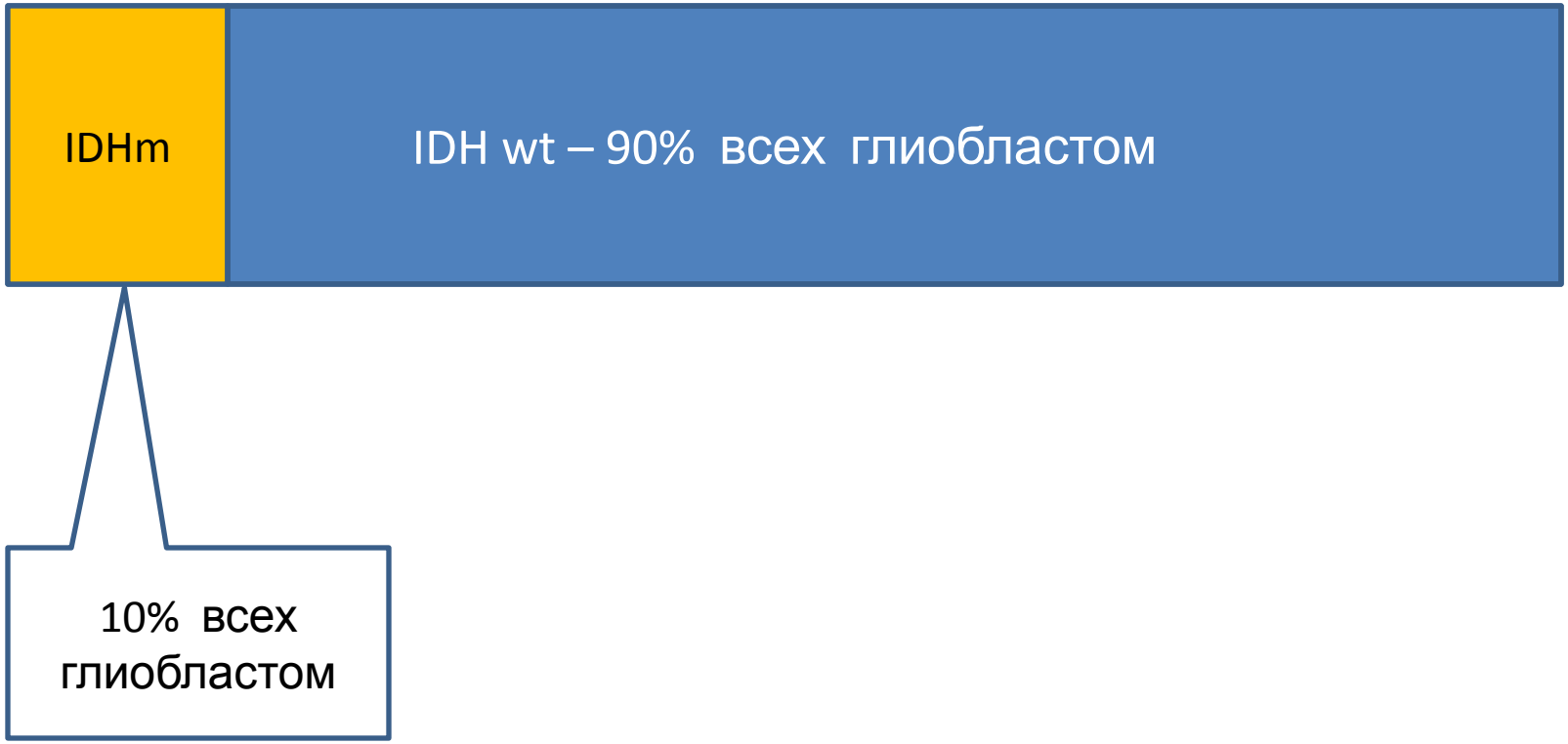

Мутации IDH и метилирование MGMT в глиобластоме

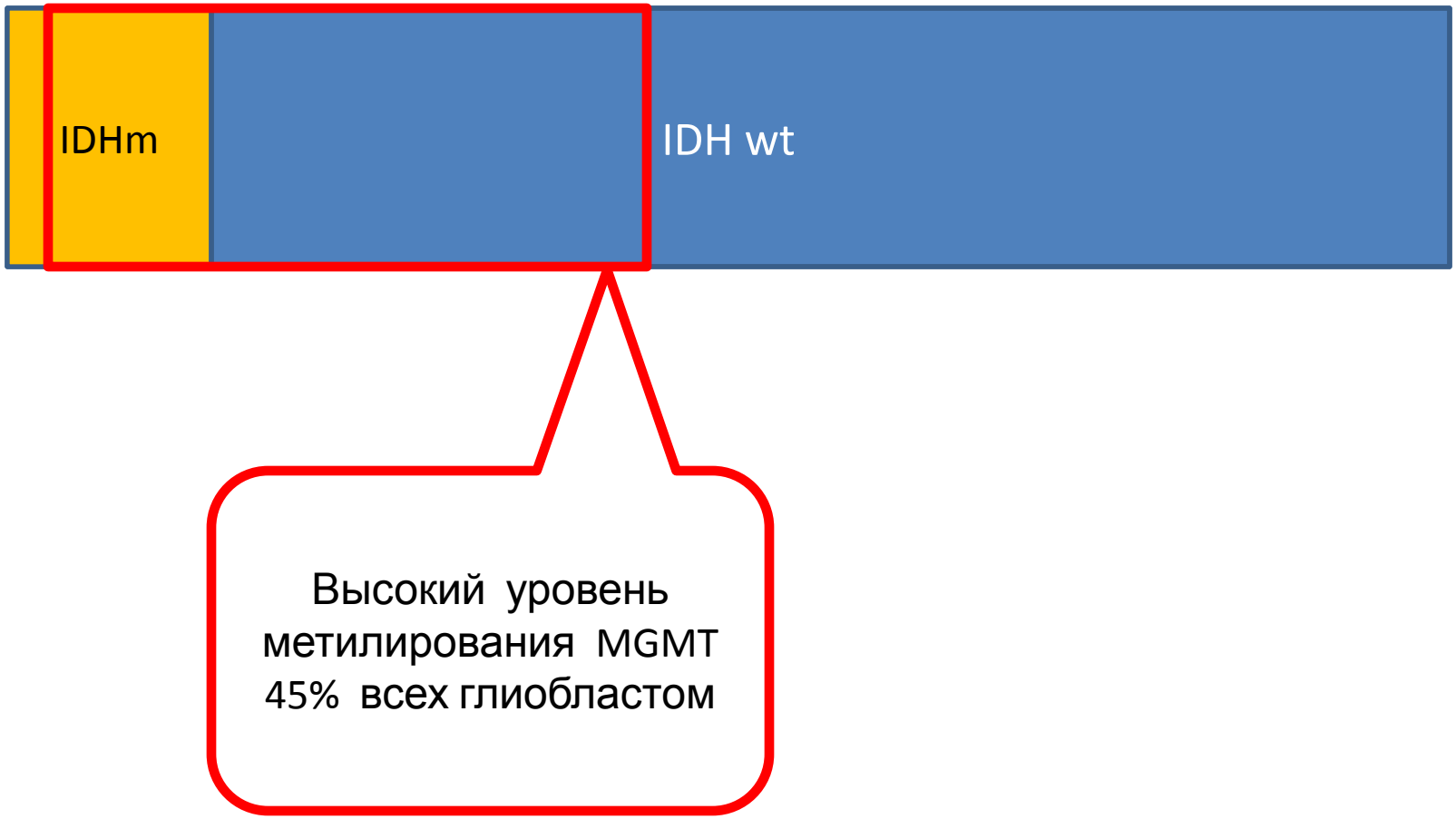
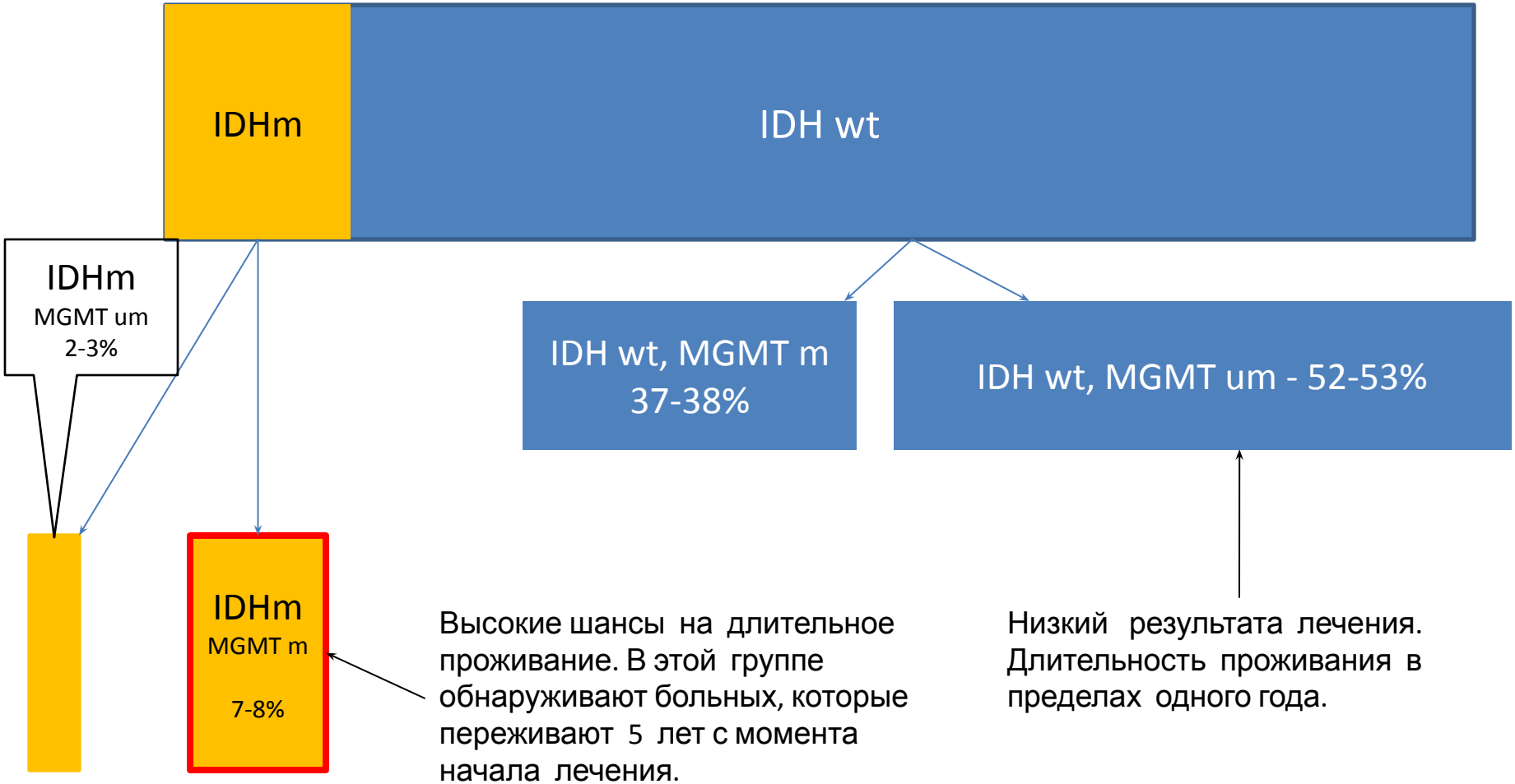
Мутации IDH и метилирование MGMT в глиобластоме