Функциональная анатомия зубочелюстного аппарата

Анатомия зубов

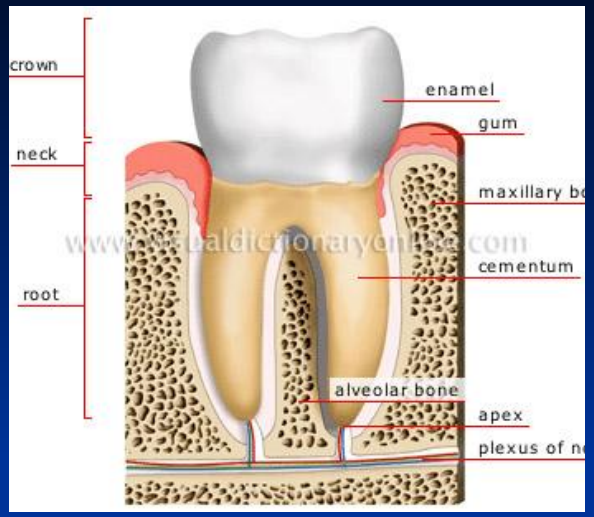

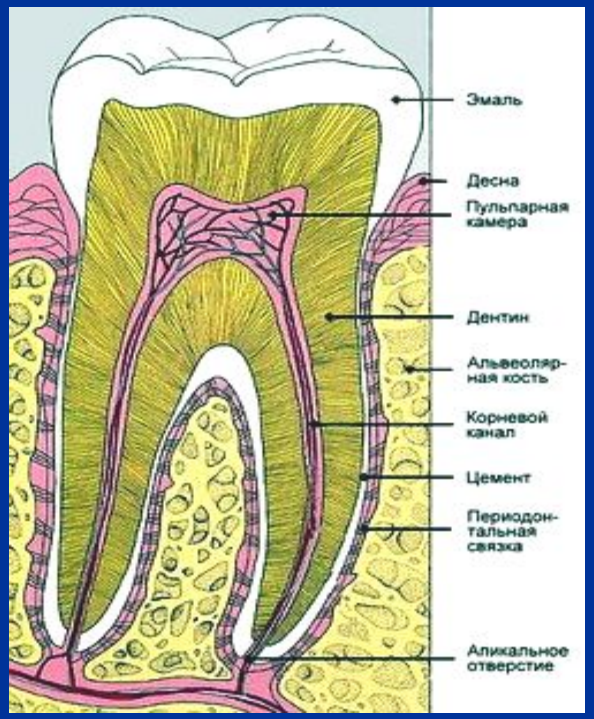

Зубы - органы, служащие для откусывания, раздавливания, измельчения и растирания твердой пищи. Соответственно, они делятся на **резцы, клыки, премоляры и моляры** («жернова»)

В зубе различают 3 части: **коронку** зуба утолщенную часть, выступающую в полость рта, **корень**, расположенный внутри лунки (альвеолы) челюсти и **шейку** зуба, где коронка переходит в корень, где эмаль коронки переходит в цемент корня.

Внутри зуба имеется полость зуба, которая делится на коронковую часть и корневые каналы, заканчивающиеся верхушечным отверстием. В полости зуба расположена пульпа зуба.

Основу зуба составляет дентин. Коронковая часть дентина покрыта эмалью, а корневая – цементом

Зуб состоит из четырех видов тканей:

1. **Эмаль (ее формируют эмалевые клетки)**.
2. **Дентин (его формируют одонтобласты)**
3. **Цемент корня (его формируют цементоциты)**
4. **Пульпа зуба (**Мягкая, богатая нервными волокнами, кровеносными и лимфатическими сосудами ткань, в которой, по периферии, расположены одонтобласты, обеспечивающая трофику зуба .

Тканевое строение зуба:

Дентин – это коллаген, который очень сильно пропитан минеральными солями, в основном фосфорнокислой известью. Это придает дентину особую прочность при минимальной ломкости. Дентин пронизан огромным числом тончайших канальцев – до 50 тысяч на квадратный миллиметр поверхности. В них работают и обеспечивают рост, развитие и жизнеспособность зуба специальные клетки - одонтобласты.

Эмаль по прочности приближается к алмазу. Эмаль в основной массе состоит из неорганического вещества. Она представлена эмалевыми призмами, которые отвечают за особую ее прочность, и межпризменным веществом. Неповрежденная эмаль покрыта эмалевой кожицей.

Пульпа представлена кровеносными сосудами, лимфатическими сосудами, нервами, а также специальными клетками – одонтобластами. Одонтобласты формируют особый слой на поверхности зубной полости и своими многочисленными отростками проникают во все канальцы дентина, благодаря чему и осуществляется обмен веществ в столь прочном образовании, как зуб. Пульпа выполняет множество функций, среди которых и трофическая (питательная), и защитная, и регенеративная, и регуляторная. Обилие сосудов и нервов в столь замкнутом пространстве при развитии воспаления довольно быстро приводит к сильному болевому синдрому.

Цемент покрывает корневую часть зуба и отвечает за прикрепление связочного аппарата к зубу. Состав зубного цемента близок к составу костной ткани.

Коронки зубов имеют 5 поверхностей:

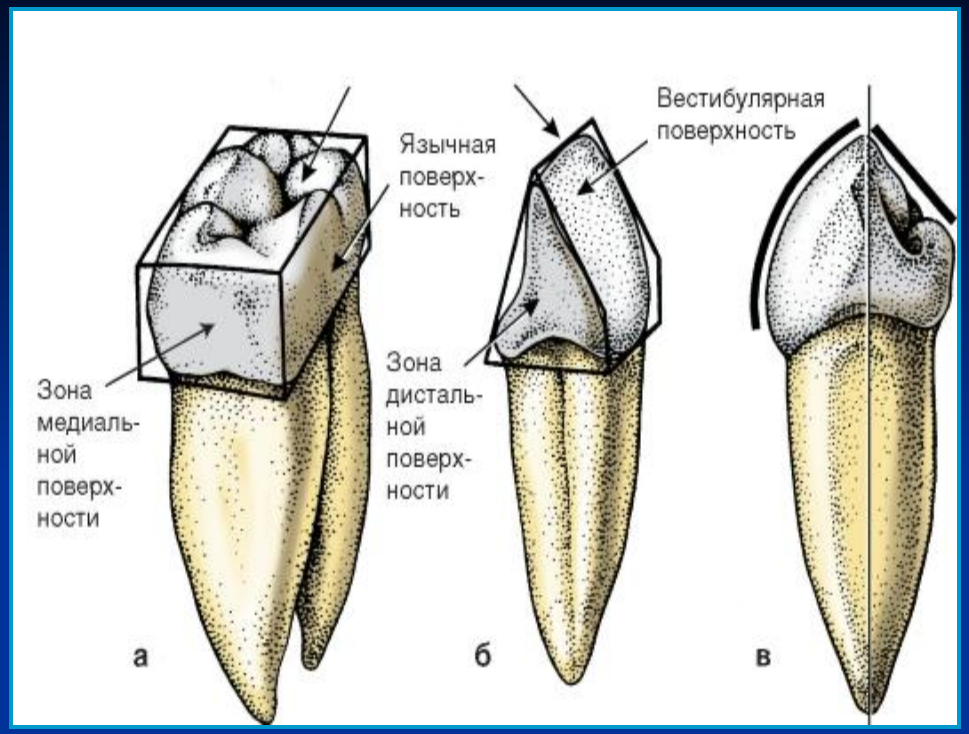

1. **Вестибулярная** поверхность прилежит к преддверию полости рта. У фронтальных зубов она еще называется губной, у боковых зубов щечной.
2. Поверхность, обращенная к собственно полости рта, называется **оральной**. У зубов нижней челюсти она еще называется язычной, у зубов верхней челюсти небной.

3, 4. Две поверхности соприкосновения зубов носят название **контактных (2)**. При этом передняя поверхность, обращенная к срединной линии, называется медиальной, а задняя - дистальной или латеральной.
5. **Поверхность смыкания**, обращенная к противоположным зубам, у жевательных зубов является жевательной поверхностью, у **резцов** рвущим краем, у **клыков** рвущим бугром.

Признаки зубов (3) определяют принадлежность зуба к **правой** или **левой** половине зубных дуг.

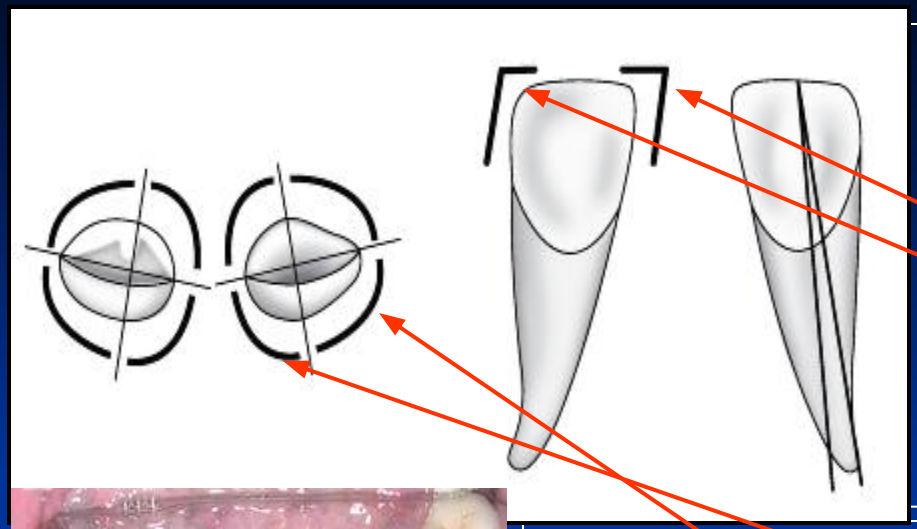

Признак угла коронки: в вестибулярной норме: угол, образованный окклюзионной поверхностью и мезиальной поверхностью, острее, чем угол между окклюзионной поверхностью и дистальной поверхностью. Медиальный угол острее чем дистальный, дистальный угол несколько закруглен.

Признак кривизны эмали коронки: в окклюзионной в норме: медиальная часть эмали коронки на вестибулярной стороне более выпуклая, чем дистальная. Эмаль у медиального края имеет более крутой изгиб, чем у дистального.

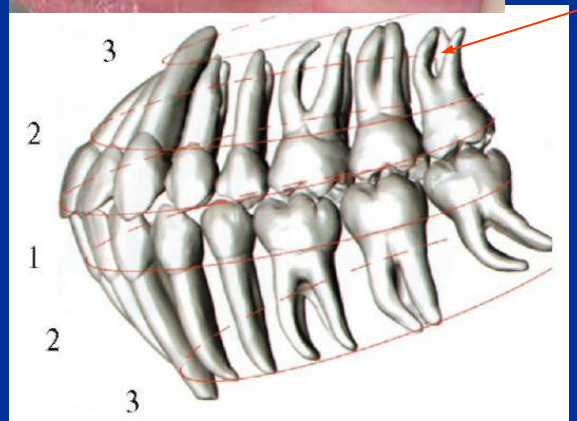

Признак корня: в вестибулярной норме: Если провести продольную ось коронки (опустить перпендикуляр от середины режущего края) и продольную ось зуба (от верхушки корня к середине режущего края), то окажется, что ось зуба отклонена латерально. Следовательно, направление отклонения продольной оси зуба указывает сторону принадлежности зуба

Формула зубов постоянного прикуса по ВОЗ:

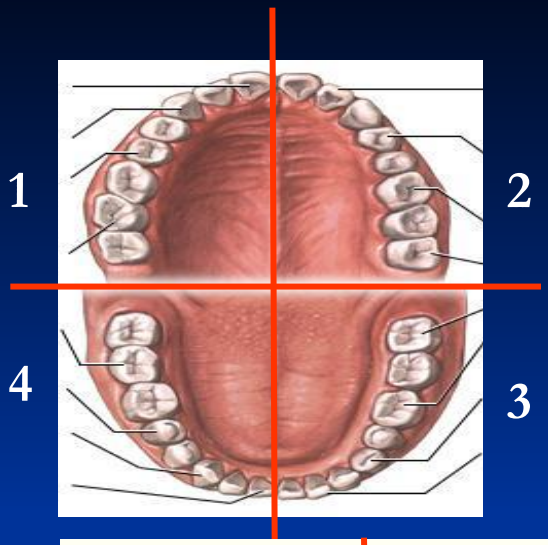

18 17 16 15 14 13 12 11	21 22 23 24 25 26 27 28
48 47 46 45 44 43 42 41	31 32 33 34 35 36 37 38

Формула зубов молочного прикуса по ВОЗ:

55 54 53 52 51	61 62 63 64 65
85 84 83 82 81	71 72 73 74 75

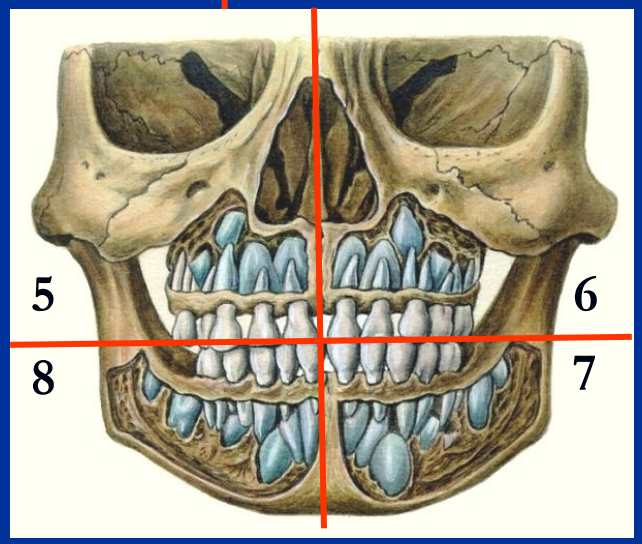

Различают временный, сменный и постоянный прикусы.

Временный прикус представлен 20 молочными зубами. В сменном прикусе одновременно есть и молочные, и постоянные зубы.

Постоянный прикус включает 32 постоянных зуба.

Развитие зуба

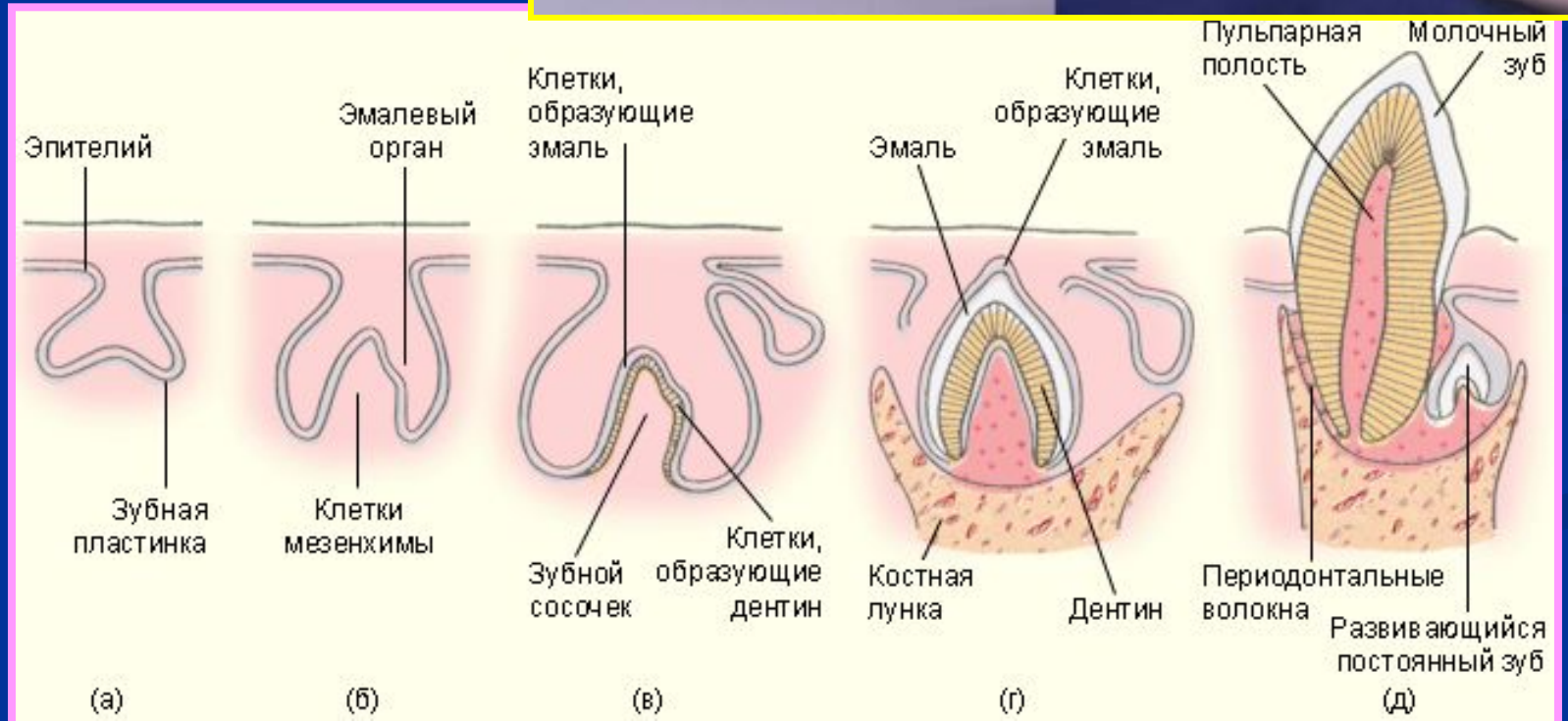

Зубной зачаток состоит из 3 элементов: эмалевого органа, зубного сосочка, зубного мешочка

В его развитии различают 3 периода:

- закладки зуба (6-7 н),

-дифференцировка зубных закладок (С 10 н)

- Развитие тканей зуба

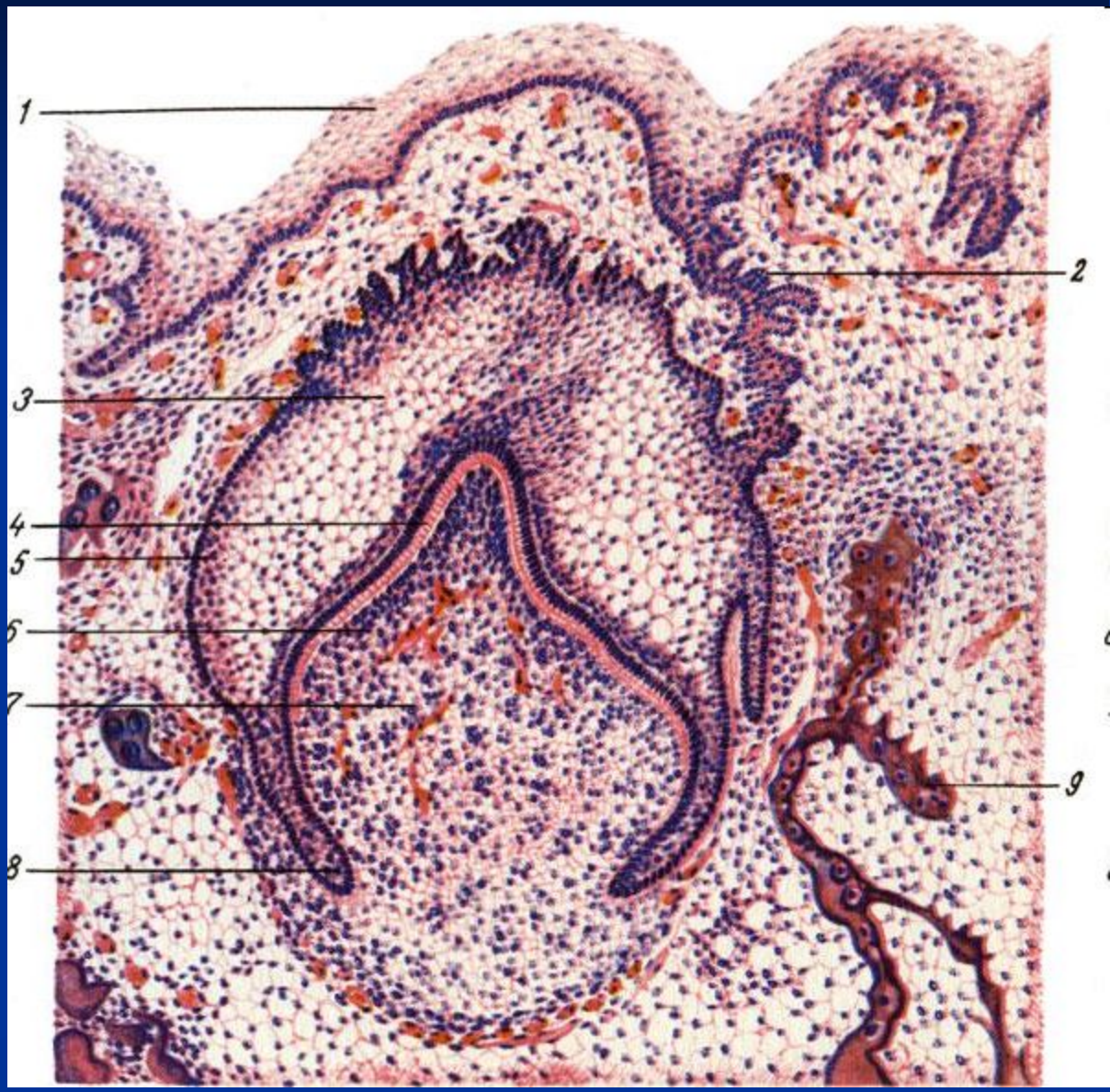

- Развитие зубов. В развитии зубов различают три стадии, или три периода, которые нередко отграничены друг от друга. Самый ранний период — закладка и образование зубных зачатков. Затем происходит дифференцировка зубных зачатков
- (второй период). Самый длительный, третий период — период гистогенеза зубных тканей.
- На 6—7-й неделе у эмбриона вдоль верхнего и нижнего краев первичной ротовой щели появляется утолщение многослойного плоского эпителия. Этот эпителий, врастая в подлежащую мезенхиму, образует зубную пластинку, которая растет в глубину и принимает вертикальное положение. По ее краю появляются колбовидные разрастания эпителия, которые приобретают вид колпачков, называемых эмалевыми органами. В каждой челюсти возникает по 10 таких разрастаний соответственно числу будущих молочных зубов.
- На 10-й неделе эмбриональной жизни в каждый эмалевый орган начинает врастать мезенхима, благодаря чему он становится похожим на колокол или чашу. Мезенхима, вросшая в углубление эмалевых органов, дает начало зубным сосочкам, очертания которых соответствуют форме будущей коронки молочного зуба. В процессе роста эмалевый орган постепенно обособляется от зубной пластинки и к концу 3-го месяца соединяется с ней только при помощи тонкого эпителиального тяжа — шейки эмалевого органа. Одновременно с этим в окружности последнего возникает уплотнение мезенхимы, которое охватывает развивающийся зачаток зуба, образуя зубной мешочек, или фолликул. У основания зубного зачатка ткань зубного мешочка сливается с мезенхимой зубного сосочка. На остальном своем протяжении зубной мешочек тесно прилегает к наружной поверхности эмалевого органа, переходя затем на его шейку. Эта часть зубного мешочка, охватывающая шейку эмалевого органа и переходящая в волокнистую соединительную ткань (lamina propria) слизистой оболочки полости рта, получила название
- Зубной бутит/ ('т.Katis). На этом заканчивается первая стадия развития зуба — образование и обособление зубных зачатков. В это время каждый из них состоит из эмалевого органа, зубного сосочка и зубного мешочка, который наподобие капсулы охватывает зачаток зуба.
- Дифференцировка зубных зачатков (рис. 1.2). В этот период происходят важные изменения как в самих зачатках, так и в окружающих их тканях. В первоначально однородном эмалевом органе эпителиальные клетки разделяются на слои. Клетки эмалевого органа, прилегающие к поверхности зубного сосочка, образуют слой внутренних эмалевых клеток. Эти клетки высокой цилиндрической формы дают начало адамантобластам, или энамелобластам, участвующим в образовании эмали. Почти одновременно начинается пшиеет п
- значительно увеличивается, глубже впячивается в эмалевый орган; в него проникают кровеносные сосуды и капилляры. На поверхности зубного сосочка из клеток мезенхимы образуется несколько рядов тесно расположенных клеток с темной базофильной протоплазмой, которые называются одонтобластами, или дентинообразующими клетками.
- К концу 3-го месяца шейки эмалевых органов прорастают мезенхимой и постепенно рассасываются. Благодаря этому зубные зачатки в значительной степени утрачивают связь с зубной пластинкой и обособляются. Зубная пластинка также теряет связь с эпителием полости рта и прорастает мезенхимой.
- Гистогенез зубных тканей. Период дифференцировки зубных зачатков к концу 4-го месяца эмбриональной жизни сменяется периодом гистогенеза, в течение которого возникают важнейшие зубные ткани — дентин и эмаль, а также пульпа зуба. Образование цемента происходит позднее — к 4—5-му месяцу постэмбриональной жизни, когда идет развитие корней, и вслед за этим начинается прорезывание молочных зубов. Таким образом, в течение эмбриональной жизни происходят закладка и развитие лишь коронок молочных зубов.
- Развитие дентина. При развитии коронки молочного зуба раньше всего (к концу 4-го месяца эмбриональной жизни) появляется дентин. В образовании дентина активное участие принимают одонтобласты.
- По мере развития основного вещества дентина одонтобласты оставляют в нем свои тонкие про-топлазматические отростки — волокна Томса, располагающиеся в полости дентинных канальцев. С утолщением слоя дентина растут и удлиняются отростки одонтобла-стов, которые очень рано начинают ветвиться. Сами одонтобласты в состав образованного ими основного
- вещества дентина не входят, остаются в наружных отделах зубного сосочка, а у взрослого человека в наружных отделах пульпы. Это составляет характерную особенность развития и строения дентина, который в течение всего своего существования является бесклеточной тканью. Одонтобласты играют важную роль и в обызвествлении дентина. При помощи своих прото-плазматических отростков они содействуют доставке минеральных солей из крови в основное вещество развивающегося дентина.
- Развитие эмали (амелогенез). Вскоре после начала отложения дентина на верхушке зубного сосочка начинается образование эмали, которая возникает благодаря деятельности энамелобластов.
- Образование дентина во всех случаях предшествует началу амелоге-неза. Эта последовательность образования зубных тканей в процессе развития зуба указывает на тесные взаимоотношения между эпителиальной и соединительнотканной частями зубного зачатка. Если пролиферация и обособление внутренних эмалевых клеток дают толчок к дифференцировке слоя одонтобла-стов на поверхности зубного сосочка, то отложение на вершине сосочка тонкого слоя дентина является необходимым условием для начала образования эмали.
- Образование эмали, как и развитие дентина, начинается в области будущего режущего края коронки передних зубов или в области жевательных бугорков задних зубов. Эти участки являются своеобразными «центрами роста» развивающихся зачатков зубов, откуда формообразовательные процессы распространяются на боковые поверхности коронки.
- В период развития эмали каждый энамелобласт в результате сложных изменений превращается в эмалевую призму — структурный элемент эмали. Молодая эмаль (эмалевая матрица) еще не прорезавшихся зубов по своей структуре аналогична зрелой эмали. И та, и другая состоят из эмалевых призм, склеенных межпризматическим веществом. Однако молодая эмаль существенно отличается от зрелой большим содержанием органических веществ и воды и меньшим количеством минеральных солей.
- Развитие корня и цемента зуба. Развитие корня зуба происходит незадолго до прорезывания, т.е. уже в постэмбриональном периоде. К этому времени коронки молочных зубов в основном сформированы. Поверх слоя эмали, одевающего коронку зуба, располагаются остатки эмалевого органа. На большем своем протяжении клетки эмалевого органа уже утратили присущую им дифференцировку и превратились в эпителиальный пласт, состоящий из нескольких рядов плоских эпителиальных клеток. Это так называемый редуцированный эмалевый эпителий, который плотно прилегает к эмали и отделяет ее от окружающей соединительной ткани. Редуцированный эмалевый эпителий сохраняется на поверхности коронки зуба вплоть до его прорезывания и предотвращает резорбцию эмали со стороны соединительной ткани или отложение на ее поверхности цемента.
- Развитие пульпы молочных зубов. Пульпа развивается из мезенхимы зубного сосочка. Процесс этот начинается с верхушки зубного сосочка, где раньше всего появляются первые одонтобласты, и идет по направлению к его основанию. Одновременно с образованием одонтоб-ластов по периферии зубного сосочка происходит дифференциров-ка мезенхимных элементов и в его Центральных отделах. Постепенно мезенхима центральных отделов зубного сосочка преобразуется в рыхлую соединительную ткань, богатую клетками типа фибробластов и гистиоцитов, а также кровеносными сосудами. По мере развития зубного зачатка процесс дифференцировки мезенхимы зубного сосочка и превращения ее в ткань пульпы все более приближается к его основанию. Дифференцировка тканевых элементов сосочка происходит в связи с его васкуляризацией. Еще до появления первых одонтоб-ластов в базальную часть сосочка врастает кровеносный сосуд, который затем идет, не давая ответвлений, к верхушке сосочка. Здесь он образует первые ветви, идущие к слою одонтобластов. Почти одновременно с этим происходит врастание нервов в зубной сосочек. Первые очень тонкие волокна проникают в зубной сосочек еще в конце 9—10-й недели зародышевой жизни. К началу образования дентина в верхушку зубного сосочка врастает большое количество тонких нервных волокон, концевые разветвления которых проникают и в слой одонтобластов.
- Образование коронок начинается в конце 5-го месяца эмбрионального развития сначала у медиальных резцов, а затем и у дистально расположенных зубных зачатков. На 7-м месяце твердые ткани зуба в форме черепочков имеются и у моляров.
- Прорезывание зуба начинается в той стадии его развития, когда закончено образование коронки и сформирована часть корня. Закладка постоянных зубов начинается на 5-м месяце внутриутробного развития в форме утолщений на свободном крае зубной пластинки, продолжающей расти в глубину после закладки молочных зубов. Эти закладки располагаются с язычной стороны от зачатка каждого молочного зуба. Кроме того, зубная пластинка продолжает расти кзади. Позади зачатка последнего молочного зуба из нее развивается зачаток первого постоянного моляра. После образования зачатка зубная пластинка рассасывается. Сначала зачатки 10 передних постоянных зубов лежат в общих ячейках с зачатками соответствующих молочных, но затем образуется костная перегородка, разделяющая оба зачатка.
- В развитии зубов условно можно выделить несколько периодов. Для молочных зубов: 1) внутриутробное и внутричелюстное развитие;
- 2) прорезывание; 3) рост и формирование корней; 4) резорбция корней. Для постоянных зубов: 1) внутриутробное и внутричелюстное формирование; 2) прорезывание;
- 3) рост корней и формирование пе-риодонта.

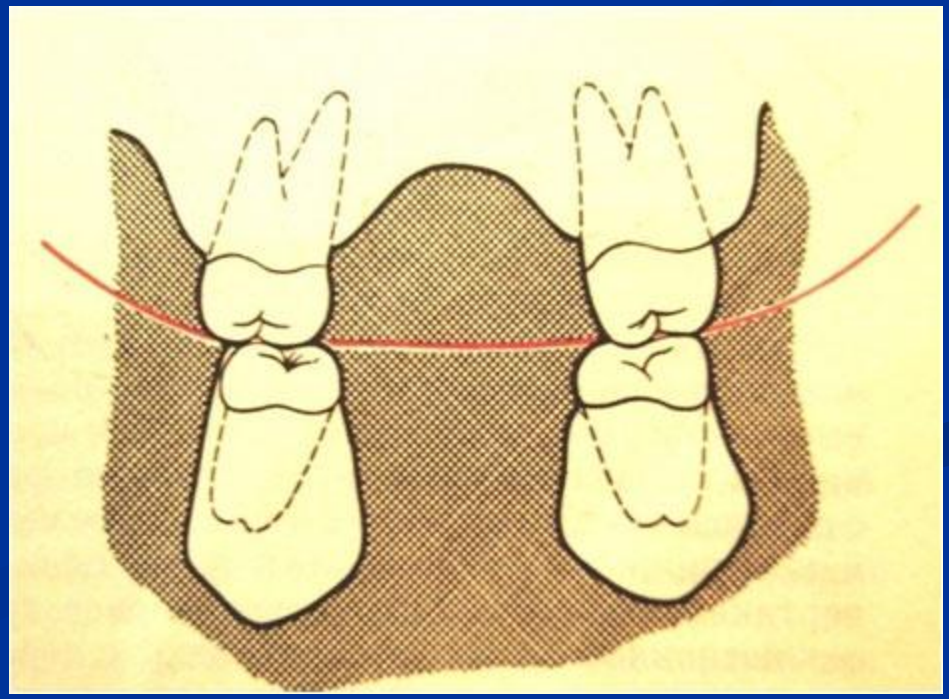

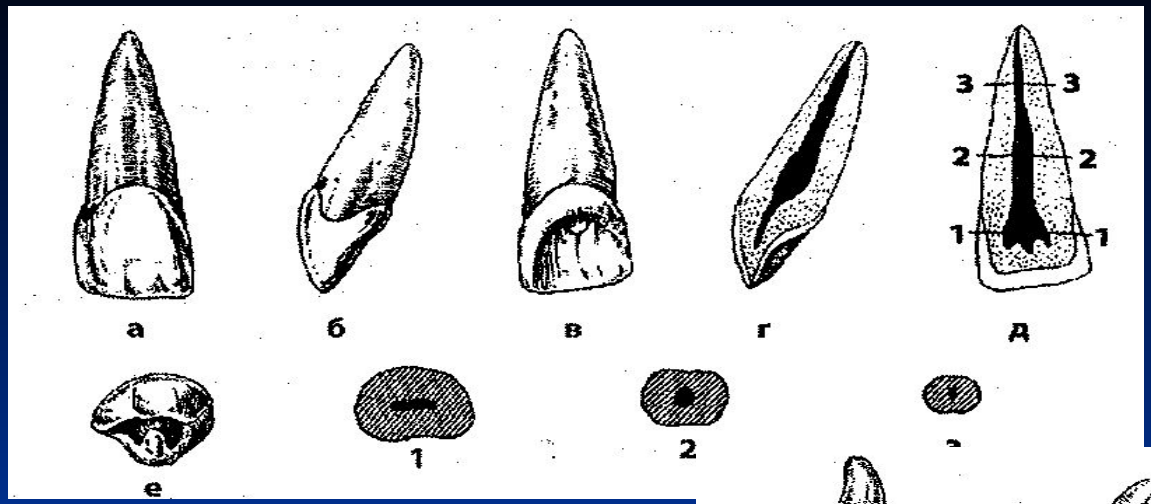
3
3
2
2
1
1
а
б
в
г
д
е
1
2

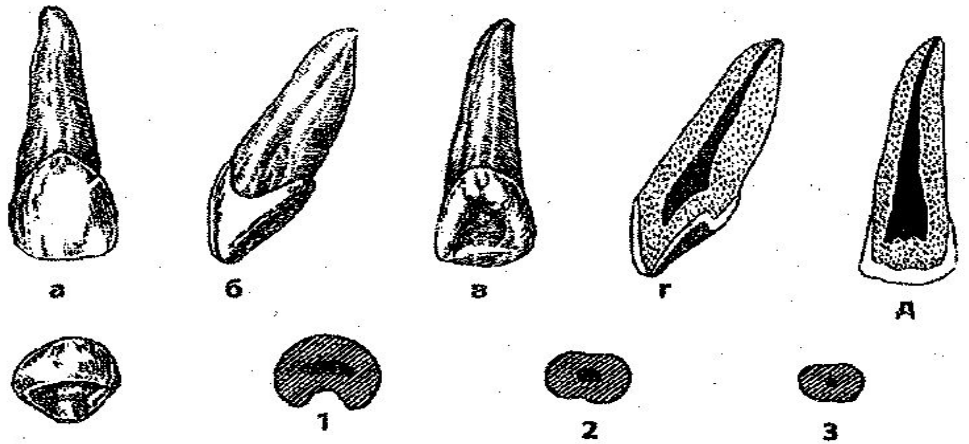
а
б
в
г
д
1
2
3

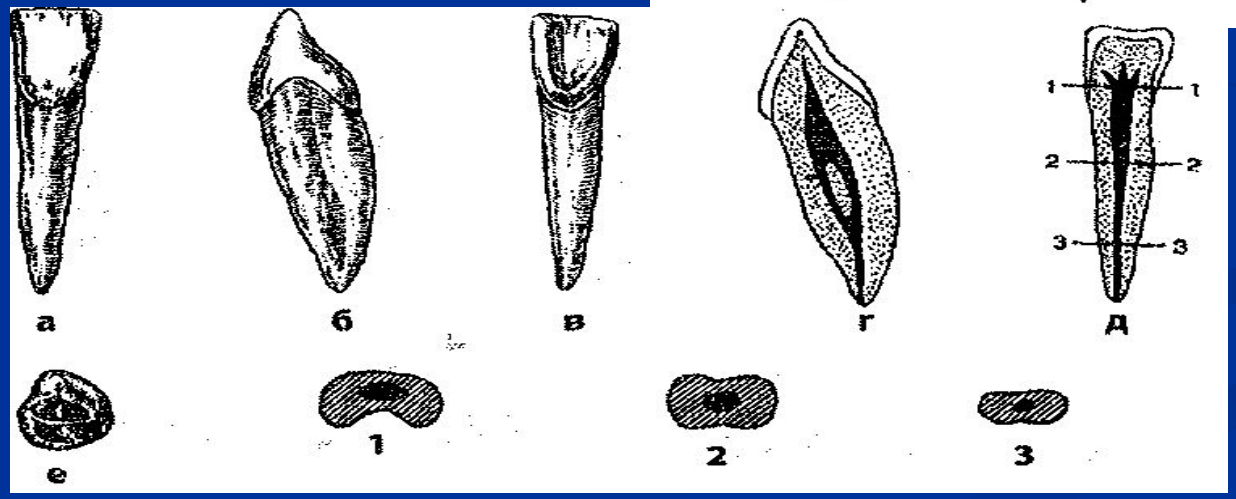
1
1
2
2
3
3
а
б
в
г
д
е
1
2
3

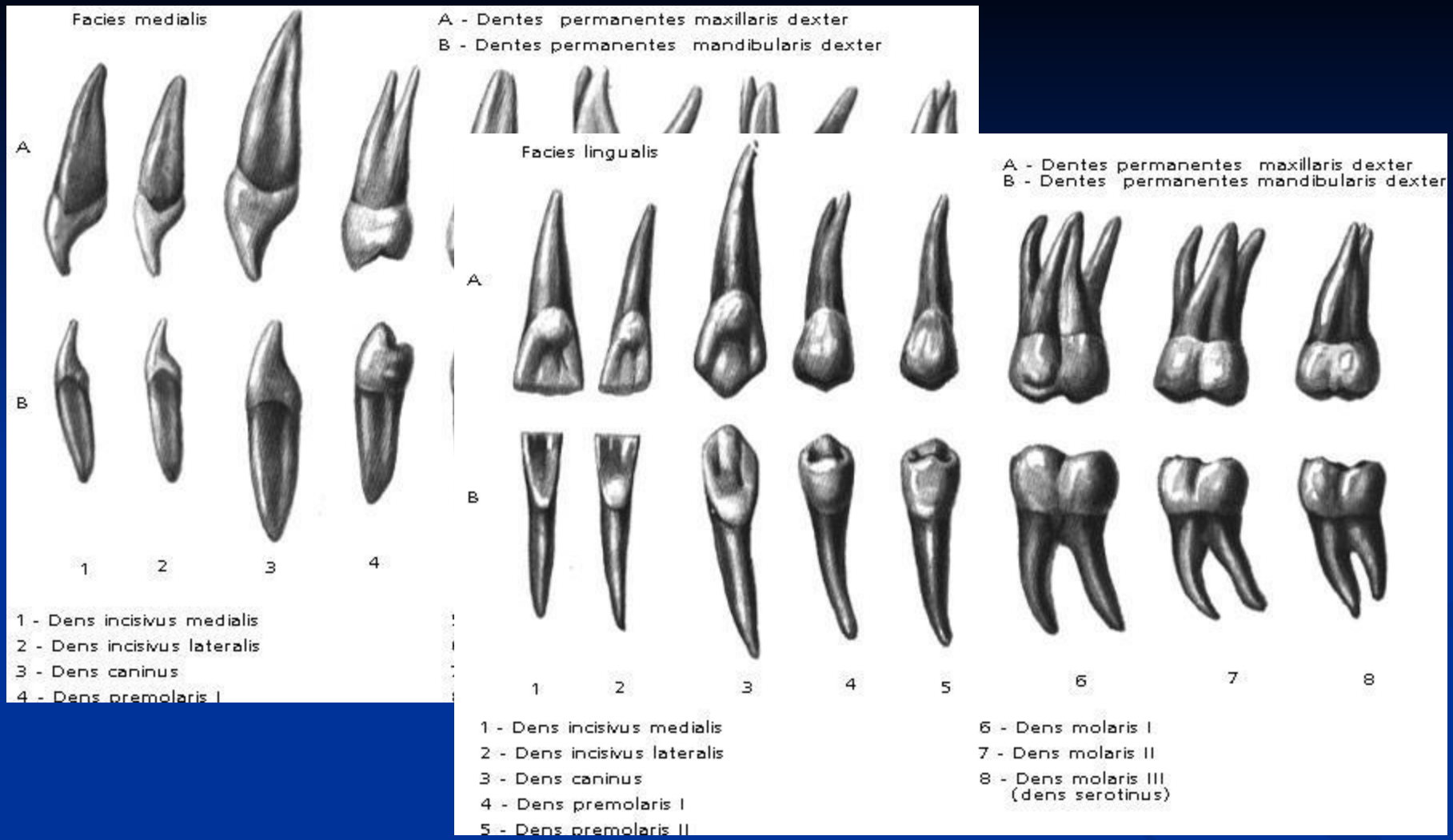
Facies medialis
A - Dentes permanentes maxillaris dexter
B - Dentes permanentes mandibularis dexter
A
B
1
2
3
4
1 - Dens incisivus medialis
2 - Dens incisivus lateralis
3 - Dens caninus
4 - Dens premolaris I
Facies lingualis
A - Dentes permanentes maxillaris dexter
B - Dentes permanentes mandibularis dexter
A
B
1
2
3
4
5
6
7
8
1 - Dens incisivus medialis
2 - Dens incisivus lateralis
3 - Dens caninus
4 - Dens premolaris I
5 - Dens premolaris II
6 - Dens molaris I
7 - Dens molaris II
8 - Dens molaris III
(dens serotinus)

every tooth is anatomically correct:
first lower molar

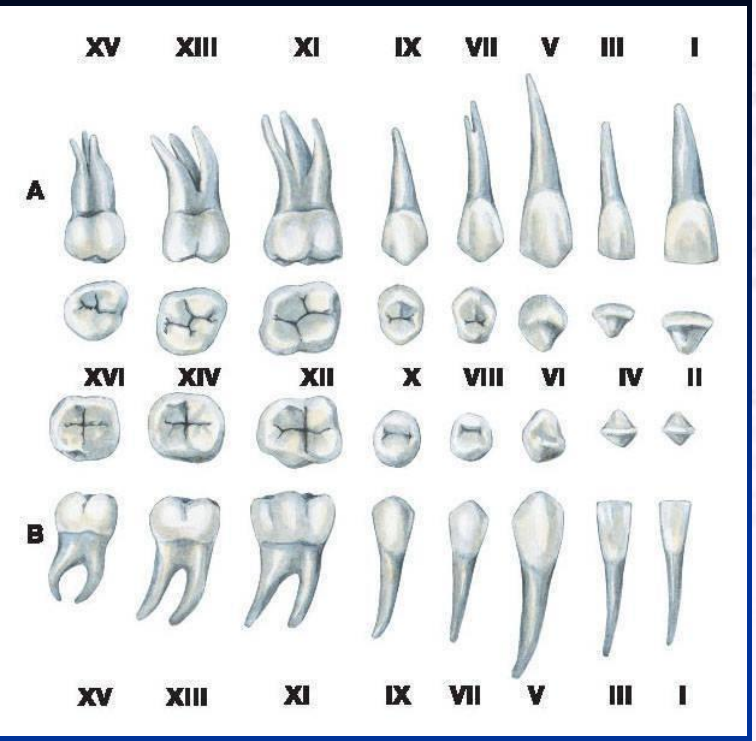
XV XIII XI IX VII V III I
A
XVI XIV XII X VIII VI IV II
B
XV XIII XI IX VII V III I

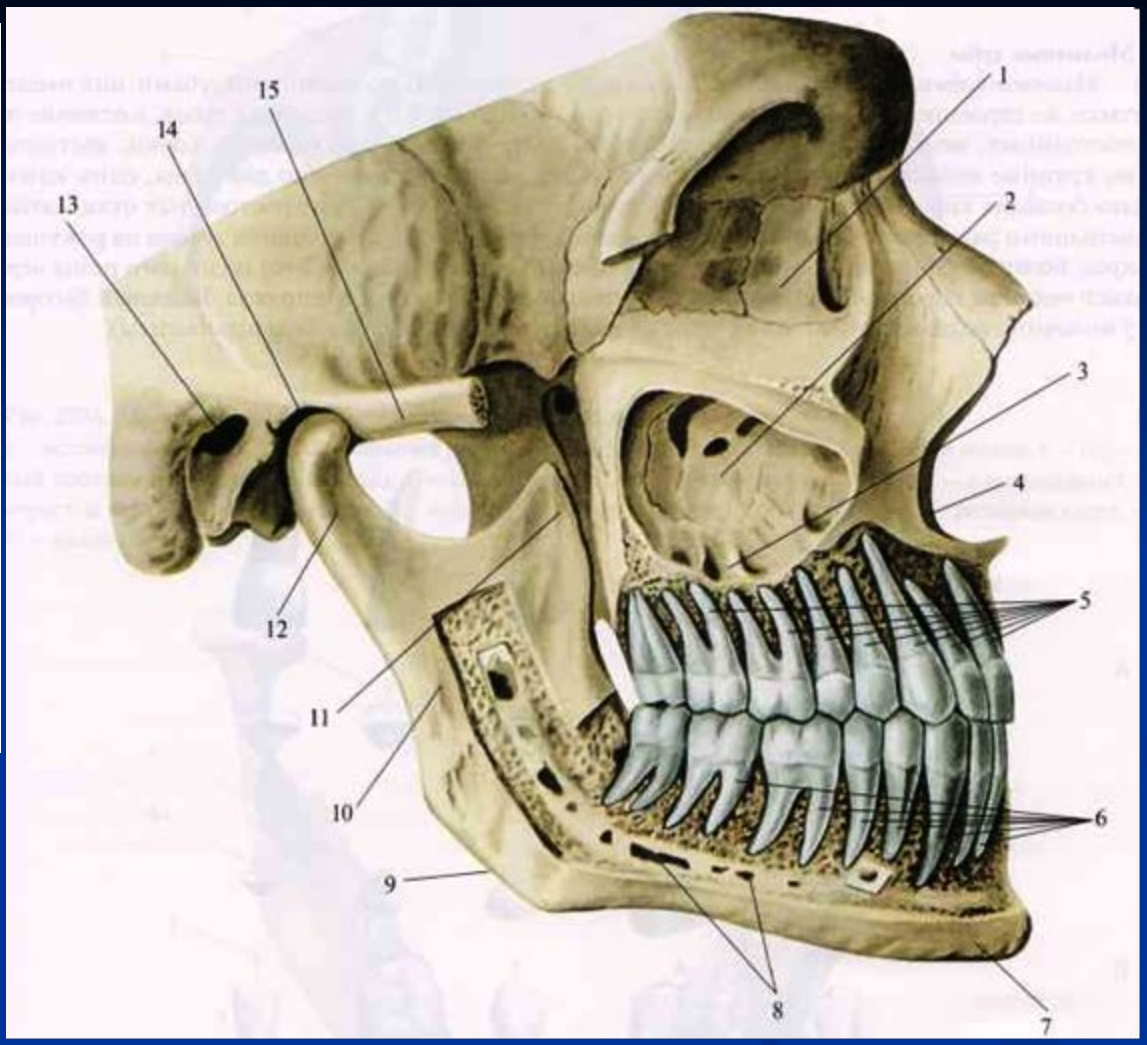
1
2
3
4
5
6
7
8
9
10
11
12
13
14
15

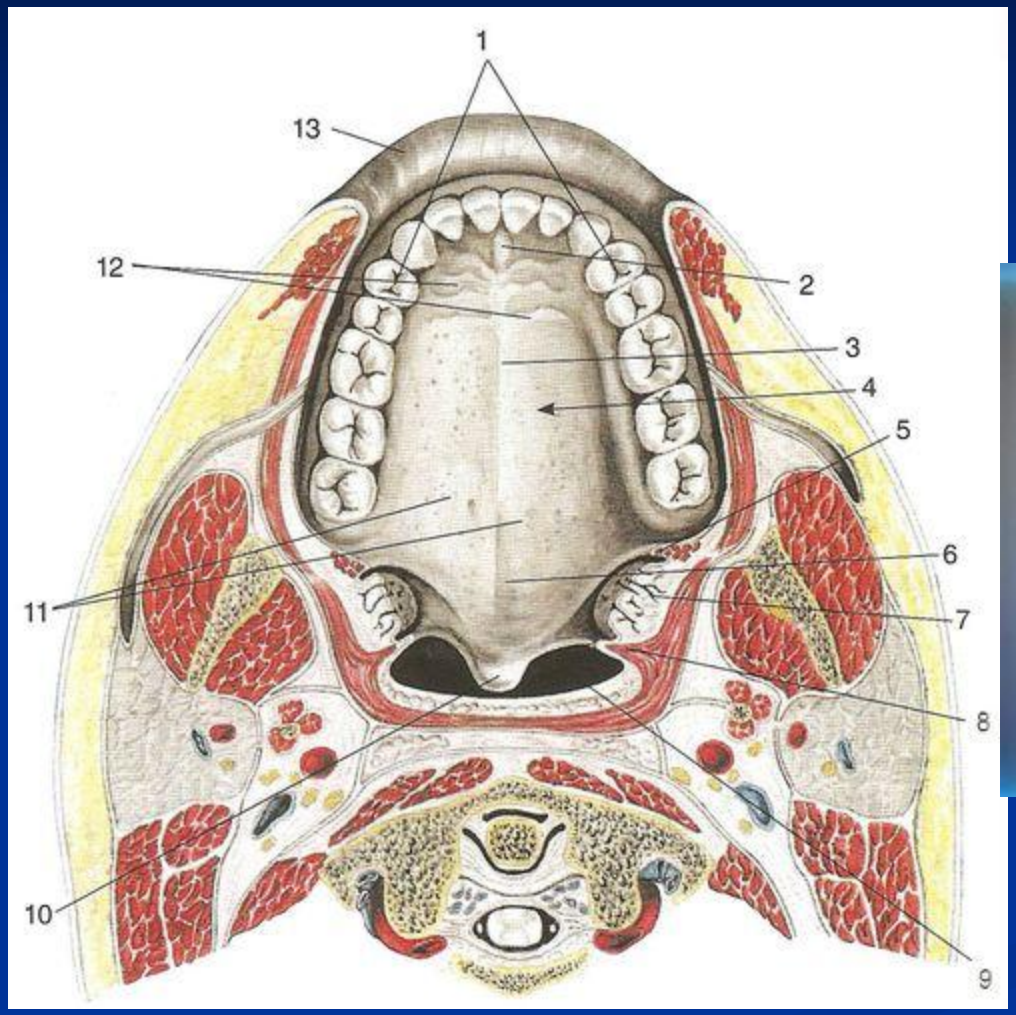
1
13
12
2
3
4
5
6
11
7
8
10
9

ДО
ПОСЛЕ

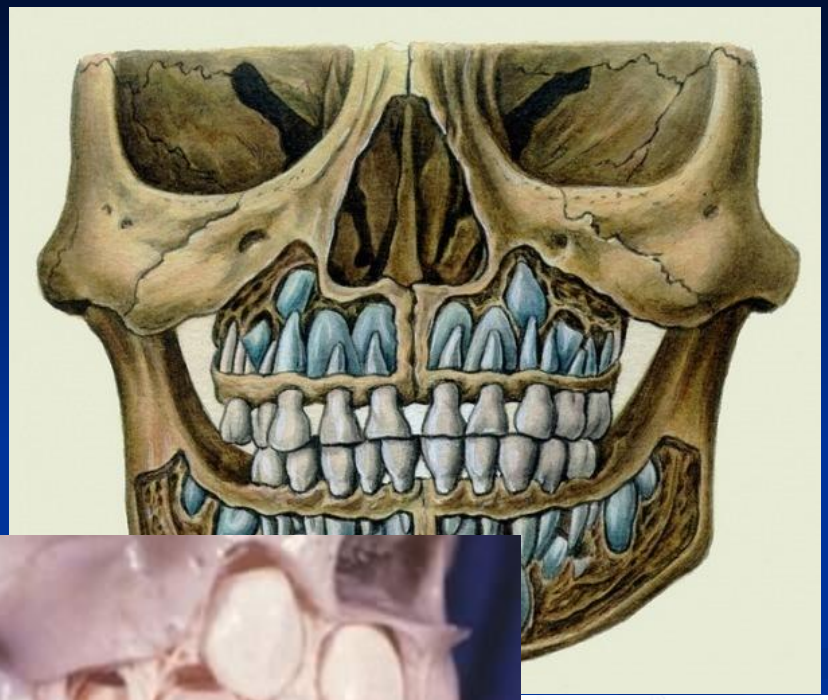

YAHOOEU.RU

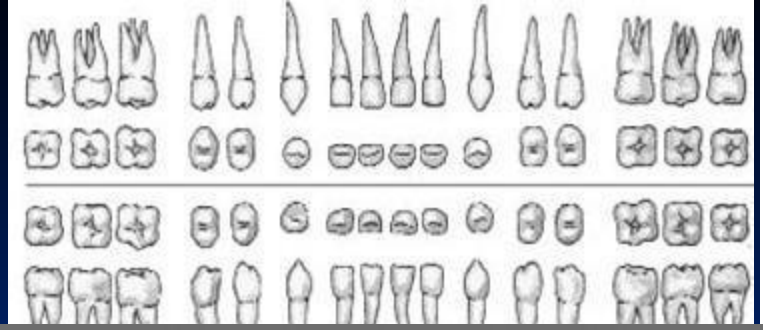

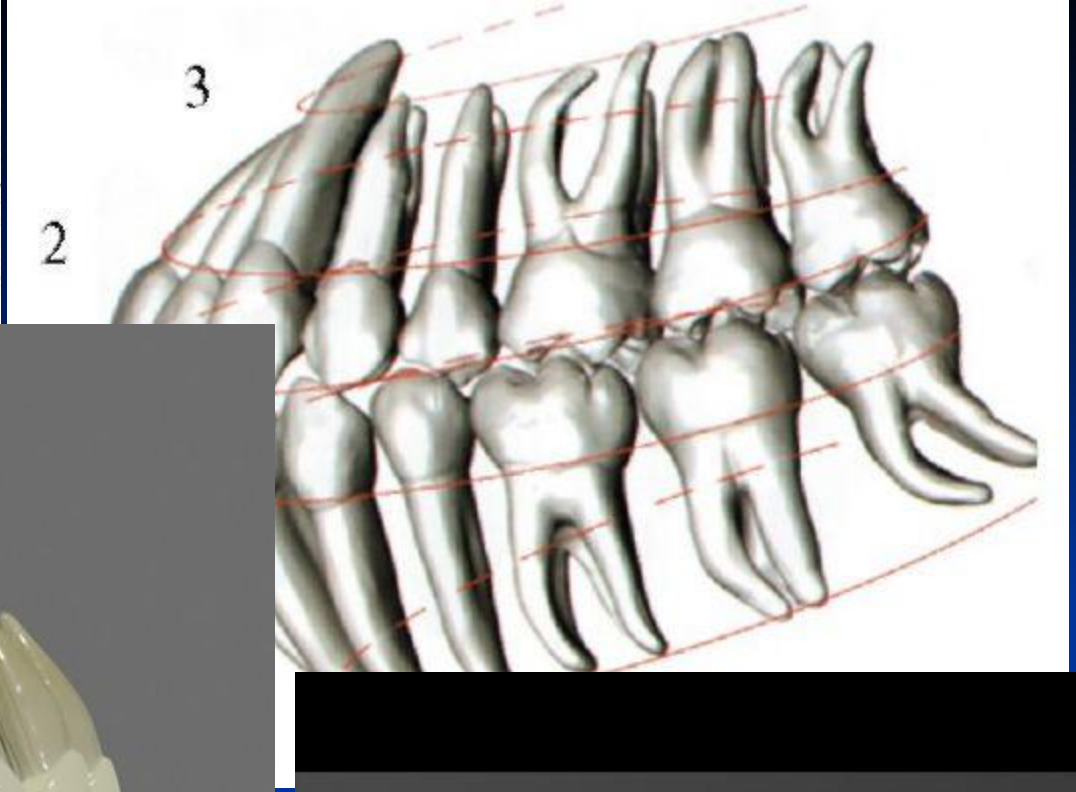
3
2

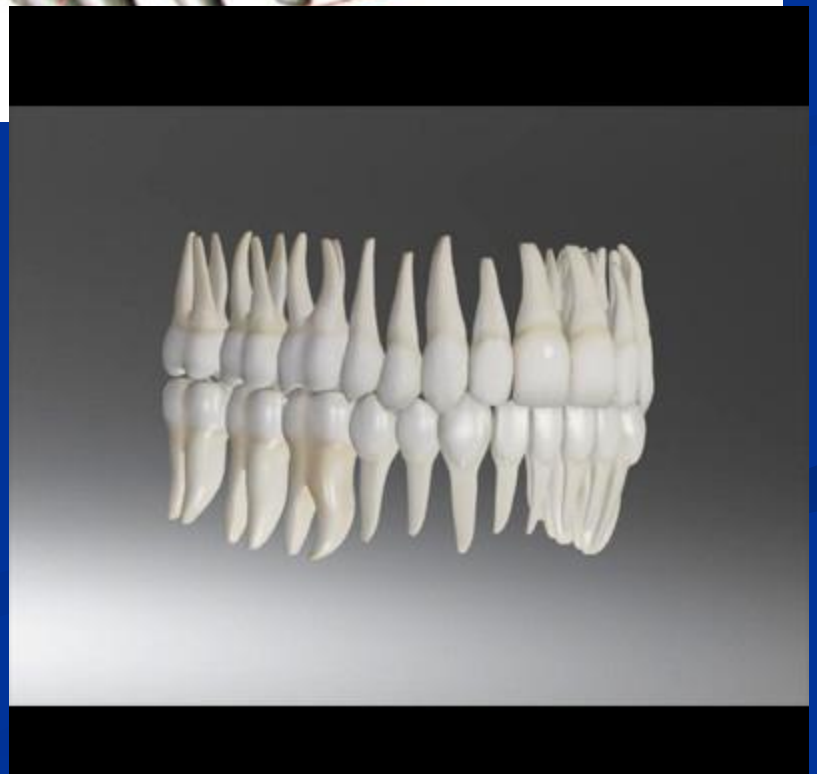

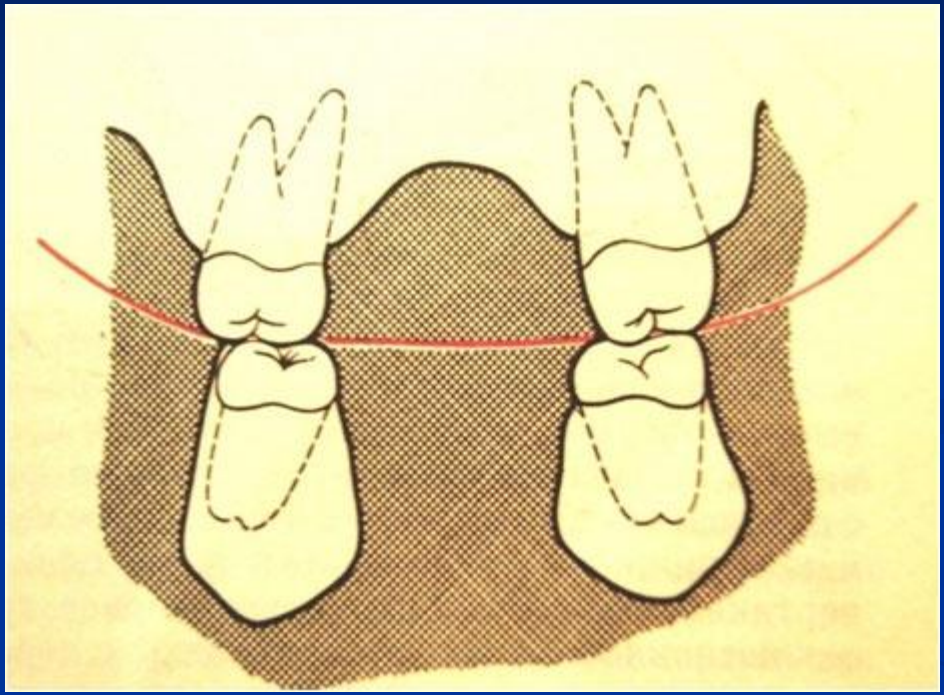

Височно-нижнечелюстной сустав (ВНЧС)

Биомеханика ВНЧС

Артикуляция НЧ (движения НЧ в ВНЧС) **вокруг фронтальной оси**



Сдвиг НЧ вправо и влево

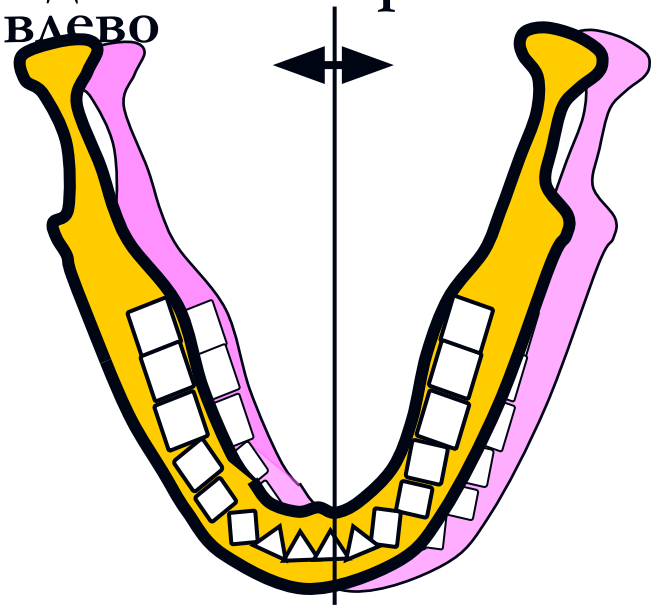

Сдвиг НЧ вперед и назад

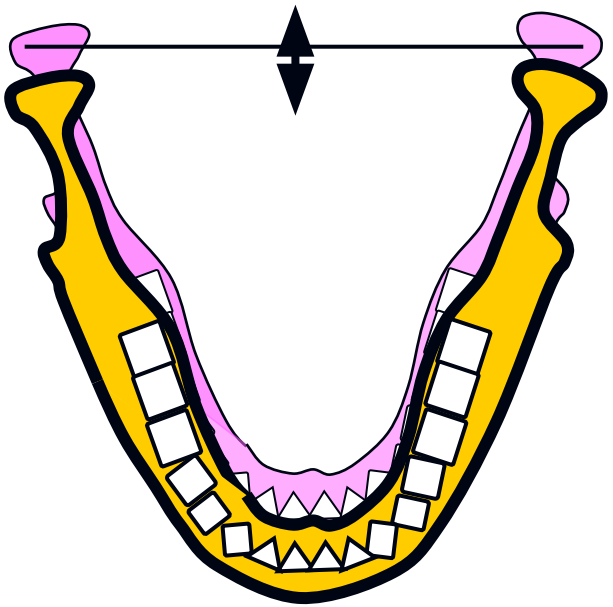

Циркумдукция НЧ (движения НЧ в ВНЧС) **в плоскости смыкания**

Разворот влево и вправо

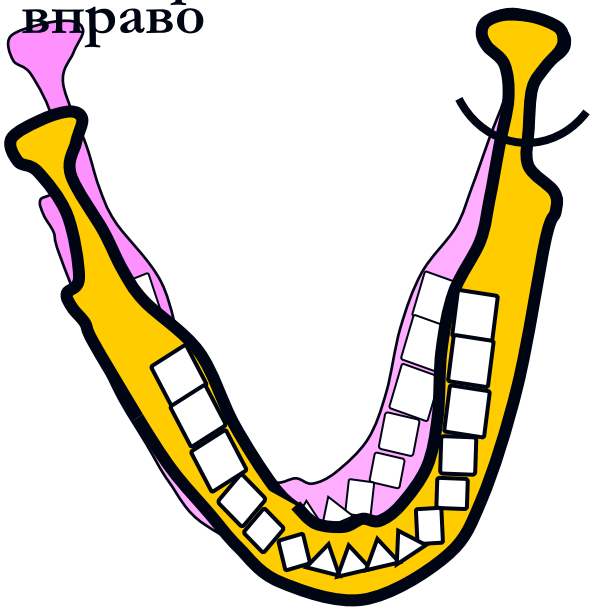

Круговое движение

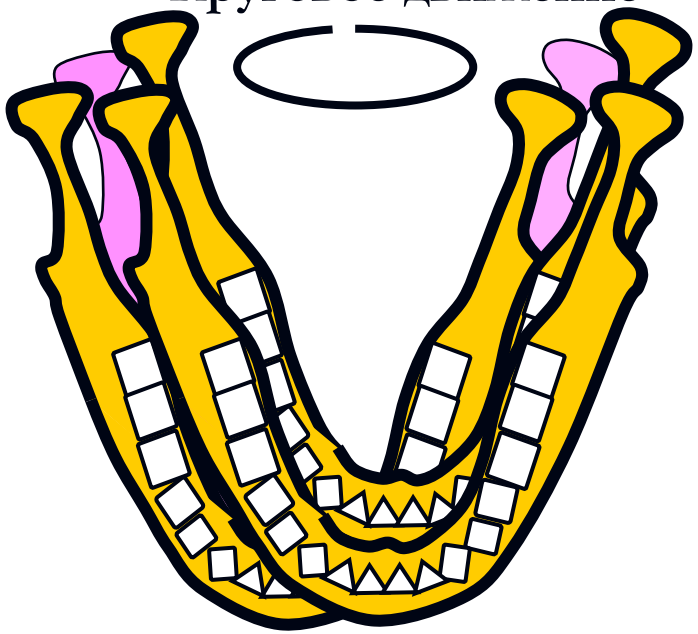

Жевательная мышца (собственно ЖМ) - m. temporalis

- парная, прощупывается под кожей в regio parotideomasseterica. Имеет 2 части :

Поверхностную часть, начинающуюся от скулового отростка верхней челюсти и скуловой кости, которая ориентирована вниз и назад и прикрепляется к углу нижней челюсти, к ее одноименной бугристости.

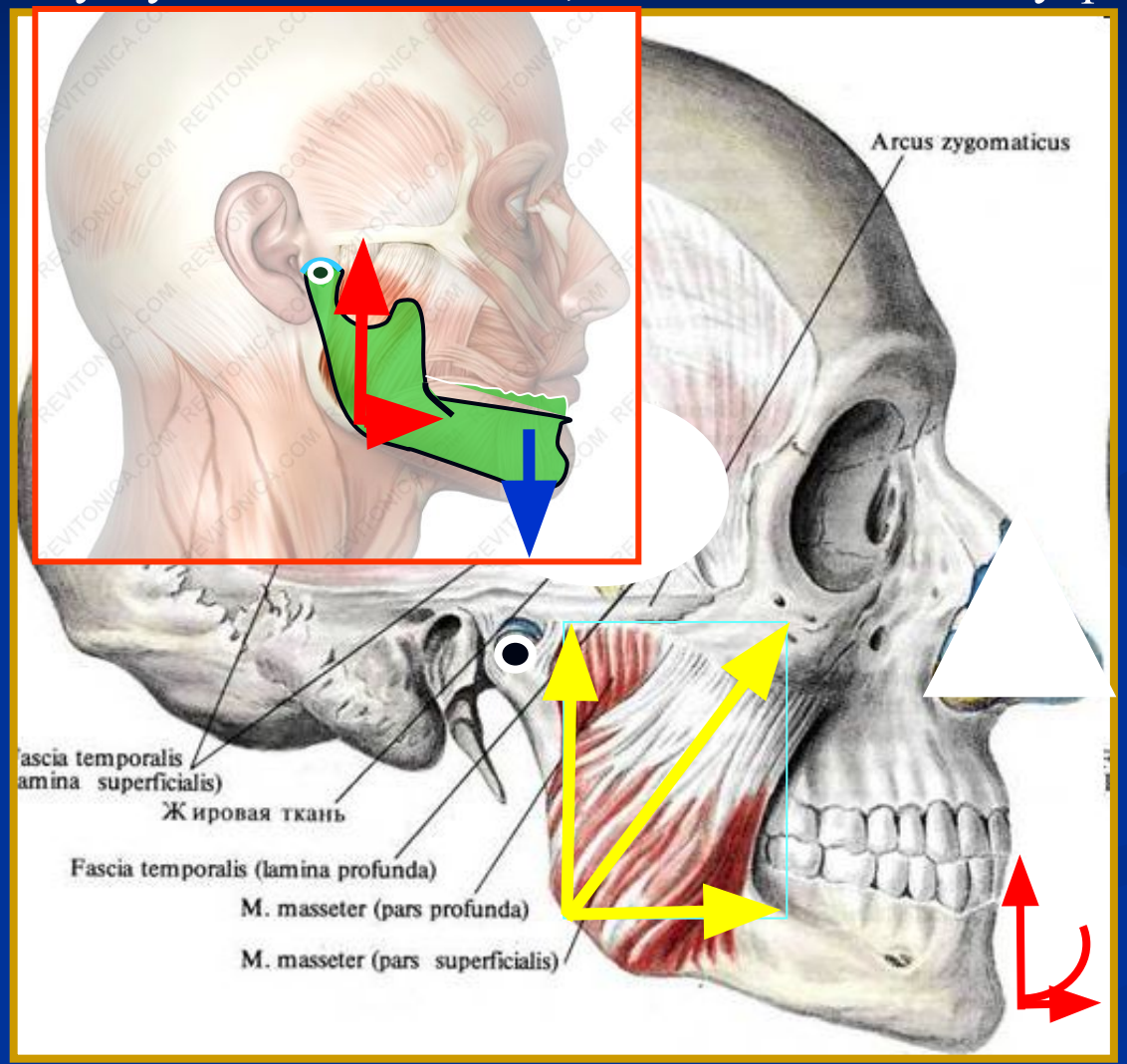

- **Глубокая часть** начинается от скуловой дуги и прикрепляется вместе с поверхностной частью.

Мышца развивает большую силу, так как имеет значительный момент вращения, образуя с НЧ рычаг 2-го рода.

Функция. Поднимает нижнюю челюсть и является главной мышцей при акте жевания, прилагая усилие к **коренным зубам**. При одностороннем сокращении может разворачивать НЧ в противоположную сторону

Височная мышца (m. temporalis)

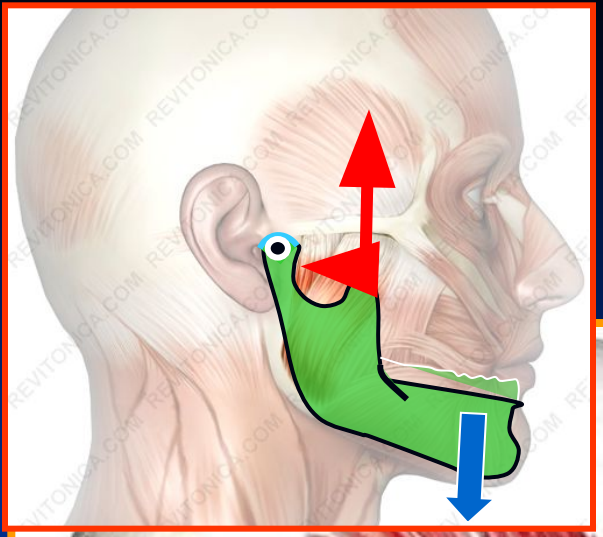

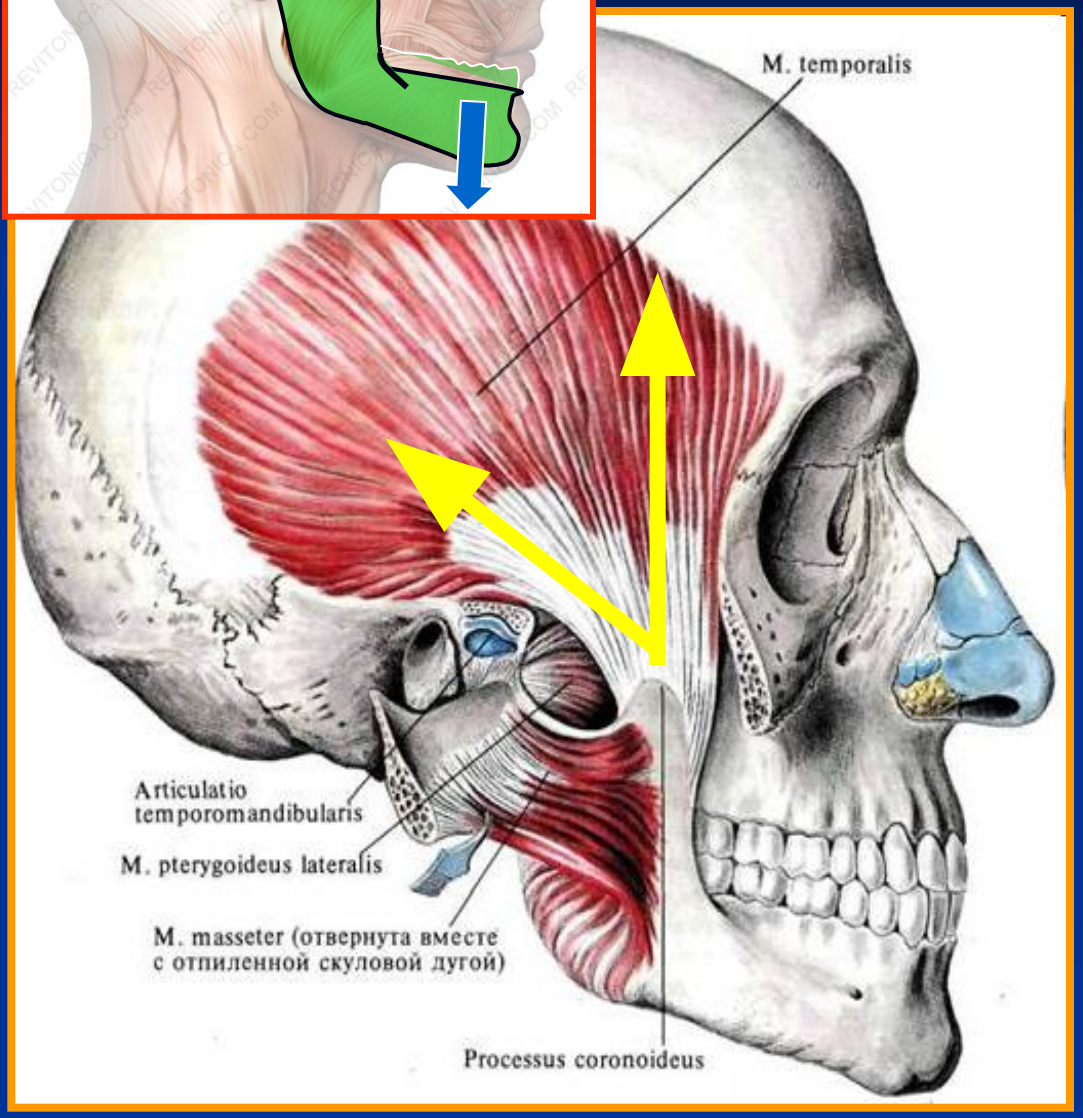

- парная, имеет широкое начало по всей височной линии чешуи височной кости и глубокого листка височной фасции. Прикрепляется к венечному отростку нижней челюсти. Передние пучки мышцы имеют вертикальное положение, а задние — располагаются под углом 30° к горизонтальной линии.

Функция. Передние пучки поднимают НЧ, прилагая усилие **к резцам и клыкам**. Этими особенностями функции можно объяснить хорошо развитые височные мышцы у хищников. Задние пучки смещают назад выдвинутую НЧ.

Латеральная крыловидная мышца (m. pterygoideus lateralis)

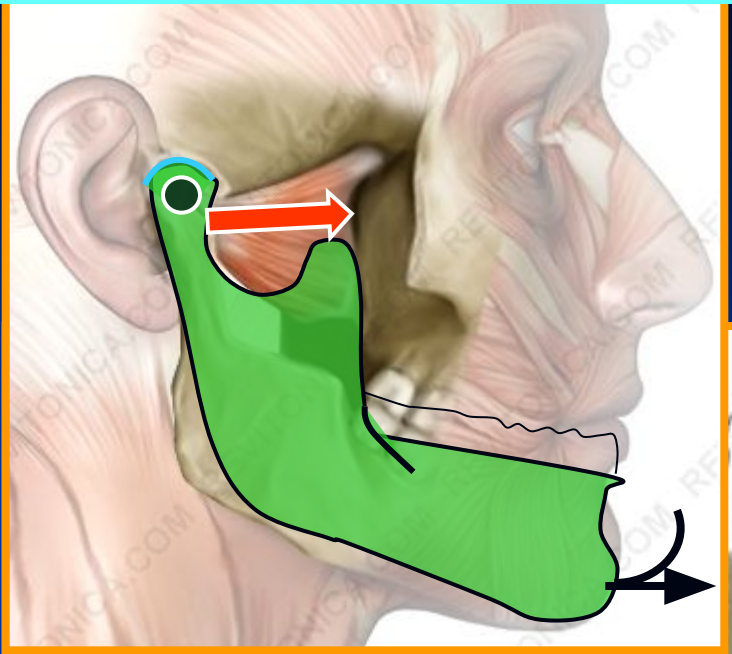

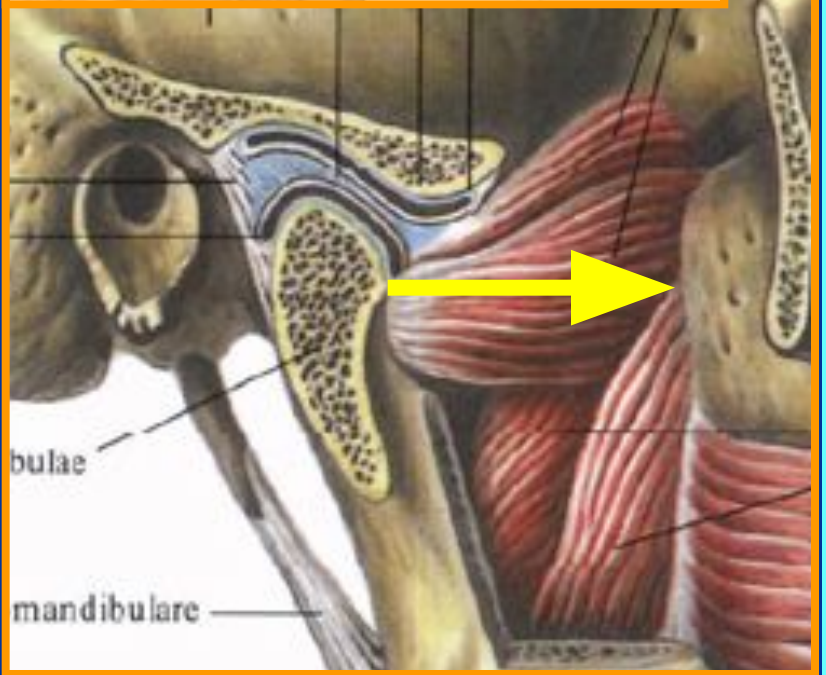

парная, имеет треугольную форму и располагается горизонтально. Начинается от подвисочного гребня большого крыла клиновидной кости, наружной поверхности латеральной пластинки крыловидного отростка. Пучки мышцы направляются назад и прикрепляются к крыловидной ямке и шейке мыщелкового отростка НЧ. Верхние пучки вплетаются в капсулу сустава, связанную с суставным диском.

Функция. При двустороннем сокращении выдвигают нижнюю челюсть вперед. При сокращении одной мышцы нижняя челюсть смещается в противоположную сторону (НЧ не поднимает).

Медиальная крыловидная мышца (m. pterygoideus medialis)

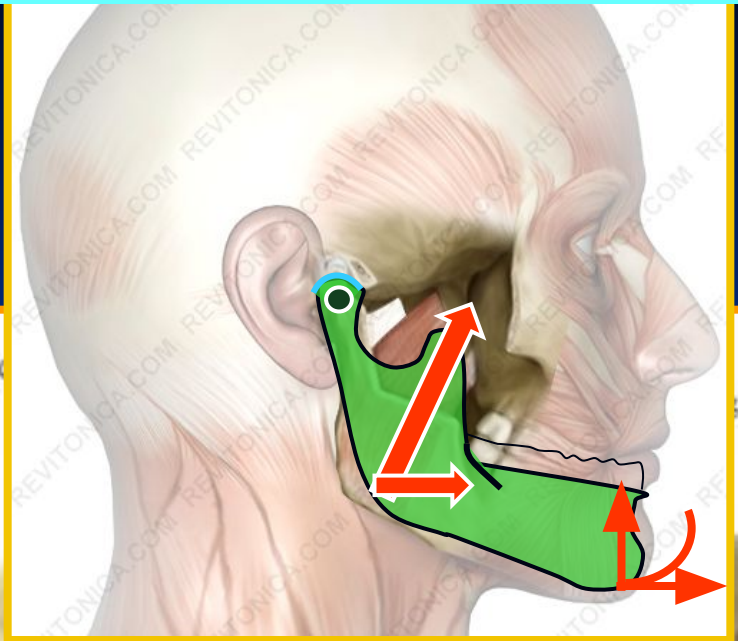

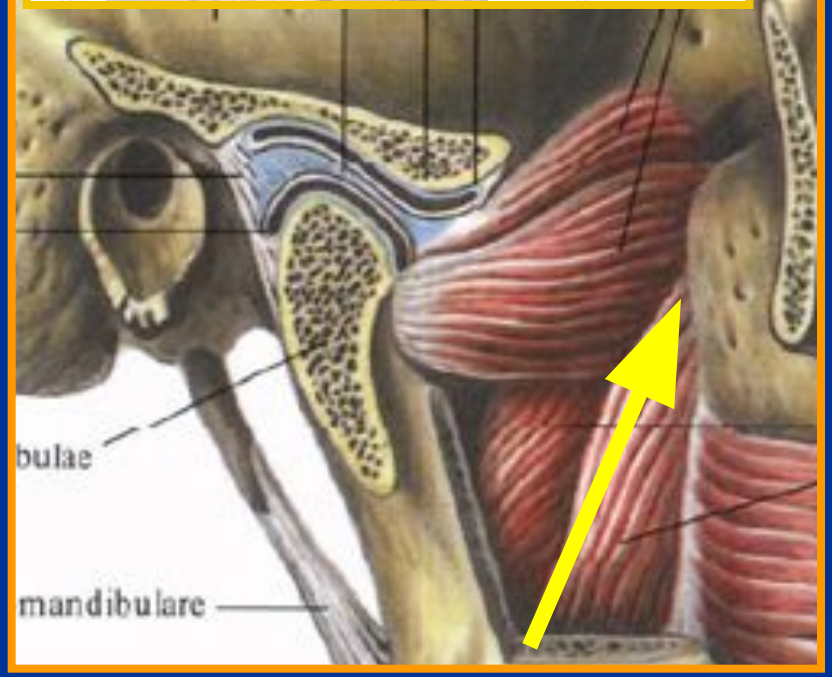

- парная имеет ориентировку мышечных пучков, аналогичную с жевательной мышцей. Начинается в ямке, ограниченной латеральной и медиальной пластинками крыловидного отростка. Прикрепляется к внутренней поверхности угла нижней челюсти.

За счет m. masseter и m. pterygoideus medialis образуется мышечная петля, охватывающая нижнюю челюсть в области угла.

Функция. Поднимает и смещает вперед НЧ, действуя преимущественно на коренные зубы. При одностороннем сокращении поднимает и разворачивает в противоположную сторону.

Жевательные мышцы развиваются из мезенхимы I жаберной дуги и иннервируются III ветвью тройничного нерва.

Процесс жевания пищи

При жевании верхняя челюсть остается неподвижной, а нижняя совершает движения по типу неравномерных и толчкообразных циркумдукций. Сам же процесс жевания делится на **3 фазы**.

Откусывание пищи передними зубами от ее общей массы. Нижняя челюсть совершает сагиттальную циркумдукцию (в сагиттальной плоскости без смещения в стороны). Принимают участие все жевательные мышцы, но особое значения имеет височная.

Раздавливание пищи на средних зубах. Эта фаза происходит в виде опускания - поднимания нижней челюсти или же при фронтальной циркумдукции (чередующихся движений опускания-поднимания и боковых движений). Участвуют все жевательные мышцы, но особое значение имеют musculus masseter et musculus pterygoideus medialis. Опускание нижней челюсти происходит в первую очередь вследствие ее тяжести, но могут способствовать и надподъязычные мышцы при фиксированной подъязычной кости.

Размельчение пищи коренными зубами. Челюсть делает боковые движения, причем пища размельчается на одной стороне, и именно в эту сторону смещается челюсть. Движения происходят в виде циркумдукции в горизонтальной плоскости (выдвижение челюсти вперед и в сторону). Иногда эта циркумдукция принимает широкий размах, когда жевание происходит на обеих сторонах сразу. В 3-й фазе участвуют все жевательные мышцы, но главную роль выполняют латеральные крыловидные мышцы.

- **Мимическая мускулатура губ и щек вместе с мышцами языка** помогают в этом процессе в первую очередь для подкладывания пищи под смыкающиеся и перерабатывающие ее зубы.

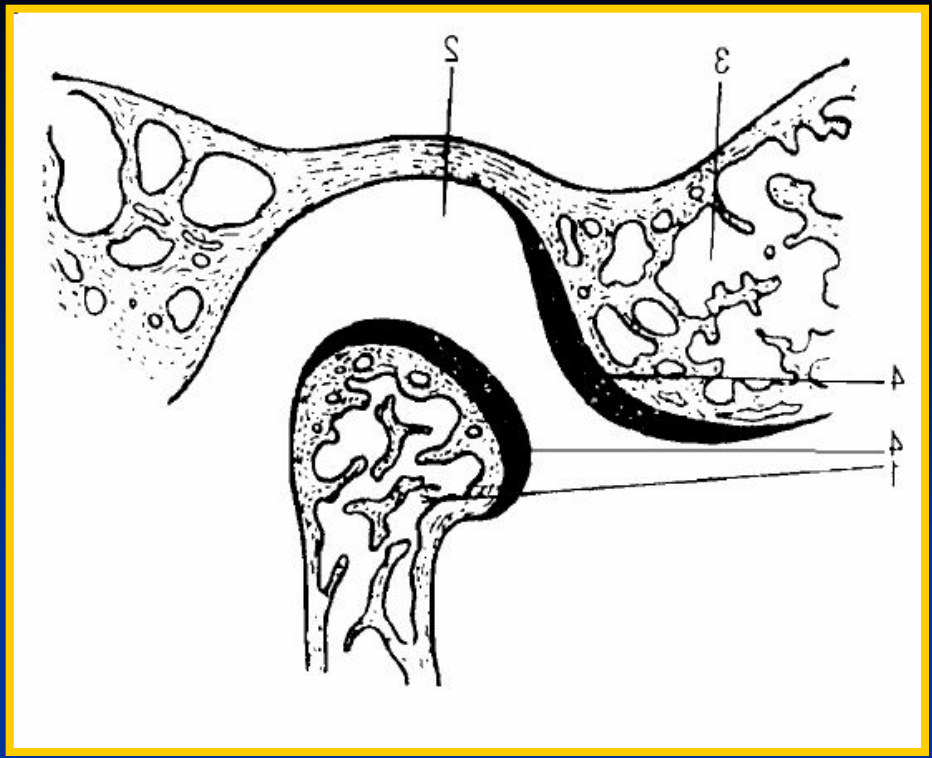

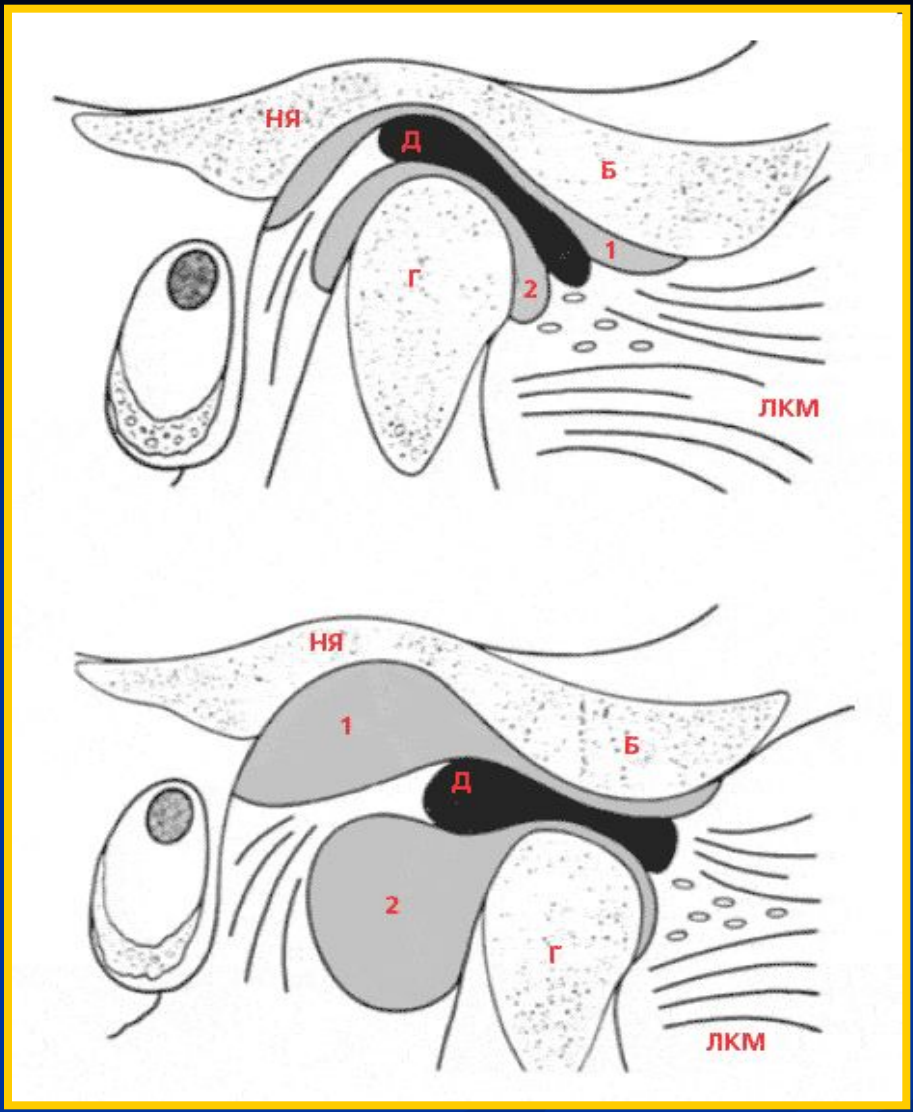

Схема нормального функционирования ВНЧС при открывании рта в сагиттальном разрезе (вверху — рот закрыт; внизу — рот открыт):

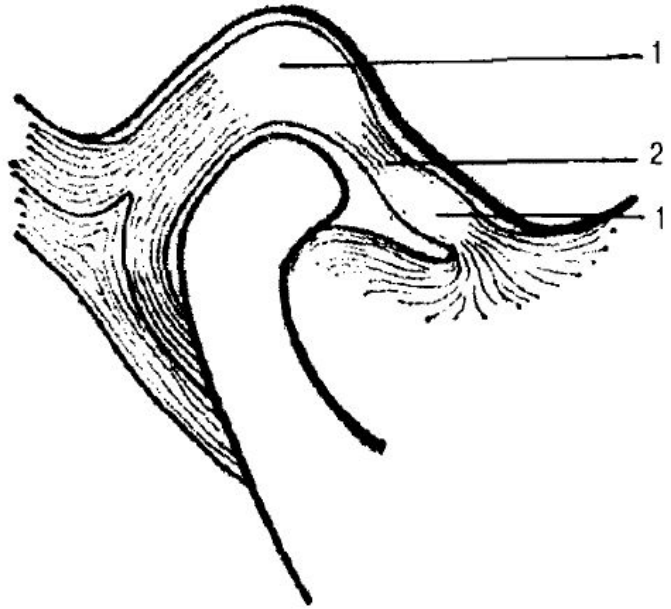

Рис. 21. Строение диска и границы прикрепления его к костным элементам височно-нижнечелюстного сустава.
1 – утолщенный периферический отдел диска; 2 – тонкий, центральный отдел диска.

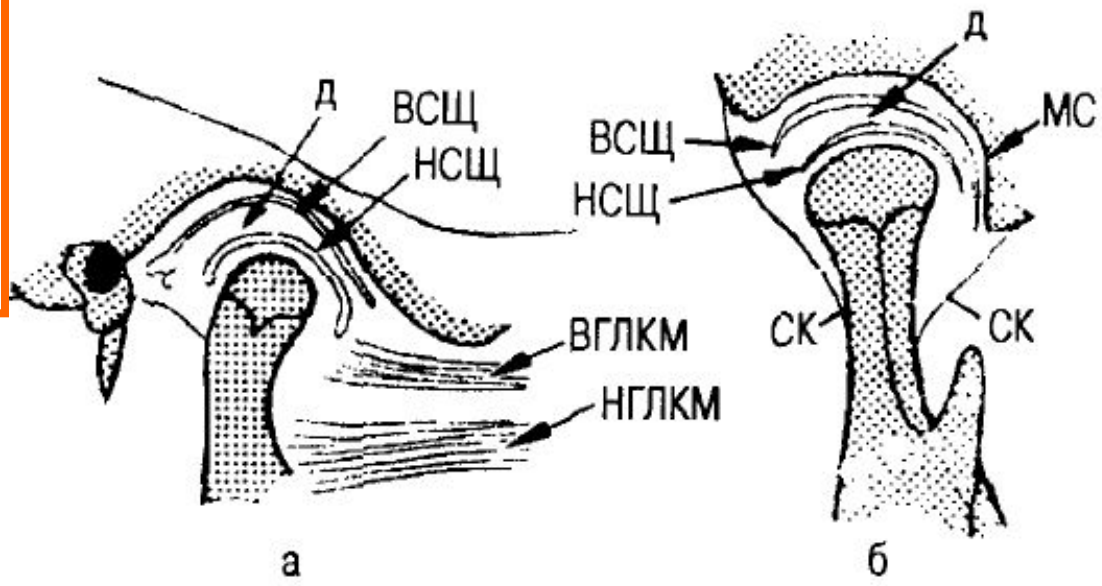

Рис. 22. Сагиттальный вид височно-нижнечелюстного сустава (а). Фронтальный вид височно-нижнечелюстного сустава (б).
Д – суставной диск; ВСЩ – верхняя суставная щель; НСЩ – нижняя суставная щель; ВГЛКМ – верхняя головка латеральной крыловидной мышцы; СК – суставная капсула; НГЛКМ – нижняя головка латеральной крыловидной мышцы; МС – медиальная стенка суставной ямки.

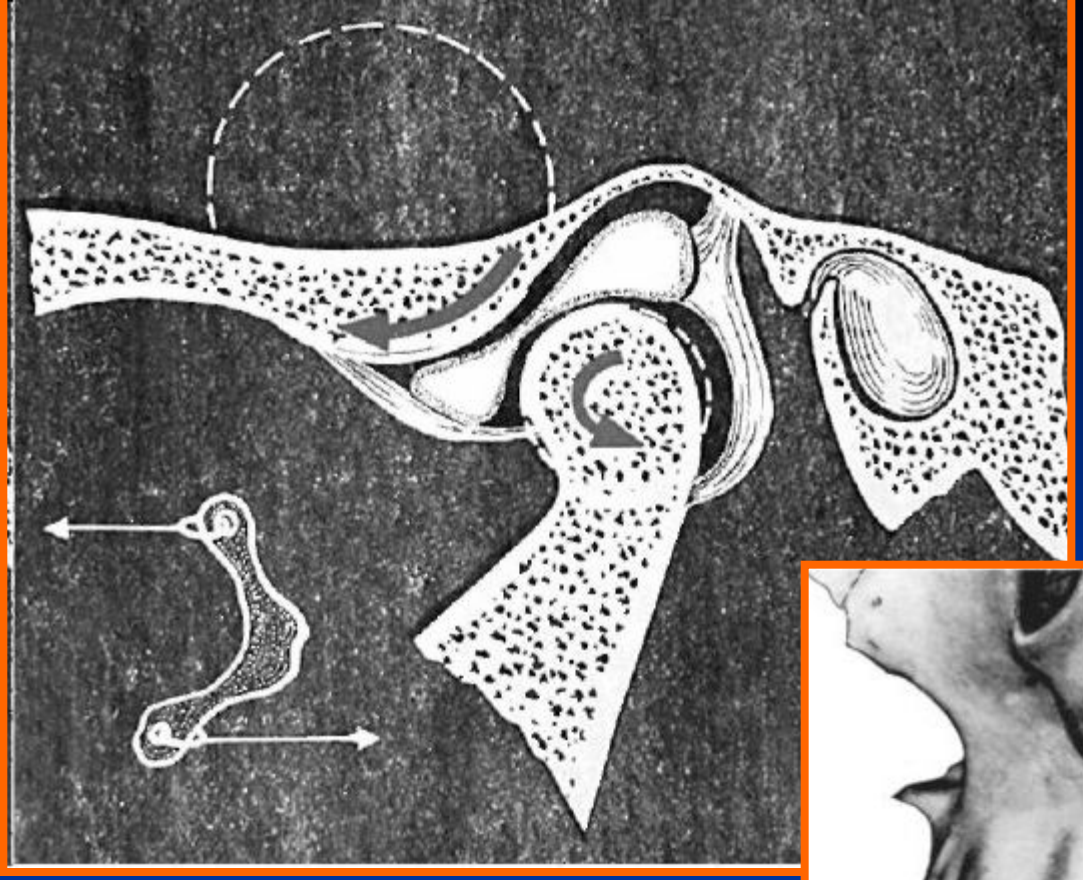

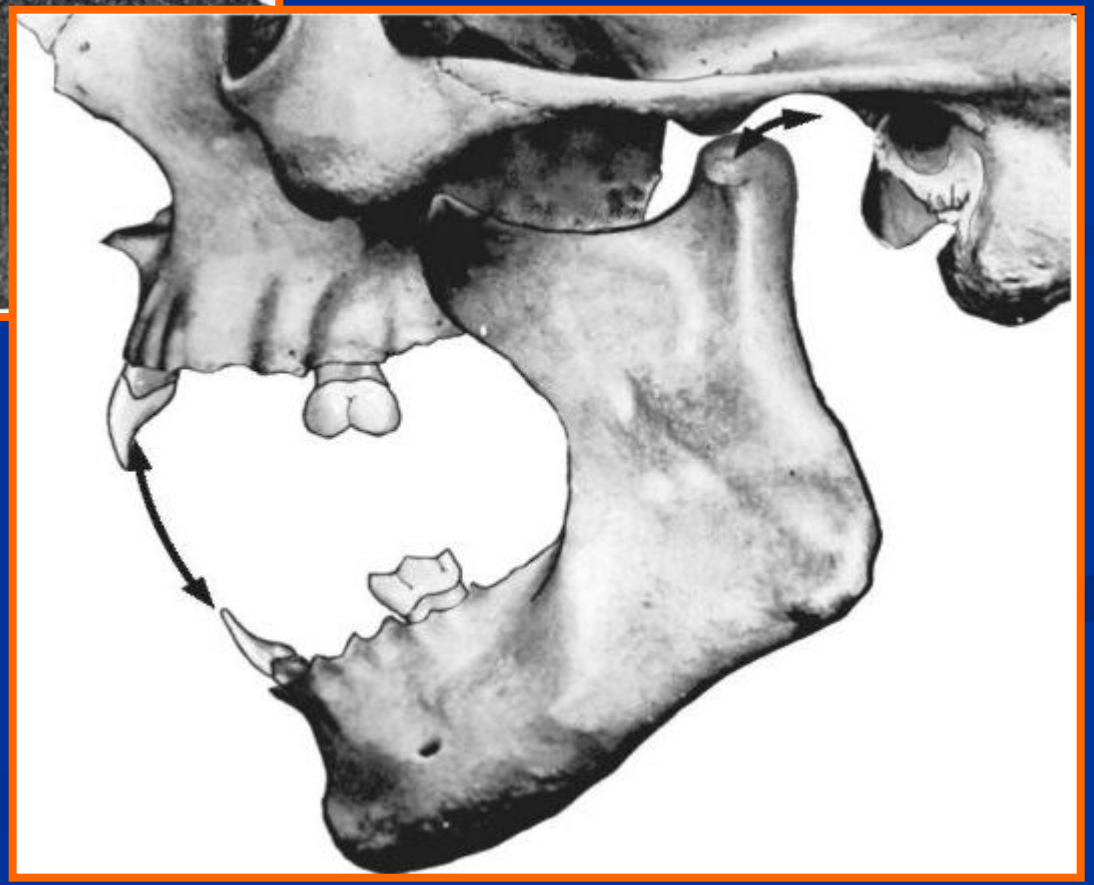

Спасибо за внимание