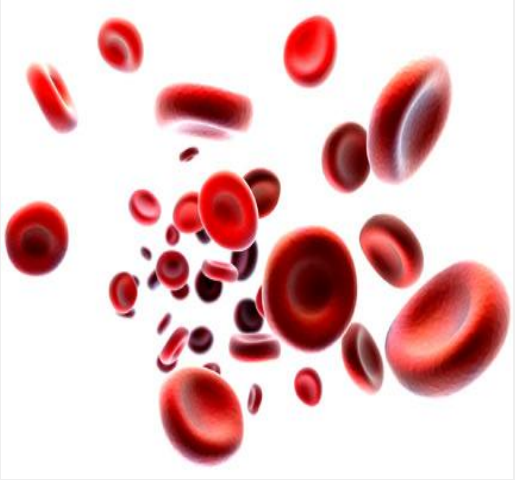

НАО «Медицинский Университет Астана»

Хронический лимфолейкоз

Айнабай А.М. к.м.н.

Нур-Султан, 2020

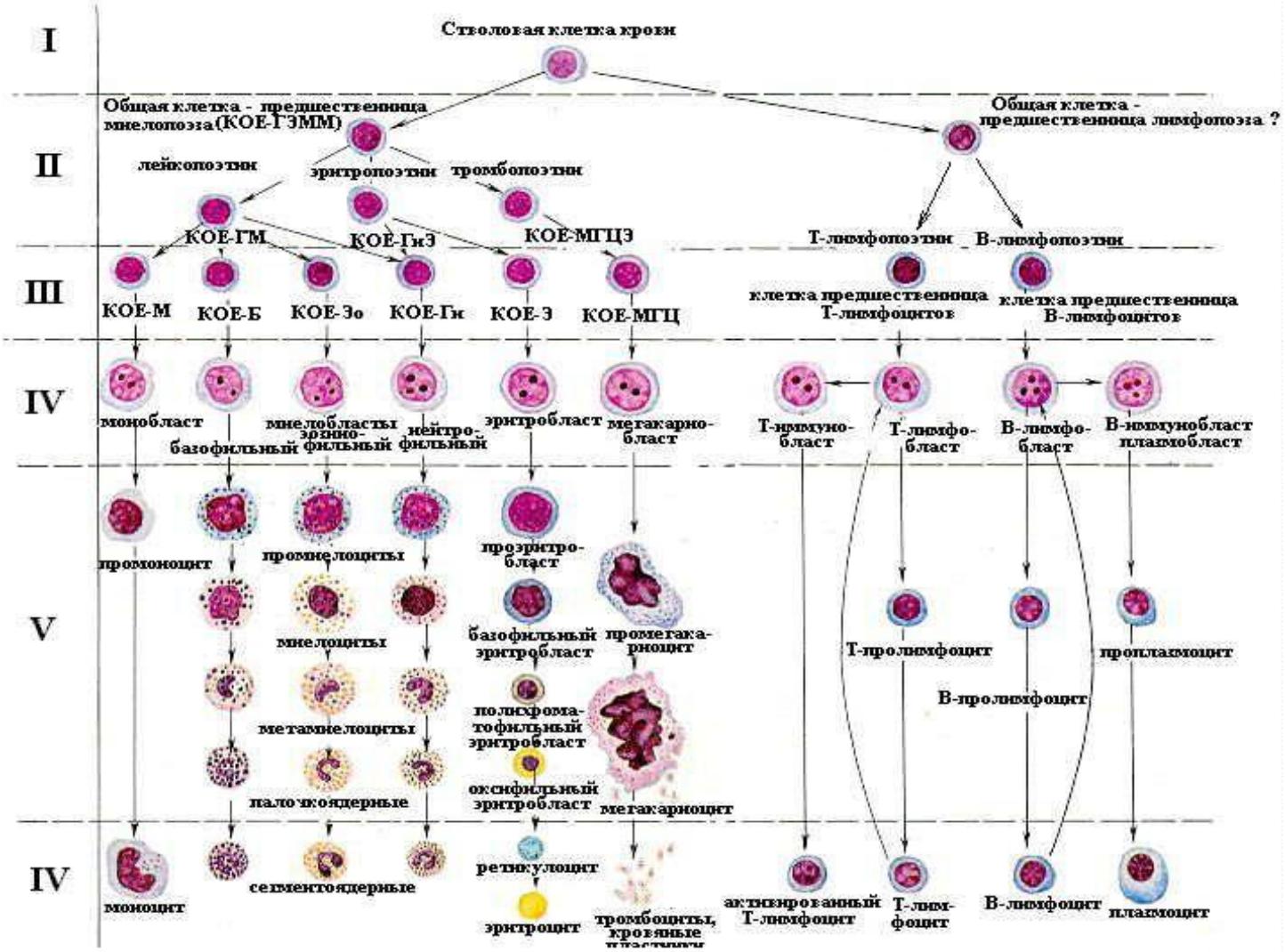
I
Стволовая клетка крови
II
Общая клетка - предшественница миелопоэза (КОЕ-ГЭММ)
Общая клетка - предшественница лимфопоэза ?
лейкопоэтин
эритропоэтин
тромбопоэтин
КОЕ-ГМ
КОЕ-ГнЭ
КОЕ-МГЦЭ
Т-лимфопоэтин
В-лимфопоэтин
III
КОЕ-М
КОЕ-Б
КОЕ-Эо
КОЕ-Гн
КОЕ-Э
КОЕ-МГЦ
клетка предшественница Т-лимфоцитов
клетка предшественница В-лимфоцитов
IV
монобласт
базофильный
миелобласты эозинофильный
нейтрофильный
эритробласт
мегакариобласт
Т-иммунобласт
Т-лимфобласт
В-лимфобласт
В-иммунобласт плазмобласт
V
промоноцит
промиелоциты
миелоциты
метамиелоциты
палочкоядерные
проэритробласт
базофильный эритробласт
полихроматофильный эритробласт
оксифильный эритробласт
промегакариоцит
мегакариоцит
Т-пролимфоцит
В-пролимфоцит
проплазмоцит
IV
моноцит
сегментоядерные
ретикулоцит
эритроцит
тромбоциты, кровяные пластинки
активированный Т-лимфоцит
Т-лимфоцит
В-лимфоцит
плазмоцит

Хронический лимфолейкоз

Определение

- Клональное лимфопролиферативное неопластическое заболевание, характеризующееся пролиферацией и увеличением в периферической крови количества зрелых лимфоцитов на фоне лимфоцитарной инфильтрации костного мозга, лимфатических узлов, селезенки и других органов.

Эпидемиология

- Заболевание регистрируется с частотой 2,7: 100 000 населения.
- Мужчины болеют в 1,5—2 раза чаще, чем женщины. В основном болезнь людей пожилого возраста, средний возраст заболевших составляет 65—69 лет. Более 70% заболевают в возрасте старше 60 лет, менее 10% — до 40 лет.

Этиология

- Этиология на данный момент неизвестна;
- В настоящее время не ассоциируется с воздействием ионизирующей радиации, лекарств, химических веществ;
- Наиболее очевидна роль вирусной инфекции (ретровирусов, Эпштейн-Барра);
- Генетические аномалий (у 50% больных аномалии в области 12, 13, 14-й хромосом);
- Частота развития ХЛЛ в семье, где есть больные с ХЛЛ в 30 раз выше.

Классификация

Стадии ХЛЛ по Rai (1975)		Стадии ХЛЛ по Binet (1981)	
Стадия 0	Только лимфоцитоз в крови более 15,0•109/л, в костном мозге – более 40%; прогноз – хороший, продолжительность жизни соответствует популяционной	Стадия А	Содержание гемоглобина более 100 г/л, тромбоцитов более 100•109/л, увеличение лимфатических узлов в 1–2 областях; медиана выживаемости – как в популяции.
Стадия I	Лимфоцитоз сочетается с увеличением лимфоузлов; прогноз – промежуточный, медиана выживаемости – 9 лет	Стадия В	Содержание гемоглобинов и тромбоцитов выше тех же показателей, но лимфоузлы увеличены в 3 и более областях; медиана выживаемости – 7 лет.
Стадия II	Лимфоцитоз + спленомегалия и (или) увеличение печени, независимо от размеров лимфоузлов; прогноз – промежуточный, медиана выживаемости – 6 лет	–	–
Стадия III	Лимфоцитоз и снижение уровня гемоглобина менее 110 г/л, независимо от увеличения лимфоузлов, селезенки, печени; прогноз – плохой, медиана выживаемости – менее 3 лет	Стадия С	Содержание гемоглобина менее 100 г/л, тромбоцитов – менее 100•109/л при любом количестве зон с увеличенными узлами и независимо от увеличения селезенки и печени; медиана выживаемости – 2 года.
Стадия IV	Лимфоцитоз плюс тромбоцитопения ниже 100•109/л, независимо от анемии и размеров лимфоузлов, селезенки и печени; прогноз – плохой, медиана выживаемости – 1,5 года	–	–

Клиническая картина

I. Гиперпластический, или лимфопролиферативный (связанный с ростом опухоли):

- Увеличение периферических и центральных лимфоузлов(эластично – тестоватая консистенция, безболезненны, не спаяны с кожей и между собой, не изъязвляются и не нагнаиваются);
- Отеки шеи, лица, рук — появляются при сдавлении увеличенными внутригрудными лимфоузлами верхней полой вены (сосуд, приносящий кровь к сердцу от верхней половины тела);
- Боль и тяжесть в левой верхней части живота (спленомегалия);
- Параллельное увеличение печени и селезенки(→ анемия и тромбоцитопения);
- Инфильтрация всех отделов и органов ЖКТ(язвы, кровотечение, диспепсия, мальабсорбция);
- Инфильтрация легких(пневмонии, ДН по рестриктивному типу, очень частые воспалительные процессы, фибринозный или экссудативный плеврит);
- Инфильтрация всех отделов нервной системы(менингит, менингоэнцефалит, паралич ЧМН);
- Инфильтрация проводящей системы сердца(миокардиодистрофия, различные нарушения сердечного ритма и АВ проводимости);
- Полиорганная недостаточность.

II. Иммунодефицитный (синдром инфекционных осложнений): Присоединение любых инфекций (бактерия, вирус) связано с недостаточным образованием нормальных лейкоцитов обеспечивающих защиту от микроорганизмов. На фоне изменение иммунной системы организма развитие аутоиммунной гемолитической анемии, тромбоцитопении.

III.Интоксикационный синдром (отравление организма продуктами распада опухоли):

- Выраженная общая слабость;
- Утомляемость;
- Снижение массы тела;
- Потливость;
- Повышение температуры тела.

IV. Анемический синдром:

- Слабость, снижение работоспособности;
- Головокружение;
- Обморочные состояния;
- Шум в ушах, мелькание «мушек» перед глазами;
- Одышка и сердцебиение при незначительной физической нагрузке;
- Колющие боли в грудной клетке.

V. Геморрагический синдром (наличие кровоизлияний и кровотечений):

- При хроническом лимфолейкозе обычно слабо выражен.
- Возможны: подкожные и подслизистые (например, в полости рта) кровоизлияния;
- Десневые, носовые, маточные и другие кровотечения.

Миелограмма

- Выраженная лимфоидная инфильтрация. Лимфоциты составляют более 30% (иногда 50-60% и даже больше) от общего количества миелокариоцитов.
- В III стадии по Rai на фоне лимфоидной инфильтрации угнетение эритроидного ростка.
- IV стадии – угнетение мегакариоцитарного ростка.
- Значительное уменьшение количества клеток гранулоцитарного ряда.

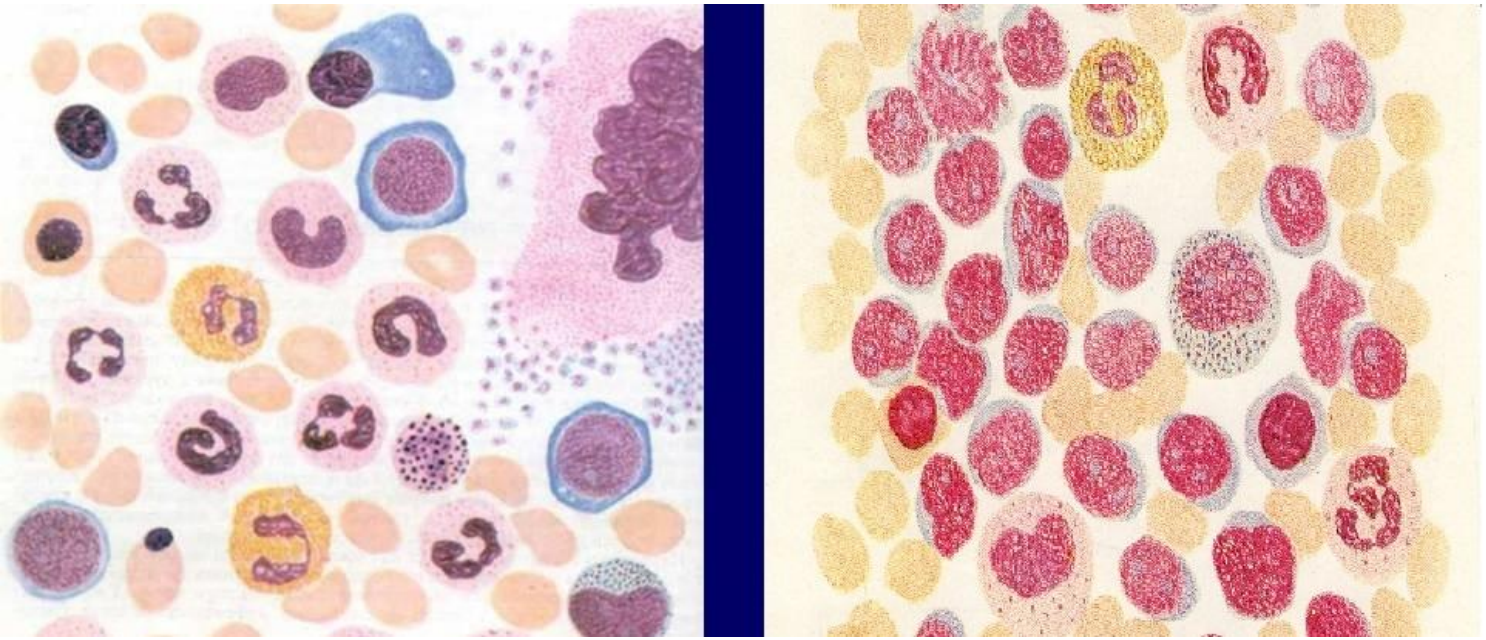

В норме ***При ХЛЛ***

Гемограмма:

- Количество лейкоцитов от $50x10^9$/л до 100 $x10^9$/л и даже $200x10^9$/л;
- Резкое увеличение количества лимфоцитов от 10 до 100 x 10^9/л или до 80-90% в лейкоцитарной формуле;
- Клетки Боткина-Гумпрехта— полуразрушенные ядра лимфоцитов;
- Нормохромная нормоцитарная анемия;
- Ретикулоциты нормальные или повышенные;
- Тромбоцитопения;
- Увеличение СОЭ.

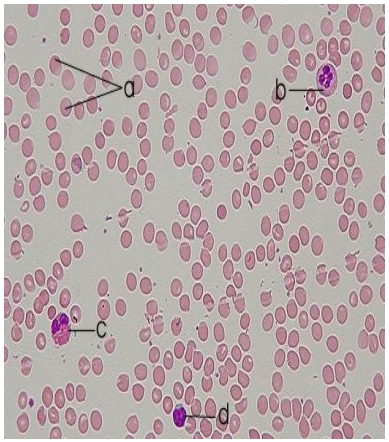

В норме

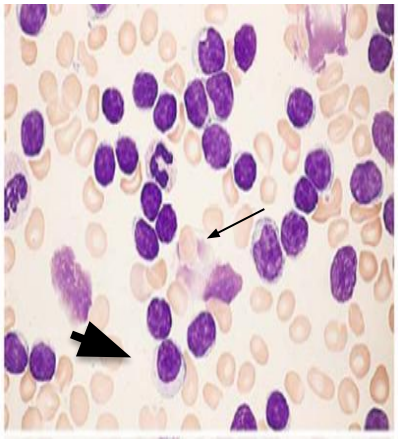

При ХЛЛ

Пример:

•Эритроциты – $3,6x10^{12}$/л
•Hb -105 г/л
•ЦВ- 0,87
•Гематокрит – 0,42
•MCV – 85фм
•MCH – 28пг
•MCHC – 32%
•Ретикулоциты – 1,1%
•Лейкоциты – $88,2x10^9$/л
•Палочкоядерные – 1%
•Сегментоялерные – 27%
•Эозинофилы –1%
•Базофилы – 0%
•Моноциты – 1%
•Лимфоциты – 70%
•Клетки Боткина-Гумпрехта
•Тромбоциты – $155x10^9$/л
•СОЭ – 27 мм/ч.

Заключение: гиперлейкоцитоз с абсолютным лимфоцитозом, нормохромная, нормоцитарная анемия, тромбоцитопения, повышенное СОЭ.

Иммунофенотипирование

- В 95% случаев ХЛЛ имеет В-клеточный иммунологический фенотип с экспрессией поверхностных В-клеточных антигенов CD 19, CD20, CD24, CD79a и активационных антигенов CD5, CD23, CD43;
- Экспрессия CD5 считается обязательной для иммунологического подтверждения В-ХЛЛ;
- Однако описаны редкие наблюдения ХЛЛ (7%) с отсутствием CD5 на В-лимфоцитах;
- CD23 используют для дифференциальной диагностики В-ХЛЛ и лейкемизации лимфомы из клеток зоны мантии лимфатического узла, имеющей аналогичный В-ХЛЛ иммунофенотип, но без экспрессии CD23;
- Для ХЛЛ в отличие от нормальных В-лимфоцитов и лимфосарком характерна слабая экспрессия поверхностных иммуноглобулинов (чаще slgM, реже IgM +IgD с одинаковыми легкими цепями).

Цитогенетическое исследование

- del13q14 выявляется в ~55 % случаев, делеция может быть моно- и биаллельной, заболевание, как правило, диагностируется на ранней стадии и развивается медленно, прогноз благоприятный;
- трисомия по хромосоме 12 выявляется в ~15 % случаев, прогноз обычный;
- del11q выявляется в ~15 % случаев, болезнь диагностируют на более поздних стадиях, выше вероятность проявления конституциональных симптомов, болезнь быстро прогрессирует, прогноз неблагоприятный, данная мутация может ассоциироваться с резистентностью к алкилирующим химиопрепаратам;
- del6q21 характеризуется неблагоприятным прогнозом.

Лечение по протоколу

ЛЕЧЕНИЕ РАННИХ СТАДИЙ ХЛЛ БЕЗ ПРИЗНАКОВ ПРОГРЕССИРОВАНИЯ (СТАДИИ А И В ПО BINET, СТАДИИ 0-II ПО RAI)

- Терапия ранних стадий ХЛЛ не увеличивает выживаемость. Стандартная тактика при ранних стадиях – стратегия «watchandwait» (англ. наблюдать и ждать). Контрольное клинико-лабораторное обследование с обязательным исследованием развернутого ОАК должно проводиться каждые 3-6-12 месяцев.

ЛЕЧЕНИЕ ПРОДВИНУТЫХ СТАДИЙ ХЛЛ СТАДИИ А И В ПО BINET С ПРИЗНАКАМИ АКТИВНОСТИ, СТАДИЯ С ПО BINET; СТАДИИ 0–II ПО RAI С СИМПТОМАМИ, СТАДИИ III–IV ПО RAI

- В данной группе у пациентов имеются показания к проведению химиотерапии. У пациентов моложе 70 лет без сопутствующих заболеваний терапией первой линии являются FCR (Флударабин + Циклофосфамид + Ритуксимаб), BR (Бендамусти+Ритуксимаб). Пентостатин и кладрибин могут использоваться в качестве терапии первой линии ХЛЛ, но комбинация FCR является более предпочтительной. Использование Бендамустина в составе первой линии терапии является менее токсичным вариантом лечения в сравнении с FCR, более эффективным, чем Хлорамбуцил и может быть рекомендовано при наличии противопоказаний к Флударабину.
- У пациентов старше 70 лет и/или с тяжелыми сопутствующими заболеваниями стандартной терапией первой линии является Хлорамбуцил. Наиболее частыми альтернативами могут быть Бендамустин, монотерапия Ритуксимабом.

ЛЕЧЕНИЕ РЕЦИДИВОВ И РЕФРАКТЕРНЫХ ВАРИАНТОВ ХЛЛ

- При рецидиве ХЛЛ, если он происходит через 12-24 месяца после монотерапии или 24-36 месяцев после хемоиммунотерапии, может быть повторена терапия первой линии, на которой был достигнут ответ. В случае рефрактерности к терапии первой линии или рецидиве ранее указанных сроков проводят лечение по одному из Salvage-режимов (анг. Спасение). Из Salvage-режимов в зависимости от клинической ситуации рекомендуются следующие:
- Алемтузумаб с последующей аллогенной трансплантацией костного мозга у физически сохранных пациентов молодого возраста, имеющих потенциального донора;
- Терапия по схеме FCR у пациентов, получивших в первой линии лечение, базирующееся на алкилирующем агенте;
- Бендамустин-содержащий курс для пациентов, нечувствительных к FCR или физически несостоятельных без del(17p).
- Аллогенная трансплантация костного мозга является основным методом лечения при рефрактерности и/или вариантах с del(17p) и мутациями p53. Аутологичная трансплантация не улучшает результаты в сравнении с хемоиммунотерапией. Эффективность консолидации или поддерживающей терапии при ХЛЛ недоказана.

Группа пациентов	Первая линия терапии	Терапия при рецидиве/ рефрактерности
Пациенты моложе 70 лет и без тяжелых сопутствующих заболеваний	Хемоиммунотерапия; Флударабин + Циклофосфамид + Ритуксимаб (FCR); Флударабин + Ритуксимаб (FR) Пентостатин + Циклофосфамид + Ритуксимаб (PCR); Бендамустин + Ритуксимаб (BR); Обинутузумаб + Хлорамбуцил.	Ибрутиниб; Иделалисиб + Ритуксимаб; FCR; PCR; Бендамустин ± Ритуксимаб; Флударабин ± Алемтузумаб; R-CHOP (Циклофосфамид, Доксорубицин, Винкистрин, Преднизолон); OFAR (Оксалиплатин, Флударабин, Цитарабин, Ритуксимаб); Офатумумаб; Леналидомид ± ритуксимаб; Алемтузумаб± ритуксимаб; Высокие дозы метилпреднизолона±Ритуксимаб.
Пациенты старше 70 лет, или с тяжелыми сопутствующими заболеваниями	Обинутузумаб+ Хлорамбуцил; Ритуксимаб + Хлорамбуцил; Бендамустин (70 мг/м2 в 1 цикле с повышением до 90 мг/м2) +Ритуксимаб (BR); Циклофосфамид+Преднизолон± Ритуксимаб; Флударабин±Ритуксимаб; Кладрибин; Хлорамбуцил.	Ибрутиниб; Иделалисиб + ритуксимаб; FCR с редукцией дозы; PCR с редукцией дозы; Бендамустин ± ритуксимаб; Высокие дозы метилпреднизолона±Ритуксимаб; Ритуксимаб + Хлорамбуцил ; Офатумумаб; Леналидомид ± ритуксимаб; Алемтузумаб± ритуксимаб;

Основные схемы химиотерапии хронического лимфолейкоза

Препараты	Режим введения
Флударабин+Циклофосфамид+Ритуксимаб (FCR)	1 раз в 4 недели Х 6 курсов
▪ Флударабин	25 мг/м2 в/в 1-3 дни
▪ Циклофосфамид	250 мг/м2 в/в 1-3 дни
▪ Ритуксимаб	375 мг/м2 в/в в 1 день 1го курса, 500 мг/м2 в/в в 1 день 2-6 курсов
Циклофосфамид + Винкристин + Преднизолон (CVP)	1 раз в 3 недели до 18 месяцев
▪ Циклофосфамид	300 мг/м2 внутрь 1-5 дни
▪ Винкристин	1,4 мг/м2 (max 2 мг) в/в 1 день
▪ Преднизолон	100 мг/м2 внутрь 1-5 дни
Бендамустин+Ритуксимаб (BR)	1 раз в 4 недели Х 6 курсов
▪ Бендамустин	90 мг/м2 в/в в течение 30 мин 1-2 дни 1 раз в месяц Х 6 курсов
▪ Ритуксимаб	375 мг/м2 в/в в 1 день 1го курса, 500 мг/м2 в/в в 1 день 2-6 курсов.

Волосатоклеточный лейкоз

Определение

Хроническое лимфопролиферативное заболевание, в 1958г B.A. Bouroncle и соавторы выделил из хронического лимфолейкоза в связи со своеобразием морфологии, клинического течения и тактики лечения. Заболевание протекает с вовлечением костного мозга, селезенки и проявляется цитопенией, спленомегалией. Особенностью заболевания является присутствие характерных лимфоидных клеток с «ворсинчатой» морфологией и особым иммунофенотипом.

Эпидемиология

В европейских странах и Северной Америке на его долю приходится 2 % от всех лейкозов. Ежегодная заболеваемость составляет 1 на 150 000 населения. В США отмечены преобладание среди больных евреев ашкенази и редкость заболевания среди темнокожих. В Японии волосатоклеточный лейкоз встречается очень редко. Болеют главным образом люди среднего и пожилого возраста, средний возраст заболевших составляет 50 лет, хотя описано начало болезни в 20- и 80-летнем возрасте. Около 80 % больных—мужчины, они заболевают в 4—6 раз чаще, чем женщины.

Этиология

Этиология неизвестна, возможные факторы:

- Влияние ионизирующего излучения;
- Генетические и наследственные факторы
- Курение;
- Преклонный возраст (после 50 лет);
- Длительный контакт с промышленными токсическими химическими веществами.

- ***Классический вариант*** волосатоклеточного лейкоза, характеризующегося лейкопенией и, как правило, небольшим количеством патологических клеток в крови, существует лейкемический вариант с количеством лейкоцитов от 10—15 • 109/л до 40—60 • 109/л и количеством патологических клеток в крови, достигающим 60—95 %.
- ***Лейкемический вариант*** волосатоклеточного лейкоза обозначается как вариантный волосатоклеточный лейкоз — HCL-variant. На вариантный волосатоклеточный лейкоз приходится не более 10 % от всех случаев заболевания. При этом варианте не всегда имеется абсолютная гранулоцитопения и редко встречается столь обычная для классического варианта моноцитопения. Анемию и тромбоцитопению обнаруживают почти у всех больных.
- ***Японский вариант*** волосатоклеточного лейкоза отличаются своеобразной морфологией. Они крупные, широкоплазменные, с крупным ядром без нуклеол. Волосяные отростки цитоплазмы в этих клетках очень нежные, обычно плохо видны при обычной световой микроскопии, кислая фосфатаза в лейкемических клетках содержится в небольшом количестве и нередко полностью ингибируется натрия тартратом. Патологические клетки имеют В-клеточный иммунофенотип, но, так же как при вариантном волосатоклеточном лейкозе, не экспрессируют CD25 и CD103.

Клиническая картина

I.Лимфопролиферативный синдром: лимфаденопатии и спленомегалии;

II.Интоксикационный синдром;

III.Иммунодефицитный синдром, проявляющийся частыми инфекциями;

IV.Геморрагический синдром– повышенная кровоточивость;

V.Анемический синдром.

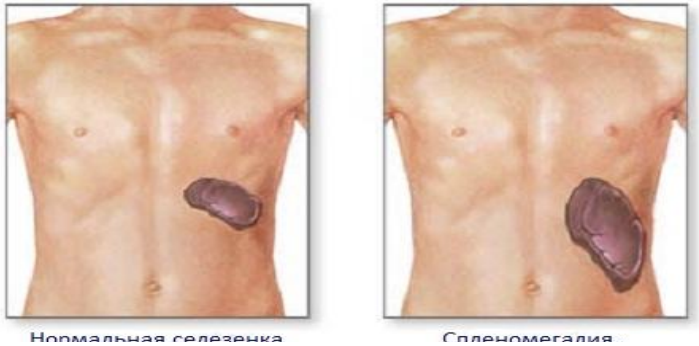

Частота встречаемости клинико-лабораторных проявлений ВКЛ:

- Спленомегалия - у 80% пациентов.
- Лейкопения – у 70% пациентов.
- Нейтропения - у 75% пациентов.
- Моноцитопения - у 90% пациентов.
- «Волосатые» лимфоциты в мазках периферической крови - у 95% пациентов.
- Тромбоцитопения - у 80% пациентов.
- Анемия - у 70% пациентов.
- Абдоминальная лимфаденопатия - у 15-25% пациентов.
- Моноклональная гаммапатия – у 10% пациентов.

Гемограмма

Пример:

- Эритроциты — 3,6 • 10^{12}/л
- Hb — 90 г/л
- ЦП — 0,81
- Ретикулоциты — 0,5 ‰
- Тромбоциты — 70 • 10^{9}/л
- Лейкоциты — 2.9 • 10^{9}/л
- Эозинофилы — 1%
- П/я — 1%
- С/я — 30%
- Лимфоциты -53%
- Моноциты — 1%
- СОЭ — 17 мм/ч

- Количество лейкоцитов ниже 4 • 10^{9}/л
- Резкое увеличение количества лимфоцитов от 10 до 100 х 10^{9}/л или до 80-90% в лейкоцитарной формуле;
- Нормохромная нормоцитарная анемия;
- Ретикулоциты нормальные или повышенные;
- Тромбоцитопения;
- Увеличение СОЭ.

Заключение: нормохромная, нормоцитарная анемия, лейкопения, лимфоцитоз, нейтропения, тромбоцитопения, повышенное СОЭ

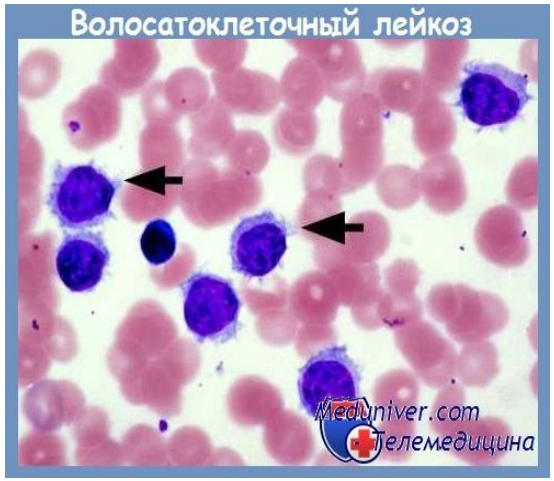

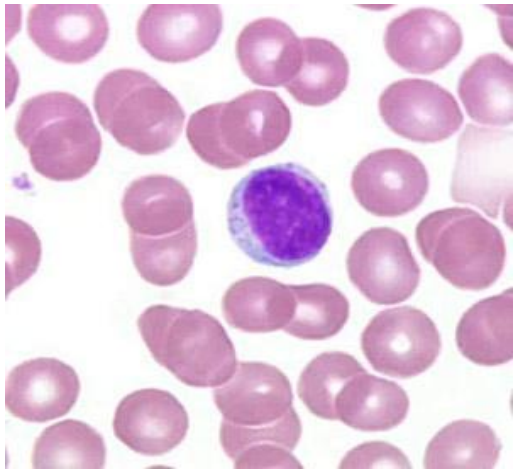

Морфология «волосатой» клетки

- Цитоплазма светлого серовато-голубого цвета, однородная (гранулы отсутствуют).
- Объем её вариабелен на поверхности цитолеммы имеются многочисленные цитоплазматические выступы, похожие на взъерошенные волосы.
- Форма ядра разнообразна: округлая, овальная, бобовидная.
- Хроматин рыхлый, структура его нежная.

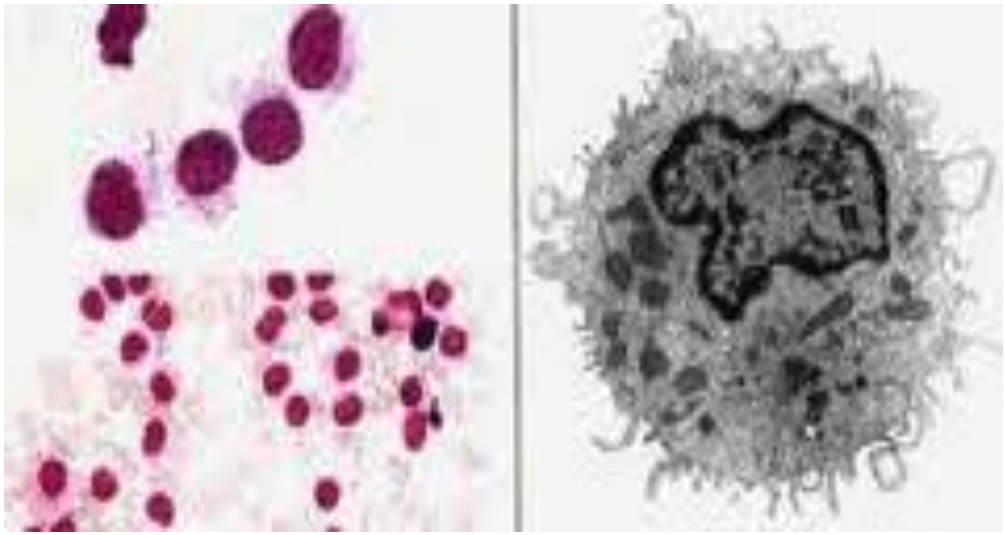

Иммунофенотипирование: sIg+, CD19+, CD20+, CD79a+, CD22+, CD5-, CD23-, FMC7+, CD11c+, HC2+, CD103+, CD25+, CD10-.

Иммуногистохимическое исследование биоптата костного мозга с набором моноклональных антител, подтверждающих В-клеточный характер лимфопролиферации и выявляющих специфические для волосатоклеточного лейкоза маркеры – DBA.44, анти-TRAP (9C5), CD25, CD103, CD11c.

Цитохимическое исследование:

- Реакция на гликоген положительная, он расположен диффузно-гранулярно.
- Гранулярная, подобно серпу возле ядра, реакция на бутиратэстеразу.
- Яркая диффузная реакция на кислую фосфатазу, не подавляемая натрия тартратом.
- Положительная диффузная реакция на α - нафтилэстеразу, не подавляемая натрия фторидом.
- Слабо положительная реакция на хлорацетатэстеразу.

Цитогенетическое исследование

- При ВКЛ в 95% случаев выявляется мутация BRAF V600E, которая отличает его от других В клеточных лимфпролиферативных заболеваний, а также от вариантной формы ВКЛ.
- Эта мутация может быть выявлена методом полимеразной цепной реакции (ПЦР) в клеточных образцах крови или костного мозга, или при иммуногистохимическом исследовании с соответствующим антителом.
- Это исследование относительно новое, но включено в список необходимых, поскольку позволяет точнее проводить диагностику ВКЛ и является мишенью для нового терапевтического подхода в лечении
- резистентных форм заболевания.

Диагноз ВКЛ считается установленным при наличии следующих данных:

- Ворсинчатые лимфоциты («волосатые клетки») в крови и/или костном мозге.
- Положительная реакция ворсинчатых лимфоцитов на TRAP.
- Иммунофенотип лимфоидных клеток, специфичный для ВКЛ: клон В-лимфоцитов (k или λ), экспрессирующих маркеры CD19, CD20(ярко), CD22(ярко), sIg, CD25, CD11c; CD103, FMC7, CD123, CD85; отсутствие экспрессии маркеров CD5, CD10, CD23, CD43.
- Специфичная для ВКЛ «рыхлая» лимфоидная инфильтрация костного мозга в трепанобиоптате (с экспрессией при ИГХ CD20, Annexin A1, TRAP, CD25, CD103, DBA.44(CD72), CD11c, CD123, Cyclin D1, отсутствием экспрессии CD5, CD10, CD23). 14
- Выявление в лимфоидных клетках мутации BRAF V600E.
- В случае спленэктомии – характерная лимфоидная инфильтрация красной пульпы, с экспрессией при ИГХ маркеров ВКЛ

Лечение:

- Препараты альфа-интерферона (α-ИФ) (роферон А, реаферон),
- Аналоги пуринов:

- Спленоэктомия.

Схемы терапии

Интерферон-α.
Стандартный режим применения интерферона-α – 3 млн МЕ х 3 раза в неделю подкожно.

Кладрибин.
Стандартный режим применения кладрибина: 0,1 мг/кг/сут 7 дней подкожно в двухчасовой инфузии. Проводится 1 курс.

Кладрибин + ритуксимаб (CR)
Кладрибин в одном из указанных режимов (1 курс) + ритуксимаб 375 мг/м2 4-8 курсов

Спасибо!