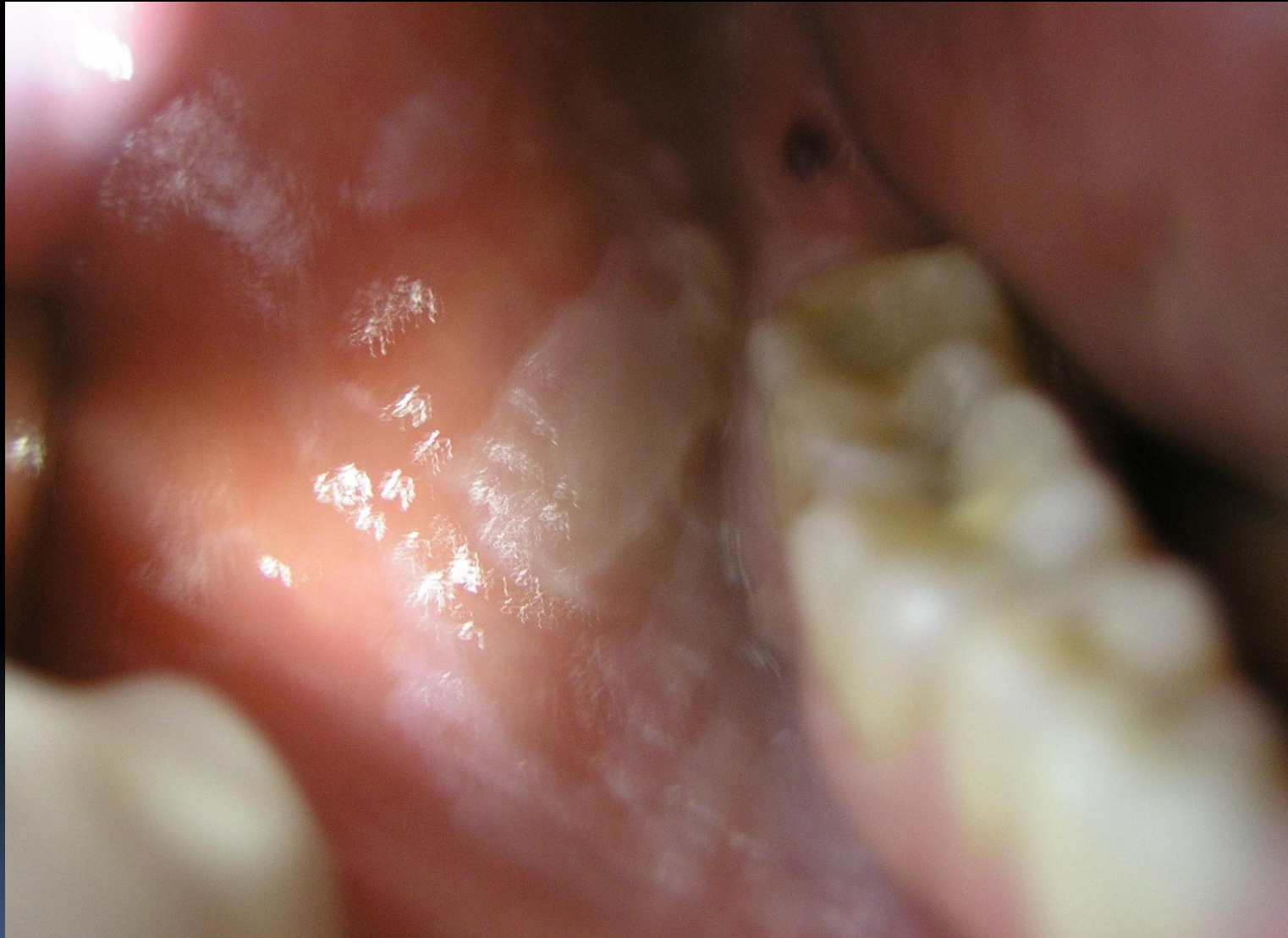
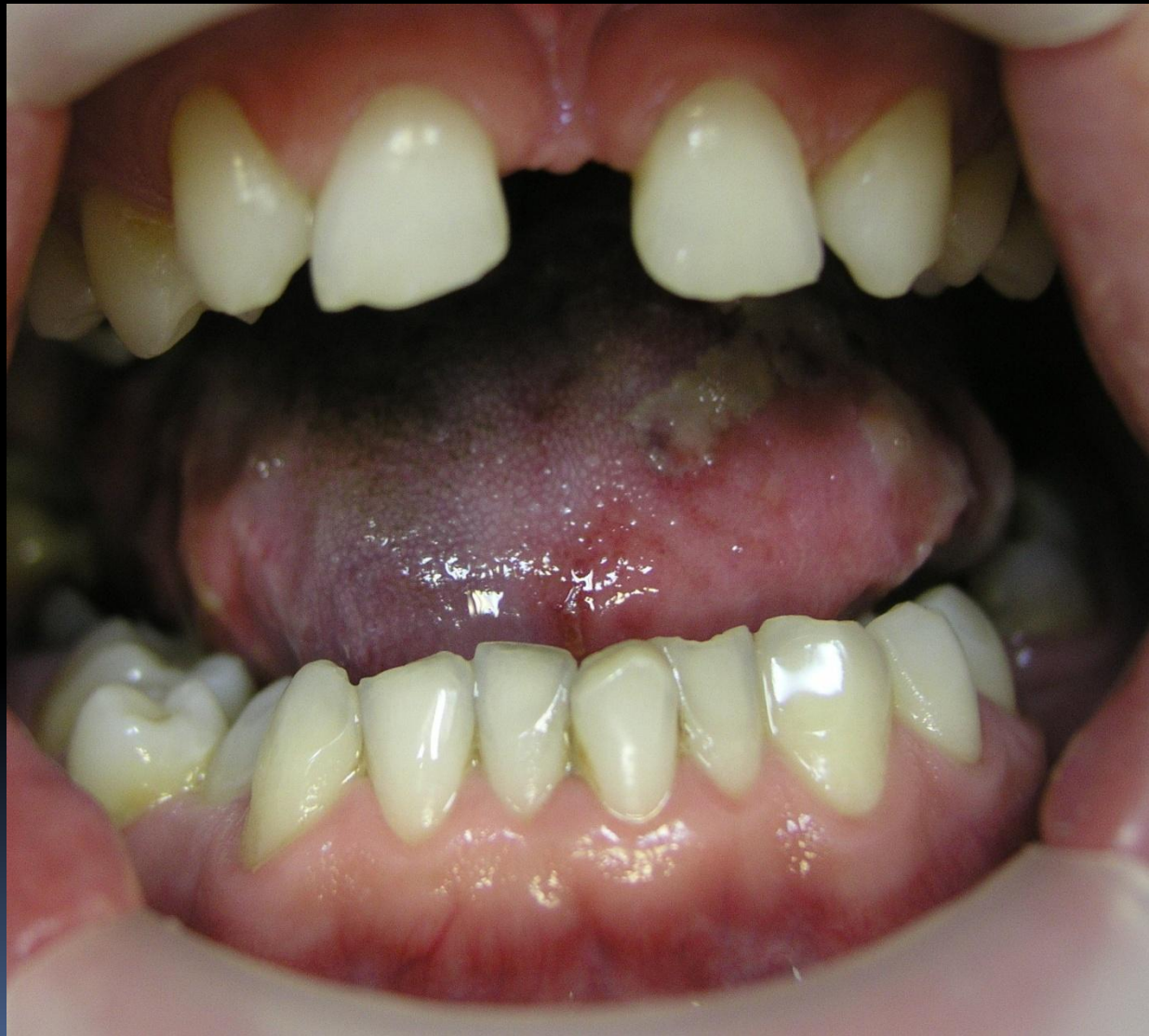
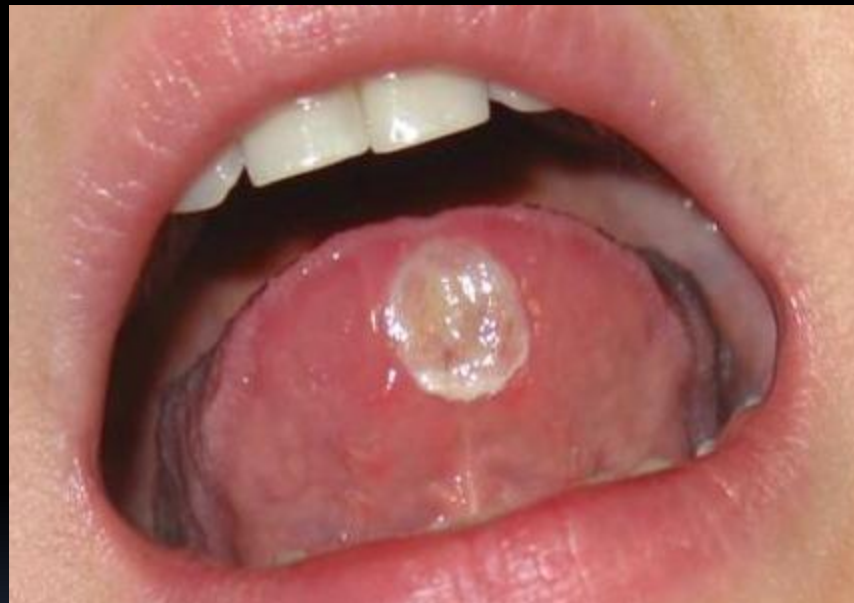Острая травма – ожог спиртом



Острая травма – эпилепсия

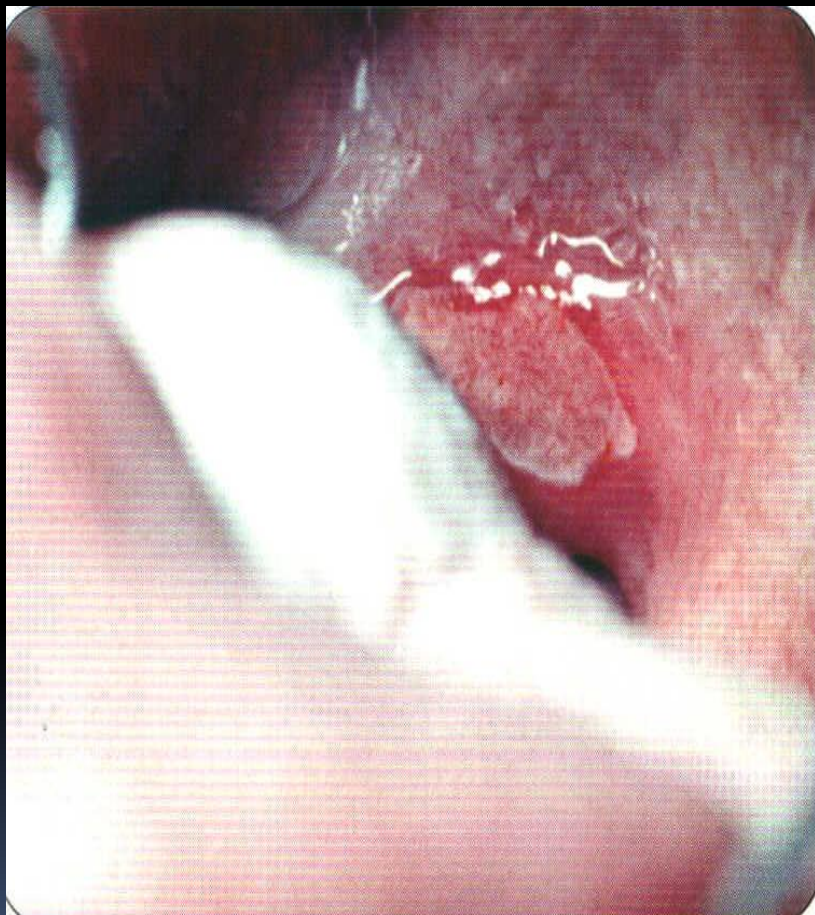

Отморожения

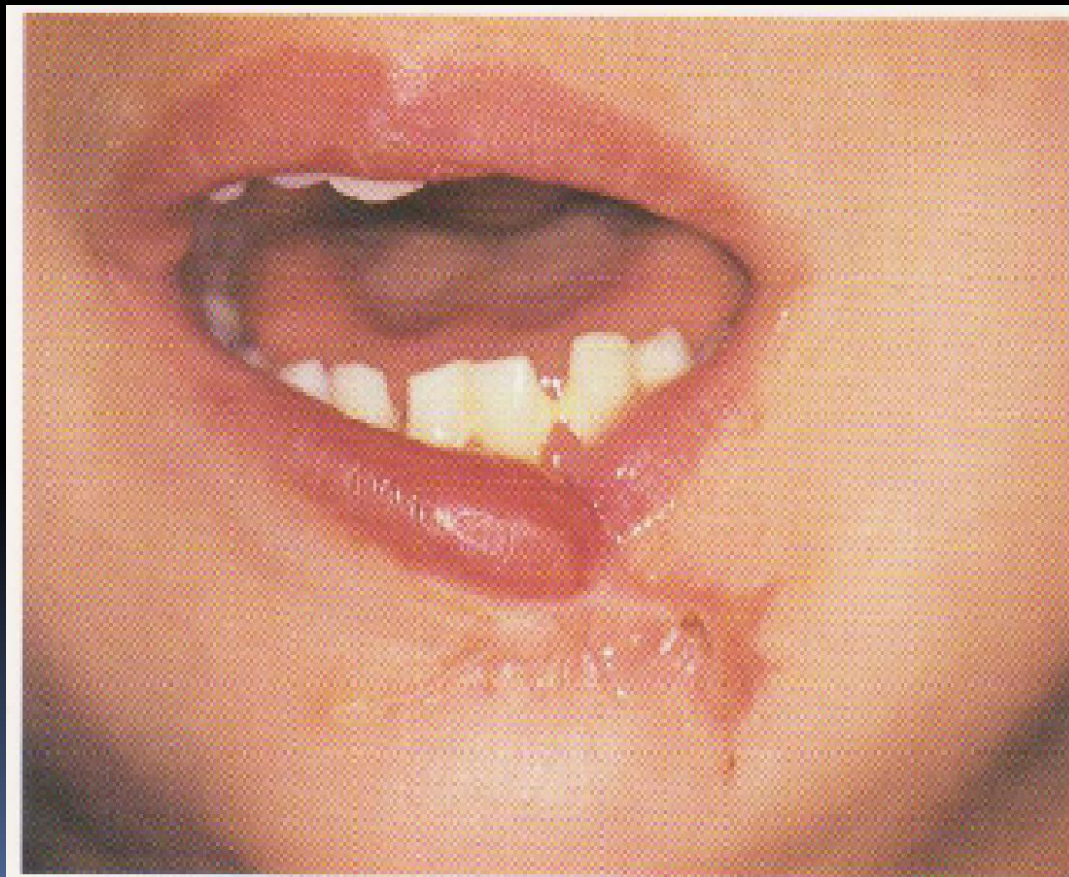

Травматические поражения СОПР

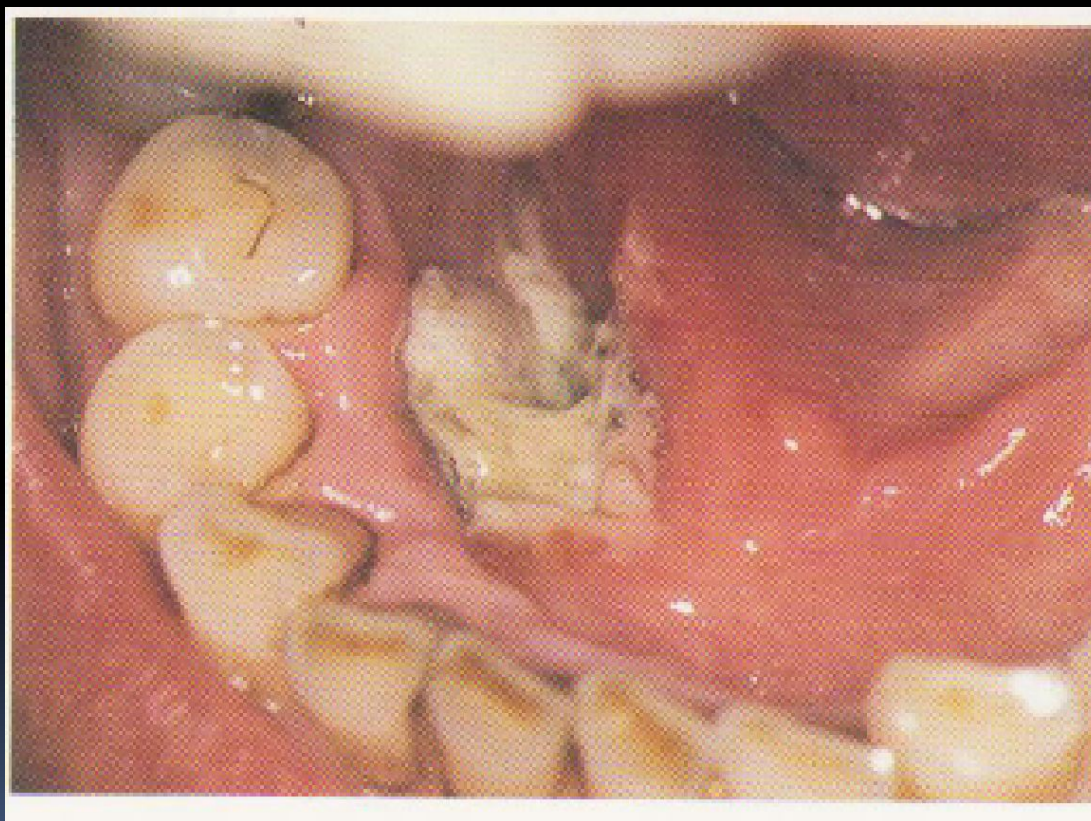
Афта Бернара



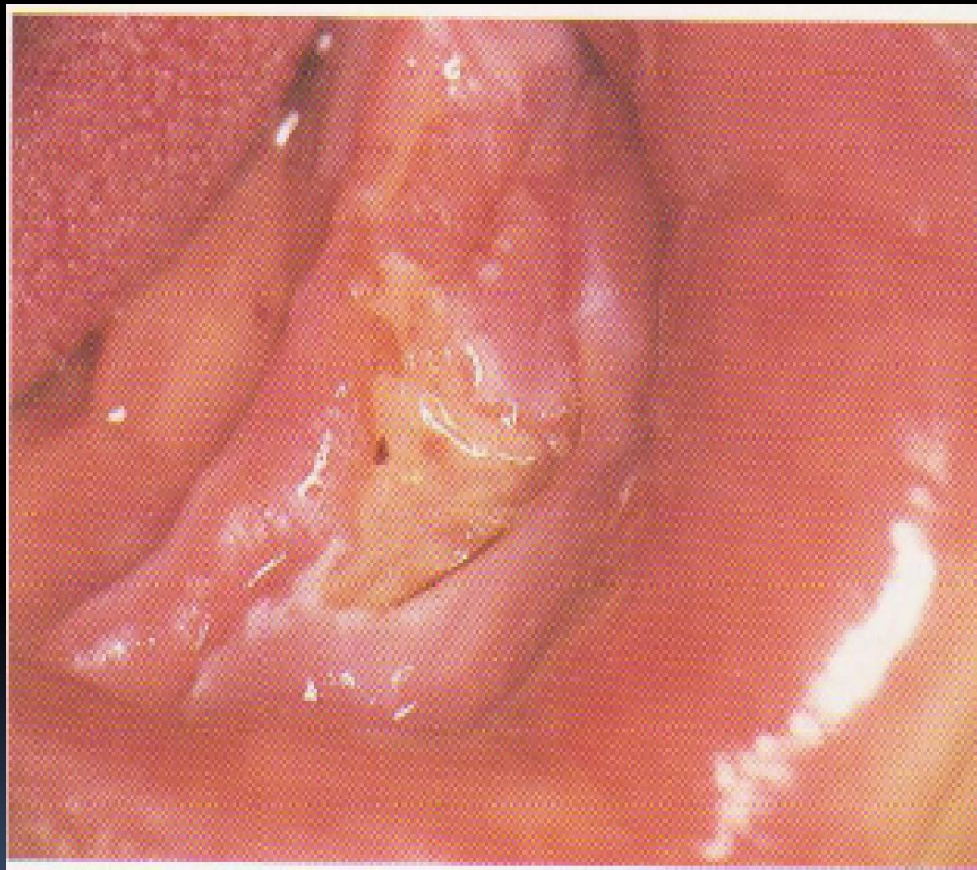
Формирование шрама на нижней губе и коже вокруг рта после заживления большой язвы у 3-летнего мальчика с лейкемией (синегнойные инфекции)



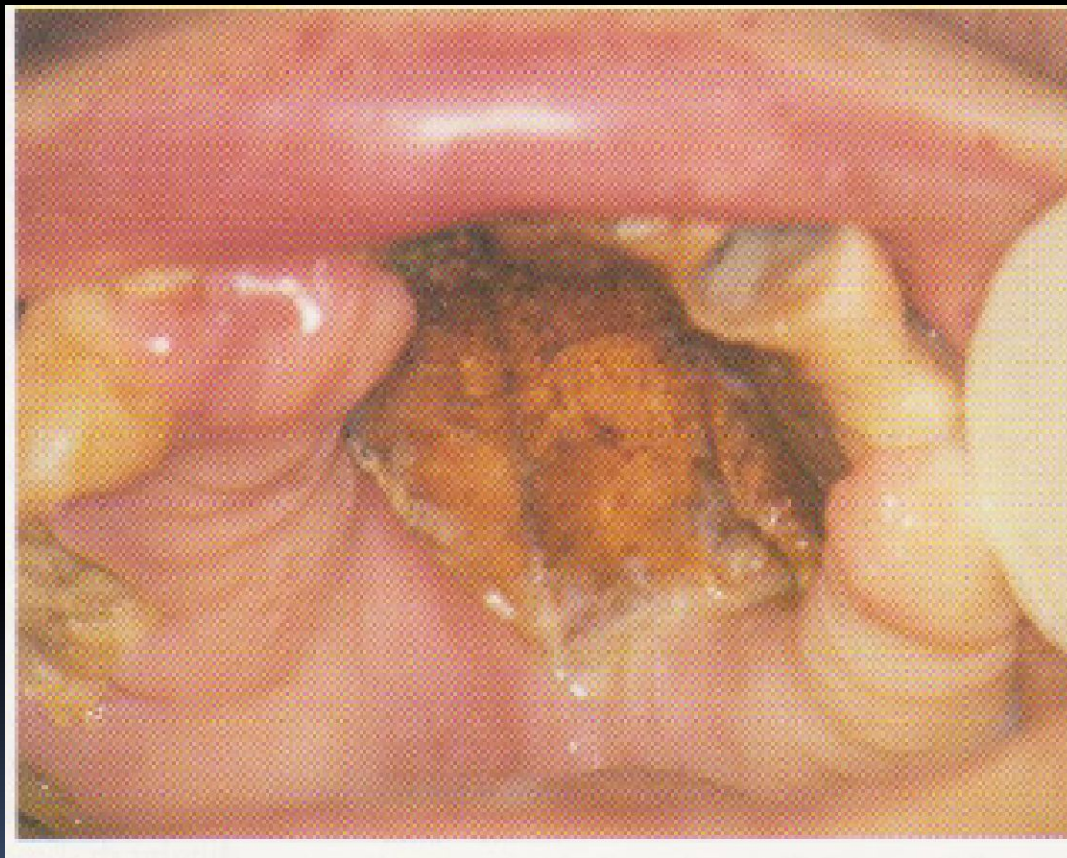Глубокая язва, закрытая толстой беловато-коричневой псевдомембраной (клебсиеллезная инфекция)



Атипичная язва на слизистой оболочке альвеолярного отростка (гистоплазмоз)



Нёбные язвы, некроз и деструкция кости
(мукоромикоз)



Атипичная язва на мягком нёбе
(паракокцидиоидомикоз)

