

«Оңтүстік  
Медицина Академиясы» АҚ

Қазақстан



АО «Южно-Казахстанская  
Медицинская Академия»

«Педиатрия-1 » кафедрасы

# Презентация

**Тақырыбы:** Балалардағы тері. Терінің морфологиялық жетілмеуі және оның орнын толтыру факторлары. Терінің ерекшеліктері.

Орындаған: Бакуев Нурдаулет  
Тобы: В-ЖМҚА-07-19  
Қабылдаған: Баймаханова Б.Б.

Шымкент-2021ж

# Жоспар:

I.Кіріспе

II.Негізгі бөлім

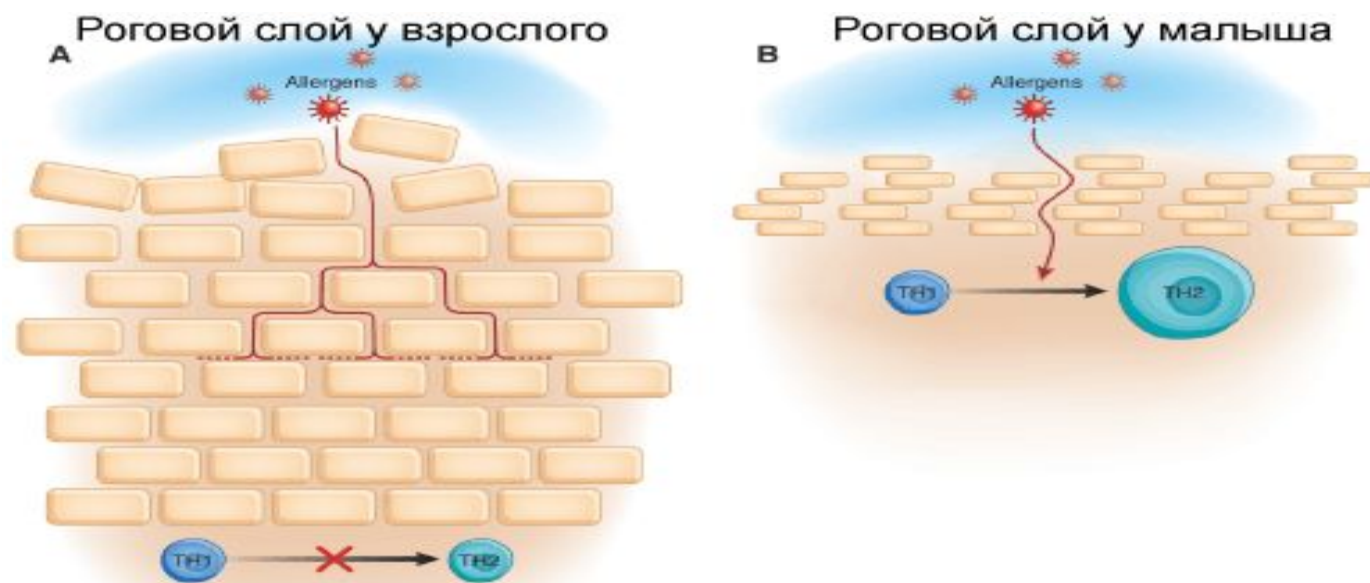
1.Тері Терінің қабаттары.Морфологиялық ерекшеліктері

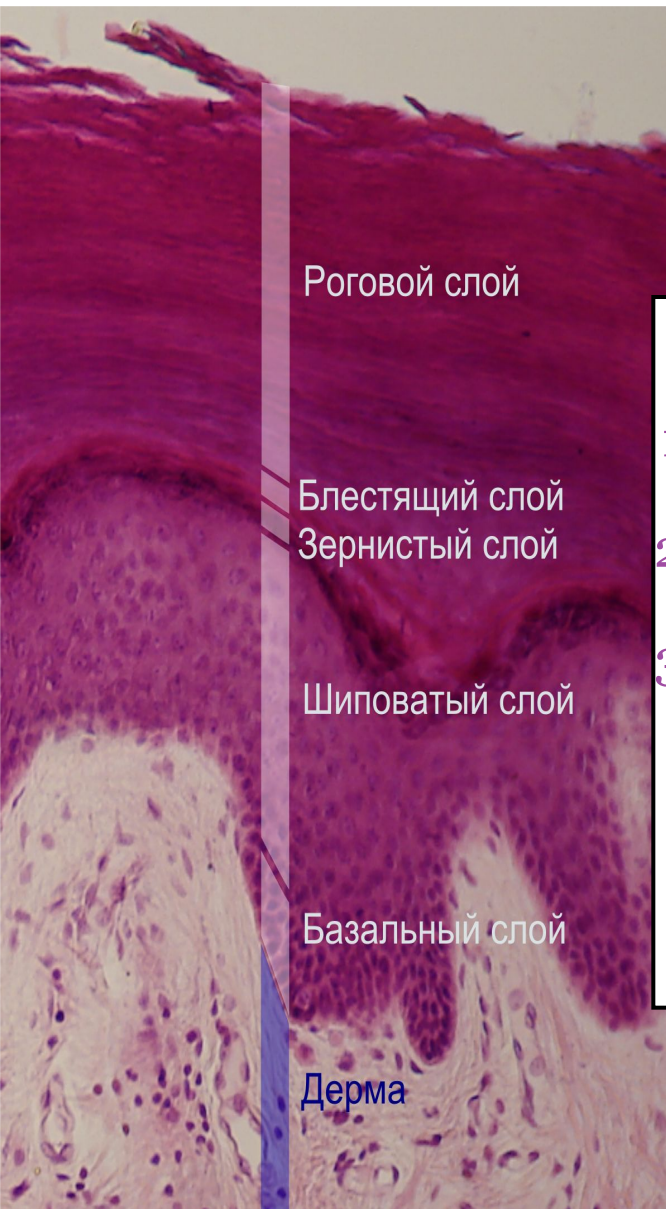
2.Терінің функциялары.

III. Қорытынды

Пайдаланылған әдебиеттер.

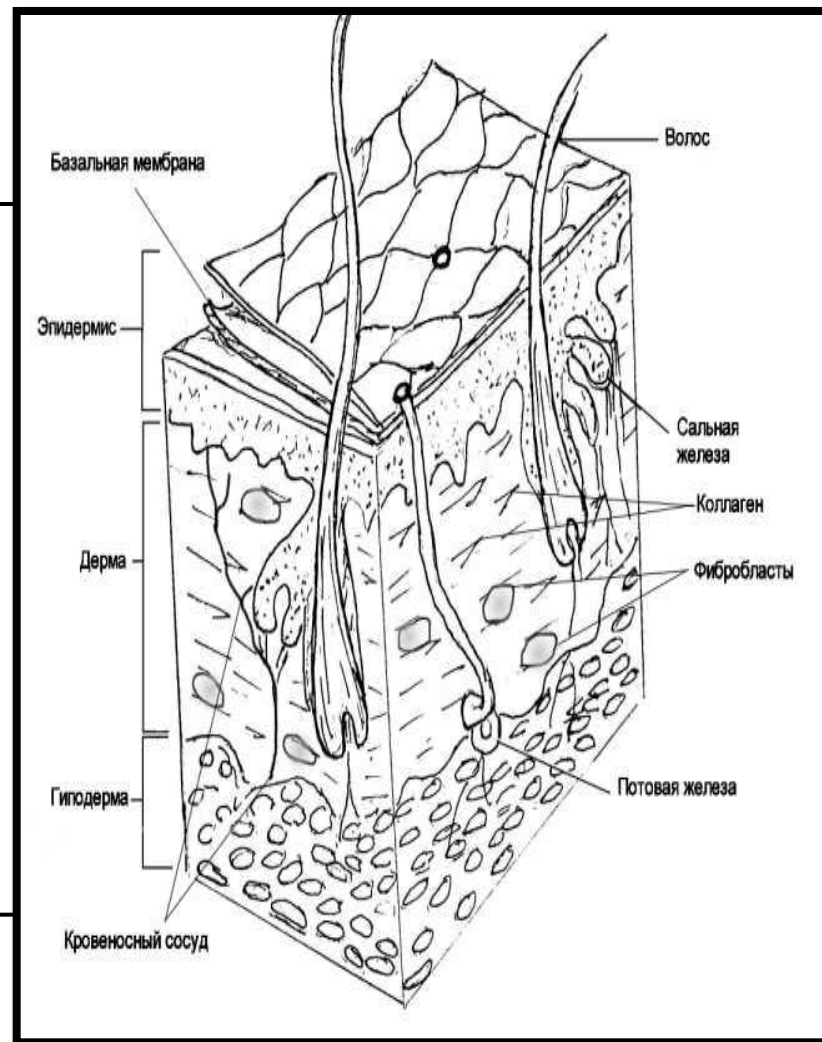
- **Тері және оның өсінділері.**
- тері беткейі ересектермен салыстырғанда үлкен болып саналады. Неғұрлым бала жас болса, соғұрлым 1 кг. дене салмағына тері бетінің ауданы үлкен болып келеді.
- Баланың жасына қарай 1кг. дене салмағына тері бетінің сәйкестіктері: ол нәрестелерде—704 см, бір жастағы балада-528 см. 6 жасар мектеп жасына дейінгі балада-423 см, 15 жасар жасөспірімде—378 см және ересектерде—221 см.
- Бұл ерекшелік, үлкендерге қарағанда балалар организмiнiң көп жылу жоғалтатынын көрсетеді.
- Өмір бойында тер бездерінің саны өзгермейді, бірақ секреторлық қызметі мен олардың көлемдері ұлғайып артады. Өмірінің 4-ші аптасында аздап терлеу басталады. Баланың терісі өте жұқа, нәзік барқыт тәріздес болып келеді.
- Тері 2 қабаттан тұрады: эпидермис, дерма. Эпидермистің негізгі 3 қабаты бар-негізгі, түйіршікті, мүйізгекті. Терінің қосалқы мүшелері—шаш, тырнақ, май және тері бездері.





Тері үш бөлімнен тұрады:

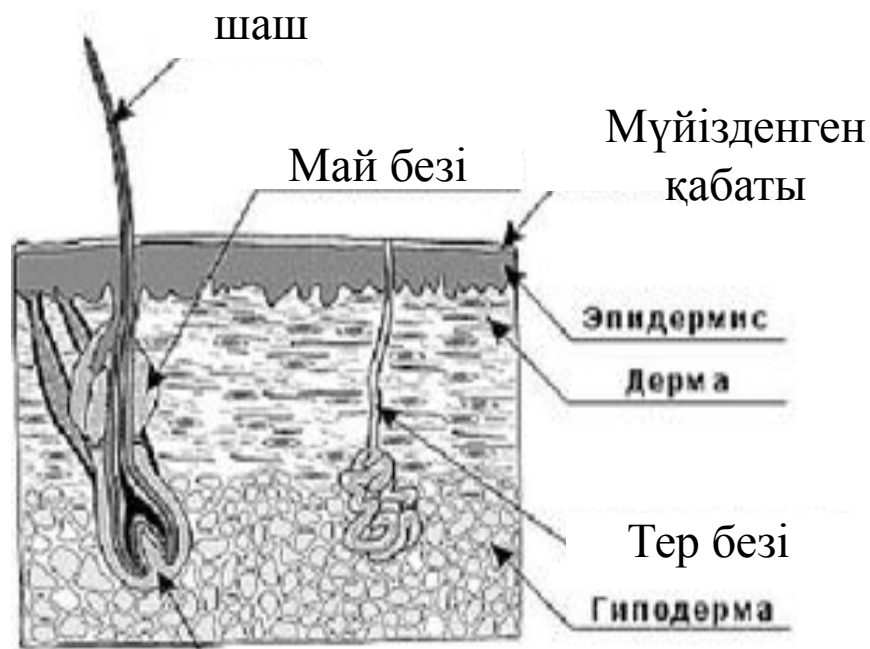
1. Жоғарғы қабат - *эпидермис*;
2. Ортаңғы қабат - *дерма*;
3. Төменгі қабат - *гиподерма* немесе *теріасты шел май қабаты*



# Балалардың терісінің құрылысы:

Балалардың терісі ересек адамдардың терісі сияқты мына қабаттардан тұрады – эпидермис, дерма, тері асты шел май қабаты (гиподерма).

Эпидермис- ерінің беткі қабаты. Эпидермистің жасушалары 5 қабаттан тұрады. Бірақ эпидермис балаларда ересекетерге қарағанда жұқа. Ал жаңадан туылған нәрестелерде ең жоғарғы (мүйізденген) қабаты бір-бірімен әлсіз байланысқан 2-3қабаттан тұрады, сондықтан нәрестелердің терісі жараланғыш болып келеді.



Шаш  
фолликуласы

Сонымен қатар, балаларда эпидермис дермамен бос бойланысқан, сондықтан қабыну кезінде немесе басқа да патология кезінде қабаттарға жайлылады, сондай-ақ ересектерге қарағанда инфекцияның жайылуы балаларда тез және жиі жүреді.



- ***Дерма ( меншікті тері)***

- Бұл қабаттың дәнекер тінінде теріге тіректік қасиет беретін коллаген және эластин талшықтары орналасқан. Мұнда тер және май бездері, шаш түбірі, тамырлар, сезімтал жасушалар, бос жүйкелік аяқтамалар орналасқан. Балаларда дерма құрылысында дәнекер тін, эластиалық және бұлшықеттік талшықтар әлсіз дамыған. Май бездері құрсақішілік даму кезінен бастап ақ өз қызметін атқарады: ұрықты орналасуына байланысты ылғалданудан қорғайды, сондықтан бала туылған кезде ірімшікпен майланған сияқты болып жабылады. Нәрестелерде тер бездері қалыптасып қояды, бірақ жылууреттеу ортаулығының дамымауына байланысты қызметтік жеткіліксіздік болады (өмірінің алғашқы 3-4ші айында) . Май және тер бездерінің секреттері микробқа қарсы белсенділік танытады, сондай-ақ теріге түскен химиялық заттардың кейбір зиянды әрекеттерін нейтрализациялайды.

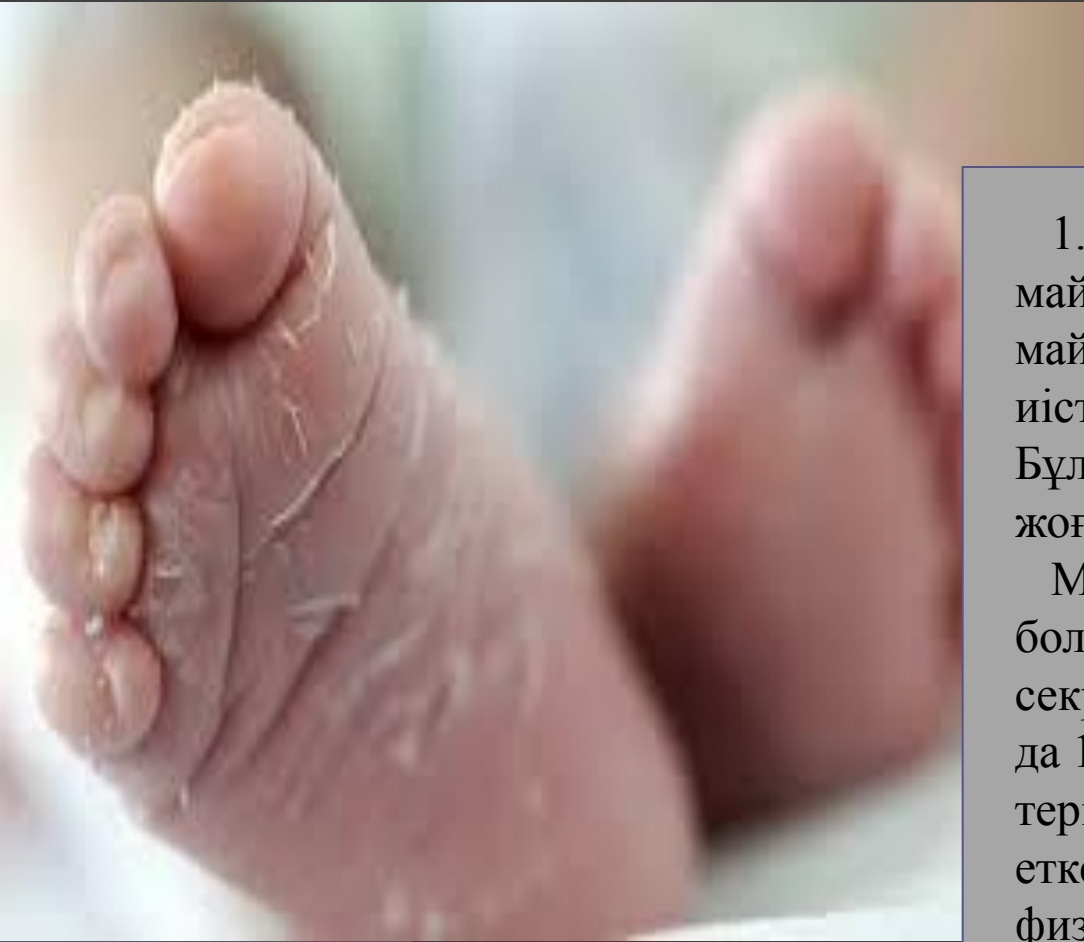- ***Тері асты шел май қабаты***

- Құрсақішілік дамудың 5-ші айында қалыптасуы басталады, бірақ максималды түрде 8-9айда жетіледі. Ерте жастағы балаларда дене массасының 12%-ын, ал ересектерде 8%-ын гиподерма алып жатыр. Емізулі балаларда тері асты шел май қабатының құрамы анасының сүтінің майының құрамына ұқсас келеді. Соның арқасында тері асты шел май қабатында қатты май қышқылдары болады, сондықтан өмірінің бірінші жылында ұлпаның тургоры тығыз болады. Терінің жастық ерекшеліктері рН көрсеткішінің айырмашылығына байланысты. Балалардың терісі суға қанық болады. Жаңа туылған нәрестелерде су 80-90% болады (ересектерде 65-67%). Сонымен қатар оларда меланин аз болады, сондықтан терілері УК-сәулесі кезінде қорғанышсыз.

# Тері асты май қабатының ерекшеліктері:

- Балалардың тері асты май қабатының үлкендерге қарағанда, май жасушалары майдалау, ядролары бар. Өсе келе май жасушалары өсіп, ядролары кішірейеді.
- Балалардың тері асты май қабатында қатты май қышқылдарының көптігі пальметин және стеарин май қабатының тығыз болуына әсер етеді.
- Бір жасқа дейінгі балада тері асты май қабатының салыстырмалы салмақ үлесі үлкендерге қарағанда басымырақ, сондықтан бала толық, домалақ болып көрінеді.
- Балаларда кеуде іш пердесінің майлары жоқ. Олар 5-7 жастан бастап пайда бола бастайды. Осыған байланысты әртүрлі жағдайды балалардың ішкі органдарының қозғалмалы болуы мүмкін. Көбінесе бүйрек орнынан қозғалады, төмен түседі.

# Нәрестенің терісі



1. Нәрестенің терісі – ірімшіктей таза, майланған қабатпен астарланған, ол қабат майдан, гликогеннен, тұздардан, холестериннен, иісті қышқылдардан және дәрумендерден тұрады. Бұл қабат бірнеше күннен кейін, кебу әсерінен жоғалады.

Мұрын терісінде сары-ақшыл дақты нүктелер болады, ол жатырдағы артық май бездерінің секретінің нәтижесі болып табылады, бірақ олар да 1-2 аптадан кейін жоғалады. Нәрестенің терісіне алғаш қоршаған орта ықпалдары әсер еткенде — нәресте эритемасы дамиды немесе физиологиялық терінің қызаруы. Терінің түсі ақшыл-қызыл, кейде көкшіл реңді болып келеді. 2-3 күннен кейін гиперемия қайтып, аяқ пен алақан терісінің қабыршықтануы болады.

Мұның барлығы нәрестедегі өткінші болатын құбылыстар.

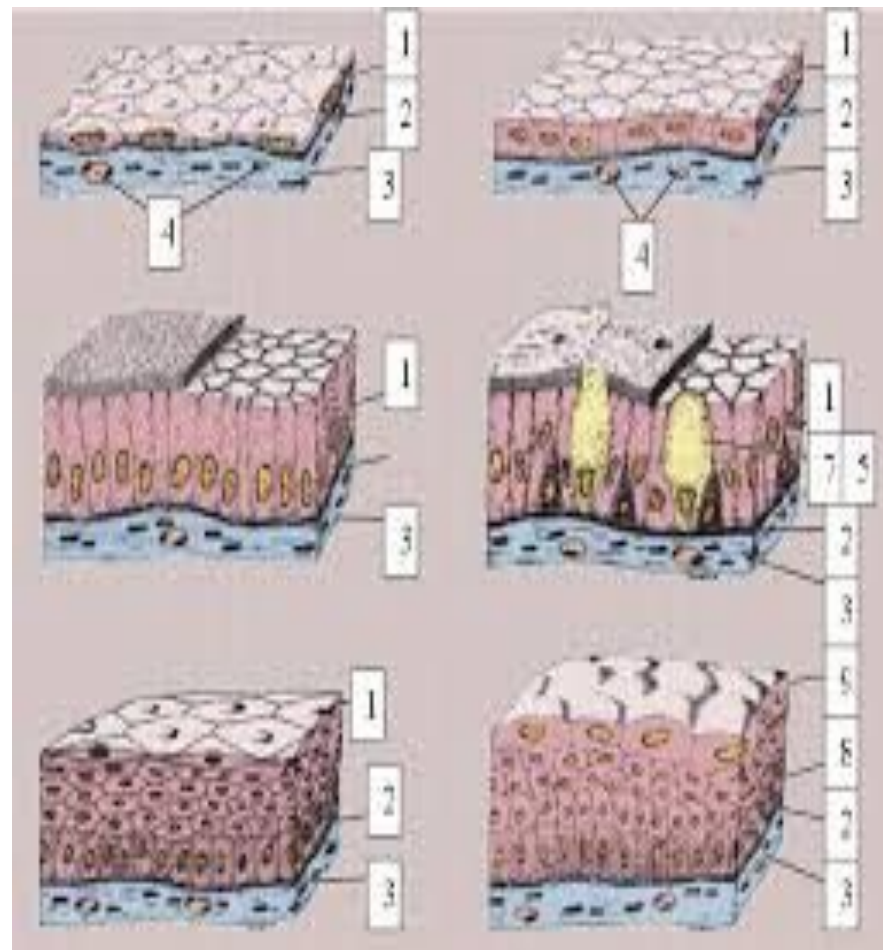


2. Бала терісі — жұқа, нәзік, бездерінің белсенділігі төмен. Терінің өсуі мен дамуы жүріп жат-қандықтан, егер зақымдалса, тез қалпына келеді.

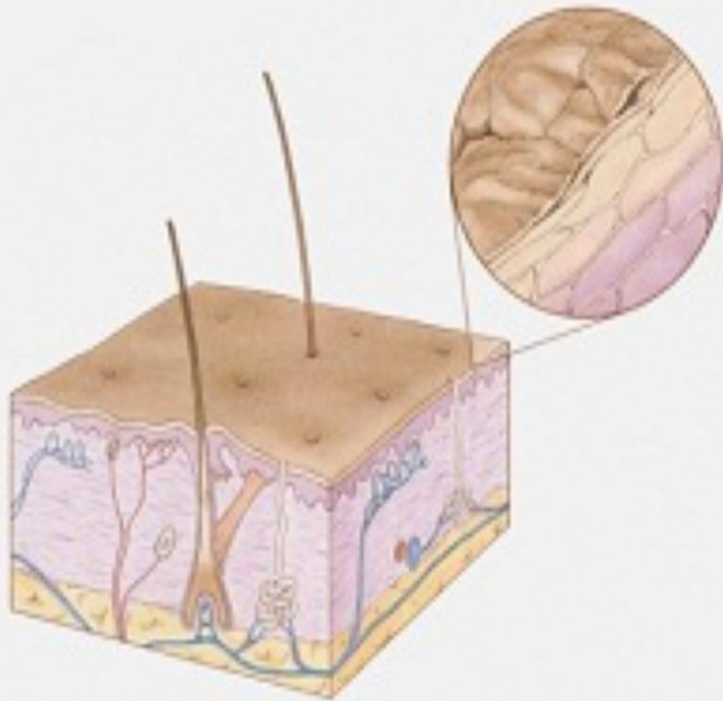
3. Жасөспірімнің терісі – бұл эпидермис қалыңдап, тері бездері жетілген кез. Ағзаның интенсивті жетілуіне байланысты тері бездерінің белсенділігі артады

4. Ересектердің терісі — тері нағыз жетілген кез, бұл кезеңде тұлғалық жеке ерекшеліктерге байланысты бірқалыпты тері типі қалыптасады (қалыпты, құрғақ, сезімтал, аралас тері). Ол қоршаған ортадағы түрлі биологиялық, химиялық, физикалық, механикалық ықпалдарға байланысты болады.

5. Қарт адамдардың терісі — тері қажы бастайды, қордағы қорғаныш ықпалдары әлсірей бастайды, тері бездерінің, бағаналы жасушаның белсенділігі төмендеп, тері ылғалдылығын жоғалтады, серпімділігі мен эластикалық қасиетін жоғалтады, әжімдер пайда басталады.



# Балалардың терісі



Балалардың терісі ересек адамдарға қарағанда нәзік, жұмсақ, ашық қызғылт түсті болады. Эпидермис қабаты жұқа, қабаттарға анық бөлінген Тікенекті және түйіршікті қабатында қатарлар саны аз, ал мүйізденген қабаты бос, борпылдақ. Балаларда пигмент өндірудің төмендеуінен меланоциттердің саны аз. ДERMасы жұқалау, коллагенді ретикулярлық талшықтары нәзіктеу, серпінділігі әлсіз. Балалардың терісінде капиллярлар жақсы дамыған, қабырғасы кеңдеу. Шаштың фолликулары жақсы дамыған, ал май бездері жеткілікті дамымаған. Тер бездері ересек адамдарға қарағанда жақсы дамыған.

Жаңа туылған нәрестелерде тер бездері ересектерге қарағанда 12 есе үлкен. Тек жаңа туылған нәрестелерде 2-5 күнінен бастап бірінші бетте, сосын алақанда және дененің қалған аймақтарында теріөндіру процесі жүре бастайды. Нәпестелердің алғашқы 3 айында тері бездері және шығарушы өзектері дұрыс дамымайды, қызметі жеткіліксіз болады. Тек 3 жастан бастап тері бездерінің қызметтік белсенділігі толық дамиды. Бұл балалардағы терінің иннервациялануының аяқталуымен түсіндіріледі.

Май безері жаңа туылған нәрестелерде жоғарыда орналасады, сондай ақ ересектерге қарағанда 6-8 есе көп. Өмірінің 2 жылынан бастап май бездерінің қызметі төмендейді және пубертантты кезеңде көбейе бастайды, яғни жыныстық жетілу кезінде. Балаларда өмірінің алғашқы 6-шы айында жылуреттеу орталығы болмайды, сондықтан бала айналасындағы температураға байланысты тез салқындайды немесе тез ысып кетеді. Балалардағы тер бездері ересектермен салыстырғанда холестериннің мөлшерінен 5 есе артық.

# Терінің морфологиялық ерекшеліктері :

1. Терінің негізгі қабатындағы өң беретін пигмент меланиннің жеткіліксіздігінен және түйіршек, мүйізгек қабаттарының жұқалықтарынан нәрестенің терісі ашық қызғылттау болып келеді.
2. Эпидермиялық жасуша құрылысы жағынан жұмсақтау, бостау болып, олардың сулылығы үлкендердікіне қарағанда көп болады.
3. Эпидермис пен дерманың арасы тегіс емес, оларды бөліп тұратын негізгі мембрана нашар дамыған, ауырған кезде эпидермис дермадан тез бөлінеді және күлдіреп шыға келеді.
4. Нәрестенің терісінің Рh 6,3-5,8 болуы бактерияға қарсы тұру қабілетін төмендетеді, бірақ бір айлық кезінде Рh 3,8 ге жетеді. Сөйтіп терінің қорғаныс қабілеттері арта береді.

5. Балаларда дерманың жасушалық құрылысы, ал үлкендерде талшықты құрылысы басым. 6 жаста дерманың құрылысы үлкендердікіне жақындайды. Нәрестеде коллаген талшығы жұқа, ал эластикалық талшығы нашар дамыған.

6. Жіңішке қан тамырларының жақсы дамуына байланысты терінің қан толымы жақсы.

7. Туған кезде нәрестенің терлеу бездері жеткілікті дамығанымен дем шығару түтіктері нашар жетілген.

8. Туғанда баланың терісі май жамылғандай болып тұрады. Терлеуге бейім болады.

# Терінің функциялары (балалардағы жастық ерекшеліктер)

**Қорғаныстық-** тері ағзадағы мүшелерді сыртқы ортадан келетін зиянды заттардан қорғайды (механикалық, химиялық зақымдардан, күн сәулесінен), ауру тудырушы микробтар мен негативті заттарға қарсы барьерлік қызмет атқарады. Терінің бұл қызметі, әсіресе жаңа туған балаларда және емшек жасындағы балаларда жеткіліксіз. Өйткені жаңа туған және емшек жасындағы балаларда жұқа және жұмсақ терінің мүйізді қабаты ересектермен салыстырғанда механикалық және химиялық факторлар әсер еткенде тез зақымданады, жергілікті иммунитеттің дамымауы, нейтралды немесе әлсіз рН-ы әсер етеді

**Тыныс алу;** оттегі тек өкпе арқылы емес, теріменде түседі. Тері «дем алады» - оттегіні жұтады және көмірқышқыл газын бөледі. Ересектерде тері арқылы ауаны жұту өкпеге қарағанда 800 есе аз. Ал ересектер мен нәрестелерде тыныс алу қызметі мүйізді қабаттың жұқалығына байланысты және қанмен қамтамасыз етілуіне байланысты маңызды.

**Терморегуляция:** Жылу тері арқылы сыртқа беріледі. Терінің бұл қызметі жаңа туған және емшектегі балаларда жақсы байқалады. Сондықтан балалар тез тонып, тез ысып кетеді. Терінің беті үлкен, эпидермис жұқа, капиллярлары көп және орталық нерв жүйесінің реттеу әсерінің толық жетілмеуіне байланысты жеңіл, бірақ нашар таралатындықтан дене жылуы өзгермелі болады. 1 жасқа дейінгі балаларда булану нашар, ал 2-3 жасқа бастап булану процесі дамиды. Соның нәтижесінде жылу реттеледі.

**Сезгіштік** . Теріде қысым, жанасу, ауру, суық, жылуды қабылдайтын көптеген рецепторлар орналасады. Жаңа туған балада экстрарецепторлар жақсы дамыған және қоздырғыштарды қабылдай алады. Бірақ орталық нерв жүйесі толық өсіп жетілмегендіктен терінің сезімдік әрекеті жетілмеген.

**Синтетикалық** . Д витамині теріде күннің күлгін сәулесі әсерінен түзіледі. Бұл витаминнің жетіспеуінен әсіресе балаларда рахит ауруы дамиды.

**Қанның қоры қызметі.** Терінің торлы қабатында (дерма) көптеген артериоло-венулярлы анастомоздар мен қан тамырлар торының орын алуына байланысты болады. Ересек адамның терісінің осы қабатында 1л-дей қан сақталады.



# Тері асты май қабатының ерекшеліктері:

- 1. Балалардың тері асты май қабатының үлкендерге қарағанда, май жасушалары майдалау, ядролары бар. Өсе келе май жасушалары өсіп, ядролары кішірейеді.
- 2. Балалардың тері асты май қабатында қатты май қышқылдарының көптігі пальметин және стеарин май қабатының тығыз болуына әсер етеді.
- 3. Бір жасқа дейінгі балада тері асты май қабатының салыстырмалы салмақ үлесі үлкендерге қарағанда басымырақ, сондықтан бала толық, домалақ болып көрінеді.
- 4. Балаларда кеуде іш пердесінің майлары жоқ. Олар 5-7 жастан бастап пайда бола бастайды. Осыған байланысты әртүрлі жағдайды балалардың ішкі органдарының қозғалмалы болуы мүмкін. Көбінесе бүйрек орнынан қозғалады, төмен түседі.
- Балаларда тері асты май қабатында қоңыр май тіні молырақ. Олардың жылу бөлніштік қасиетінің баланың алғашқы күндерінде маңызы зор. Өс-кен сайын қоңыр май тоқымасы азайып, жылу бөліну де кемиді. Тері асты май қабаты алдымен бетінде, сосын аяқтарында, кеудесінде, арқасында пайда болады, ал бала азғанда майды керісінше жоғалтады

## **Семиотикасы:**

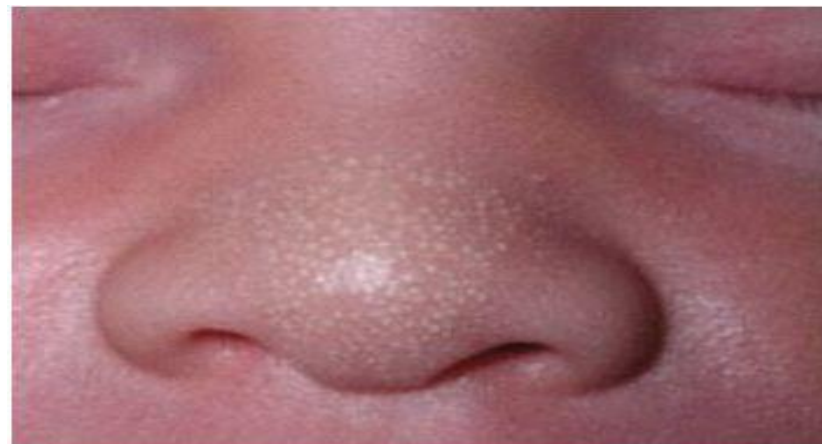**Терінің зақымдалу семиотикасы:**

**Терінің гиперемиясы:**

**Гиперемияның негізгі 2 себебі бар:**

**-Перифериялық қан тамырларының кеңеюі**

- Қызбада
- Қыздырылған кезде
- Вазодилататорларды қабылдағанда
- Терінің қабыну ауруларында
- Нервті-психикалық қозуларда
- Физикалық қозу кезінде



**Гемоглобиннің және эритроциттің мөлшері жоғарылағанда (эритроцитоз, полицитемия)**

Улы газбен, метил спиртімен, антифризбен уланғанда дамиды.

# Терінің пигментациясының зақымдалуы

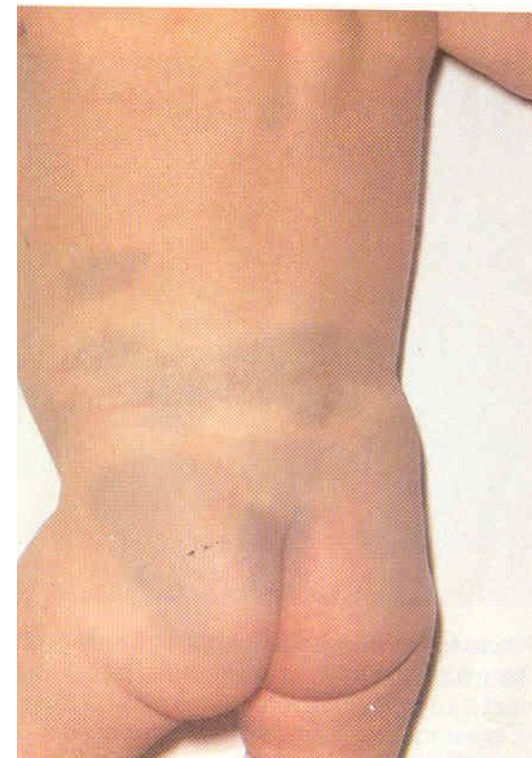
**Гиперпигментация** – теріде артық пигменттер мен патологиялық заттардың жинақталуы.

Терінің бронза тәрізді боялуы

- Созылмалы бүйрекүсті безі жеткіліксіздігі
- малярия
- РР витамині дефицитінде (пеллагре)
- Темір (гемохроматоз)
- Гемнің порфириялары (тері порфириясы)
- Тирозин (алкаптонурия)

**Гипопигментация** – пигменттің мүлдем болмауы (альбинизм).

Ошақтық депигментация ақ дақ түрінде әр түрлі формада болады (витилиго)





**Витилиго**



**Альбинизм**

# Терінің сарғаюы.

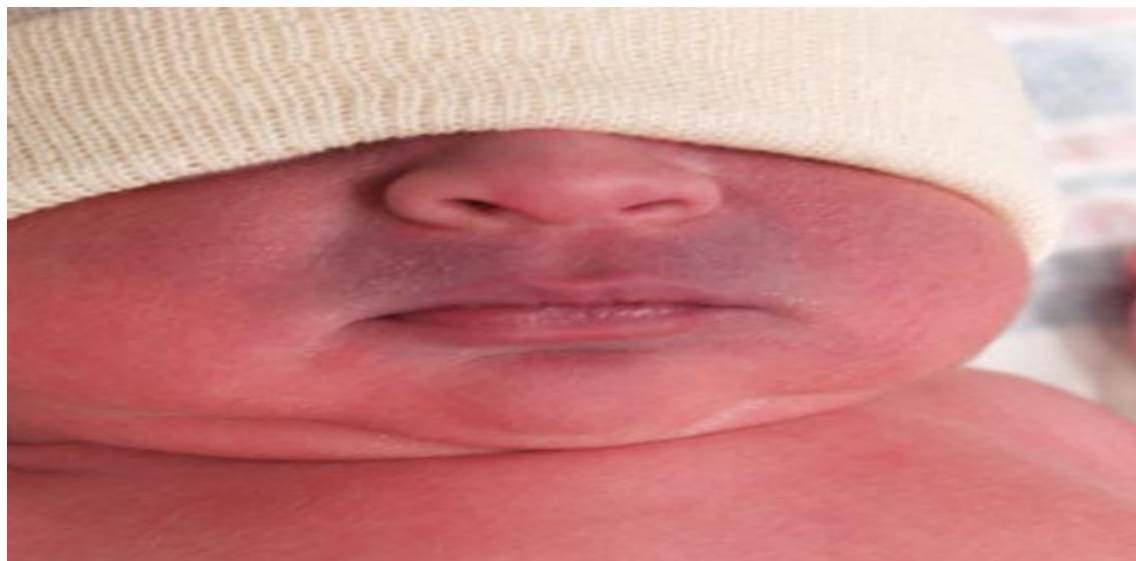- Теріде және шырышты қабаттарда сарғаю қанда билирубиннің концентрациясының жоғарлауымен сипатталады. Өмірінің 7-10 күнінде өздігінен жоғалып кетеді. Шала туылған балаларда 3-4 аптаға дейін жалғасады.
  - **Гипербилирубинемия** (бауыр паренхимасының бұзылуында, обтурация, эритроциттердің гемолизі, жалпы өт өзегінің қысылып қалуы) кезінде пайда болады.
  - инфекция, сепсис, гепатит, атрезия, өт жолдарының гипоплазиясы кезінде.
  - зат алмасу процесстерінде: галактоземия, тирозинемия, альфа1-антитропсин жетіспеушілігінде.

# Цианоз

**Орталық цианоз** – тыныс алу кезінде қанда оксигенацияның жетпеуі.

**Перифериялық цианоз** – перифериялық қан айналысының бәсеңдеуі кезінде

**Жергілікті цианоз** – венозды қан айналысы, тромбоз, үлкен венозды тамырларды басылып қалуы кезінде.





## **Терінің бүтіндігінің бұзылуы.**

**Терінің трофикалық бұзылуы және терінің ойық жарасы дамиды:**

- Қан айналысы бұзылғанда
- Перифериялық және жұлын зақымдалғанда
- Магистральды артериялардың тромбылық зақымы, васкулит, васкулопатия кезінде.

## **Терінің қан тамырларының бұзылысы.**

**Телеангиоэктазия** – капиллярлардың локальды түрде кеңеюі.

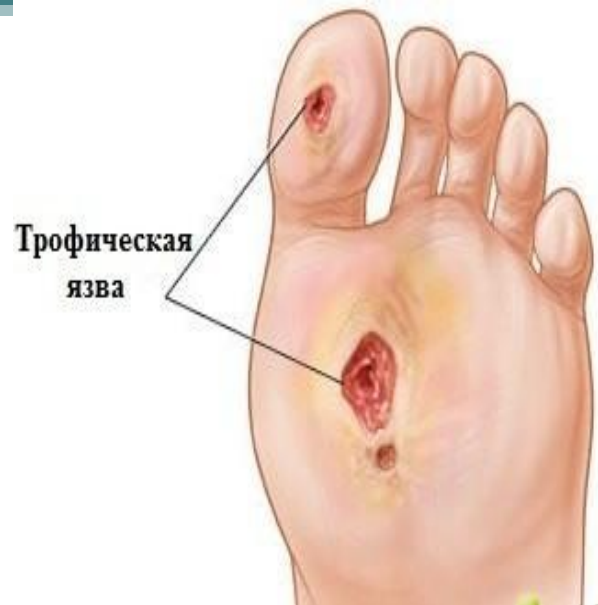Капиллярлар жұлдыз тәрізді тор түзеді.

- Бауырдың созылмалы ауруларында кездеседі.

## **Терінің ылғалдылығының бұзылысы.**

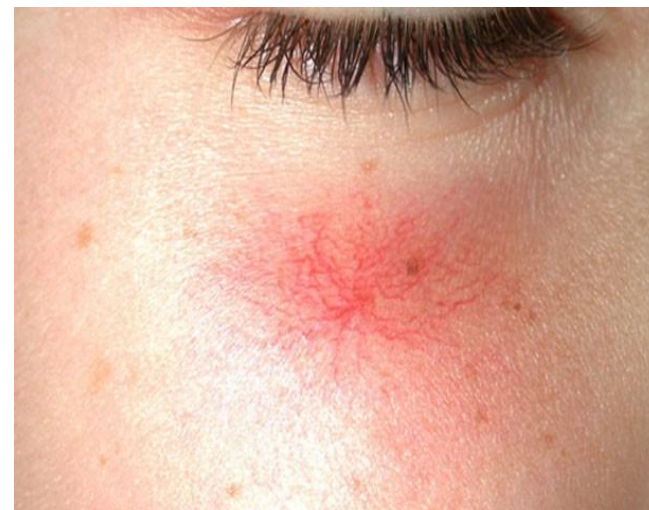**Гипергидроз** – қолтықасты және алақанда вегетативті реттелудің бұзылысында дамиды.

**Терінің құрғауы** – терінің саласының бұзылысында дамиды.

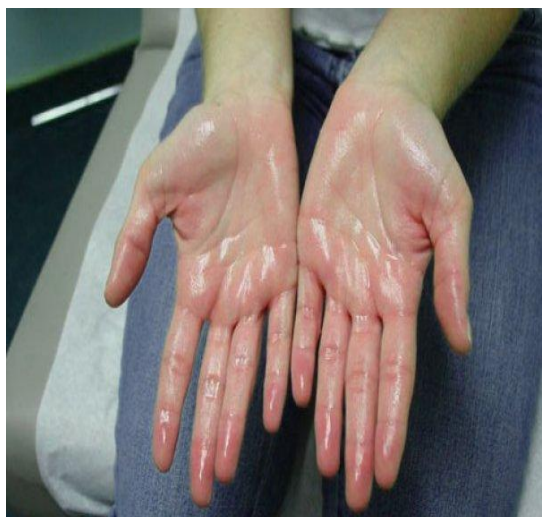

Трофическая  
язва

**Ойық жара**



**Телеангиоэктазия**

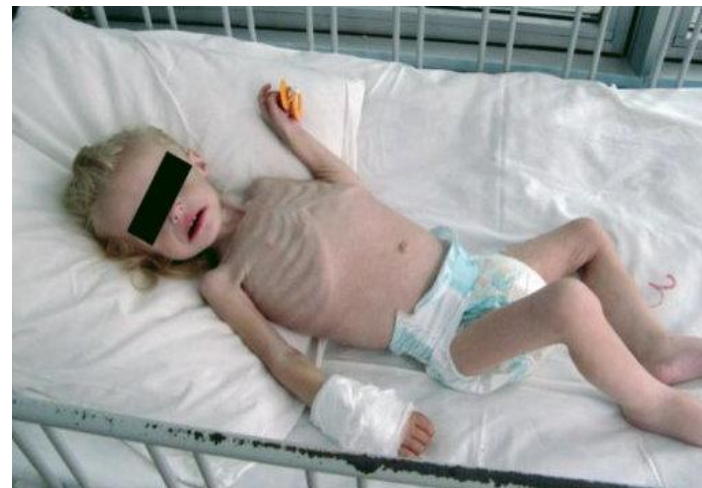

**Гипергидроз**

## Май қабатының жетіспеушілігі.

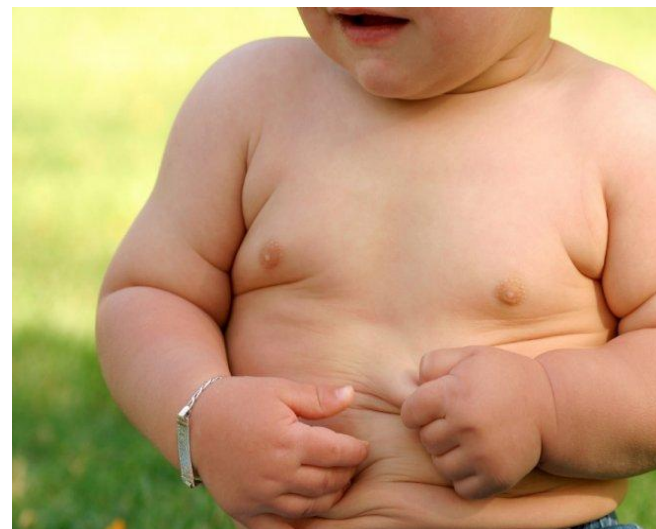
**Гипотрофия** – тері асты май қабатының жетіспеушілігі.

- Конституциясына байланысты
- Тамақтану бұзылысына қарай
- Ас қорыту мүшелерінің бұзылысы
- Ұзақ интоксикация
- Созылмалы инфекциялық аурулар
- ОЖЖ зақымдалуы
- Психикалық, эндокринді зақымданулар
- Қатерлі аурулар кезінде



**Семіру** – артық салмақтың жиналуы.

- Иценко-Кушинко
- Гипофиз ісігі
- Жыныс ағзаларының бұзылуы



**Липоматоз** – зат алмасу процесстерінің бұзылуынан денеде артық майдың жиналуы.

- Синдром Маделунга
- Деркум ауруларында (липома)

**Липодистрофия** – тері асты май қабатының мүлде болмауы.

**2 тобы бар:**

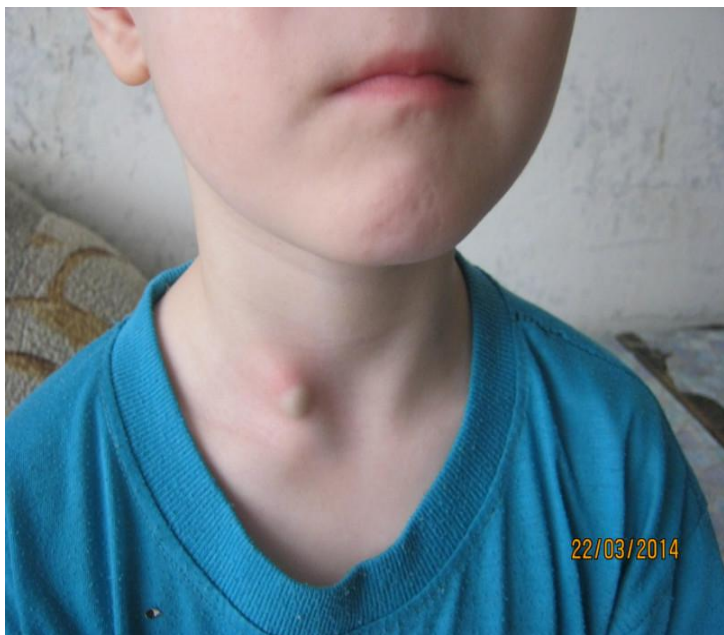
**Туа пайда болған** – адипоциттер майды жинай алмағанда.

**Парциальды** – май дененің жергілікті аймақтарында болмайды (кеудеде, бетте, қолда).

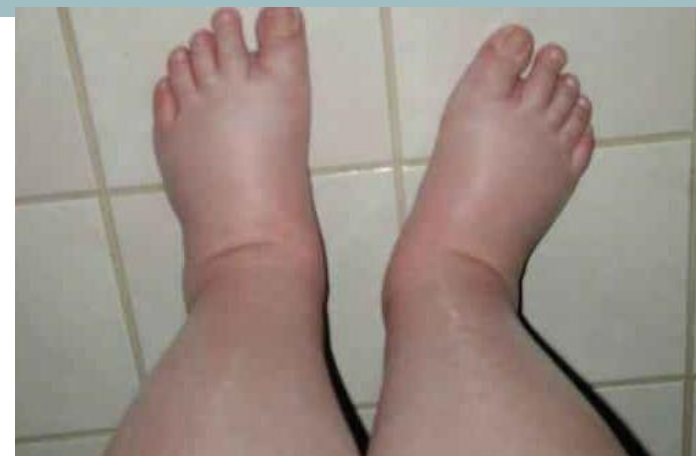**Ісіну** – сулы-электролитті баланс бұзылған кезде.

**Жүректік ісінулер** – оң жақ қарынша жетіспеушілігінде дамиды. (аяқта, табанда пайда болады ісіну)

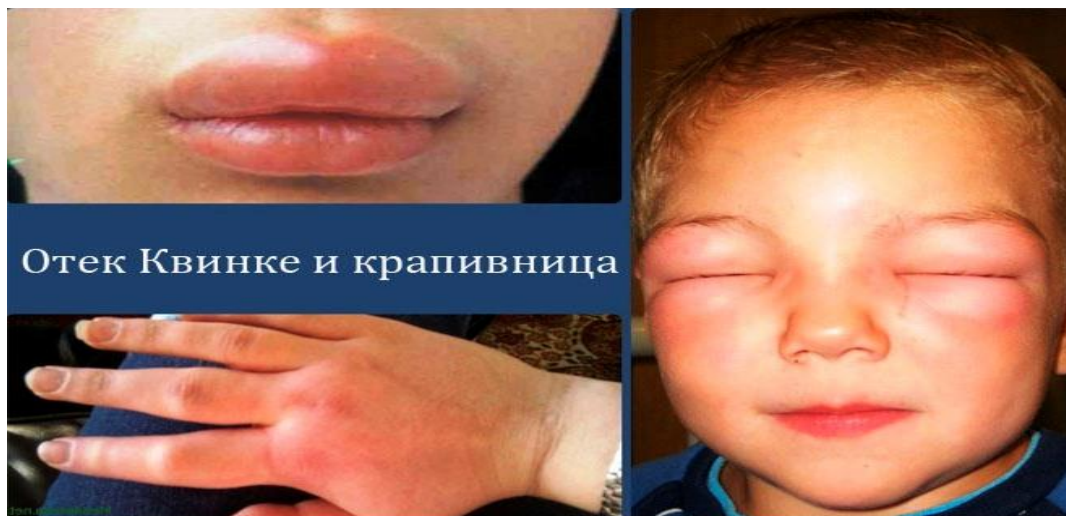
**Бүйректік ісіну** – бүйрек ауруларында көз астының ісінуі. (анасарка дамуы мүмкін)



**Липоматоз**



**Аяқтың ісінуі**



**Отек Квинке и крапивница**

Отек Квинке чаще всего возникает вследствие приема медицинских препаратов.



# Қорытынды

Сонымен, тері (cutis)- ағзаны сыртынан жауып жатқан жабынды. Ересек адамда көлемі 1,5-2м<sup>2</sup>, ал балаларда 2,5 есе артық. Тері эпидермис (эпителий тіні) пен дермадан (дәнекер тіні) тұрады. Бұлардың астында терінің май қабаты тері астындағы клетчатка немесе гиподермасы бар. Адам денесінің әр бөліктерінде терінің қалыңдығы әр түрлі, алақанда және табанда қалың тері, ал дененің басқа жерлерінде жұқа тері орналасқан. Сондықтан тері қалыңдығын шамамен 0,5-5 мм деп есептейді.

Тері ұрықтың дамуы кезінде екі жапырақшасынан бастау алып дамиды. Тері эпидермисі- эктодермадан, ал оның астындағы дәнекер тінді— дерма қабаты- сомиттің туындысы дерматомнан дамиды. Ұрықтың алғашқы аптасында терінің бір қабаты жалпақ жасушалардан, ал кейін 2-3 айлық ұрықта эпителий көп қабаттыға айналады. 3-айлық нәрестенің терісінде түктер, бездер мен тырнақ пайда бола бастайды.



# Пайдалынған әдебиеттер:

1. «Балалар аурулар пропедевтикасы» Шәкімова Г.Ә
2. Балалар ауруының пропедевтикасы : оқулық  
/Мұстафина К.А. Маймаков Т.А. , Кемельбеков Қ.С. ,  
Қарсыбаева К.Р. , Жұмабеков Ж.Қ. : «Әлем», 2019- 460  
б.
3. Балалар ауруларының прпедевтикасы 1 т: оқулық / А.  
В.Мазурин - Алматы : Эверо, 2016 – 166 бет.
4. Асқамбаева К. А. Балалар аурулары пропедевтикасы:  
оқулық. – Шымкент: Б.ж., 2002 жыл.