

*Пациент (Patient): Федорова Мария Андреевна*

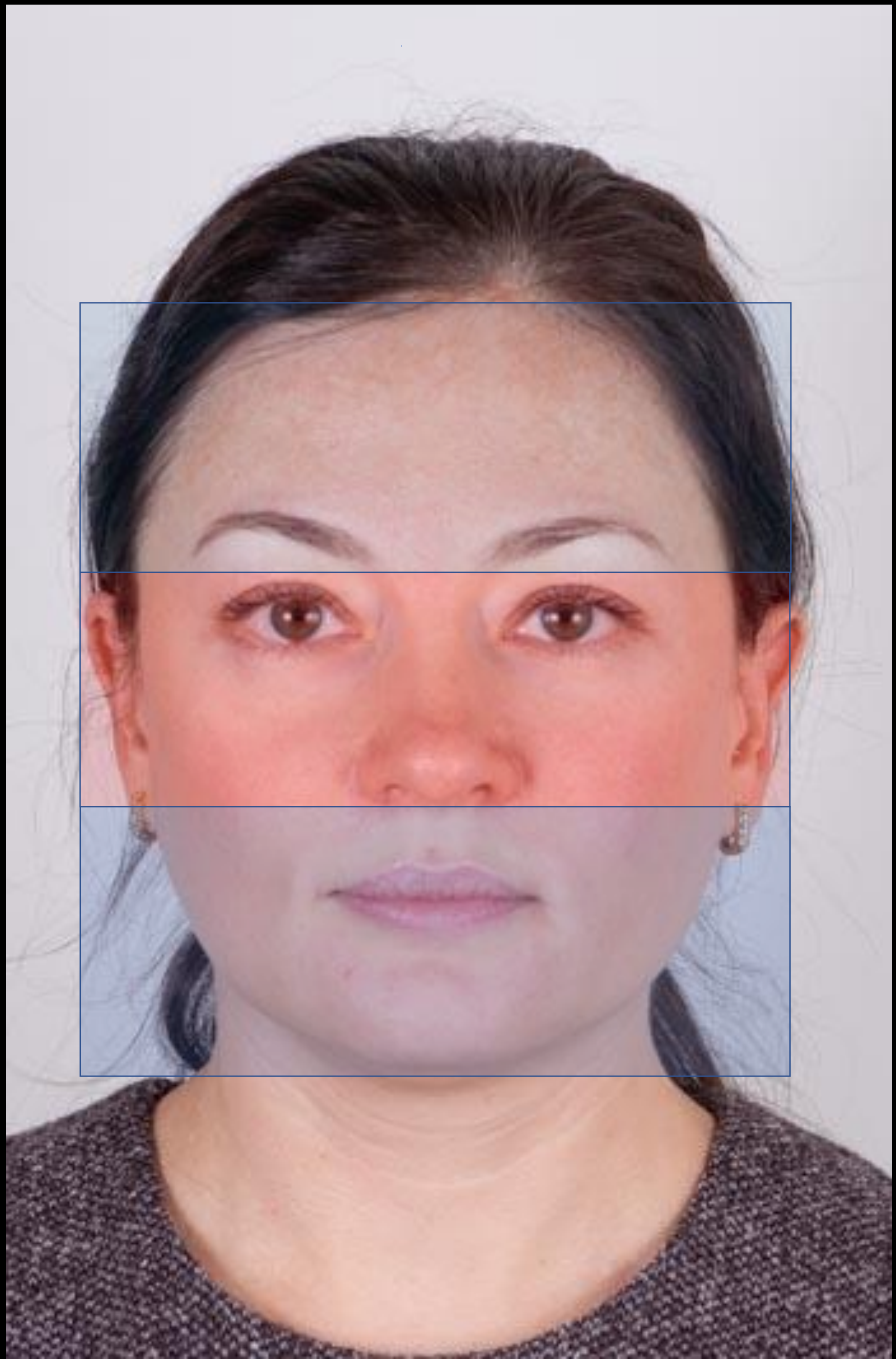*Возраст (Date of birth): 31 лет (26.03.1988 г.р.)*

*Жалобы (Chief complains): Неровные зубы*

*Проведение диагностики: Сентябрь 2020*




*Pre-treatment facial photo*



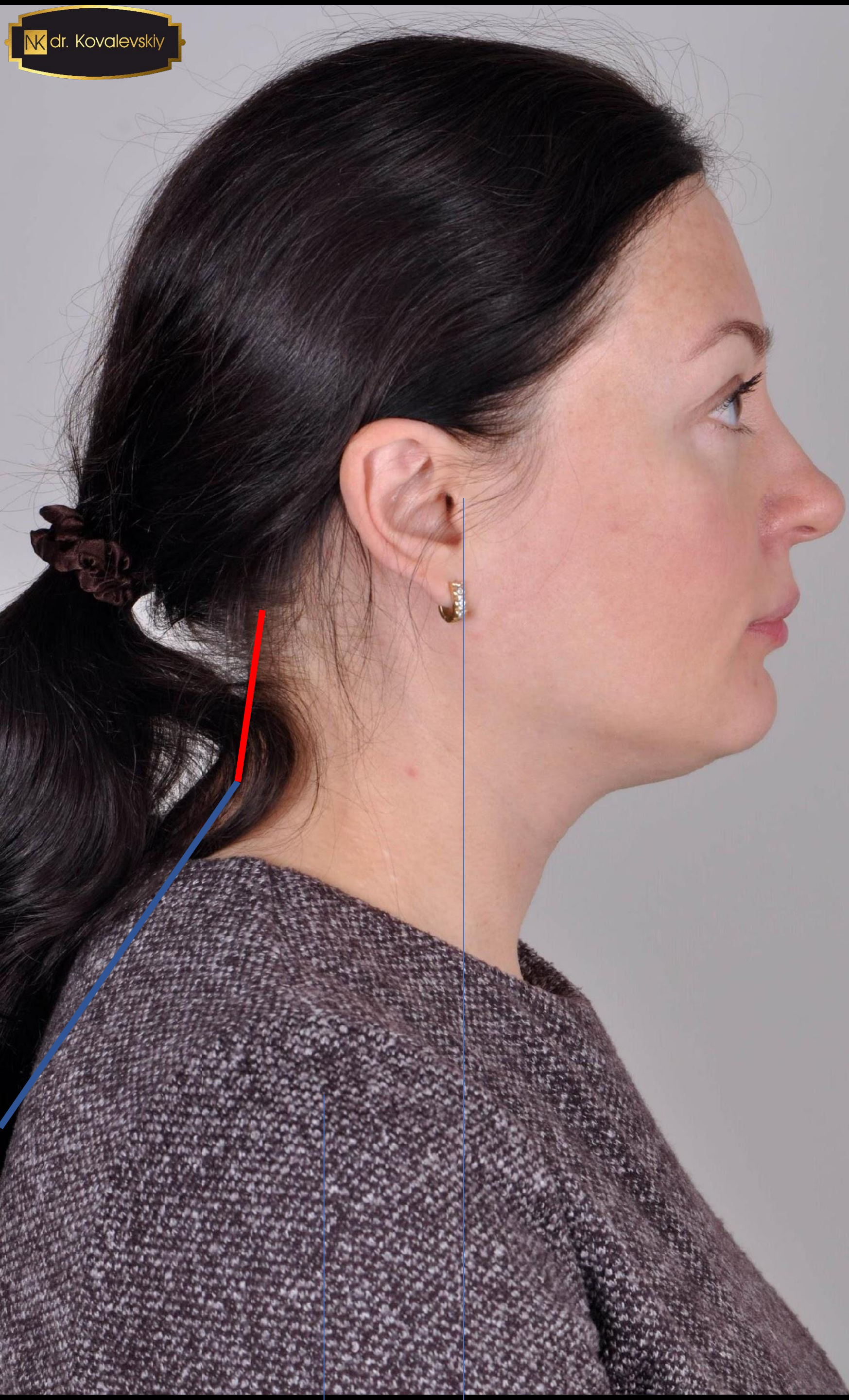

*Pre-treatment facial photo*

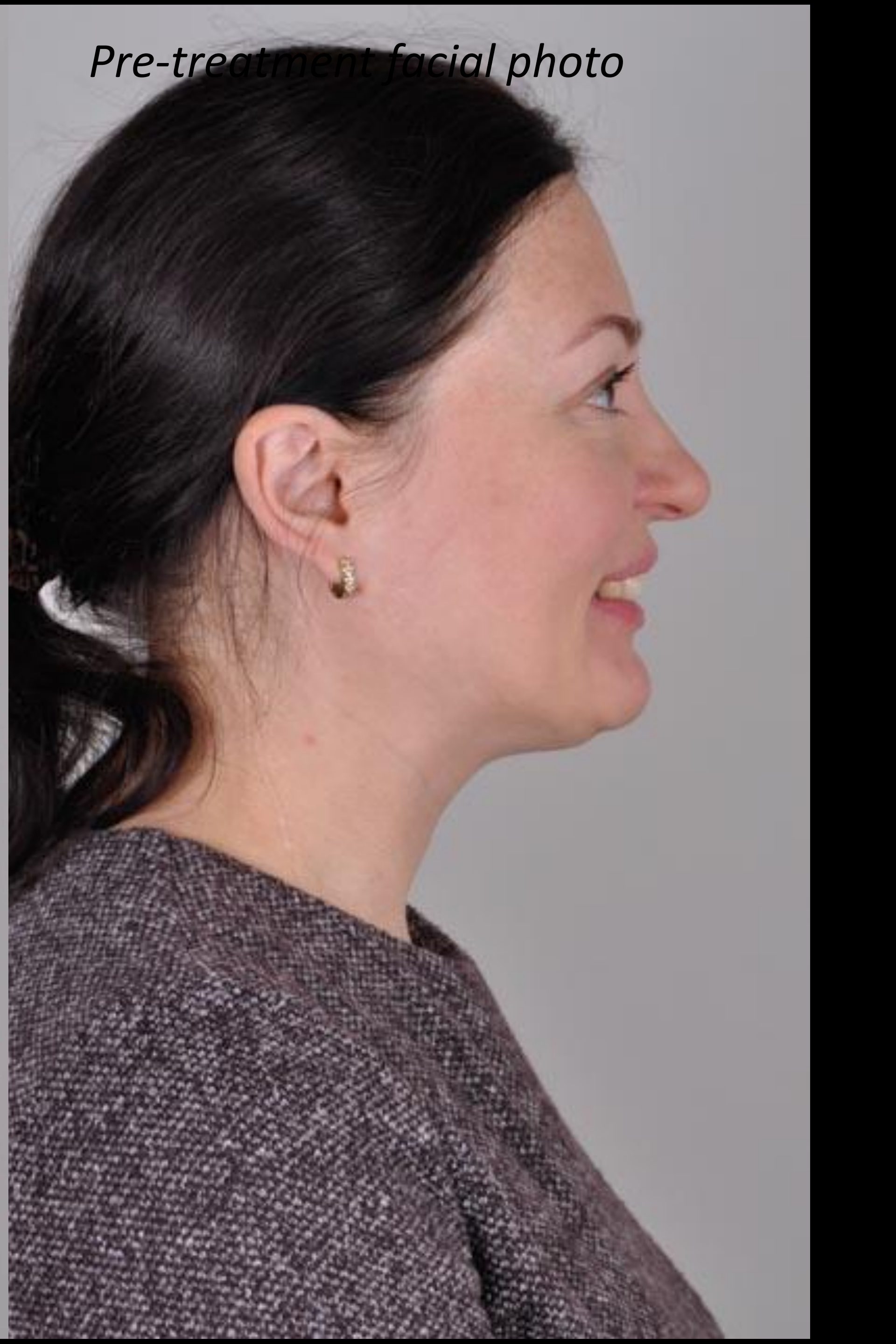

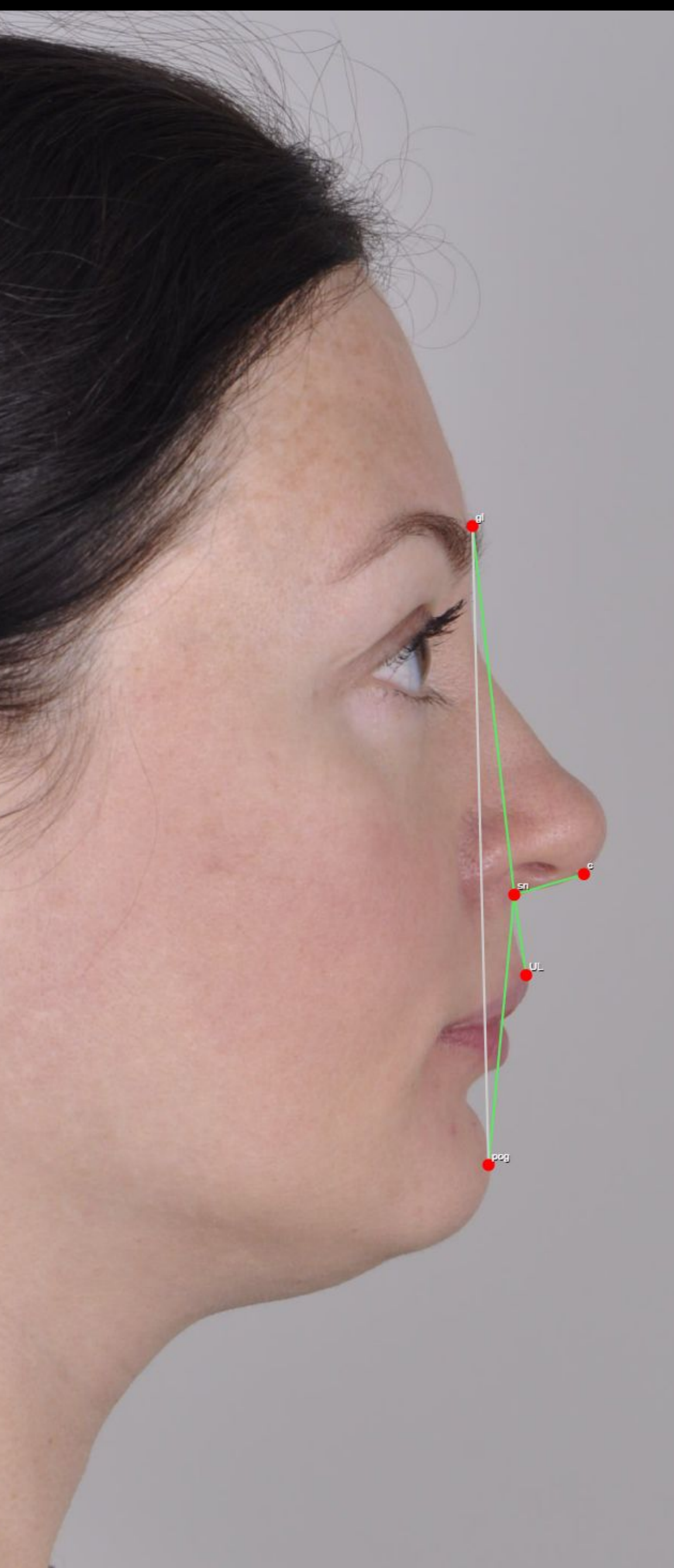


Lip incompetent / Расслабленные губы	1-2 mm	
Incisors exposure rest lip / Экспозиция при расслабленных губах		8 mm
Incisors exposure full smile / Экспозиция резцов при улыбке		9-10 mm
Gingival exposure at full smile / Экспозиция десны во время улыбки		1-2 mm
Upper midline / Смещение центра	0 mm	
Asymmetry, «Williams syndrome» / Асимметрия, «синдром Виллиамса»		-
Cant of the occlusal plane / Наклон окклюзионной плоскости		-
Smile symmetry / Симметрия улыбки	Symmetric	



Pre-treatment facial photo






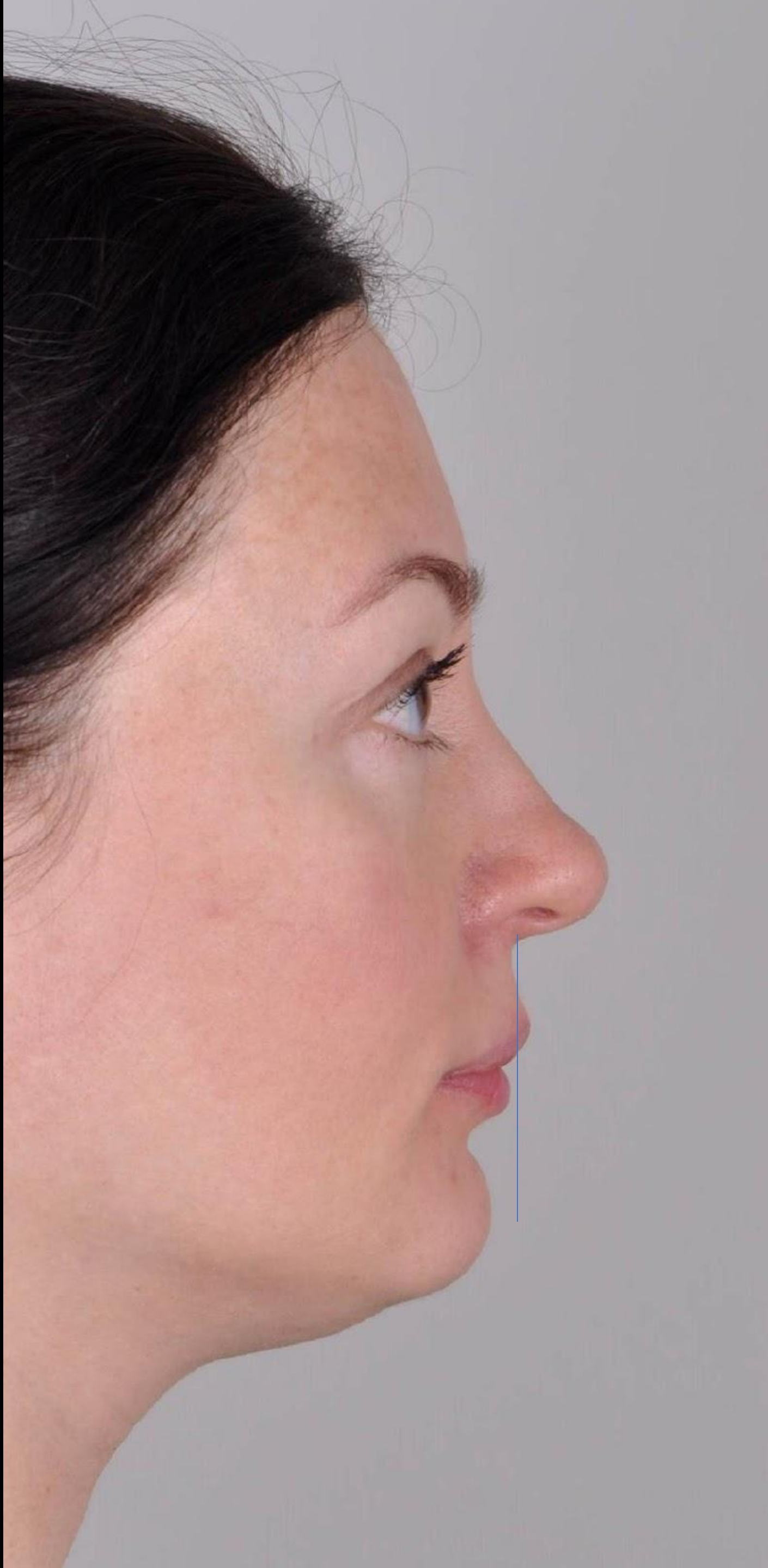
Угол  $pr-sn-pog$

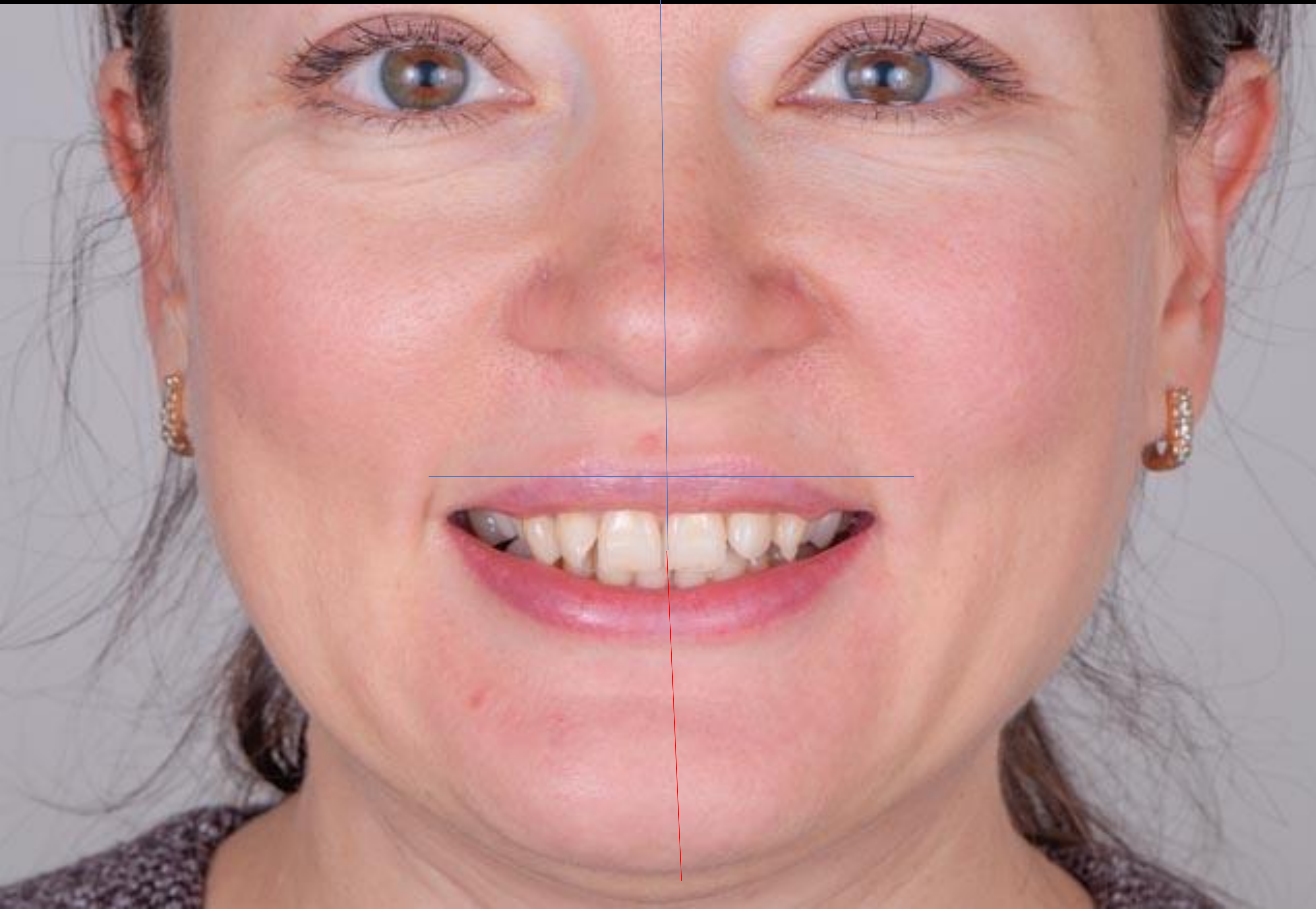Выпуклый профиль  $168.1^\circ$

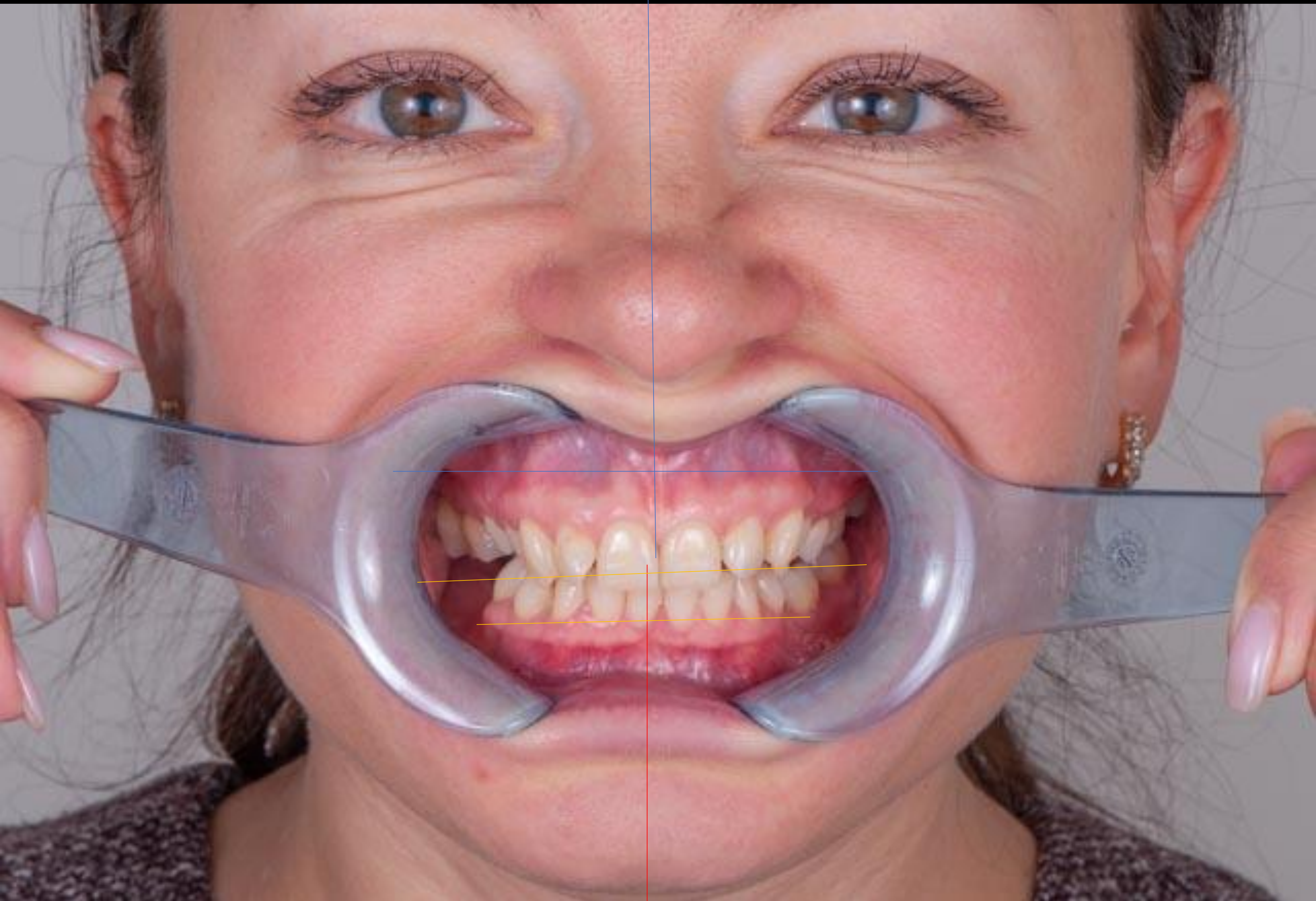Угол  $c-sn-UL$

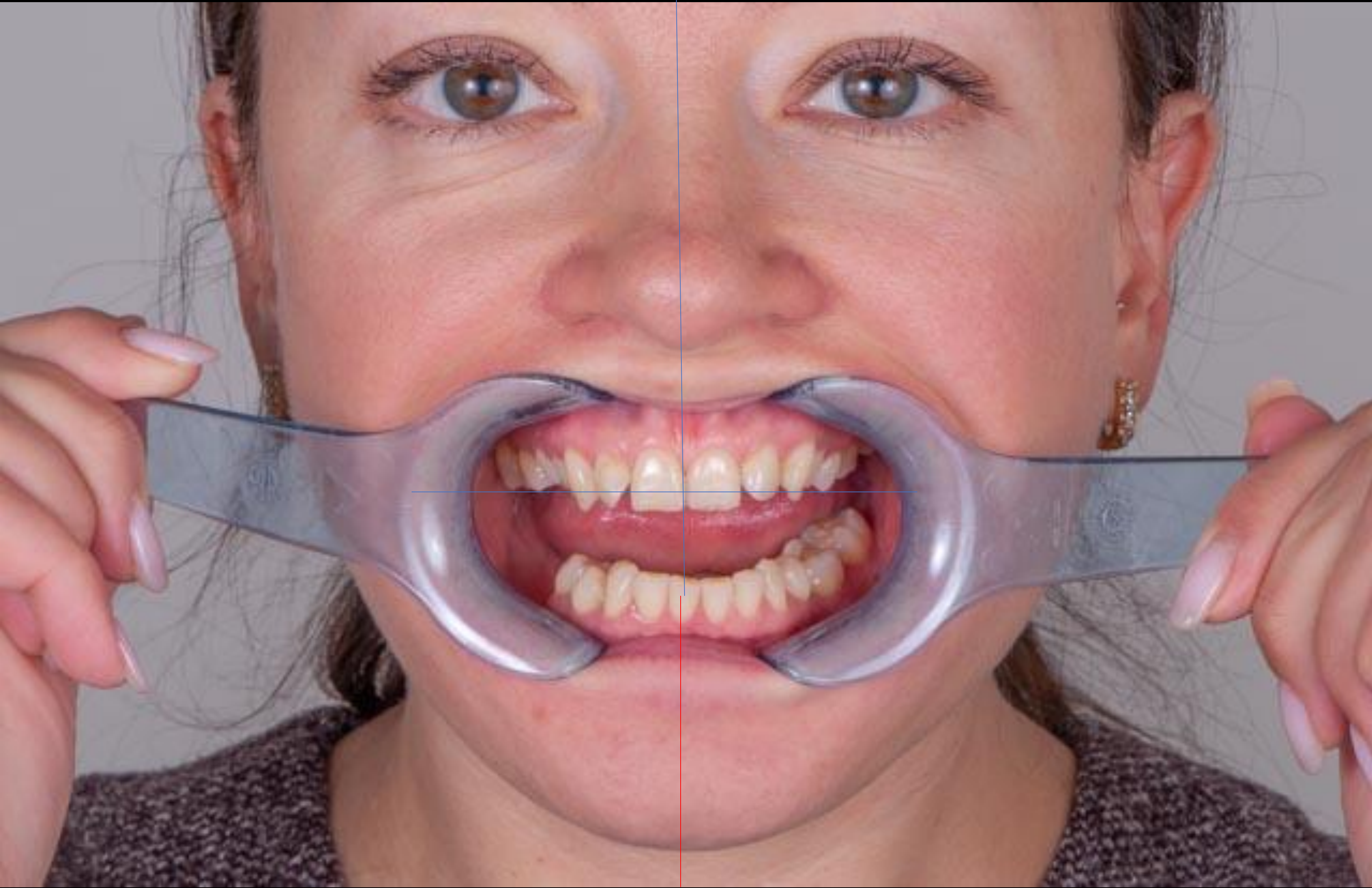
$98.1^\circ$  (норма:  $85^\circ - 105^\circ$ )



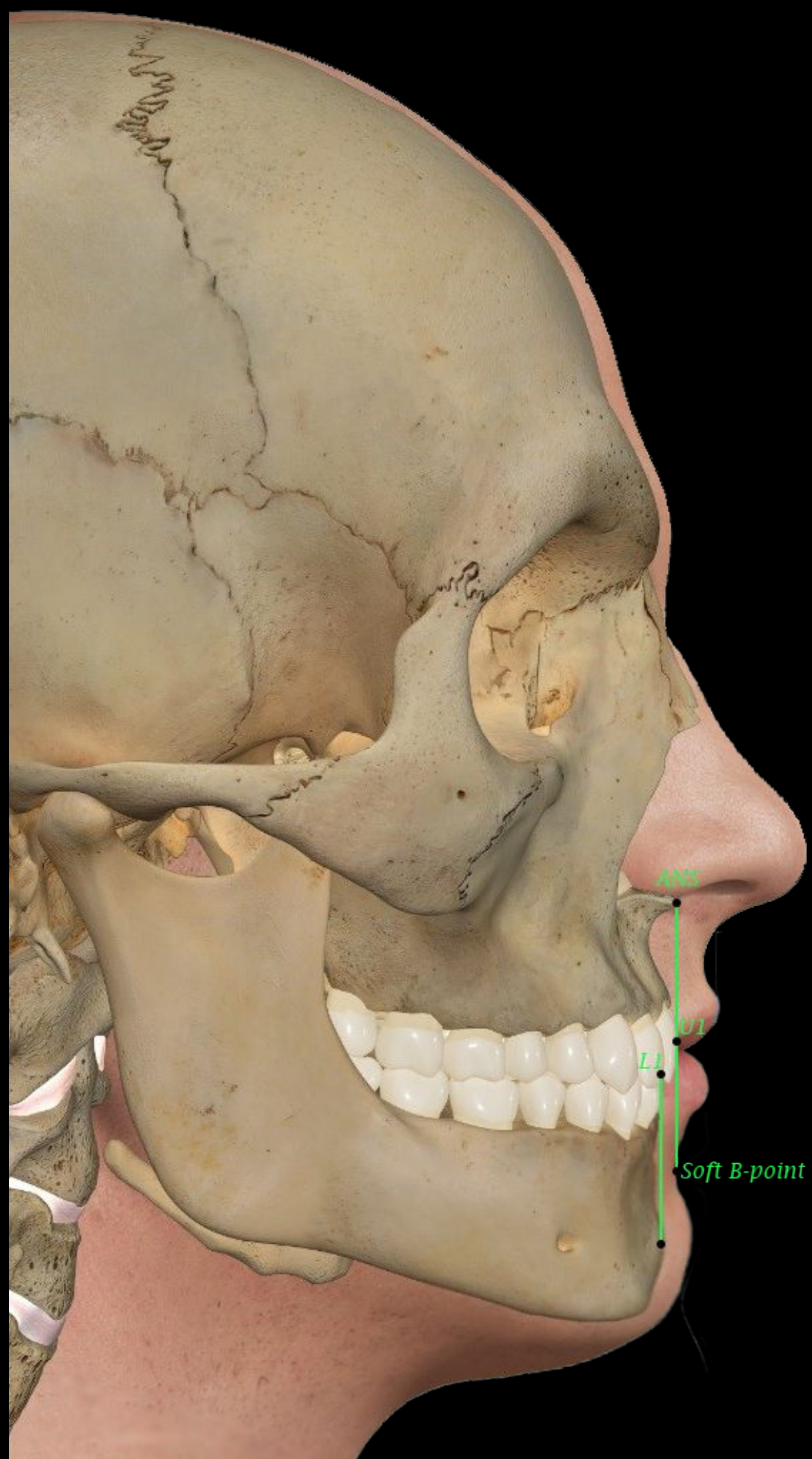




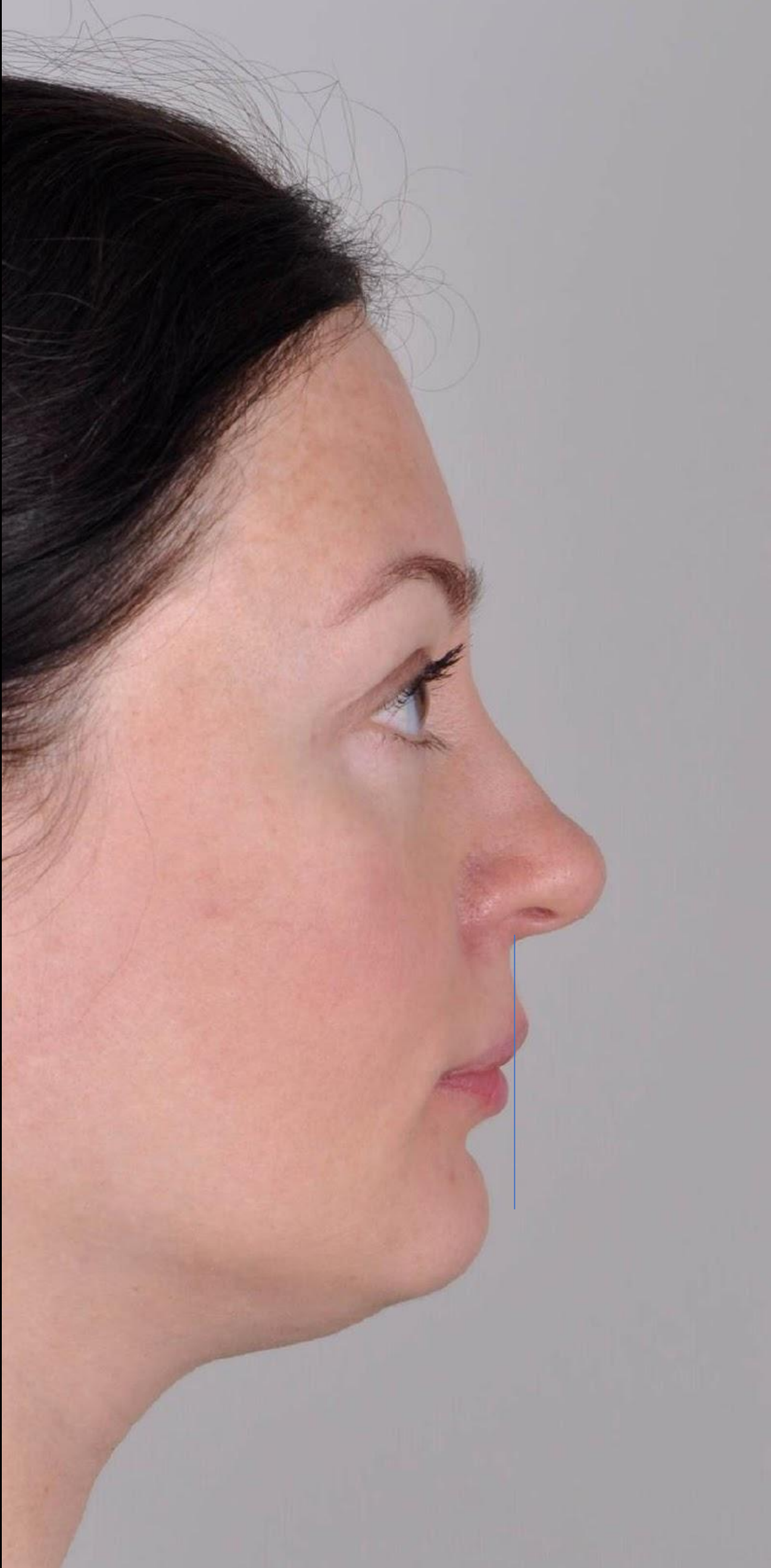
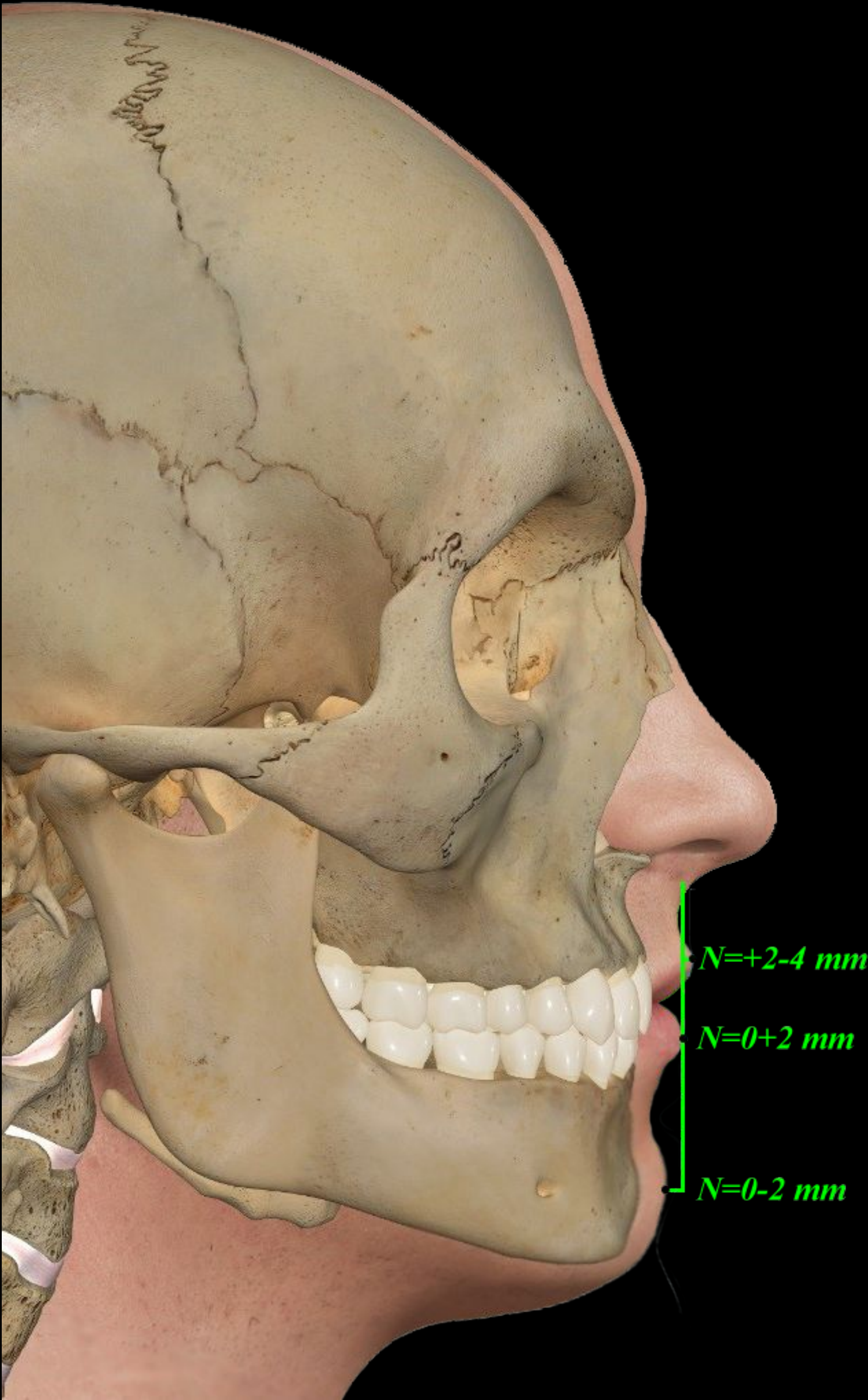




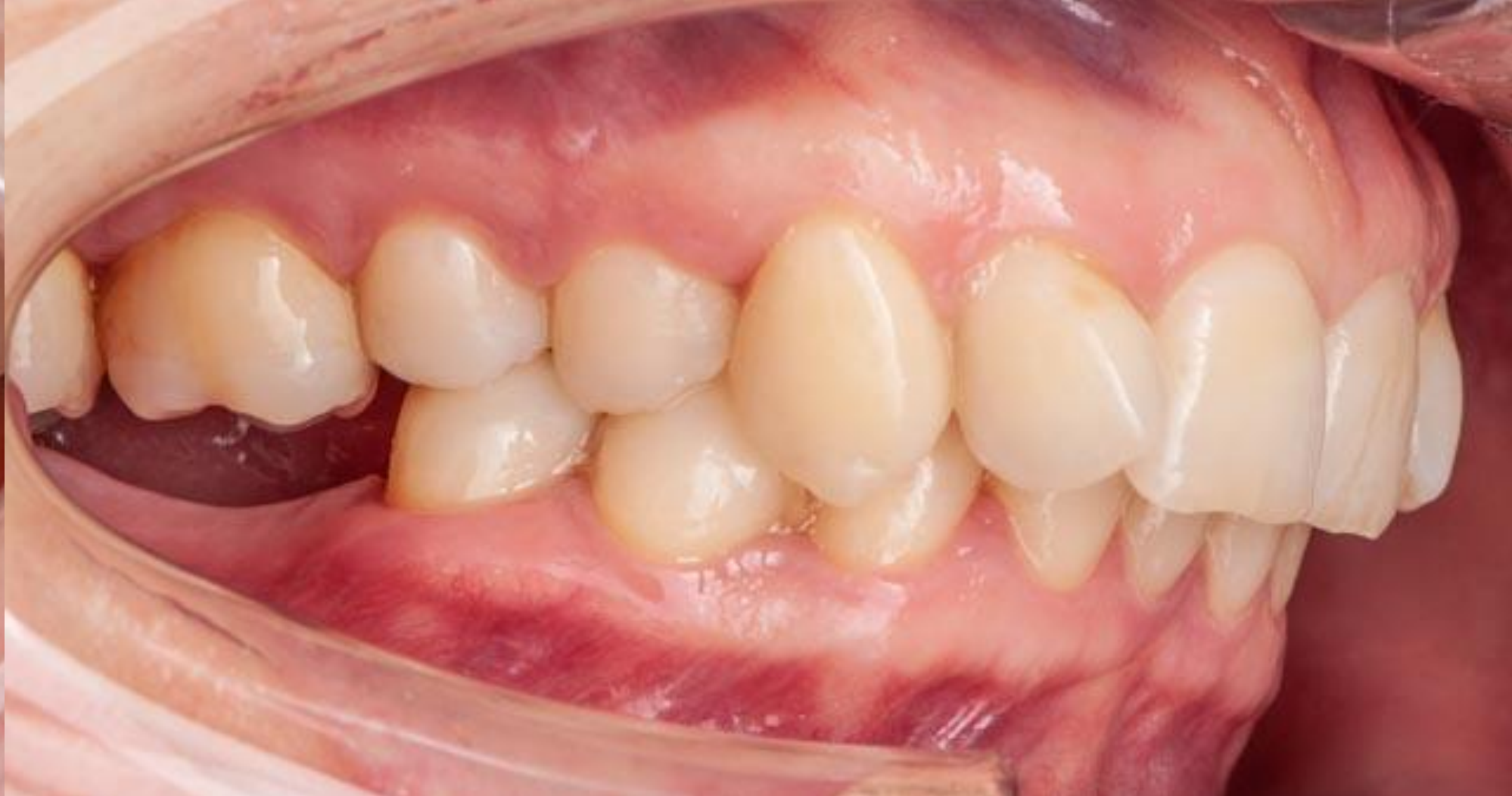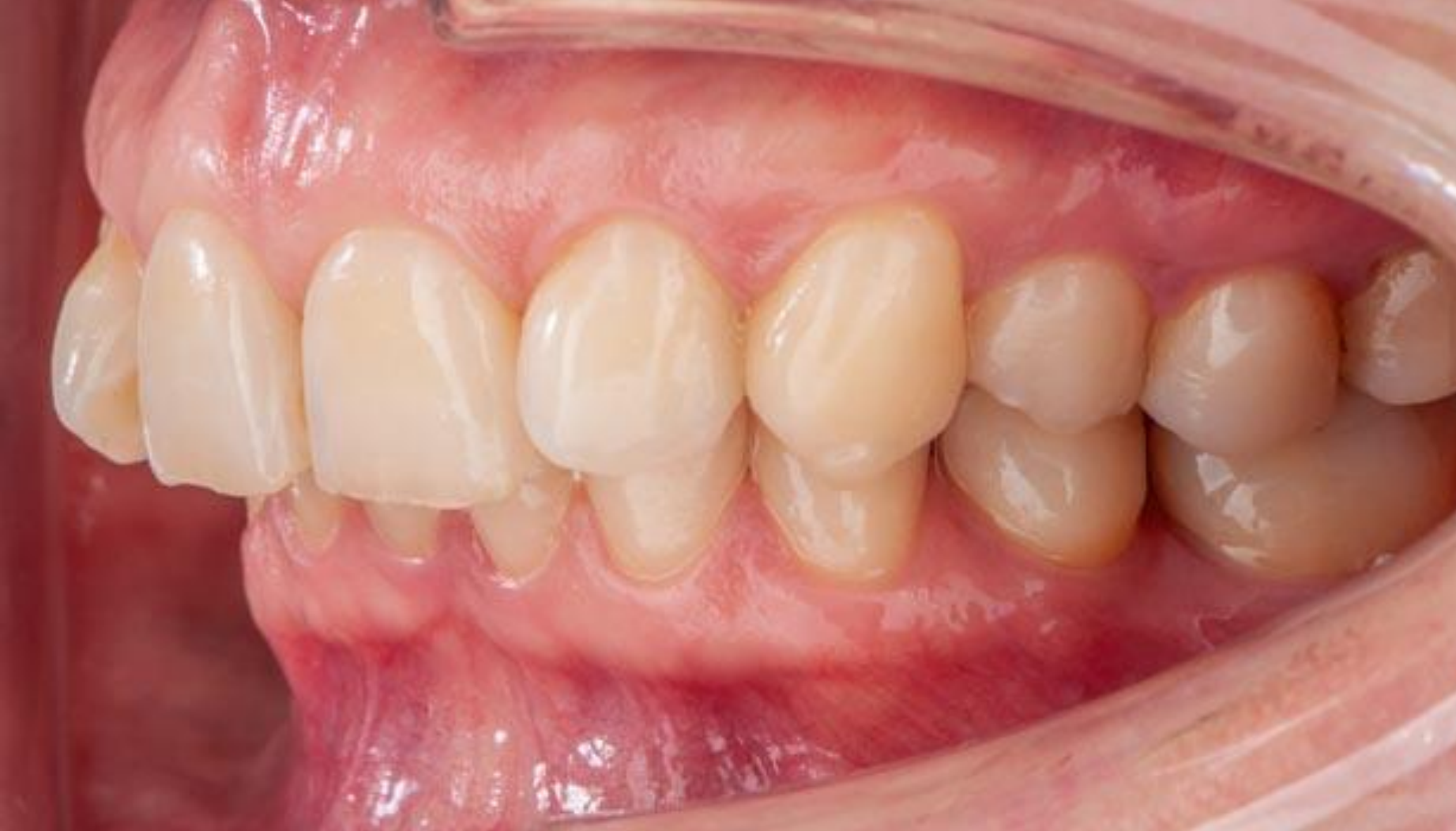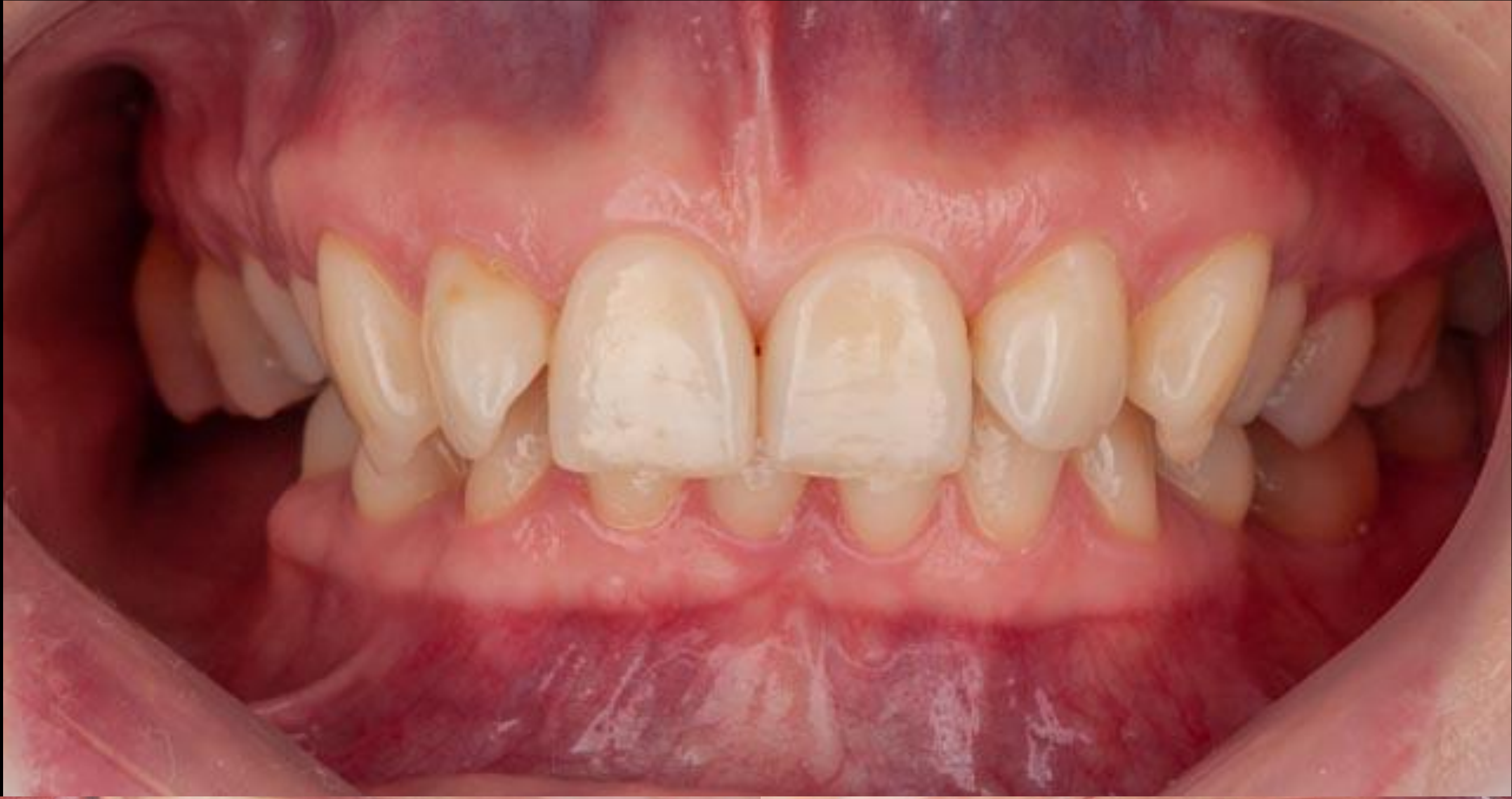# Face framework



Face framework



Pre-treatment intraoral photo

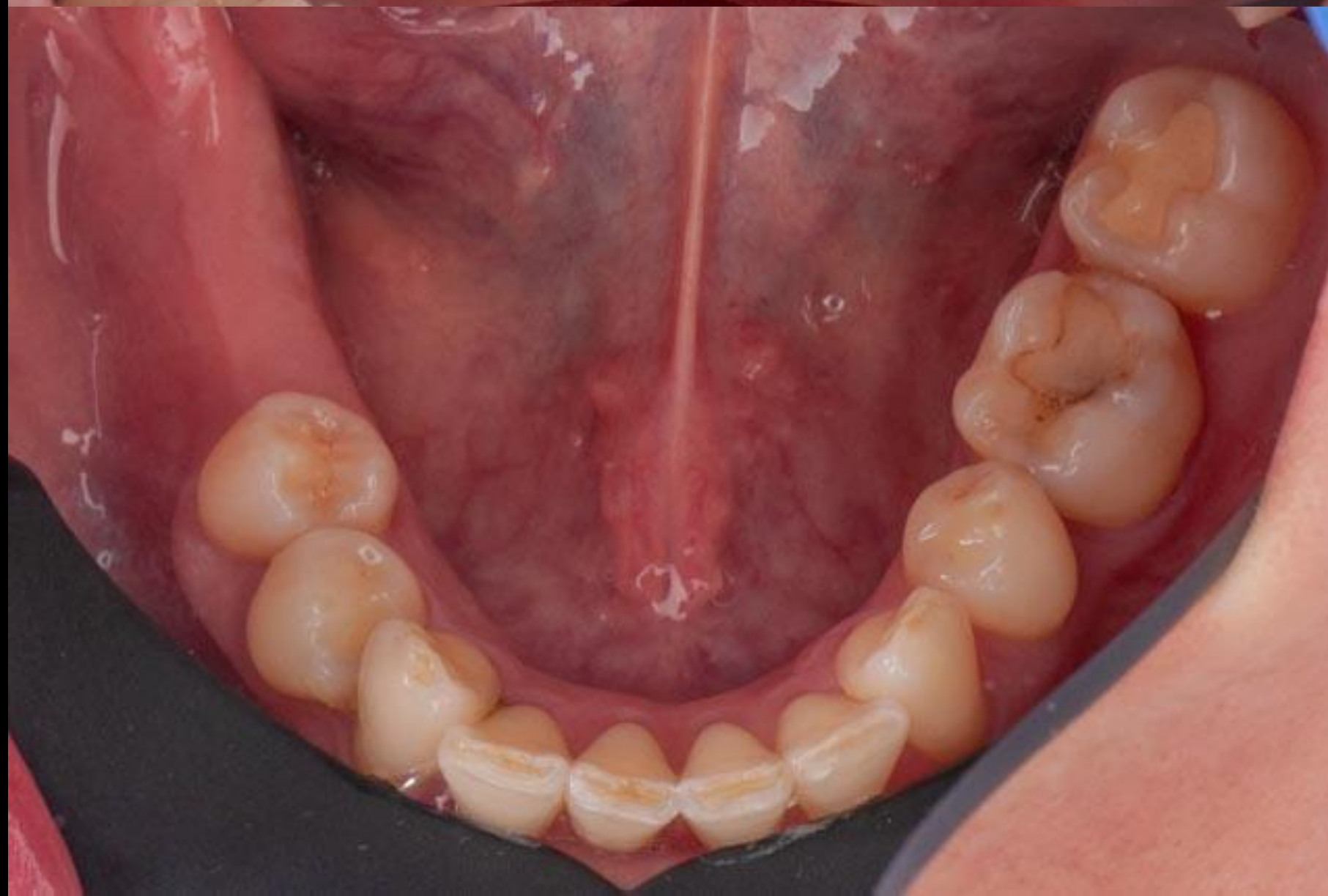
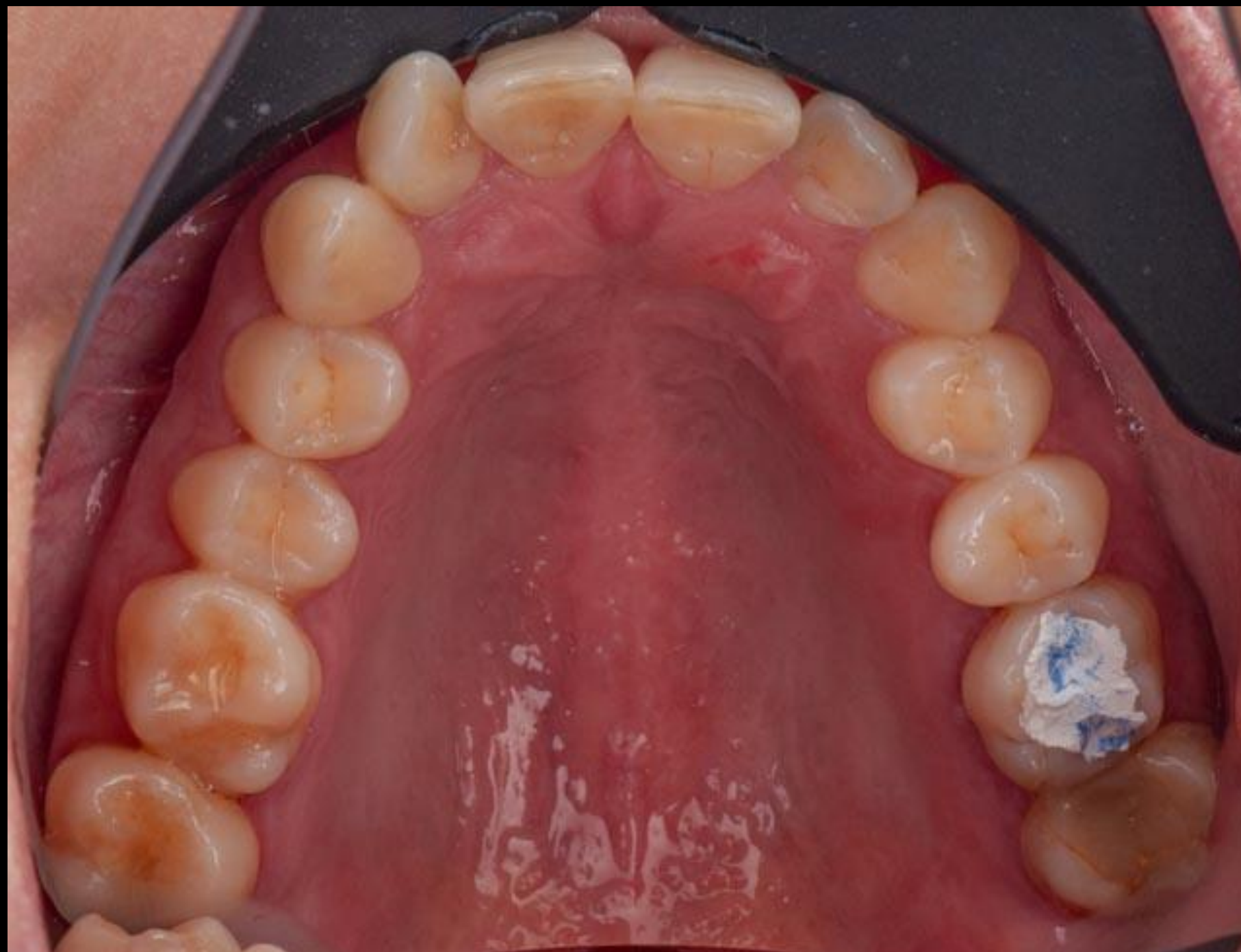

# Pre-treatment intraoral photo

Терапевтические проблемы:  
Несостоятельные пломбы:  
16, 26, 27, 48  
Предварительно кариес:  
26 (MOD), 28 (M)

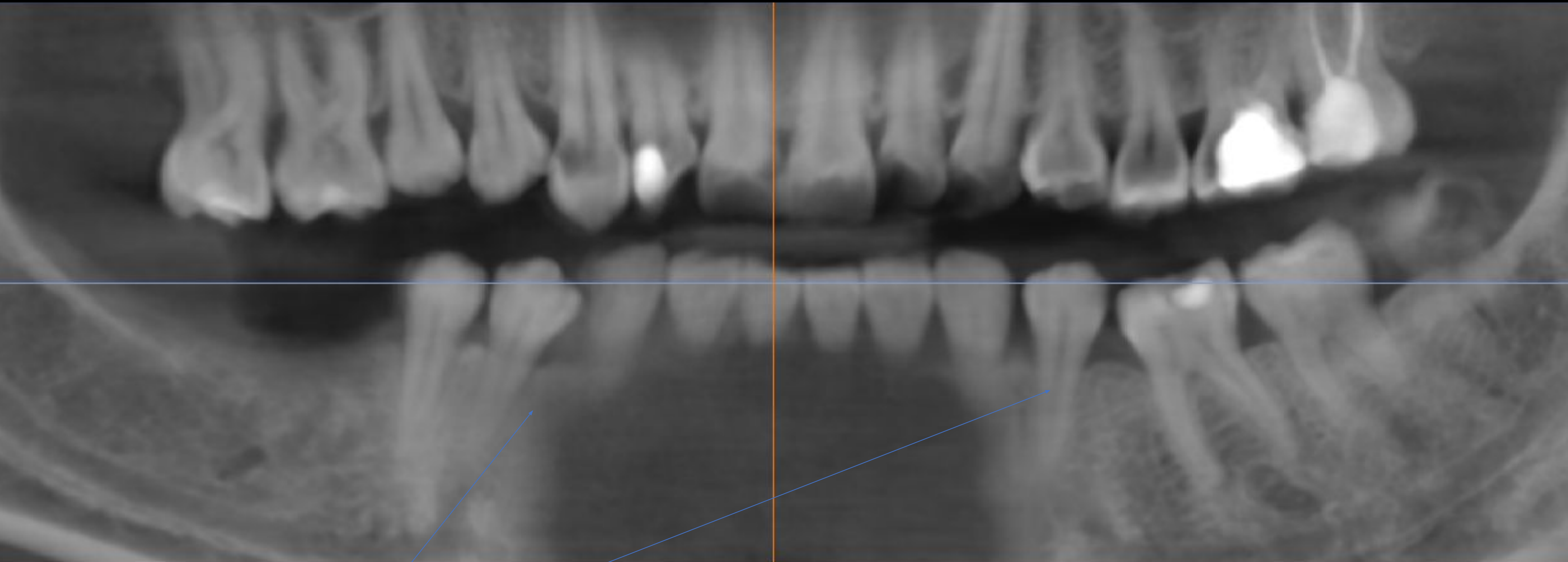
Ортопедические проблемы:  
Несостоятельные коронки:  
36 (по высоте), 46 (по высоте и длине)

Ортодонтические проблемы:  
Скученность зубов на нижней челюсти



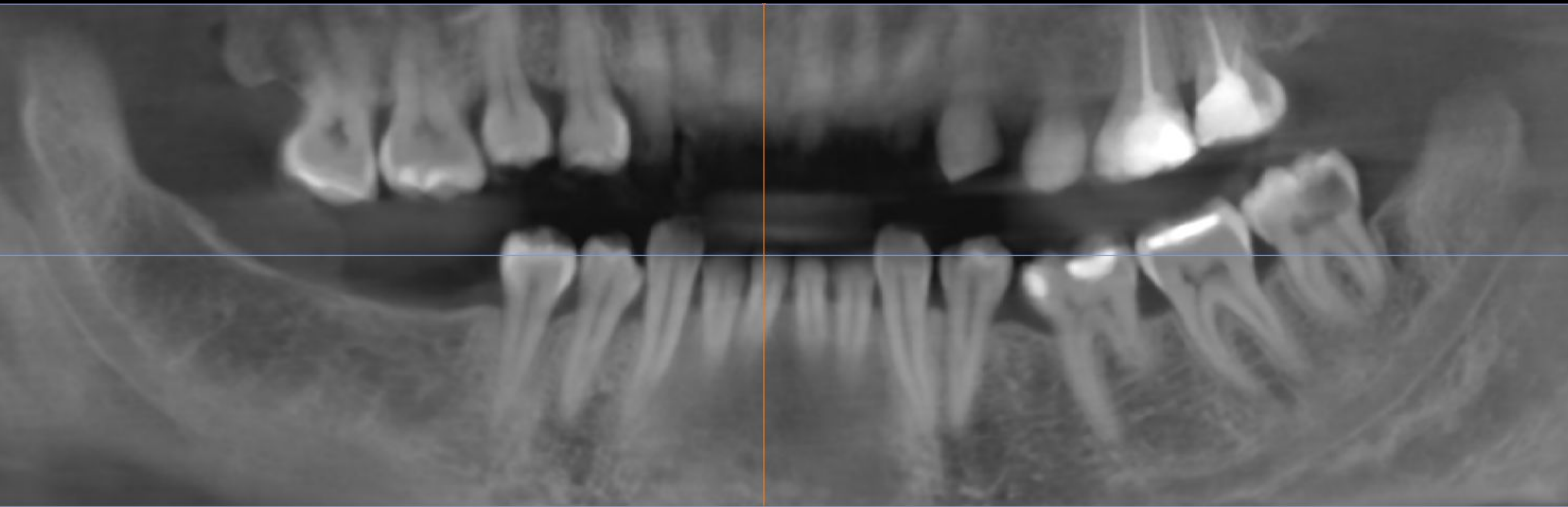


# CBCT reformatted panoramic image



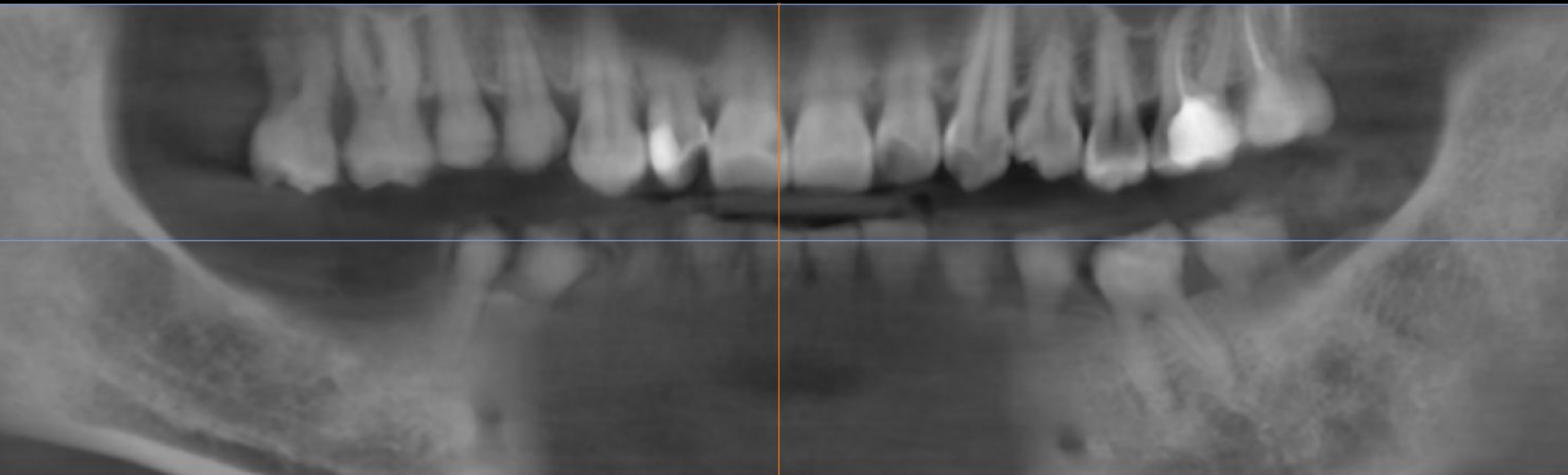Воспаление у мезиального корня 36 и 46 зуба  
Прогноз на данные зубы недолгосрочный

# CBCT reformatted panoramic image



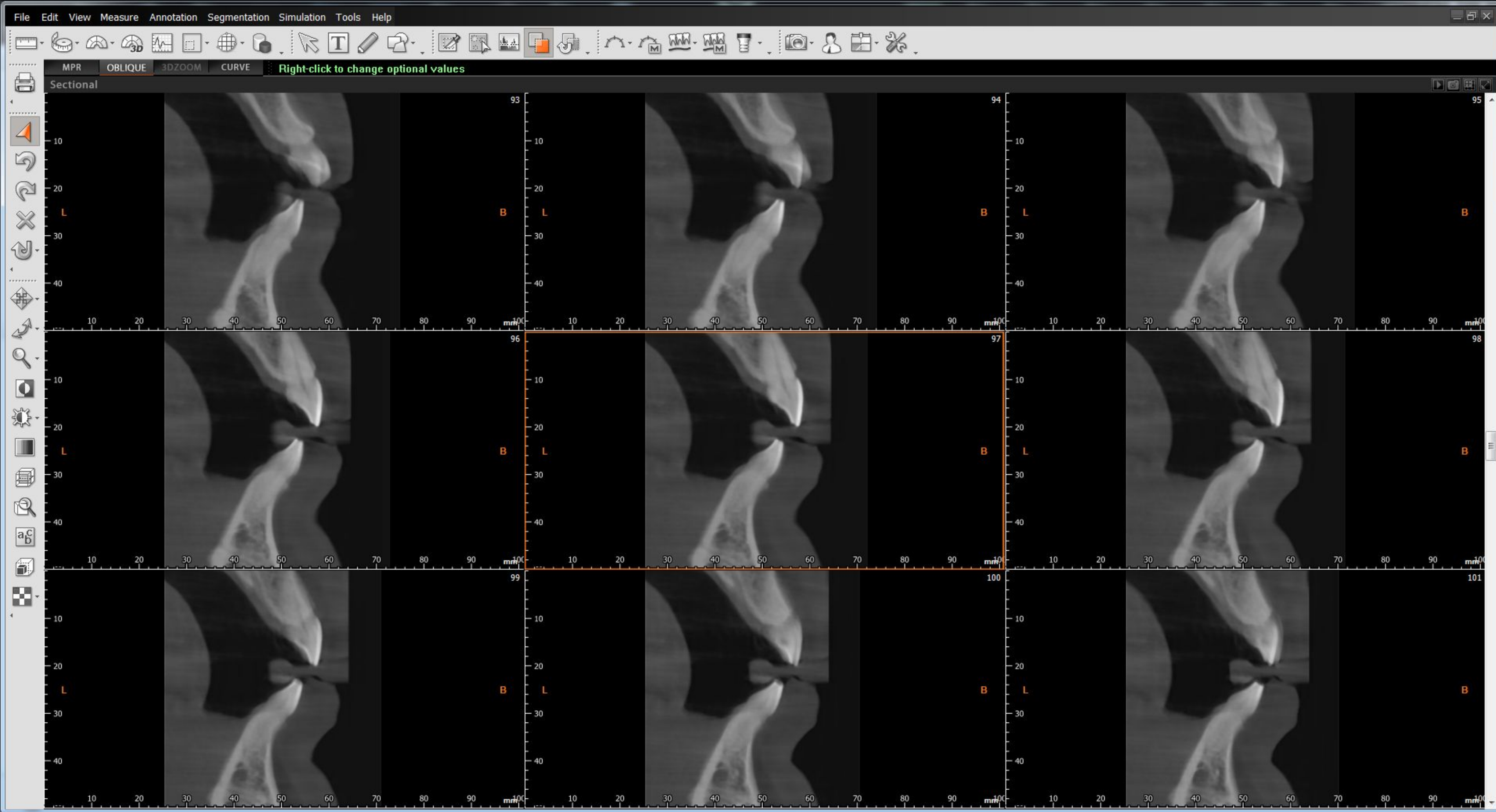
Воспаление у мезиального корня 36 и 46 зуба  
Прогноз на данные зубы недолгосрочный

# CBCT reformatted panoramic image



Воспаление у мезиального корня 36 и 46 зуба  
Прогноз на данные зубы недолгосрочный

# CBCCT slices



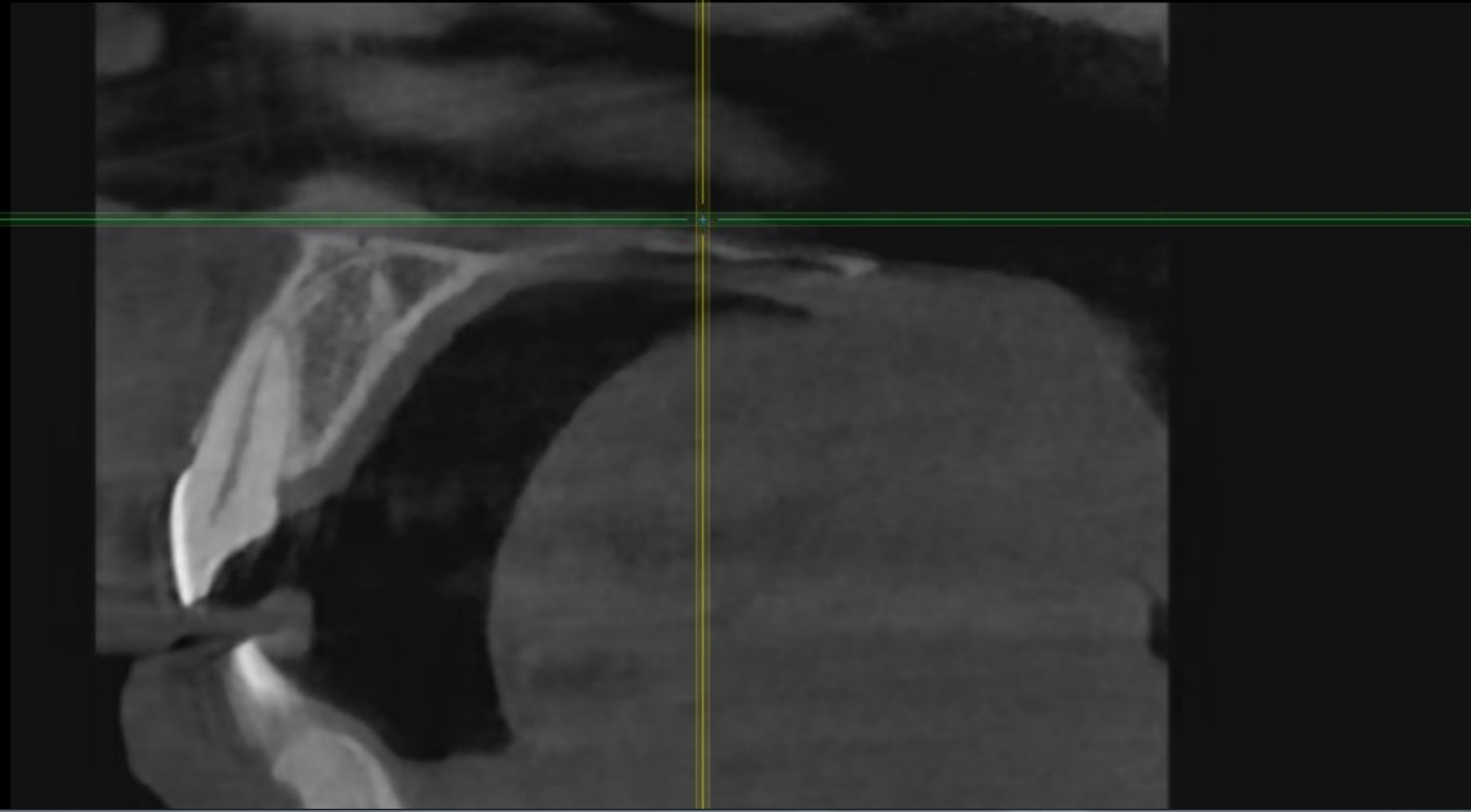
ID : 254099  
SELEZNEVA ELENA PETROVNA [F] 040Y  
20200829  
Series : 3

MPR  
TH : 1.0mm

ID : 254099  
SELEZNEVA ELENA PETROVNA [F] 040Y  
20200829  
Series : 3

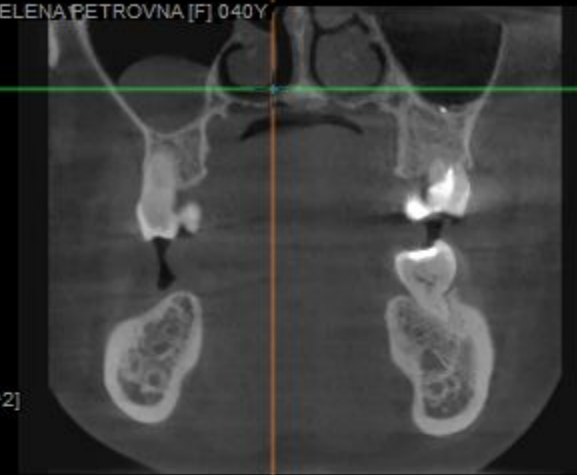MPR  
TH : 1.0mm

A



P

R



L  
3 cm

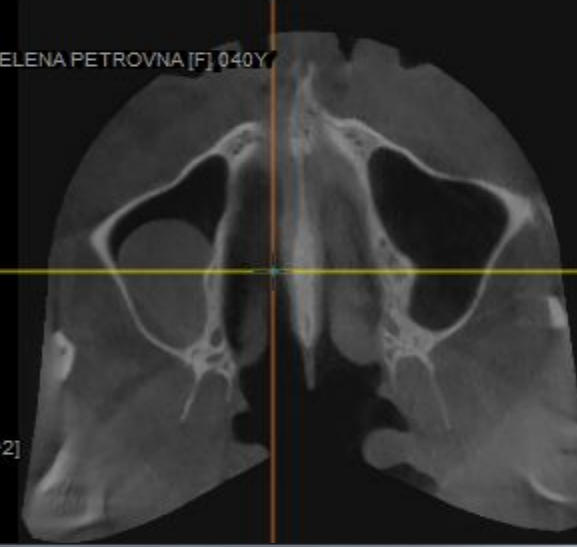
5.41 [dGy\*cm^2]  
7.3 [mA]  
94 [kVp]  
CT

Axial

ID : 254099  
SELEZNEVA ELENA PETROVNA [F] 040Y  
20200829  
Series : 3

MPR  
TH : 1.0mm

R



L  
3 cm

5.41 [dGy\*cm^2]  
7.3 [mA]  
94 [kVp]  
CT

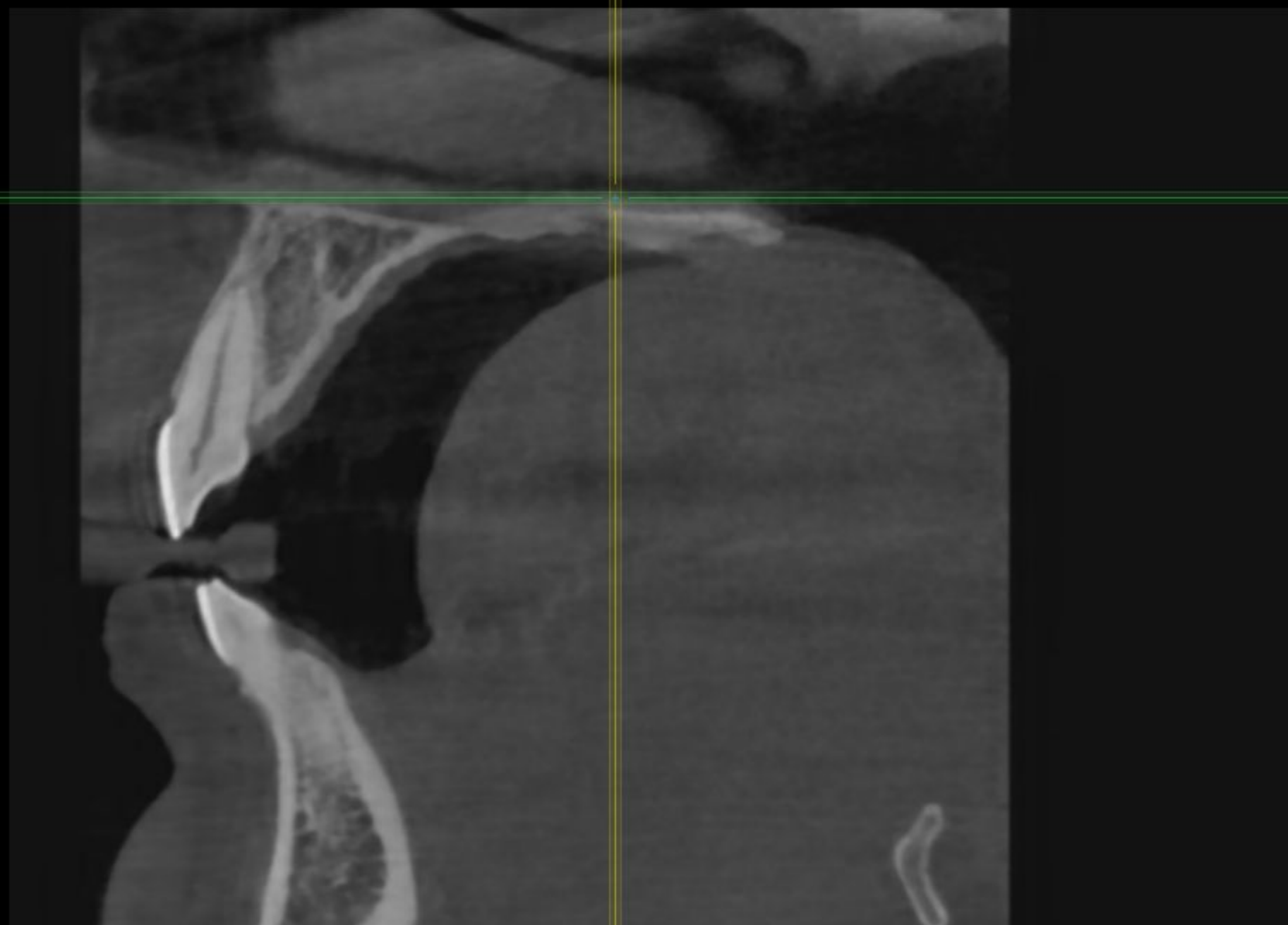
File Edit View Measure Annotation Segmentation Simulation Tools Help

MPR OBLIQUE 3DZOOM CURVE Translate the axes

Sagittal

ID : 254099  
SELEZNEVA ELENA PETROVNA [F] 040Y  
20200829  
Series : 3

A



MPR  
TH : 1.0mm

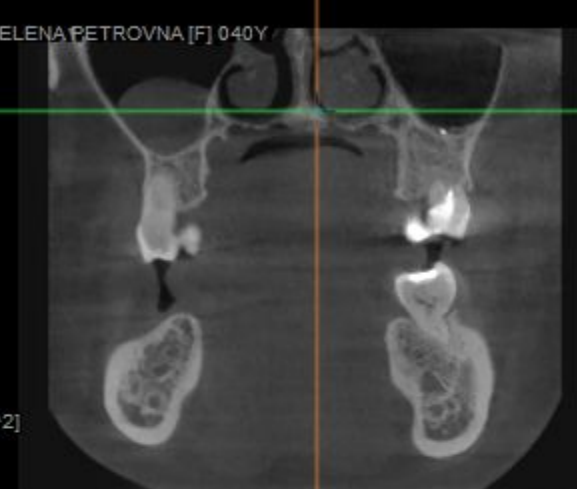Coronal

ID : 254099  
SELEZNEVA ELENA PETROVNA [F] 040Y  
20200829  
Series : 3

MPR  
TH : 1.0mm

P

R



L  
3 cm

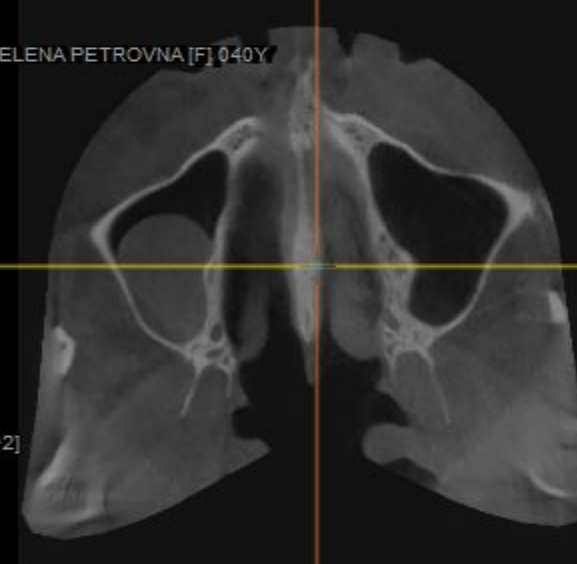
5.41 [dGy\*cm^2]  
7.3 [mA]  
94 [kVp]  
CT

Axial

ID : 254099  
SELEZNEVA ELENA PETROVNA [F] 040Y  
20200829  
Series : 3

MPR  
TH : 1.0mm


R



L  
3 cm

5.41 [dGy\*cm^2]  
7.3 [mA]  
94 [kVp]  
CT

3D



HFAPLR  
VR  
Outline Overlay

**Skeletal:**  
Class II

**Dental:**  
Class II

Зубоальвеолярное выдвигание 16 и 26

Ретрузия верхних резцов

Скученность зубов во фронтальном отделе нижней челюсти

## План лечения 1 (максимальный):


Брекет-система на верхний и нижний зубной ряд:

Пассивное самолигирование

Установка минивинтов в области 36, 46

Может потребоваться от 2 минивинтов на верхней челюсти для внедрения 16 и 26

\* Рекомендована последующая гингивопластика на верхней челюсти

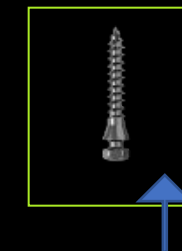
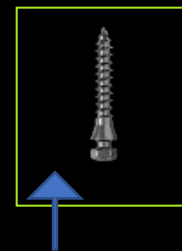


## План лечения 2 (минимальный):

Лечение на системе элайнеров

Может потребоваться от 2 минивинтов на верхней челюсти для внедрения 16 и 26 IPR (сепарация нижних зубов) по 0,5 мм с каждой по поверхности 33-43

\* Рекомендована последующая гингивопластика на верхней челюсти и замена коронок на 36, 46

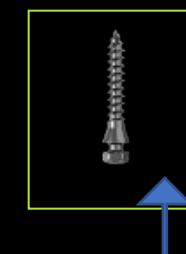
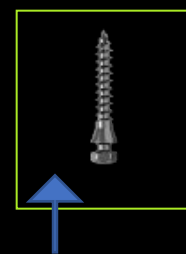




## План лечения 3 (минимальный):

Может потребоваться от 2 минивинтов на верхней челюсти для внедрения 16 и 26

\* Рекомендована последующая гингивопластика на верхней челюсти и замена коронок на 36, 46



## План лечения 4:

Брекет-система на верхний и нижний зубной ряд:

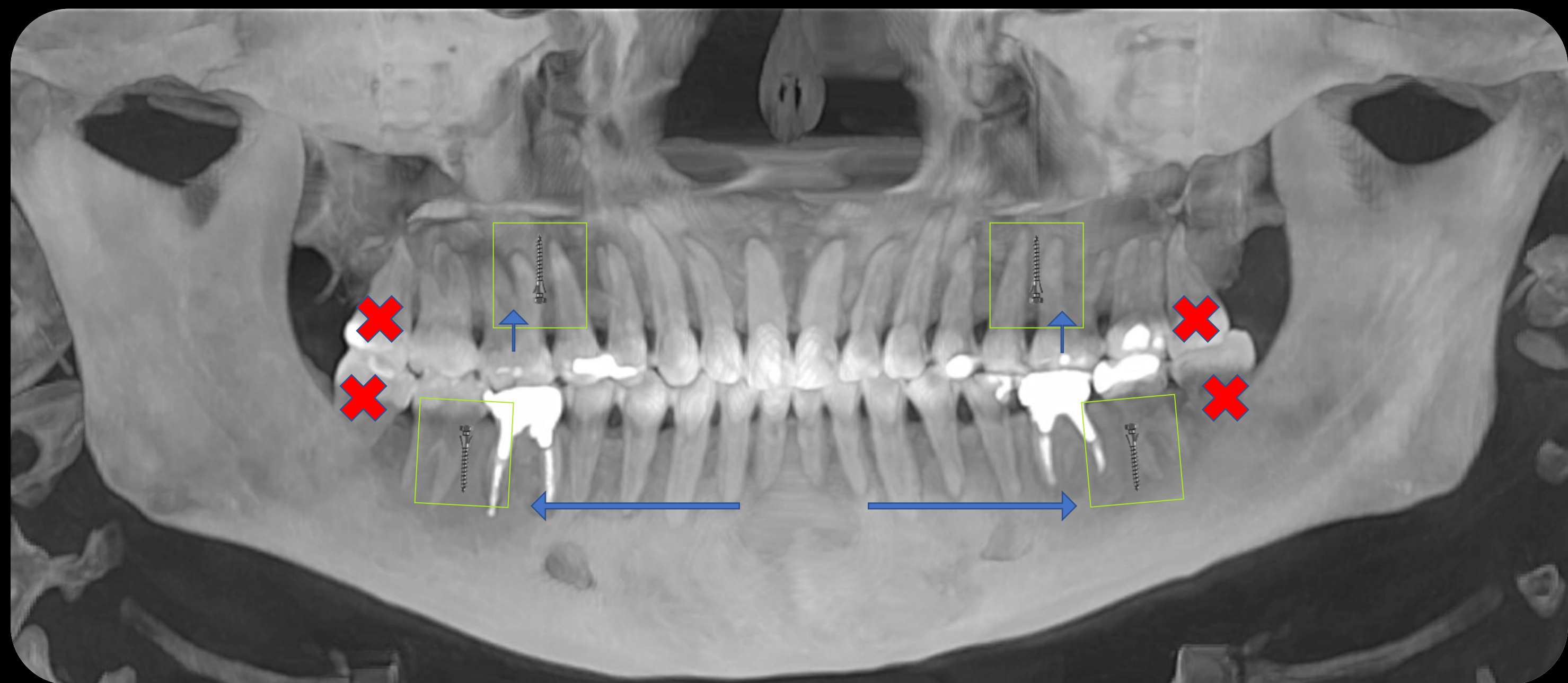
Пассивное самолигирование

Удаление 18, 28, 38, 48

Установка 2 минивинтов в области 36, 46 для дистализации нижнего зубного ряда

Может потребоваться от 2 минивинтов на верхней челюсти для внедрения 16 и 26

\* Рекомендована последующая гингивопластика на верхней челюсти и замена коронок на 36, 46



## План лечения 5:

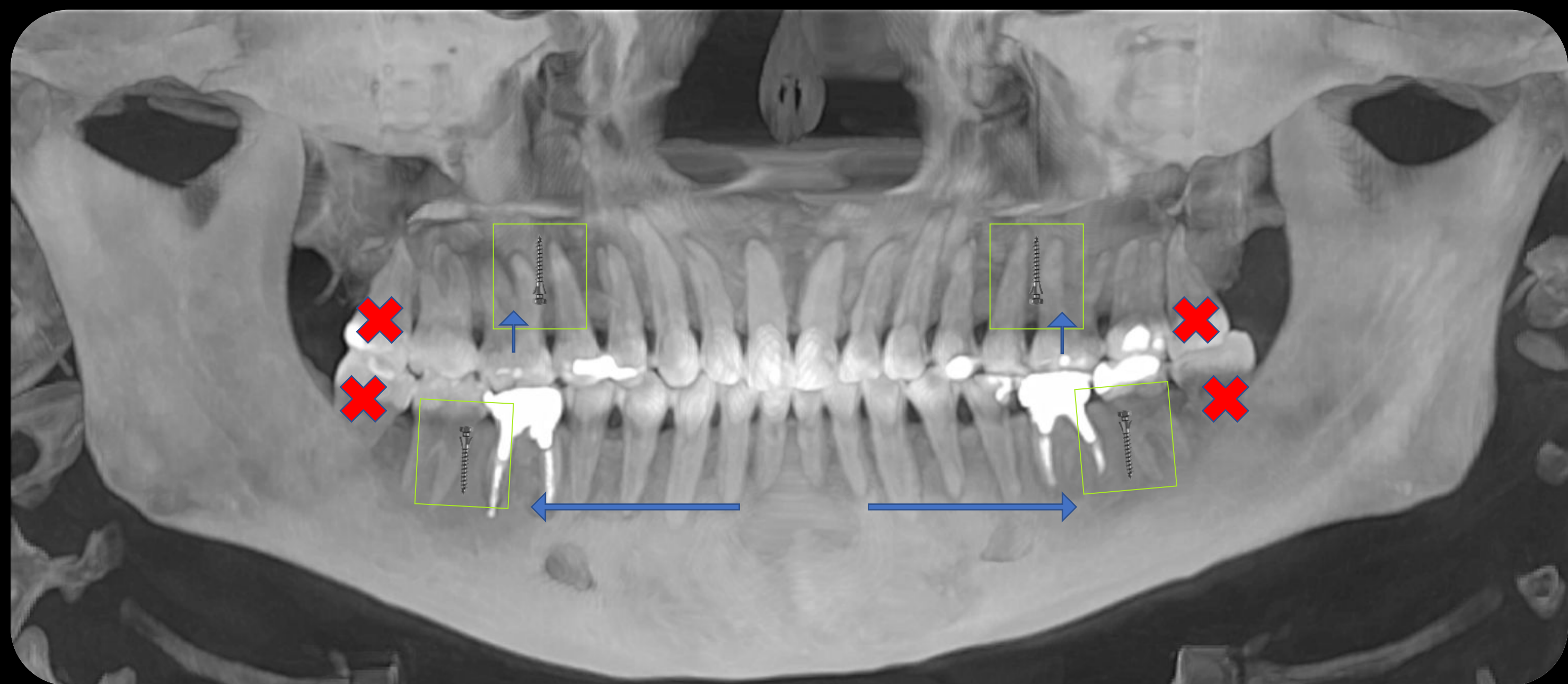
Лечение на системе элайнеров

Удаление 18, 28, 38, 48

Установка 2 минивинтов в области 36, 46 для дистализации нижнего зубного ряда

Может потребоваться от 2 минивинтов на верхней челюсти для внедрения 16 и 26

\* Рекомендована последующая гингивопластика на верхней челюсти и замена коронок на 36, 46



# Digital Smile Design

