Диагностическая анатомия локтевого нерва; область иннервации. Симптомы, диагностика повреждения, тесты проверки.

Гордеева М.С.
ОЛД-307

- **Локтевой нерв -** смешанный, составляется из волокон CVIII — DI корешков ,отходит от **медиального пучка** плечевого сплетения, на плече располагается рядом со срединным нервом, затем идет вниз и лежит позади медиального надмыщелка плечевой кости.

Иннервация

- **На плече** локтевой нерв **ветвей не дает**, **на предплечье** лежит в локтевой борозде с локтевой артерией, иннервирует **локтевой сгибатель запястья (**m. flexor carpi ulnaris) **и медиальную часть глубокого сгибателя пальцев** (m. flexor digitorum profundus).

- **На кисти** от локтевого нерва отходит глубокая ветвь, которой иннервирует все **мышцы возвышения мизинца,** а также **приводящую мышцу большого пальца (**m. adductor pollicis) и **глубокую головку короткого сгибателя большого пальца** кисти (m. flexor pollicis brevis), тыльные и ладонные межкостные мышцы (m.interossei), **III и IV червеобразные** (mm. lumbricales) мышцы, суставы и связки кисти.
- Ладонные пальцевые нервы иннервируют кожу между **IV и V пальцами**, **локтевую сторону мизинца.** Чувствительные волокна иннервируют на **тыле** кисти **кожу IV и V пальца и локтевую сторону III пальца.**

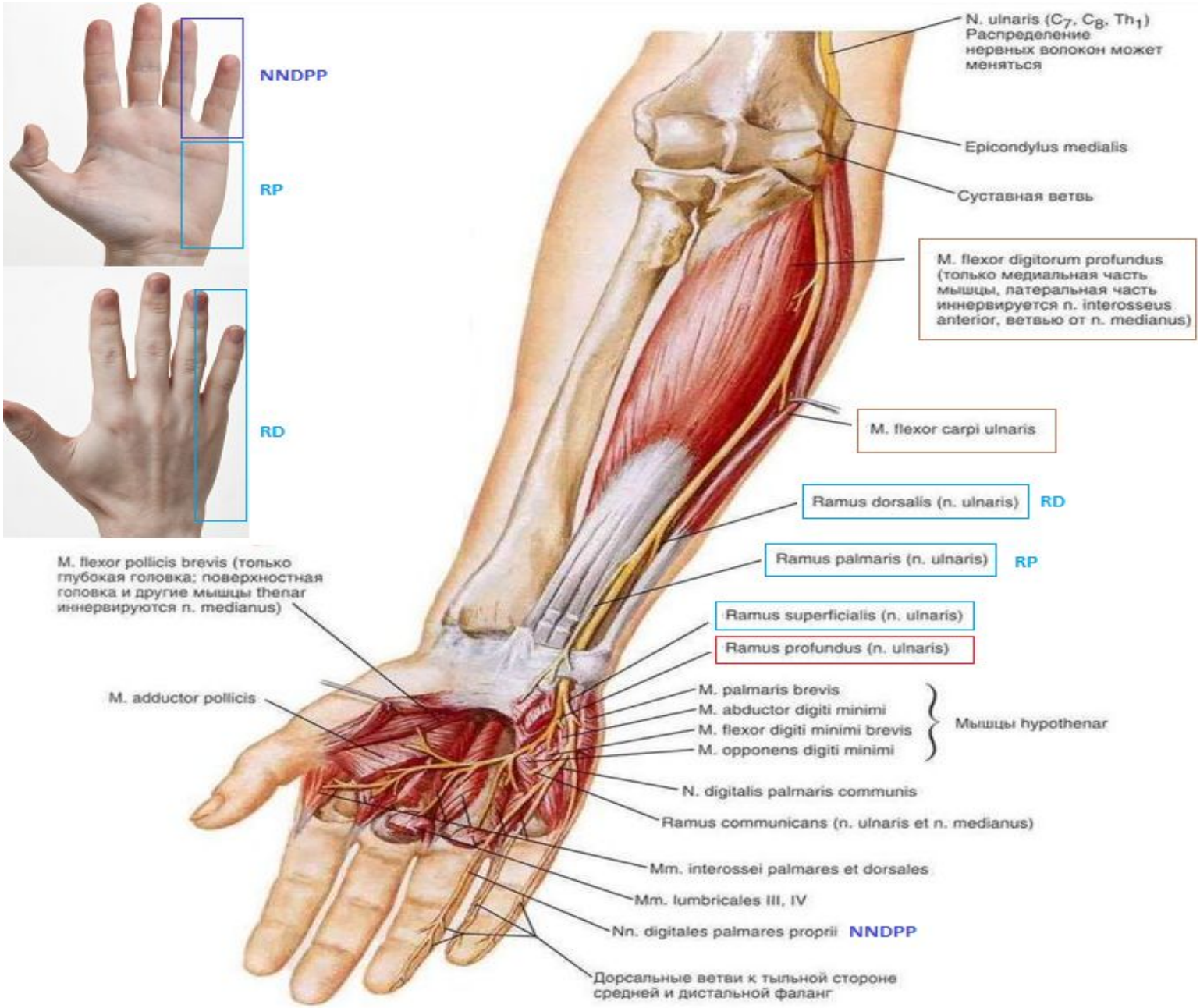
NNDPP
RP
RD
N. ulnaris (C_7, C_8, Th_1) Распределение нервных волокон может меняться
Epicondylus medialis
Суставная ветвь
M. flexor digitorum profundus (только медиальная часть мышцы, латеральная часть иннервируется n. interosseus anterior, ветвью от n. medianus)
M. flexor carpi ulnaris
Ramus dorsalis (n. ulnaris)
RD
Ramus palmaris (n. ulnaris)
RP
Ramus superficialis (n. ulnaris)
Ramus profundus (n. ulnaris)
M. palmaris brevis
M. abductor digiti minimi
M. flexor digiti minimi brevis
M. opponens digiti minimi
Мышцы hypothenar
N. digitalis palmaris communis
Ramus communicans (n. ulnaris et n. medianus)
Mm. interossei palmares et dorsales
Mm. lumbricales III, IV
Nn. digitales palmares proprii
NNDPP
Дорсальные ветви к тыльной стороне средней и дистальной фаланг
M. flexor pollicis brevis (только глубокая головка; поверхностная головка и другие мышцы thenar иннервируются n. medianus)
M. adductor pollicis

Внутренний надмыщелок
Локтевой нерв в канале
Зона иннервации
локтевого нерва
Мышцы
сгибатели и пронаторы
Мышца локтевой сгибатель кисти
Трицепс
Бицепс
Локтевой нерв

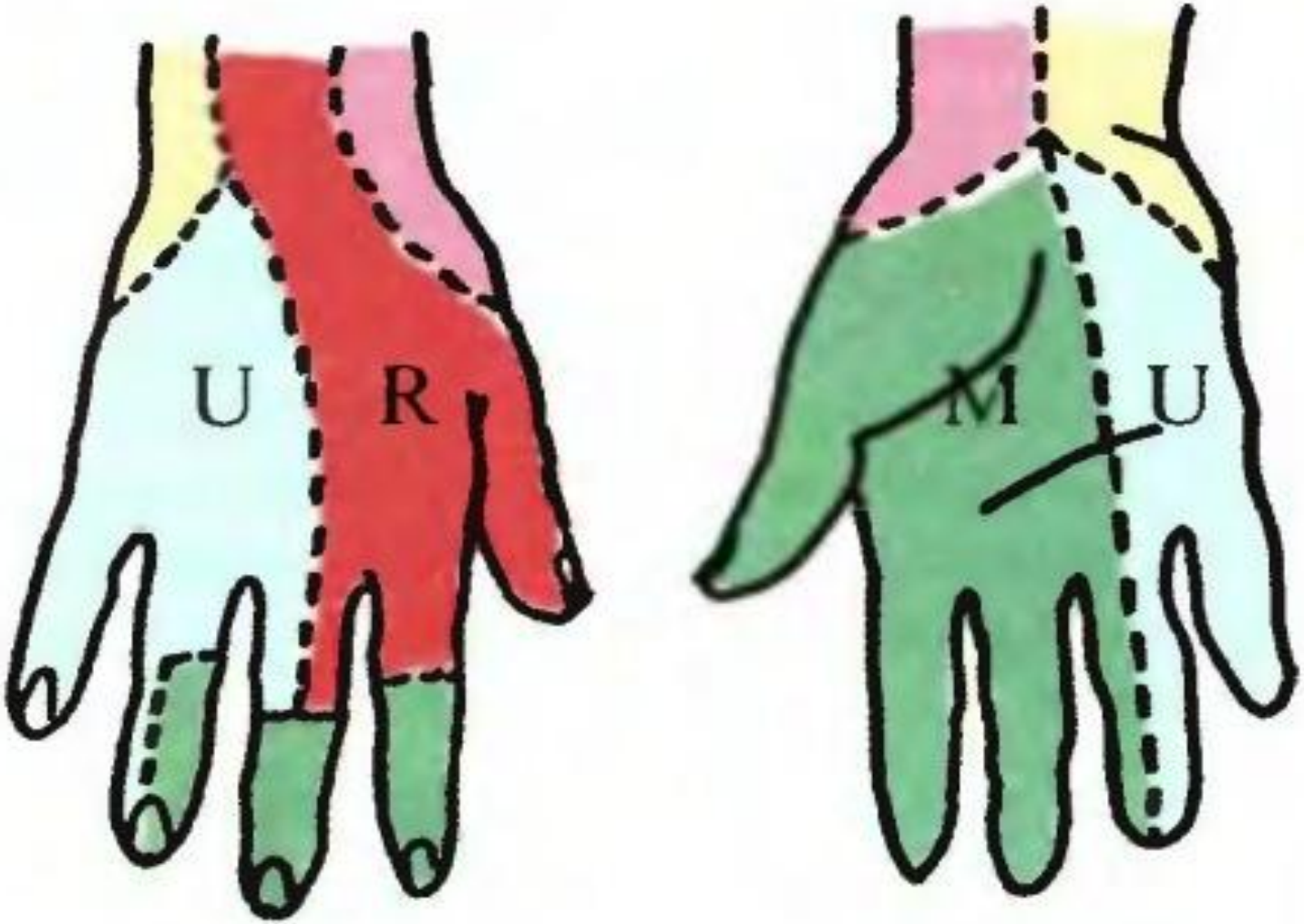
U
R
M
U

- Двигательная функция нерва в основном состоит в ладонной **флексии кисти, сгибании V, IV и отчасти III пальцев, приведении пальцев, их разведении и приведении большого пальца; кроме того, в разгибании средних и концевых фаланг пальцев.**
- В отношении иннервации движений II — V пальцев функция локтевого нерва является сопряженной с функцией срединного: первый имеет преимущественное отношение к функции V и IV, срединный — II и III пальцев.

Полное поражение локтевого нерва

- ослабление ладонного сгибания кисти (сгибание сохраняется частично за счет m. flexor carpi radialis и m. palmaris от n. medianus),
- отсутствие сгибания IV и V, отчасти и III пальцев,
- невозможность сведения и разведения пальцев, особенно V и IV,
- невозможность приведения большого пальца.

- **Поверхностная чувствительность** нарушена обычно в коже V и ульнарной половине IV пальца и соответствующей им ульнарной части кисти. Суставно-мышечное чувство расстроено в мизинце.
- **Боли** при поражении локтевого нерва нередки, обычно иррадиируют в мизинец.
- Возможны цианоз, нарушения потоотделения и понижение кожной температуры в зоне, примерно совпадающей с участком чувствительных расстройств.
- **Атрофии** мышц кисти при поражении n. ulnaris выступают отчетливо; заметны западения межкостных промежутков, особенно I, а также резкое уплощение hypothenaris.

- В результате поражения mm. interossei и lumbricales кисть принимает вид **«когтистой, птичьей лапы»**: при гиперэкстензии основных фаланг наблюдается сгибание средних и концевых, благодаря чему пальцы принимают когтеобразное положение.
- Это особенно резко выражено в отношении V и IV пальцев. Одновременно пальцы несколько разведены, особенно отведены IV и, главным образом, V пальцы. Первые свои ветвиn. ulnaris отдает только на предплечьи, почему поражение его на всем протяжении до локтевого сустава и верхнего отдела предплечья дает одинаковую клиническую картину.

«Когтеобразная» кисть

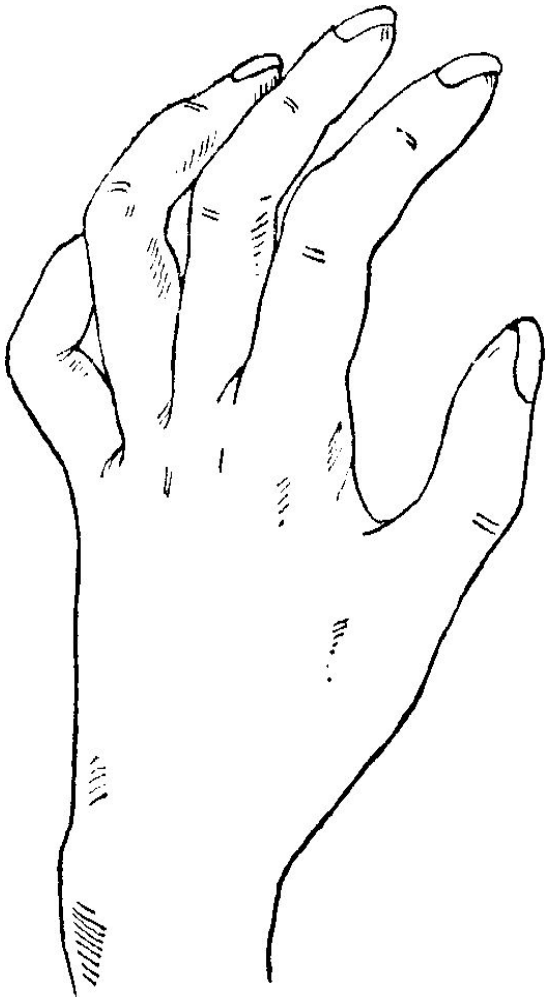

Поражение в области средней и нижней третей предплечья

- оставляет сохранной иннервацию m. flexor carpi ulnaris и т. flexor digitorum profundus, в силу чего **не страдает ладонное сгибание кисти и сгибание концевых фаланг V и IV пальцев. Зато степень «когтистости» кисти усиливается.**

Тесты, для определение поражения локтевого нерва

1. При сжатии руки в кулак V и IV, отчасти III пальцы сгибаются недостаточно.
2. Сгибание концевой фаланги V пальца (или «царапанье» мизинцем по столу при плотно прилегающей к нему ладони) неосуществимо.
3. Невозможно приведение пальцев, особенно V и IV.

4. Проба большого пальца: больной растягивает полоску бумаги, захватив ее обеими руками между согнутым указательным и выпрямленным большим пальцами;

- при поражении локтевого нерва и, следовательно, параличе m. adductoris pollicis, приведение большого пальца невозможно, и полоска бумаги не удерживается выпрямленным большим пальцем.
- В стремлении удержать бумагу больной сгибает концевую фалангу большого пальца при помощи m. flexoris pollicis, иннервируемого срединным нервом .
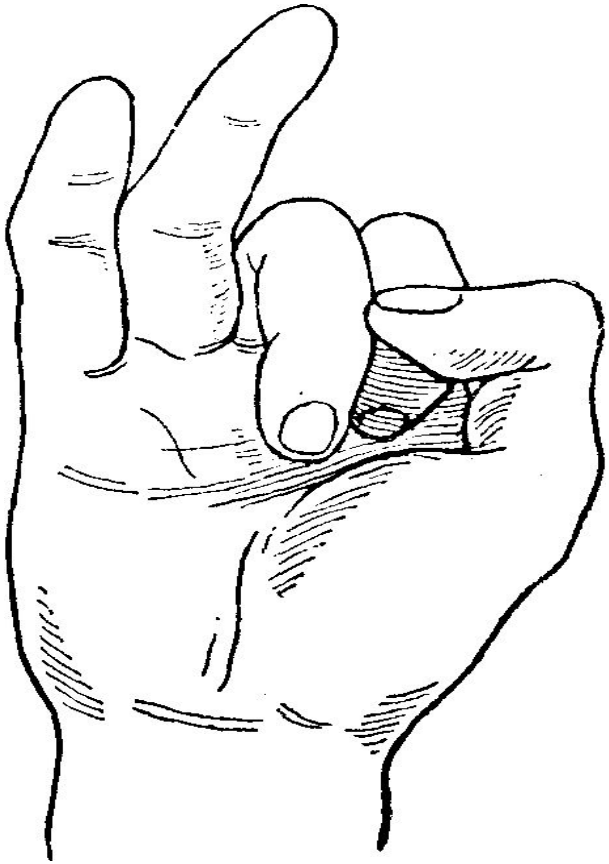
Поражение локтевого нерва. При сжатии кисти в кулак V и IV пальцы не сгибаются