

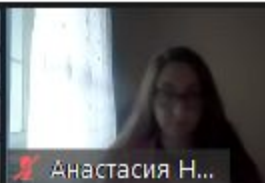
Новицкая Реги...



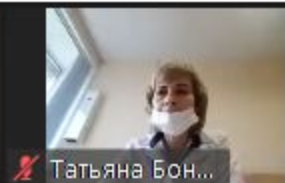
Admin




Анастасия Н...



Татьяна Бон...



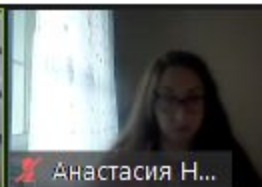
Самба Хундоев




Запись

# Суставной синдром в практике врача терапевт

Новицкая Реги...



Татьяна Бондар...



Запись

## Актуальность проблемы болезней сустава

- Распространенность около 20%

(с 1999-2003г показатель заболеваемости, рассчитанный на 100тыс человек в нашей страны для болезней костно-мышечной системы, возрос на 23,3%, как общая заболеваемость по всем регистрируемым группам - на 11,3%)

- Склонность к прогрессированию

- Частое поражение лиц молодого возраста

- Ранняя инвалидизация больных

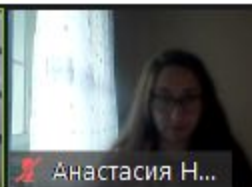
(болезни костно-мышечной системы занимают 3-е место среди всех болезней (после заболеваний системы кровообращения и злокачественных новообразований) по показателю первичного выхода на инвалидность)

- Психосоматические расстройства, как следствие снижения качества жизни

Новицкая Реги...




Admin



Анастасия Н...

Татьяна Бондар...



Marina Kuzm...

M

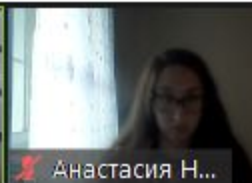
Запись

- **Суставный синдром** - практически универсальное проявление ревматических заболеваний;
- Его дифференциальный диагноз лежит в основе определения нозологической формы;
- Серьезный анализ требуется в дебюте заболевания, часто представленном исключительно артралгиями.

**Суставной синдром** - клинический симптомокомплекс, обусловленный поражением **анатомических структур суставов** при разнообразных заболеваниях и патологических процессах.



Новицкая Реги...



Татьяна Бондар...

M

Marina Kuzm...

Запись

## Патогенез суставного синдрома

<http://medialabufa.ru/poleznoe/24-revmat>

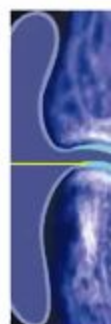
### ■ **Воспаление**

(процесс с синовиальной оболочки переходит на хрящ)

**Боль, отек, гиперемия, гипертермия, нарушение функции**

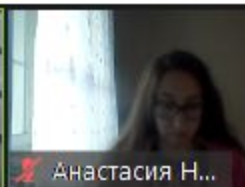
### ■ **Дегенерация**

(процесс начинается с хряща, где происходит прогрессивное замещение хрящевой ткани соединительной)



<http://digestosteoarthritis.com/patients/re>

Новицкая Реги...



Татьяна Бондар...



M

Marina Kuzm...



Запись

## Механизмы патогенеза суставного синд

Дефект или потеря хряща может происходить двумя путями:

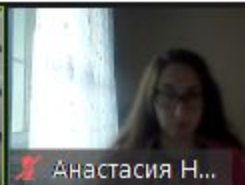- механическая абразия, как это происходит при остеоартрите;
- эрозирование как следствие воспалительного процесса при синовите при ревматоидном артрите или других ревматических заболеваниях.



Новицкая Реги...



Admin



Анастасия Н...

Татьяна Бондар...



Marina Kuzm...

M

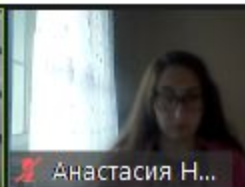
Запись

## Роль биопсии


### при развитии суставного синдрома

- Гистологическая картина начальной стадии воспалительного синовита сходна при большинстве заболеваний. Например, нельзя отличить анкилозирующий спондилит от ревматоидного артрита при биопсии синовиальных оболочек.
- Только в некоторых ситуациях, например, гранулематозных заболеваниях (туберкулез, саркоидоз), гемохроматозе, амилоидозе диагноз может базироваться на данных биопсии.

Новицкая Реги...



Татьяна Бондар...

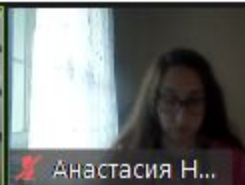

Запись


## Значение рентгенологических методов визуализации опорно-двигательного аппарата

- Как только дегенеративное поражение суставов начинает проявляться клинически, типичные его признаки можно обнаружить и на рентгенограмме.
- В то же время начальные стадии синовита рентгенонегативны. Узурация костей видна лишь при далеко зашедшем процессе.

Новицкая Реги...



Татьяна Бондар...



Запись

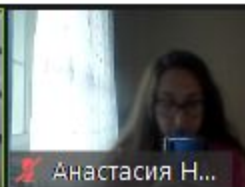
## Рентгенологические признаки эрозивного синовита

Рентгенологическими признаками  
хронического персистирующего синовита  
являются:


- диффузное эрозирование хряща;
- узурация кости, примыкающей к местам истончения хрящевых пластинок;
- отсутствие признаков остеофитов;
- околосоуставной остеопороз.



Новицкая Реги...



Татьяна Бондар...

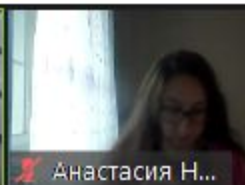


Запись


## Рентгенологические признаки дегенеративных заболеваний суставов

- дефект хряща локализуется в местах механических повреждений;
- нередко наблюдается соседство практически нормального хряща с участками, где хрящ совершенно изношен;
- появление остеофитов по соседству с участками хрящевых дефектов;
- остесклероз.

Новицкая Реги...



Татьяна Бондар...



Запись

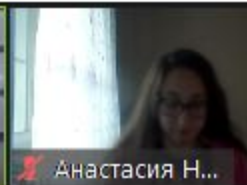
## Признаки «системности» процесса

- За исключением подагры, **синовит** представляет собой проявление системных заболеваний, у больных **выявляются признаки генерализованного процесса**.
- **Остеоартроз**, напротив, формируется из местных механических воздействий и, естественно, **не сопровождается системностью**.

Новицкая Реги...




Admin #



Анастасия Н...

Татьяна Бондар...



Marina Kuzm...

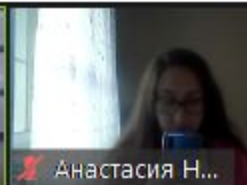
M

Запись


## Отличия дегенеративного поражения сустава от воспалительных синовитов

	Дегенеративные поражения	Воспалительные синовиты
Субъективные симптомы	Симптоматика только при нагрузке	Симптоматика имеется
	Противовоспалительные средства малоэффективны	Помогает противовоспалительная терапия
	Постепенно прогрессирующее ухудшение	Течение в виде а...
	Нет признаков острого воспаления	Обострения в виде в...
	Нет системных проявлений	Системность
	Нет утренней скованности	Утренняя скованн...

Новицкая Реги...



Татьяна Бондар...

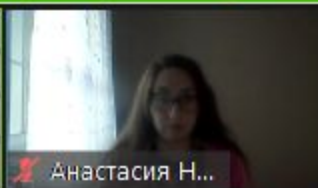


Запись

## Отличия дегенеративного поражения суставов от воспалительных синовитов

	Дегенеративные поражения	Воспалительные синовиты
Объективные симптомы	Преимущественное поражение суставов, испытывающих нагрузку весом	Локти, кисти, пястно-фаланговые суставы
	Хруст и гипертрофия костей	Отек мягких тканей
	Рентгенологические признаки локального дефекта хряща гиперостозов	Рентгенологические признаки отсутствуют. Характерна диффузная утрата хряща отсутствие новых костных разрастаний
Лечение	Хирургическое	Медикаментозное

Новицкая Реги...



Татьяна Бондар...



Marina Kuzm...

Запись

# Классификация болезней суставов

## Воспалительное поражение суставов:

- Ревматоидный артрит
- Реактивный артрит
- Псориатический артрит
- Болезнь Бехтерева
- Артриты в рамках системных заболеваний

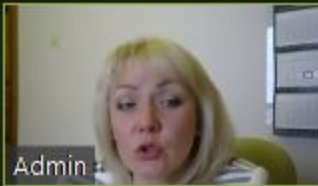## Дегенеративное поражение суставов

- Остеоартроз
- Остеохондроз

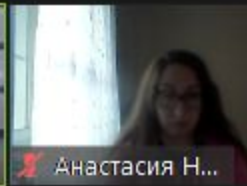
## Паранеопластический артропатический синдром

- Гипертрофический остеоартроз
- Стеатонекротический полиартрит
- Паранеопластическая склероидная артропатия и др.

Новицкая Реги...



Admin



Анастасия Н...

Татьяна Бондар...



Marina Kuzm...

Запись

# Диагностика суставного синдрома

## Анамнез

- Пол
- Возраст
- Наследственность
- Провоцирующие факторы
- Перенесенные заболевания

## Характеристика суставного синдрома

- Боль
- Скованность
- Объем движений
- Локализация
- Конфигурация

## Поражение внутренних органов

- Кожа и слизистые
- Глаза
- Урогенитальный тракт
- Сердце, легкие
- Почки

## Лабораторные признаки

- Клинический анализ крови
- Показатели острой фазы
- РФ, титры АТ
- Пуриновый обмен
- Общий анализ мочи

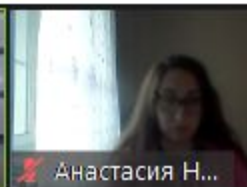## Рентгенологические данные

- Околосуставной
- Сужение суставной щели
- Узурации
- Остеофиты

Новицкая Реги...



Admin



Анастасия Н...

Татьяна Бондар...



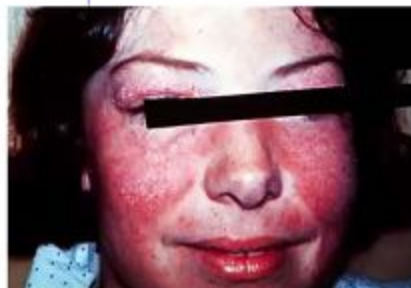Marina Kuzm...

Запись

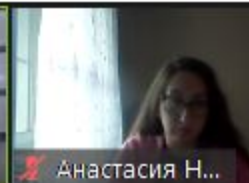
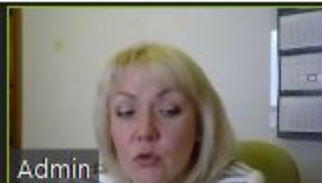<http://www.mosmedclinic.ru/articles/41/2123/>

## Пол и суставной синдром


Пол	Заболевания
Мужчины	Подагра Болезнь Бехтерева Болезнь Рейтера
Женщины	Ревматоидный артрит Ревматизм Системные заболевания (СКВ, СС) Деформирующий остеоартроз


<http://www.123tagged.com/Tags/1/butterfly+rash.html>

Новицкая Реги...



Татьяна Бондар...



Запись

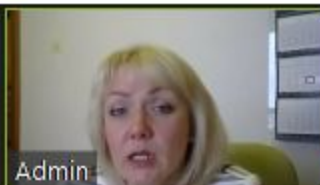## Возраст и суставной синдром

Возраст	Заболевания
Детский и подростковый	Ревматизм Ювенильный РА Гемофилия
Средний <div style="display: flex; justify-content: space-around; align-items: center;"> <div style="text-align: center;"> <p>норма</p>  </div> <div style="text-align: center;"> <p>болезнь Бехтерева</p>  <p>костное зарращение позвонков</p> </div> </div> <p><a href="http://hodimlegko.ru/pozvonochnik/bolez-n-behtereva.html">http://hodimlegko.ru/pozvonochnik/bolez-n-behtereva.html</a></p>	Реактивные артриты Болезнь Бехтерева Подагрический артрит Псориатический артрит Ревматоидный артрит Системные заболевания
Пожилрой	Паранеопластические артропатии Деформирующий остеоартроз Ревматоидный артрит Подагрический артрит

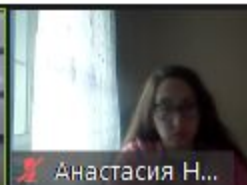

<http://uik.hr/nov>



Новицкая Реги...



Admin



Анастасия Н...

Татьяна Бондар...



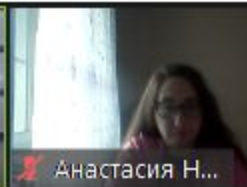
Marina Kuzm...

Запись

## Характер наследования заболеваний

Заболевание	Характер наследования
Ревматоидный артрит	Связь с антигенами системы HLA DR1, DW4, DW14
Ревматизм	Полигенный тип наследования; связь с антигенами системы HLA A11, B3
Деформирующий остеоартроз	Семейный характер; генетическая неполноценность хряща и аппарата
Реактивные артриты	Генетически детерминированный врожденный иммунный ответ организма на микробы, циркулирующие в крови
Болезнь Бехтерева	Связь с антигеном HLA B27
Псориаз	Связь с антигенами системы HLA B17, B37
Подагра	Генетический дефект в системе ферментов, регулирующих обмен пуринов и/или экскрецию уратов

Новицкая Реги...



Татьяна Бондар...



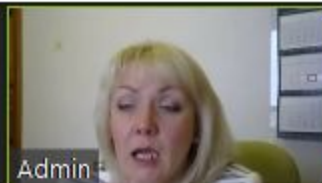Marina Kuzm...

Запись

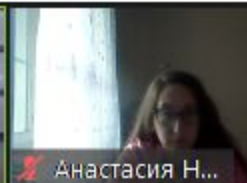
# Связь заболеваний с антигеном HLA B27

- **Болезнь Бехтерева – 90%**
- **Реактивный артрит – 60-80%**
- **Воспалительные заболевания кишечника – 35-75 %**
- **Псориатический артрит – 50%**
- **Недифференцированная спондилоартропатия – 70%**
- **Передний увеит – 50%**

Новицкая Реги...




Admin



Анастасия Н...

Татьяна Бондар...



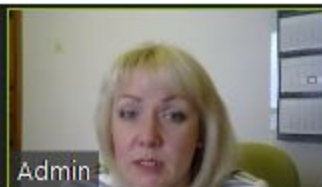Marina Kuzm...

Запись

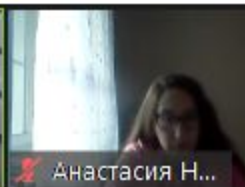
## Анализ провоцирующих факторов

Провоцирующий фактор	Заболевание
Интенсивные физические нагрузки, вынужденное положение тела	Деформирующий остео
Условия работы (сырость, холод, сквозняки)	Ревматоидный арт
Очаговые инфекции	Ревматизм Реактивные артр
Избыточное питание (мясная или жирная пища, пиво, алкоголь)	Подагра
Контакт со свинцом	«Свинцовая» пода
Прием лекарственных препаратов	Системная красная в Подагра
Аллергические реакции	Системная красная в
Беременность, роды	Системная красная в

Новицкая Реги...



Admin



Анастасия Н...

Татьяна Бондар...



Marina Kuzm...

M

Запись

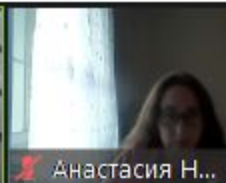
## Течение и темпы развития суставного синдрома

- Особенности начала заболевания:
  - ✓ острый (до 3-х месяцев);
  - ✓ подострый (до 6 месяцев);
  - ✓ затяжной (9 месяцев);
  - ✓ хронический (6-9 месяцев).
  
- Характер течения процесса:
  - ✓ медленно прогрессирующий;
  - ✓ быстро прогрессирующий;
  - ✓ рецидивирующий.

Новицкая Реги...




Admin



Анастасия Н...

Татьяна Бондар...



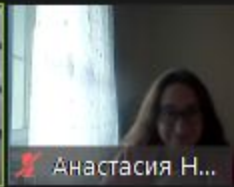
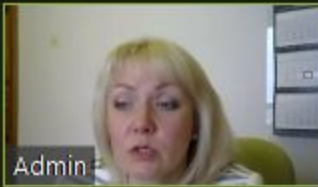Marina Kuzm...

Запись


## Начало и характер течения некоторых заболеваний суставов

Заболевание	Особенности начала	Характер течения
Ревматизм	Острое	Мигрирующее, полностью обостряется, полиартрит
Реактивные артриты	Острое	Полностью обостряется
Подагрический артрит	Острое	Хроническое, рецидивирующее
Ревматоидный артрит	Чаще подострое	Медленно-прогрессирующее
Псориатический артрит	Чаще подострое	Медленно-прогрессирующее
Болезнь Бехтерева	Чаще подострое	Медленно-прогрессирующее
Остеоартроз	Постепенное	Медленно-прогрессирующее

Новицкая Реги...



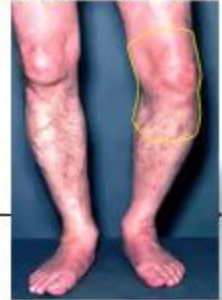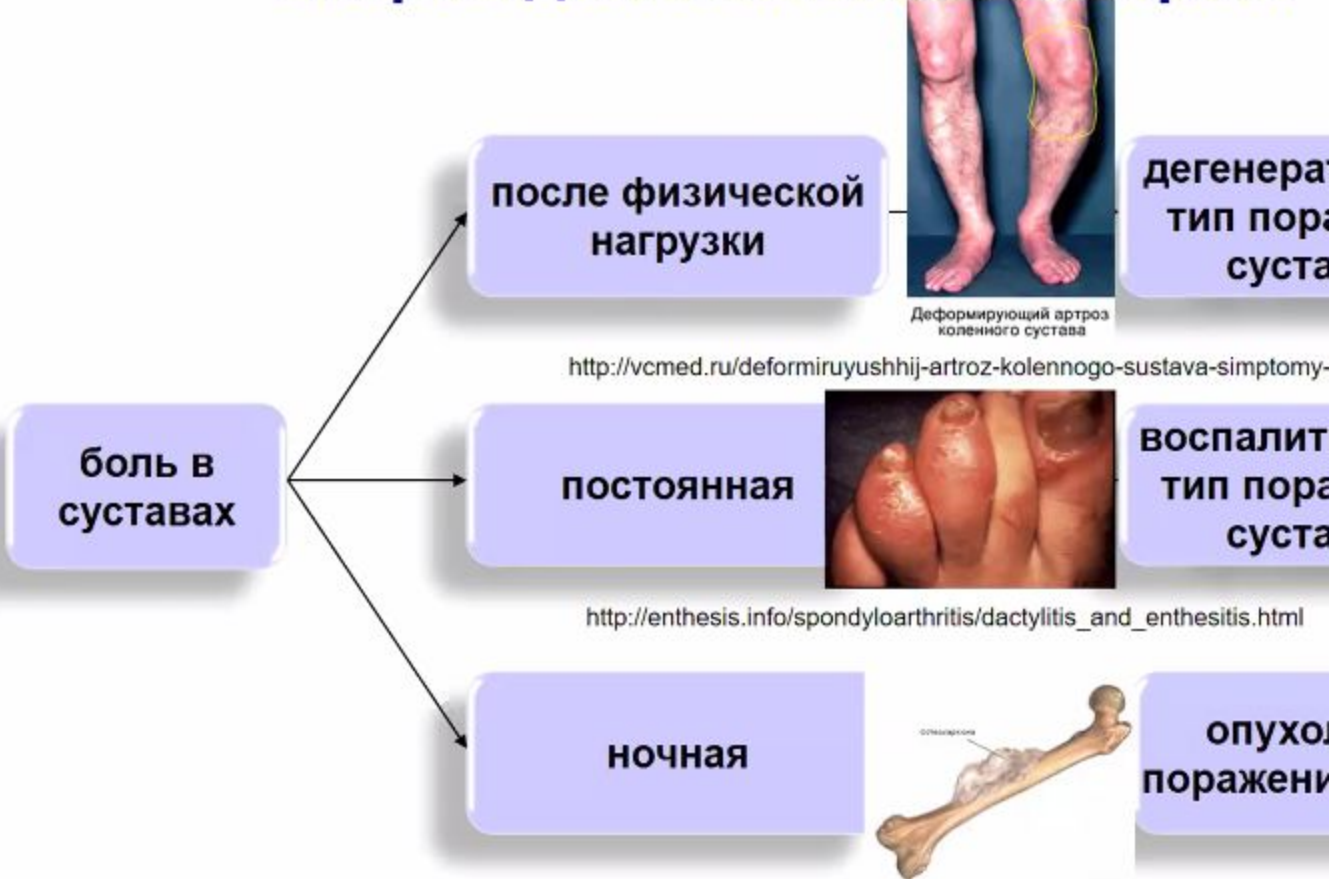Татьяна Бондар...



Marina Kuzm...

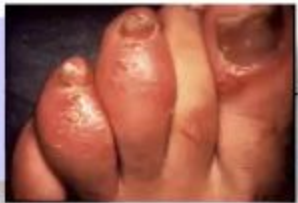Запись

# Характер болевого синдрома при поражении опорно-двигательного аппарата

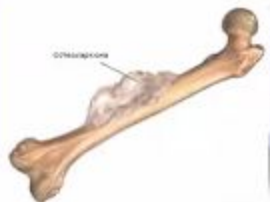

Деформирующий артроз коленного сустава

<http://vcmed.ru/deformiruyushhij-artroz-kolennogo-sustava-simptomu->

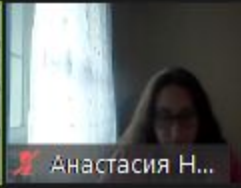
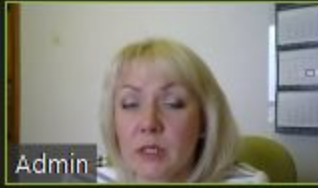

[http://enthesis.info/spondyloarthritis/dactylitis\\_and\\_enthesis.html](http://enthesis.info/spondyloarthritis/dactylitis_and_enthesis.html)



<http://medprosvet.com/onkology/65-osteosarkoma-kosti.html>

Новицкая Реги...



Татьяна Бондар...



Marina Kuzm...

Запись

## Характеристика типов суставного синдрома

### «Воспалительный» тип суставного синдрома

- Утренние боли
- *2-я половина ночи*
- Стартовые +/-
- *Начало нагрузки*
- Воскресенье-понед.
- *Хруст* -
- Гипермобильность -
- *Покраснение +*  
*припухлость +*

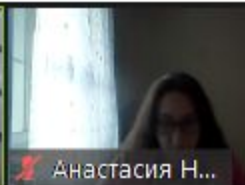
### «Нагрузочный» тип суставного синдрома

- Вечерние боли
- *1-я половина ночи*
- Стартовые +
- *В конце нагрузки*
- Воскресенье-понед.
- *Хруст ++*
- Гипермобильность +
- *Покраснение -*  
*припухлость -*

Новицкая Реги...



Admin



Анастасия Н...

Татьяна Бондар...



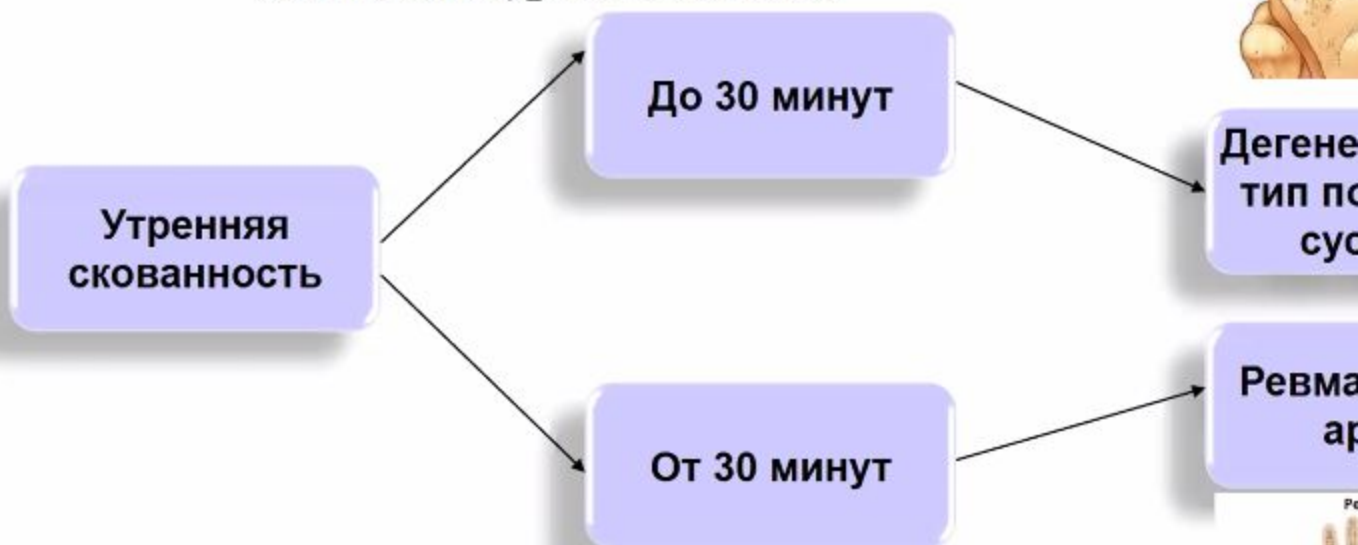
Marina Kuzm...

M

Запись

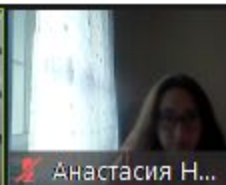
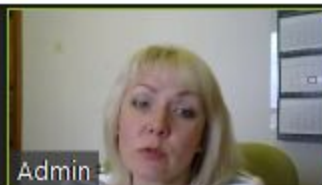## Симптом утренней скованности

[https://www.google.ru/url?sa=i&rct=j&q=&esrc=s&source=images&cd=&ved=0ahUKEwiZ7dnJierVAhWGO5oKHQbaBplQjRwlBw&url=http%3A%2F%2Fwww.ntpo.com%2Ffizobreteniya-rossiyskoy-federacii%2Fmedicina%2Fterapiya-i-dagnostika%2F36975-sposob-lecheniya-deformiruyuschego-artroza-kolennogo-sustava.html&psig=AFQjCNHcYgbn-KhZJFmfBunevPhMKujv\\_w&ust=1503464962096081](https://www.google.ru/url?sa=i&rct=j&q=&esrc=s&source=images&cd=&ved=0ahUKEwiZ7dnJierVAhWGO5oKHQbaBplQjRwlBw&url=http%3A%2F%2Fwww.ntpo.com%2Ffizobreteniya-rossiyskoy-federacii%2Fmedicina%2Fterapiya-i-dagnostika%2F36975-sposob-lecheniya-deformiruyuschego-artroza-kolennogo-sustava.html&psig=AFQjCNHcYgbn-KhZJFmfBunevPhMKujv_w&ust=1503464962096081)






Новицкая Реги...



Татьяна Бондар...

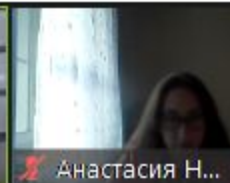


Запись


# Характеристика симптома утренней скованности

- Утренняя скованность, характерная для ревматоидного артрита, анкилозирующего спондилита и других системных заболеваний, продолжается обычно не менее двух часов. Этот симптом связывают с физиологическим падением уровня кортикостероидов в крови в предутренние часы и с аккумуляцией цитокинов из воспалительной жидкости в течение времени сна.
- Утренняя скованность при остеоартрозах скоропреходит и длится не более 20 минут и не совпадает с объективными симптомами.
- Длительность утренней скованности при системных ревматических заболеваниях находится в прямой зависимости от выраженности воспалительных реакций. Например, одним из важных критериев ремиссии ревматоидного артрита является полное исчезновение утренней скованности.

Новицкая Реги...



Татьяна Бондар...



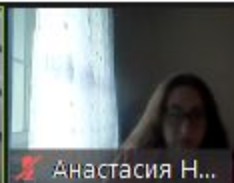
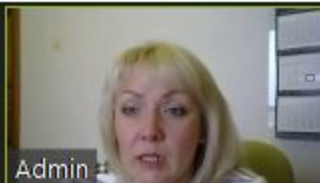Запись

## Локализация суставного процесса


- Локализация и последовательность поражения суставов;
- Суставы исключения;
- Поражение позвоночника и крестцово-подвздошн  
сочленения.



Новицкая Реги...



Татьяна Бондар...



Запись

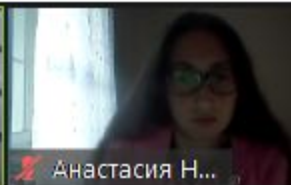
## Излюбленная локализация поражения суставов суставы «исключения» при некоторых ревматических заболеваниях

Заболевание	Локализация	Суставы «иск...
<b>Ревматизм</b>	Симметричное поражение крупных и средних суставов (коленных, голеностопных, лучезапястных, локтевых, реже плечевых)	Мелкие сус костей и с
<b>Ревматоидный артрит</b>	Проксимальные межфаланговые, пястно-фаланговые II-III пальцев кисти; Плюснефаланговые суставы; Височно-нижнечелюстной;	Дистальн межфаланго Суставы I и V пал Сакроилеальны
<b>Остеоартроз</b>	Коленные суставы Тазобедренные суставы Голеностопные суставы Плюснефаланговые суставы Дистальные и проксимальные межфаланговые суставы кистей	Височно-нижнеч сустав

Новицкая Реги...




Admin #



Анастасия Н...

Татьяна Бондар...



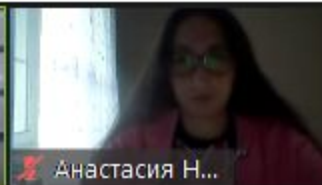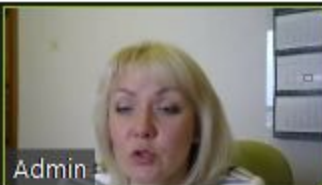Marina Kuzm...

M


Запись

Заболевание	Локализация	Суставы «иск...
<b>Подагрический артрит</b>	I плюснефаланговый сустав; суставы плюсны; Голеностопные и коленные суставы	Височно-нижне... сустав... Шейный с... позвоноч...
<b>Псориатический артрит</b>	Суставы кистей и стоп, особенно дистальные. Ассиметричный олигоартрит крупных суставов	Височно-нижне... сустав... Шейный с... позвоноч...
<b>Реактивные артриты</b>	Асимметричный артрит нижних конечностей (коленные, голеностопные, суставы пальцев стоп)	Шейный с... позвоноч...
<b>Болезнь Бехтерева</b>	Грудино-реберные, грудино- ключичные, височно- нижнечелюстные, периферические суставы	Крайне ре... межфаланговые плюснефалангов...

Новицкая Реги...



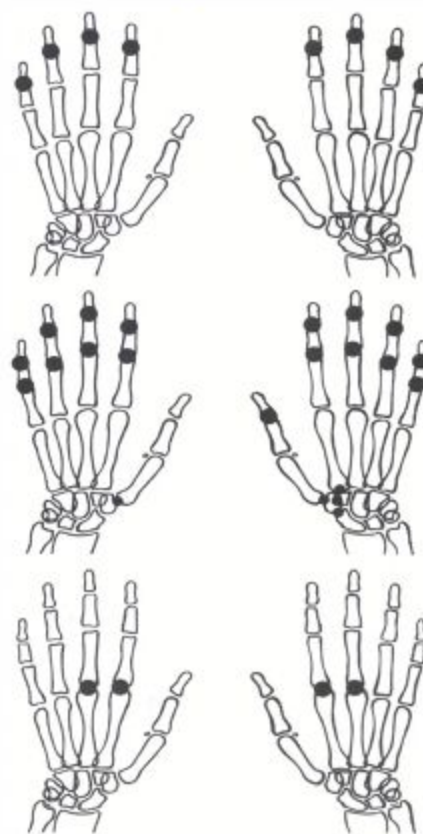
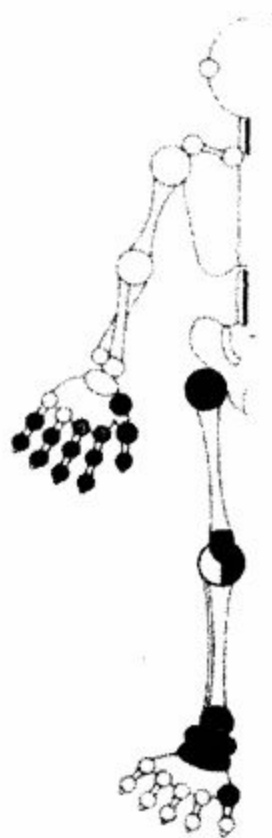
Татьяна Бондар...



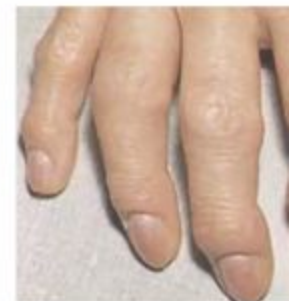Marina Kuzm...

Запись

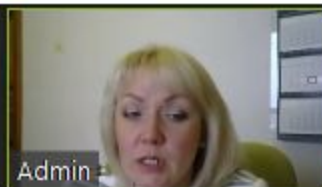## Типичная локализация поражения суставов при остеоартрозе



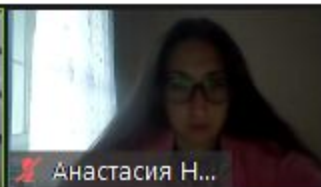
Чаще всего деформирующий остеоартроз процесс возникает в нагруженных суставах (колени, тазобедренные, голеностопные, мелкие суставы кистей и позвонки)



Новицкая Реги...




Admin



Анастасия Н...

Татьяна Бондар...



Marina Kuzm...

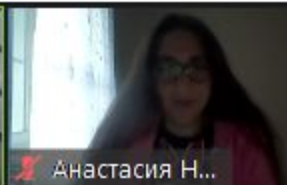
M

Запись


## Поражение позвоночника и крестцово-подвздошного сочленения

Заболевание	Поражение позвоночника	Сакроиле
Болезнь Бехтерева	Все отделы позвоночника «снизу вверх»	Двусторонний са
Реактивные артриты	Поясничный отдел	Односторонний с
Псориатический артрит	Поясничный отдел	Односторонний с
Подагрический артрит	Поясничный отдел	Редко
Ревматоидный артрит	Шейный отдел	-
Остеоартроз	Все отделы позвоночника	-

Новицкая Реги...



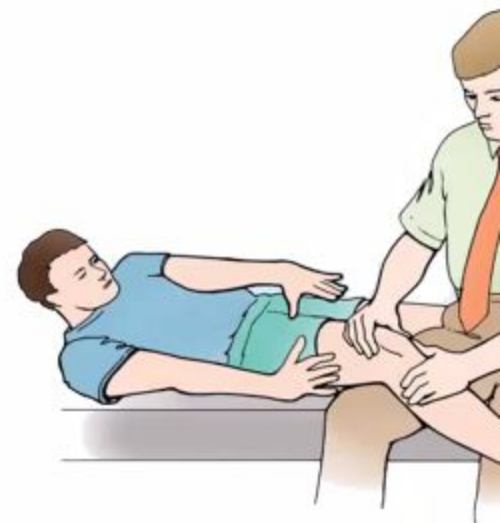Татьяна Бондар...



Запись

## Осмотр суставов должен включать в с


- Оценку состояния периартикулярных тканей;
- Оценку изменения формы сустава;
- Определение объема активных и пассивных движений;
- Пальпацию сустава.



Новицкая Реги...



Admin



Анастасия Н...

Татьяна Бондар...



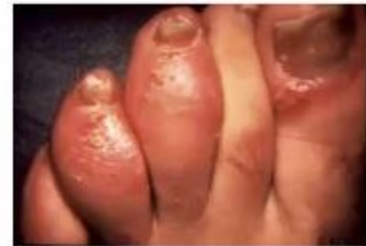Marina Kuzm...

Запись

# Состояние кожи в области суставов

[http://enthesis.info/spondyloarthritis/dactylitis\\_and\\_enthesisitis.html](http://enthesis.info/spondyloarthritis/dactylitis_and_enthesisitis.html)

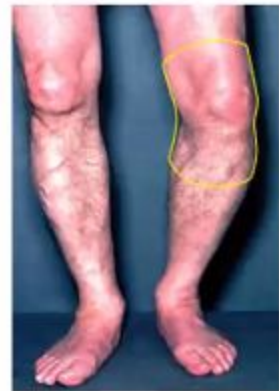## острый воспалительный процесс в суставе



кожа напряжена, гиперемирована, иногда с цианотичным оттенком

болезнь Рейтера, подагра, псориатический артрит, реактивный артрит

## хронический воспалительный процесс в суставе



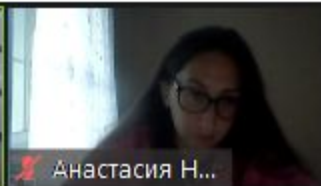
Деформирующий артроз коленного сустава




кожа сухая, истончена, атрофична



Новицкая Реги...



Татьяна Бондар...



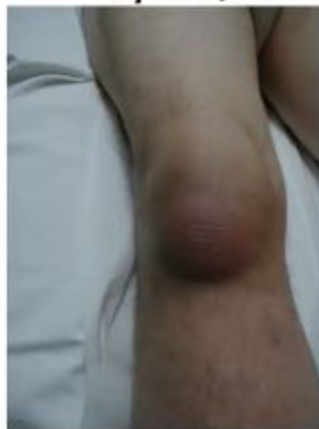Запись

## Варианты изменения формы сустава

**дефигурация**



изменение формы сустава,  
связанное с  
*экссудативным*  
*процессом*

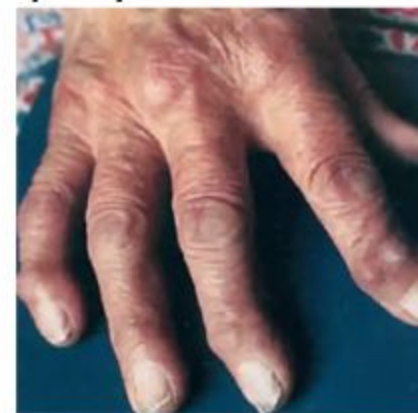

<https://www.healthtap.com/topics/bursa-sack-knee>

**деформация**

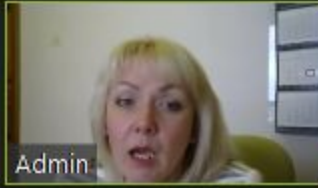

изменение форм  
сустава, связанно  
*костными*  
*разрастаниями*

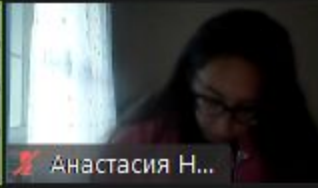


<http://травматология-юфо.рф/tkan/>

Новицкая Реги...



Admin



Анастасия Н...

Татьяна Бондар...



Marina Kuzm...

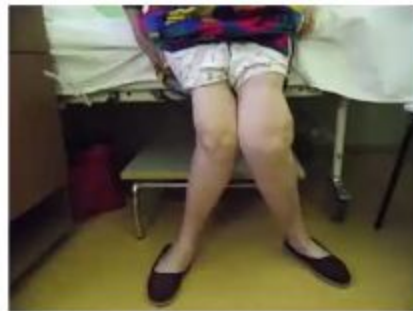Запись

# Характер изменения объема движений в суставах

## артроз



умеренное уменьшение объема активных и пассивных движений, связанное с костными разрастаниями

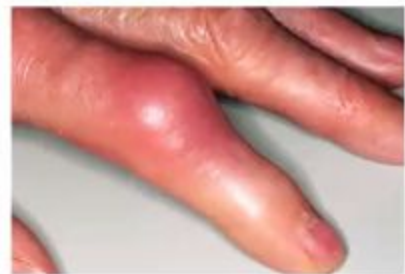

<http://med-shkola.ru/artroz/deformiruyushhiy-artroz-kolennogo-sustava.html>

## артрит



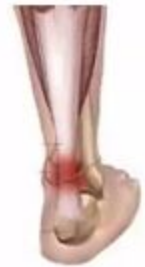умеренное/ значительное уменьшение объема активных и пассивных движений, связанное с болью



<http://horoshev.ru/letters/artroz-palcev-ruk/>

## периа...

уменьшение объема активных и пассивных движений при сох...

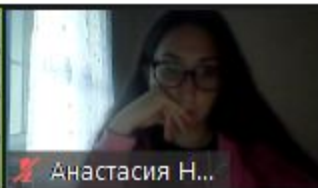


<http://www.sportobzmedicina/kak-snyahillovogo-sus>

Новицкая Реги...



Admin



Анастасия Н...

Татьяна Бондар...



Marina Kuzm...

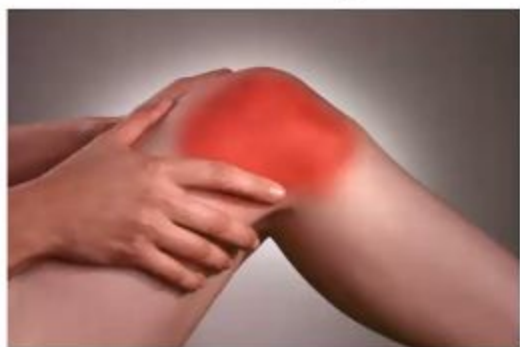Запись

## Данные поверхностной пальпации суст

**острый  
воспалительный  
процесс в суставе**



гипертермия кожи над  
областью сустава

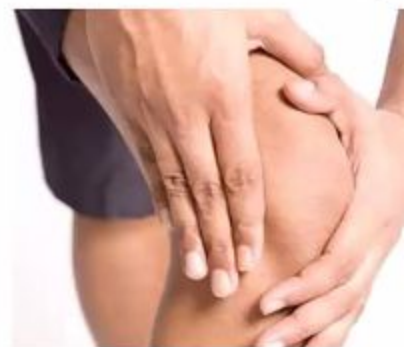

<https://lechisustavy.ru/artroz/artrit-kolennogo-sustava.html>

**хронически  
дегенеративн  
процесс в суст**

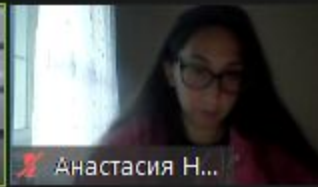
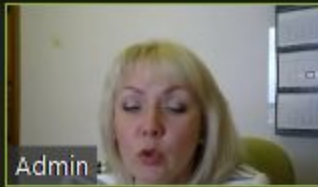

кожа над областью  
обычной темпер

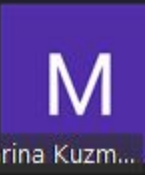

<http://medizrail.ru/pozvonochnic-l>

Новицкая Реги...



Татьяна Бондар...



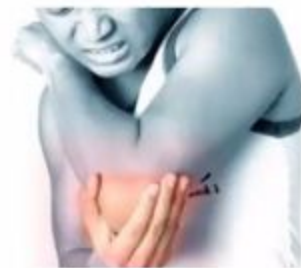Запись

# Данные глубокой пальпации суставов

**Воспалительный процесс в суставе**



разлитая болезненность по всей проекции сустава

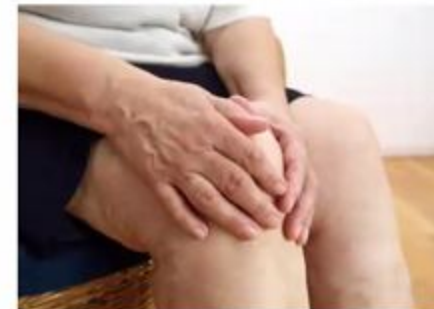

<http://www.doctorponce.com/epicondylitis-epicondylitis-tendinitis-del-codo/>

**Дегенеративное поражение сустава**



отсутствие болезненности



<http://vseosustavah.com/bolezni/artr oz/deformiruyushij.html>

**Заболевание мягких тканей**




локальная болезненность участка




<http://7susta>

Новицкая Реги...



Татьяна Бондар...



Запись


## Внешний вид больного с поражением опорно-двигательного аппарата

Заболевание	Особенность внешнего вида
Анкилозирующий спондилоартрит (болезнь Бехтерева)	«поза просителя» походка с широко расставленными ногами
Деформирующий остеоартроз	узелки Бушара и Гебердена «утиная походка» при ходьбе
Ревматоидный артрит	ульнарная девиация кисти типу «ласт моржа» деформация пальцев «пуговичной петлей»
Псориатический артрит	«редискообразная» деформация концевых фаланг «пальцы-сосиски» симптом «наперстки»
Подагрический артрит	подвывихи пальцев контрактуры, тофусы

Новицкая Реги...



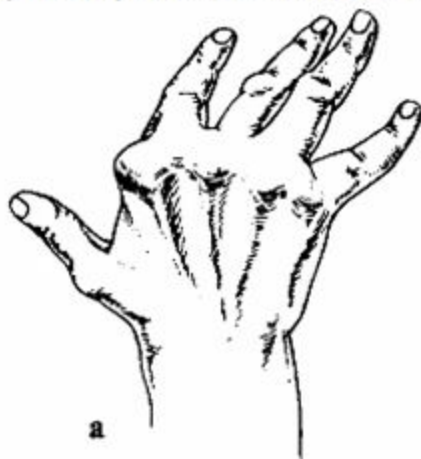Татьяна Бондар...



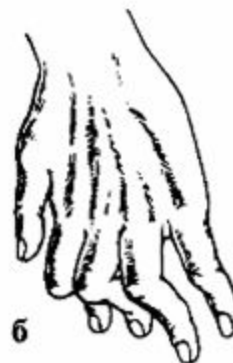Запись

## Пример: схематическое изображение т деформации кисти при ревматоидн артрите

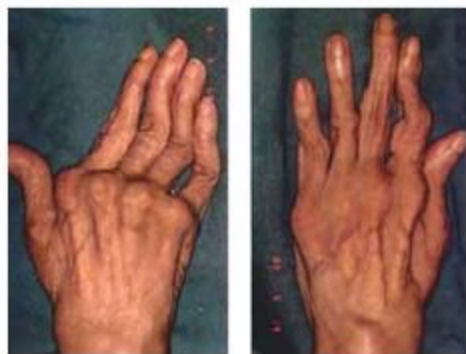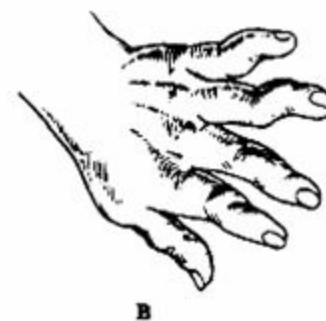«ульнарная девиация»



«бутоньерка»



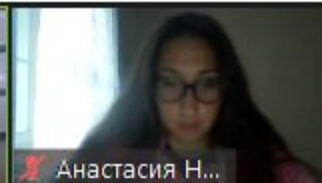«шея лебедя»




**«Ревматоидная кисть»:**

ульнарная девиация кисти по типу «пла моржа», деформацией пальцев по т «лебединой шеи», «пуговичной петл атрофией межкостных мышц и пораже околосуставных тканей

Новицкая Реги...



Татьяна Бондар...

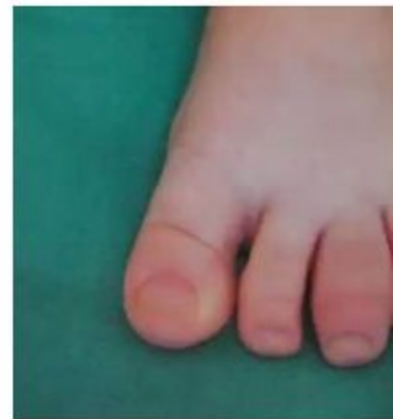

Запись

## Пример: особенности течения псориатического артрита и внешний вид нижней конечности

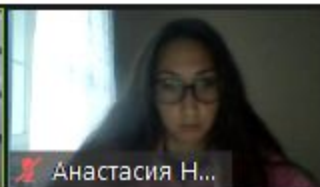
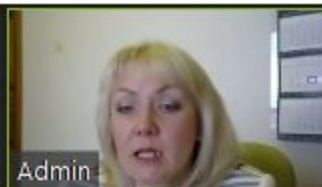### Реактивные артриты:

- асептический негнойный артрит, развивающийся в ответ на внесуставную патологию;
- чаще страдают лица мужского пола;
- поражаются люди молодого возраста;
- асимметричный олигоартрит нижних конечностей (лестница);
- энтезопатии (талалгия вследствие ахиллита);
- сакроилеит;
- СОЭ, СРБ ↑




Веретенообразный синдром Ре...

Новицкая Реги...



Татьяна Бондар...

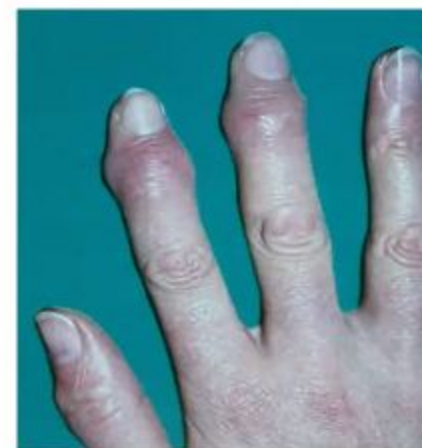

Запись

## Пример: особенности течения реактивного артрита и внешний вид кисти

### Псориатический артрит:

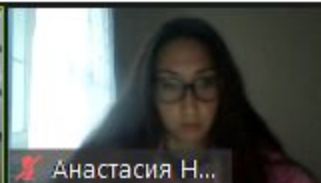
- асимметричный олигоартрит;
- артрит дистальных межфаланговых суставов;
- симметричный полиартрит;
- мутилирующий обезображивающий артрит;
- псориатический спондилит.



Поражение дистальных межфаланговых суставов при псориазе



Новицкая Реги...



Татьяна Бондар...

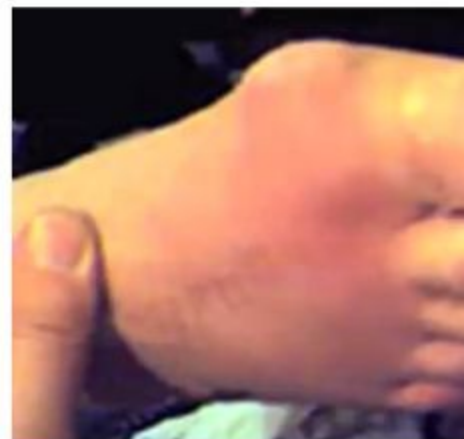

Запись

## Пример: особенности течения подагрического артрита и внешний вид нижней конечности

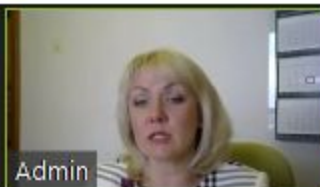### Подагрический артрит:

- острая болезненность сустава;
- достижение кульминации артрита за 12 часов;
- вовлечение в патологический процесс первого плюснефалангового сустава;
- асимметричность поражения суставов.

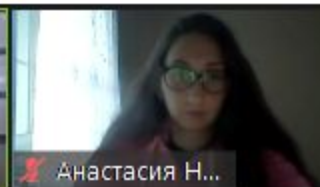

**Классическая подагрическая атака**  
(острый артрит первого плюснефалангового сустава)

Новицкая Реги...



Admin



Анастасия Н...

Татьяна Бондар...



Marina Kuzm...

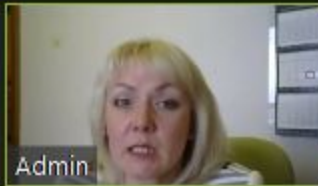M

Запись

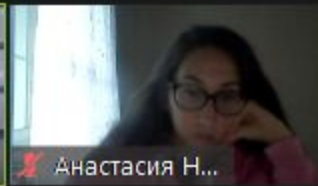
## Состояние кожных покровов при заболеваниях суставов

Заболевание	Состояние кожных покровов
Ревматизм	Кольцевидная эритема; Подкожные ревматические узелки
Ревматоидный артрит	Ревматоидные узелки; экхимоз; дигитальный артериит
Подагрический артрит	Тофусы
Псориатический артрит	Псориатические высыпания; Истыканность и помутнение ногтевых пластинок (симптом напёрстка)
Реактивные артриты	Кератодермия; узловатая эритема; уртикарная / макулопапулезная сыпь
Системная красная волчанка	Эритематозные высыпания на щеках («бабочка»)
Геморрагический васкулит	Пальпируемая пурпура: слегка возвышающаяся геморрагическая сыпь, не связанная с тромбоцитопенией

Новицкая Реги...



Admin



Анастасия Н...

Татьяна Бондар...

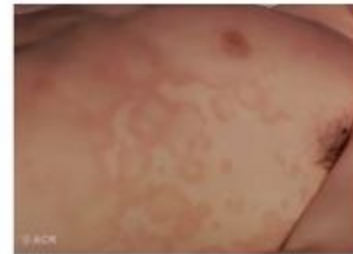
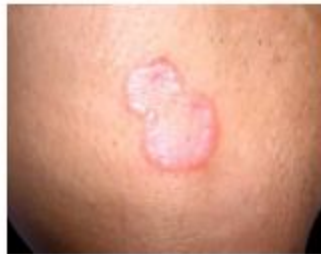
Marina Kuzm...

Запись

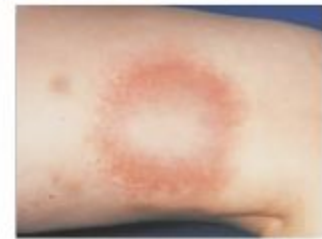# Пример: поражения кожи при некоторых ревматических заболеваниях

## Кольцевидная эритема

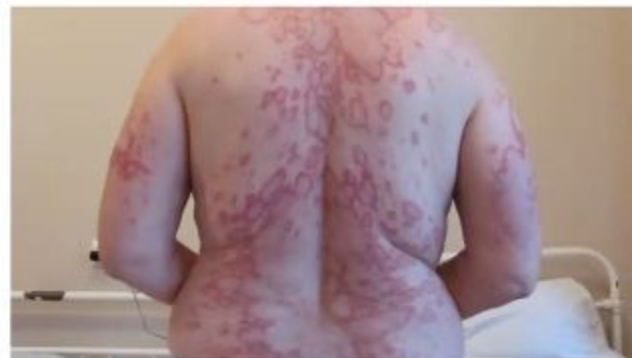


<http://polskisport.info/182708-erythema-marginatum-vs-erythema-multiforme.htm>

## Клещевая мигрирующая эритема

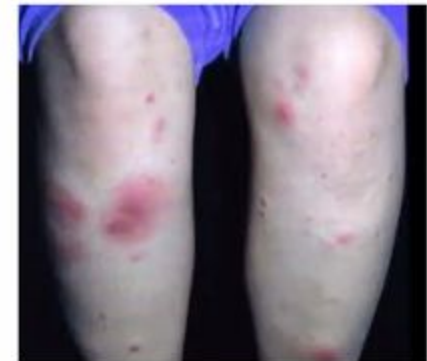

## Ревматическая эритема



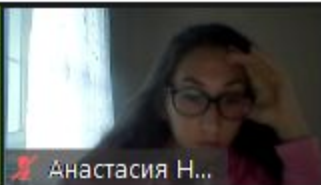
## Кольцевидная эритема при системной красной волчанке

## Узловатая эритема



<http://medklik.ru/entsiklopediya-bolezney/dermatologiya/ar>

Новицкая Реги...



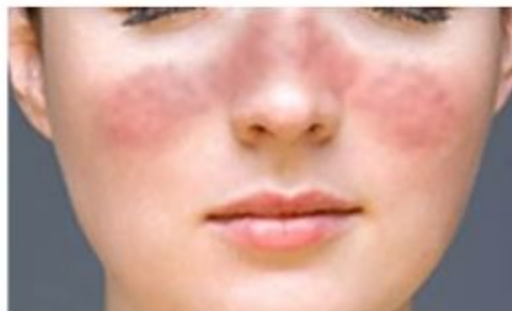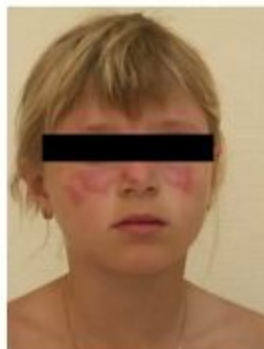Татьяна Бондар...



Запись

# Пример: поражения кожи при некоторых ревматических заболеваниях

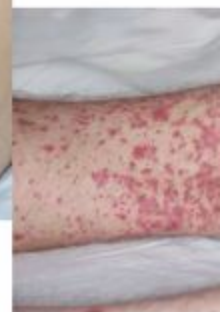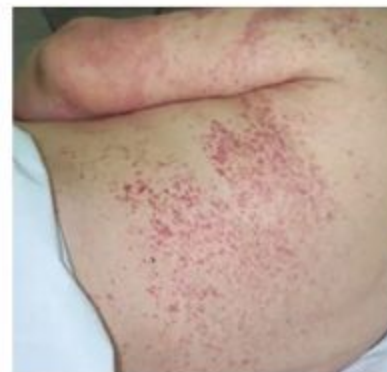## Эритематозные высыпания в области носа и на щеках - «бабочка»



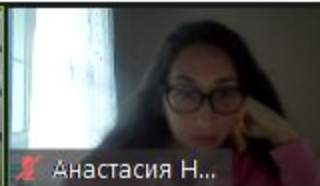Пальпируемая пурпура

<http://mamusiki.ru/volchanka-pri-beremennosti/>

## Эритема при системной красной волчанке



Новицкая Реги...



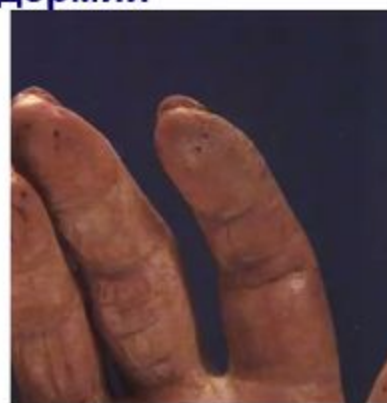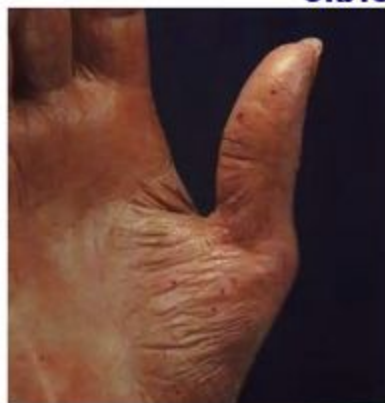Татьяна Бондар...



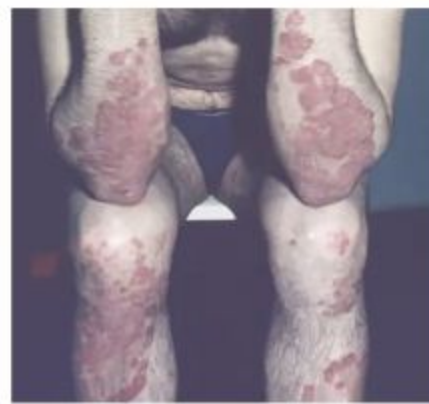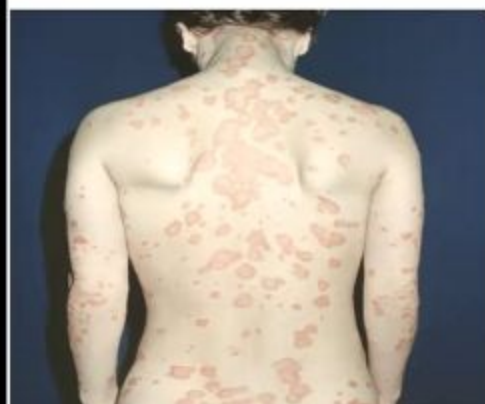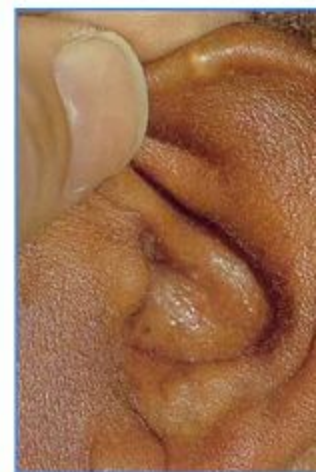Запись

## Пример: поражения кожи при некоторых ревматических заболеваниях

### Телеангиэктазии при системной склеродермии



Подагрический тофус ушной раковины

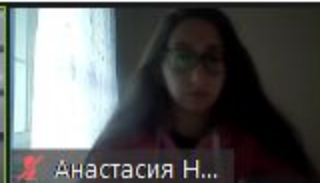


Псориазные папулы

Новицкая Реги...




Admin



Анастасия Н...

Татьяна Бондар...



Marina Kuzm...

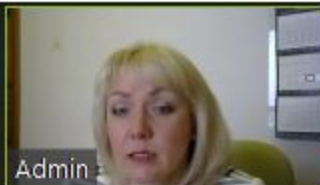M

Запись

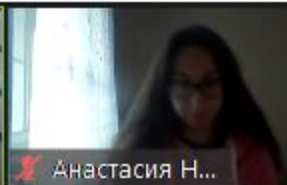
## Поражение глаз при заболеваниях суств

Заболевание	Характер поражения	
<a href="http://masterkov53.ru/?k=Keratosis+pilaris++NHS+Choices">http://masterkov53.ru/?k=Keratosis+pilaris++NHS+Choices</a> Реактивные артриты		конъюнктивит, увеит, эписклерит  <a href="http://n...tetrac">http://n...tetrac</a>
Псориатический артрит		конъюнктивит, иридоциклит  
Ревматоидный артрит		склерит, эписклерит  
<a href="http://www.tiensmed.ru/news/revmatoidnyi-artrit-1.html">http://www.tiensmed.ru/news/revmatoidnyi-artrit-1.html</a> Болезнь Бехтерева		иридоциклит

Новицкая Реги...




Admin



Анастасия Н...

Татьяна Бондар...



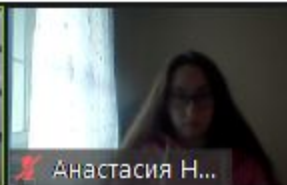
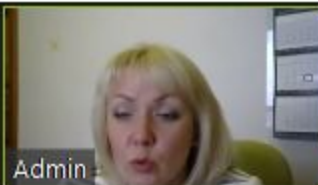Marina Kuzm...

Запись


## Характер поражения внутренних органов при заболеваниях суставов

Заболевания	Поражение сердца
РА	Пери-, мио-, эндокардит, аор коронарный артериит
Ревматизм	Ревмокардит
Болезнь Бехтерева	Аортит, перикардит, миокар
Псориаз	Миокардит
Реактивные артриты	Миокардит, перикардит (43

Новицкая Реги...

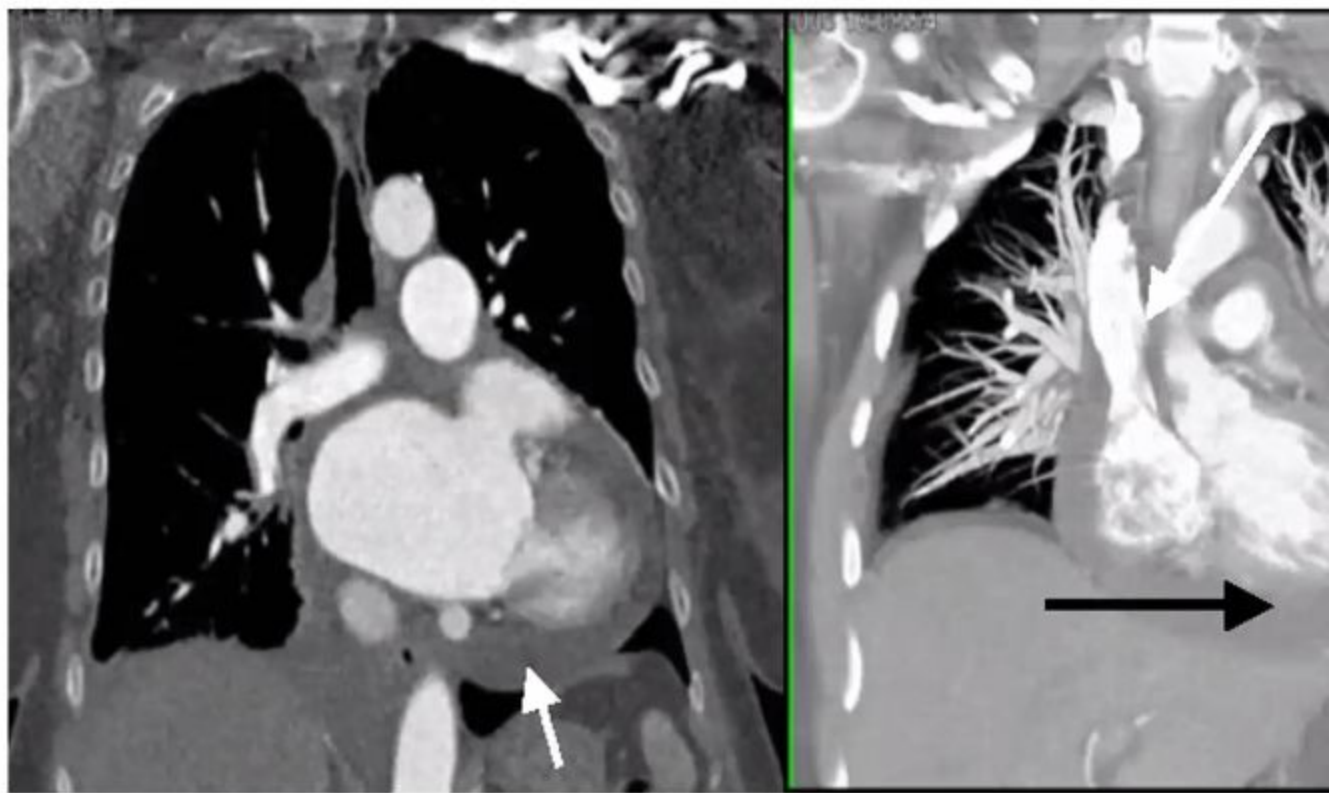


Татьяна Бондар...



Запись

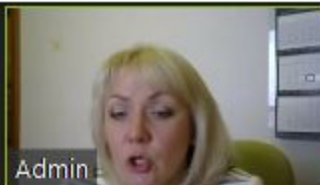## Пример: поражение сердца при болезни Бехтерева



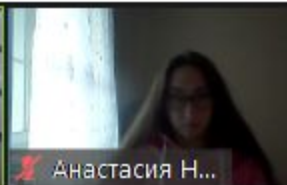
## Экссудативный перикардит, выпот



Новицкая Реги...



Admin



Анастасия Н...

Татьяна Бондар...



Marina Kuzm...

M

Запись

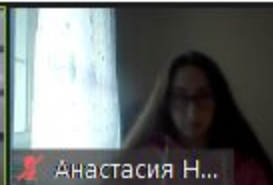
## Характер поражения внутренних органов при заболеваниях суставов

Заболевания	Поражение легких
РА	Плеврит Фиброзирующий альвеолит
Ревматизм	Легочный васкулит Пневмонит
Болезнь Бехтерева	Фиброз верхушечных сегментов легких
Реактивные артриты	Очаговая пневмония Плеврит

Новицкая Реги...




Admin



Анастасия Н...

Татьяна Бондар...



Marina Kuzm...

M

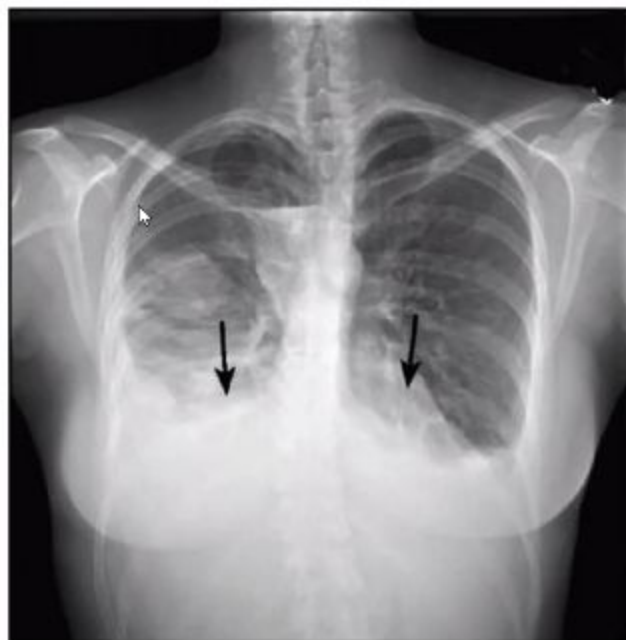Запись

## Пример: поражение легких при ревматоидном а

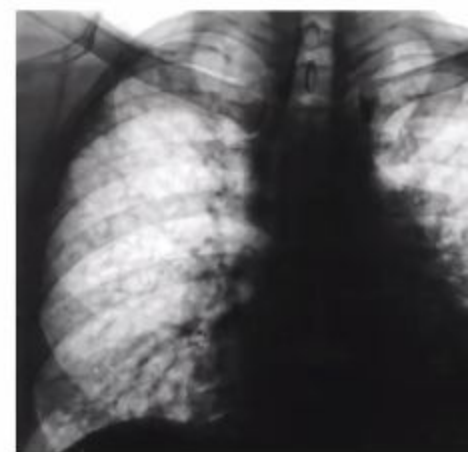
Рентгенограмма грудной клетки,  
прямая проекция.

Двусторонний плеврит.

Видны вогнутые уровни жидкости с двух  
сторон (стрелки)



Фиброзирующий альвеолит  
(прямая проекция): ус  
сетчатая деформ  
легочного рису

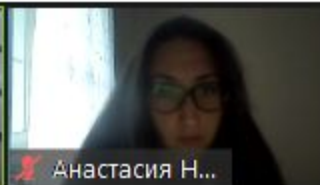


Фиброзирующий ал  
(диффузный интерстици  
легочный фиброз

Новицкая Реги...




Admin



Анастасия Н...

Татьяна Бондар...



Marina Kuzm...

M

Запись

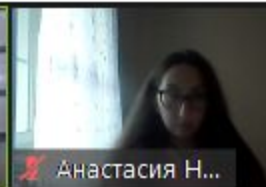
## Характер поражения внутренних органов при заболеваниях

Заболевания	Поражение почек
РА	Гломерулонефрит, амилоидоз
Ревматизм	Нефрит с изолированным мочевым си...
Подагра	Почечнокаменная болезнь, подагрический интерстициальный н...
Болезнь Бехтерева	Амилоидная нефропатия
Псориаз	Уретрит, гломерулонефрит, амилоидоз
Реактивные артриты	Уретрит, цистит, простатит, гломерулонефрит, пиелонефрит, амилоидоз

Новицкая Реги...



Admin



Анастасия Н...

Татьяна Бондар...



Marina Kuzm...

M

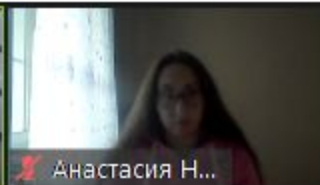
Запись

## Лабораторные исследования при ревматических заболеваниях


- Клинический анализ крови: гемоглобин, лейкоцитарная формула, **СОЭ**
- Показатели острой фазы: **СРБ**, сиаловые кислоты, электрофорез белков сыворотки (g2-глобулины)
- Определение титров АТ (антистрептолизина-О, анти-Д, антигиалуронидазы)
- Исследование пуринового обмена (урикемия, суточная экскреция мочевой кислоты)
- Идентификация атипичной флоры при подозрении на реактивный артрит
- Посев крови на стерильность
- Общий анализ мочи

Наиболее полезными маркерами острофазового ответа при ревматических заболеваниях являются **СОЭ** и **С-реактивный белок (СРБ)**  
**(уровень доказательности А)**

Новицкая Реги...



Татьяна Бондар...



M

Marina Kuzm...



Запись

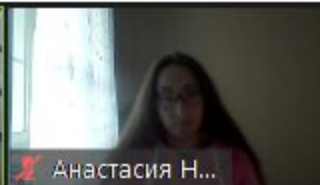
## Серологические тесты

Основными диагностическими лабораторными маркерами ревматических заболеваний являются:


- антинуклеарные антитела (АНА),
- ревматоидный фактор (РФ),
- антитела к цитруллинированным белкам (АЦП),
- антинейтрофильные цитоплазматические антитела (АНЦА),
- антифосфолипидные антитела (АФЛ)

уровень доказательности А

Новицкая Реги...



Татьяна Бондар...



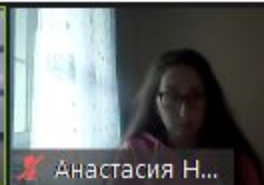
Запись

## Серологические тесты


- При аутоиммунных ревматических заболеваниях тестирование аутоантител проводится, в первую очередь, с целью подтверждения диагноза **у пациентов с недостаточным числом клинических проявлений.**
- Обнаружение аутоантител при отсутствии клинических признаков не является достаточным постановки диагноза аутоиммунного заболевания

**уровень доказательности А**

Новицкая Реги...



Татьяна Бондар...

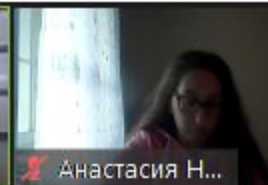


Запись


## Антинуклеарные антитела (АНА)

- **Антинуклеарные антитела (АНА)** – гетерогенная группа аутоантител, реагирующая с различными компонентами ядра.
- «Золотым стандартом» и первичным скрининговым методом определения АНА в сыворотке крови является непрямая реакция иммунофлюоресценции (ИРИФ)

Новицкая Реги...



Татьяна Бондар...



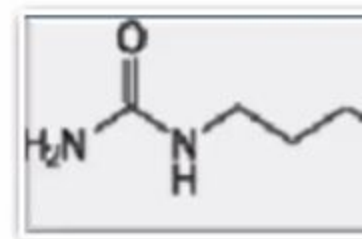
Запись

## Антитела к циклическому цитруллинированному пептиду (АЦЦП)

- аутоантитела взаимодействующие с синтетическими пептидами содержащими аминокислоту – цитруллин

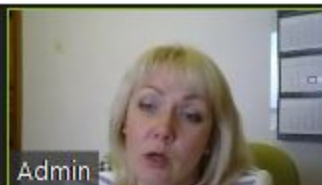
### Клиническое значение АЦЦП:

- диагностика раннего РА;
- подтверждение диагноза серонегативного РА;
- предиктор тяжелого деструктивного поражения суставов при РА.






Новицкая Реги...



Татьяна Бондар...



M

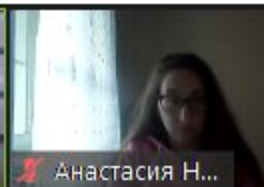
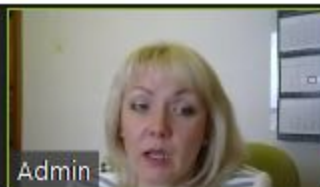Marina Kuzm...

Запись


## Антитела к циклическому цитруллинированному пептиду (анти-ЦЦП-АТ)

- установлено, что анти-ЦЦП-АТ более специфичны, чем РА и, по меньшей мере, также чувствительны, как традиционный РФ;
- чувствительность теста для больных с ранней стадией РА колеблется между 40 и 70%;
- специфичность анти-ЦЦП-АТ при диагностике РА на ранних стадиях составляет 86%;
- комбинации анти-ЦЦП-АТ + СОЭ – 95%;
- анти-ЦЦП-АТ + РФ – 91%;
- **анти-ЦЦП-АТ + СРБ – 97%;**
- анти-ЦЦП-АТ + полиартикулярная боль – 95%;
- **анти-ЦЦП-АТ + утренняя скованность – 99%;**

Новицкая Реги...



Татьяна Бондар...

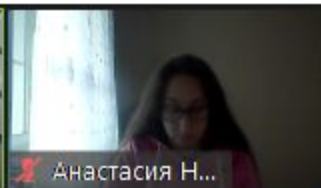
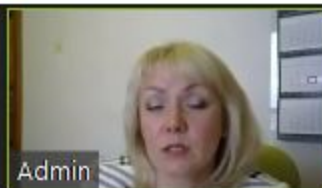

Запись


## Антитела к циклическому цитруллинированному пептиду (анти-ЦЦП)

- анти-ЦЦП-статус больных РА остается стабильным в меньшей мере, в течение первых 3-5 лет течения заболевания;
- наличие анти-ЦЦП-АТ на момент установления диагноза предвещает **более агрессивное течение заболевания и более выраженное рентгенологическое прогрессирование**, несмотря на проводимую терапию;
- последующие колебания уровня этих АТ **не отражают изменения активности заболевания**;
- ни НПВП, ни глюкокортикоиды, ни большинство базисных препаратов не влияют на уровень анти-ЦЦП-АТ.

Новицкая Реги...



Татьяна Бондар...

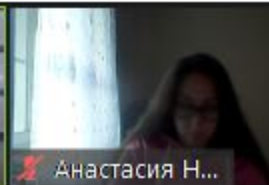
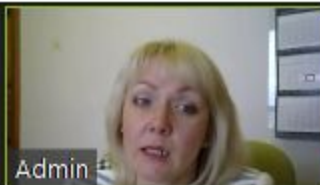

Запись


## Инструментальные исследования для диагностики ревматических заболеваний

- рентгенологическое исследование
- ультразвуковое исследование суставов
- рентгеновская компьютерная томография
- магнитно-резонансная томография
- радиоизотопное исследование (сцинтиграфия с использованием бисфосфонатов, соединений технецием)
- артроскопия с биопсией синовиальной оболочки

Новицкая Реги...



Татьяна Бондар...



Запись


## Рентгенологическое исследование

- одновременное исследование **симметричных суставов**;
- при **РА** наиболее **ранние изменения** отмечаются в **суставах пальцев кистей, лучезапястных суставов плюснефаланговых суставах** (достаточно прямая проекция);
- при подозрении на **спондилоартриты** (вне зависимости от клинических проявлений) показан **исследование крестцово-подвздошных суставов** (обзорный снимок таза);
- полноценное рентгенологическое исследование **коленного сустава** включает снимки в **прямой, боковой и аксиальной проекциях**.

Новицкая Реги...



Admin



Анастасия Н...

Татьяна Бондар...

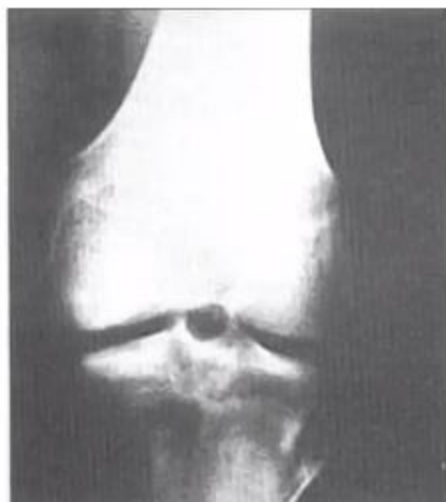Дарья Шукл



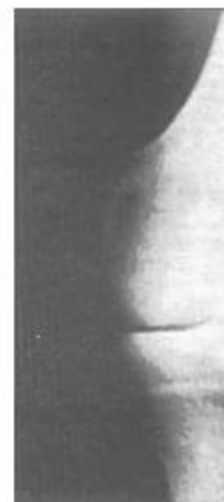Запись

## Рентгенологическое исследование

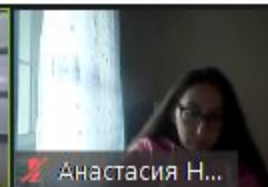
- рентгеновские снимки коленного и тазобедренного суставов в прямой проекции должны выполняться в положении пациента стоя (особенно при подозрении на остеоартроз)
- Рентгенологические изменения суставов всегда должны анализироваться с учетом клинических данных!!!



Рентгенограмма коленного сустава одного и того же больного гонартрозом, выполненная в положении лежа (слева) и в положении стоя (справа)



Новицкая Реги...



Татьяна Бондар...

Дарья Шукл

Запись

## Результаты рентгенологического исследования

**воспалительный тип  
поражения суставов**



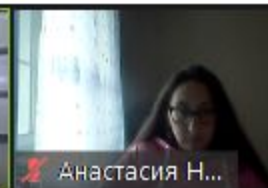
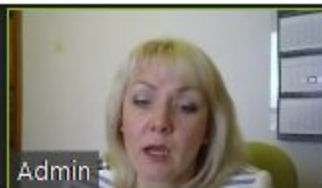- околосуставной остеопороз
- сужение суставной щели
- узурация(эрозия)кости

**дегенеративны  
поражения суст**



- околосуставной осте
- сужение суставной
- краевые остеоф

Новицкая Реги...



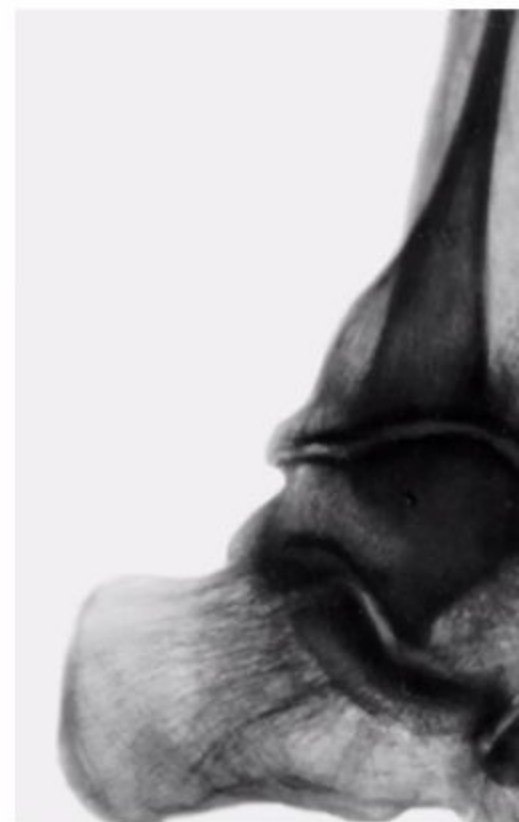
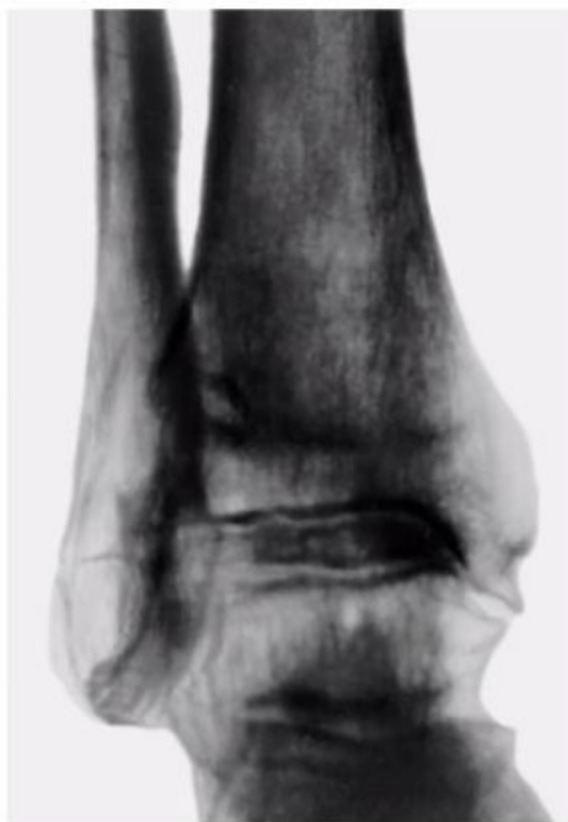Татьяна Бондар...

Дарья Шукл

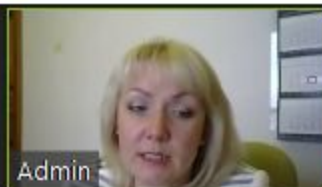
Запись

## Пример: рентгенограмма голеностопного сустава постартритическом остеоартрозе

сужение суставной щели и краевые костные разрастания



Новицкая Реги...

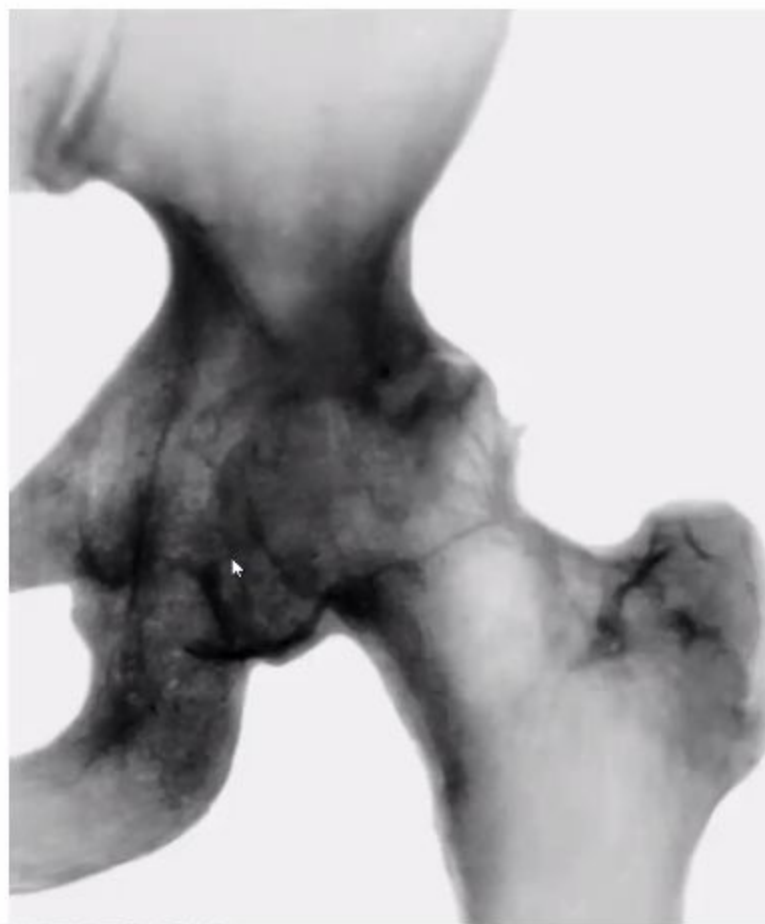

Татьяна Бондар...

Дарья Шукл...

Запись

## Пример: рентгенограмма левого тазобедренного сустава при диспластическом коксартрозе III степени



смещение головки бедренной кости наружу,

уплощение суставных поверхностей и сужение суставной щели,

остеофиты по краям вертлужной впадины,

периартикулярный остеопороз

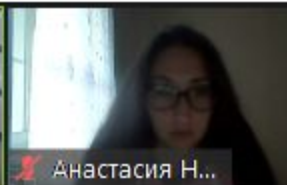
множественные кистовидные образования в наружном крае крыши вертлужной впадины и головке бедренной кости



Новицкая Реги...



Admin



Анастасия Н...

Татьяна Бондар...

Дарья Шукл

Запись

## Пример: рентгенограмма кисти больного ревматоидным артритом

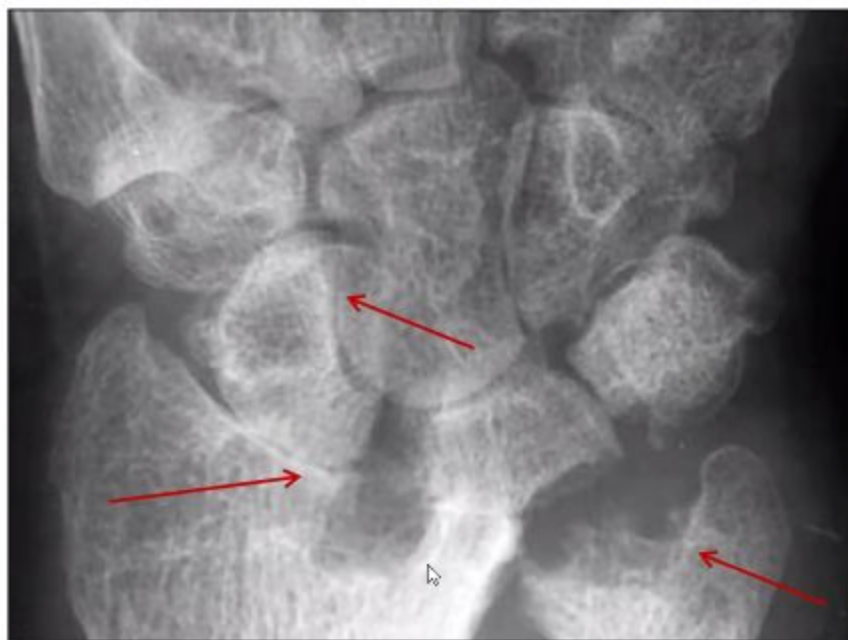



Рис. 4. РА. Эрозия суставной поверхности лучевой кости. Множественные эрозии эпифиза локтевой кости. Множественные сужения суставов запястья

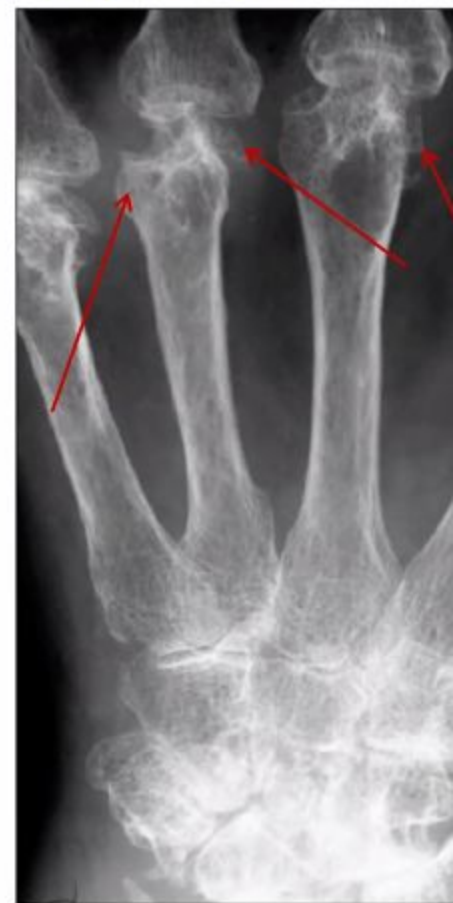
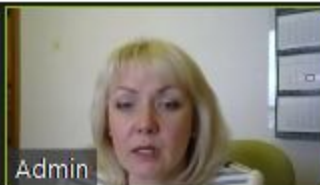
Рис. 7. РА. Множественные эрозии пястных суставов. Компрессионная эрозия II пястно-

Новицкая Реги...



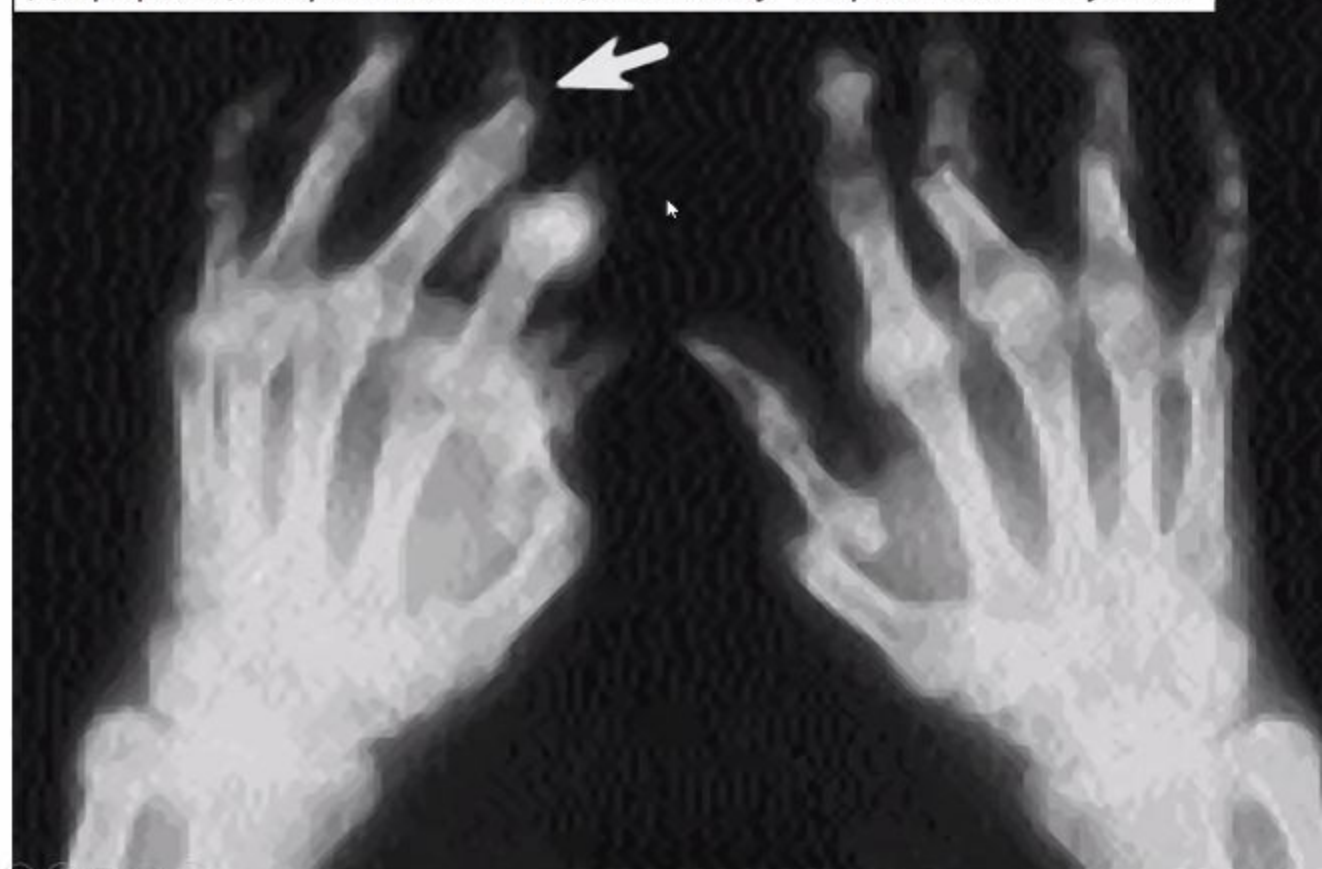Татьяна Бондар...

Дарья Шукл


Запись

## Пример: рентгенограмма кистей пациента с псориатическим артритом

*Деформация среднего пальца по типу «карандаша в лунке»*



Новицкая Реги...

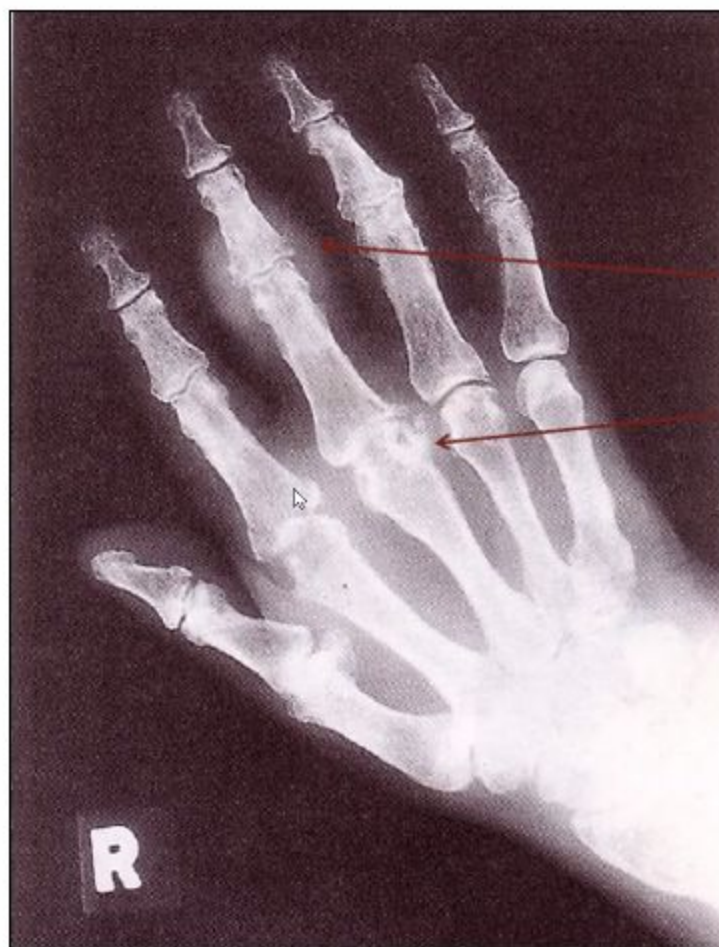

Татьяна Бондар...

Дарья Шукл...

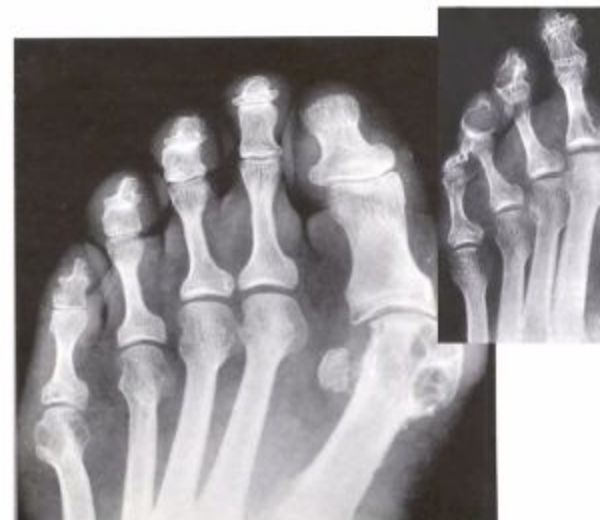Запись

## Пример: рентгенограмма стоп и кистей пацие... подагрическим артритом



периартикулярные  
«облаковидные» подагрические  
тофусы

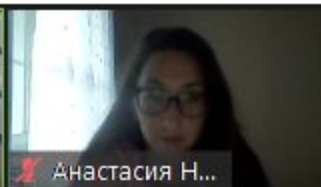
«Штампованные» дефекты



Новицкая Реги...



Admin



Анастасия Н...

Татьяна Бондар...

Дарья Шукл

Запись

## Ультразвуковое исследование сустава

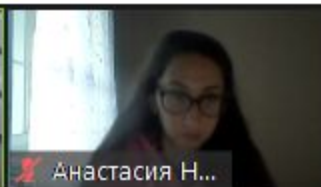Позволяет получить информацию:

- - о выпоте в полости сустава;
- - о патологии сухожилий, прикрепляющихся к области сустава (разрывы, тендовагинит) глубоко расположенных сумок (бурсит);
- - полезно для ориентировочной оценки состояния связок и менисков коленного сустава.

Новицкая Реги...



Admin



Анастасия Н...

Татьяна Бондар...

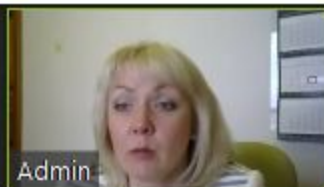Дарья Шукл...

Запись

## Рентгеновская компьютерная томогра...

- позволяет уточнить состояние в основном **костных структур суставов**;
- особенно ценно для диагностики тех заболеваний суставов, **первичные изменения при которых локализуются костной ткани** (туберкулез, септический артрит вследствие остеомиелита);
- выполняется для дифференциальной диагностики артритов с опухолями костей (например, с остеомой).

Новицкая Реги...



Татьяна Бондар...

Дарья Шуклина

Светлана



Admin



Запись

## Магнитно-резонансная томография

- ✓ наиболее информативна для визуализации **состояния мягких тканей** (хрящ, мениски, внутрисуставные синовиальная оболочка, сухожилия, синовиальные сумки)
- ✓ позволяет выявить **отек костного мозга**.

Применяют для ранней диагностики:

- ОА и других заболеваний, основу которых составляет патология суставного хряща;
- ишемических некрозов костей;
- скрыто протекающих переломов костей;
- **сакроилеита;**
- **ревматоидного артрита.**

Новицкая Реги...



Татьяна Бондар...

Дарья Шуклина

Светлана

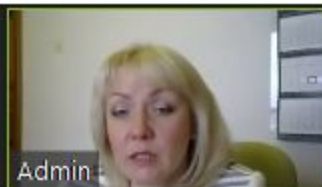

Запись

## Сцинтиграфия скелета

- позволяет выявить зоны костной ткани, в которых усилен метаболизм;
- вследствие очень высокой чувствительности и низкой специфичности применяется в основном для получения предварительных сведений о локализации патологического процесса.

Новицкая Реги...



Татьяна Бондар...

Дарья Шуклина

Светлана

Запись

## Биопсия синовиальной оболочки

- желательна **при подозрении** на заболевания суставов, характеризующиеся специфическими морфологическими изменениями (**туберкулез, саркоидоз, амилоидоз**), когда диагноз не удается подтвердить менее инвазивными методами;
- показана в случае **предположения об инфекционном поражении сустава.**



Новицкая Реги...



Татьяна Бондар...

Дарья Шуклина

Светлана

Запись

## Показания для консультации ревмато

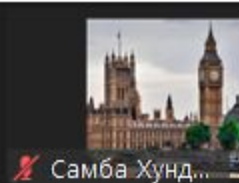- наличие 3 и более припухших суставов
- поражение пястно-фаланговых и плюснефаланговых суставов;
- наличие симптома утренней скованности более 30 минут;
- наличие иммунологических нарушений (например, увеличение титров РФ)

# Парнеопластические артропатии

Новицкая Реги...



Татьяна Бондар...



Светлана

Запись

## Паранеопластический синдром

- клинико-лабораторные нарушения, возникающие при наличии злокачественных опухолях и обусловленные неспецифическими реакциями со стороны различных органов и систем или эктопической продукцией опухолью биологически активных веществ.

## Классификация паранеопластических синдромов

в настоящее время не разработана!!!

Новицкая Реги...



Татьяна Бондар...



Светлана



Самба Хунд...

Запись

## Виды паранеопластических синдромов

В настоящее время описано около 60 разновидностей паранеопластических синдромов

Паранеопластические синдромы **классифицировали** в зависимости от симптомов (синдромов) и их локализации:

- Общие паранеопластические синдромы
  - Протекающие с поражением кровеносной системы
  - Протекающие с поражением лимфатической системы
  - Кожные паранеопластические реакции
  - Протекающие с поражением нервной системы
  - Эндокринного происхождения
  - Костно-суставные и мышечные ПНС
  - Офтальмологические ПНС
  - Нефрологические ПНС
  - Гастроэнтерологические ПНС
  - Метаболические ПНС
  - Прочие ПНС, не поддающиеся точной классификации



<http://www.playcast.ru/view/9961369/b8c514e7a64dd97a37b8ca6a43390634c88f86a6pl>

Дворецкий Л.И. Паранеопластические синдромы. СПб.

Чиссов В.И., Давыдов М.И. Онкология. Национальное руководство. М.; ГЭОТАР-Медиа.

Ferlito A. Paraneoplastic syndromes in patients with primary head and neck cancer. Eur Arch otorhinolaryngol.

Новицкая Реги...



Admin

Татьяна Бондар...



Самба Хунд...

Светлана

Запись

## Основные ревматические паранеопластические синдромы

Синдром	Клиническая характеристика	Ассоциация с новообразованием	Лабораторная диагностика	Диагностика
Дерматомиозит и полимиозит	Неуклонно прогрессирующая проксимальная мышечная слабость; кожная сыпь при дерматомиозите	Одинаково часто встречается при различных опухолях	Повышение креатинфосфокиназы (КФК)	Электр...
Миастенический синдром (Итона — Ламберта)	Мышечная слабость (наиболее выражена в тазовом поясе и бедрах); диплопия, дизартрия, птоз	Мелкоклеточный рак легких	-	Эл...
Гипертрофическая остеоартропатия	Гипертрофия пальцев кистей и стоп; периостит с оссалгиями; артралгии или явный артрит с выпотом	Аденокарцинома легких, мезотелиома, метастазы легких	Повышение щелочной фосфатазы, СОЭ	Рентг...
Параканкрозный полиартрит	Асимметричный артрит с преимущественным поражением суставов нижних конечностей	Рак молочных желез у женщин; у мужчин преимущественной локализации опухоли не выявлено	Отсутствие РФ и АНА в сыворотке крови	Отсутс...
Амилоидоз	Периферическая нейропатия; кожная пурпура, подкожные узелки, склеродермоподобная инфильтрация кожи, артропатия, синдром карпального канала, кардиомиопатия	Множественная миелома, макроглобулинемия Вальденстрема, лимфомы и карцинома	-	Био...
Волчаночноподобный синдром	Синдром Рейно; плеврит; пневмонит; перикардит; неэрозивный полиартрит	Аденокарцинома яичников, лимфома, тимома, миелома, рак легких, толстой кишки, молочной железы, яичек	Антитела к ДНК	
Симпатическая дистрофия: I типа (синдром плечо— кисть); II типа (полиартрит, пальмарный фасциит)	I тип: боль в верхних конечностях, трофические изменения кожи; II тип: то же; агрессивный полиартрит и пальмарный фасциит	I тип: головной мозг, легкие, матка, молочная железа, пищевод II тип: рак яичников, мелкоклеточный рак легких, аденокарцинома поджелудочной железы, хронический миелолейкоз, злокачественная неходжкинская лимфома	-	Рентг...

Новицкая Реги...



Татьяна Бондар...



Светлана

Запись

## Паранеопластический суставной син

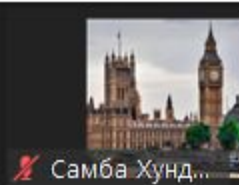варьирует от артралгий до артропатий и полиартритов, включая ревматоидоподобный артрит и болезнь Стильера.

Обычно паранеопластический суставной синдром предшествует диагностике злокачественной опухоли на несколько месяцев (до 2 лет) или появляется при рецидиве неоплазмы. Иногда суставной синдром способствует ранней диагностике опухоли.

Новицкая Реги...



Татьяна Бондар...



Светлана

Запись

## Паранеопластический суставной синдром время возникновения

- одновременно с развитием процесса неопластической трансформации;
- на фоне уже выявленных клинических признаков злокачественного новообразования;
- предшествует возникновению симптомов 3-4 несколько месяцев или даже лет, но, как правило, не более 1-2 лет.

Новицкая Реги...



Татьяна Бондар...



Светлана



Admin



Самба Хунд...

Запись

## Особенности артритов опухолевого

- острое начало;
- асимметричное поражение суставов верхних или нижних конечностей;
- невыраженность воспалительной реакции суставов;
- отсутствие деформации сустава;
- уплотнение периартикулярных тканей;
- отсутствие патологических изменений на рентгенограммах суставов;
- рефрактерность к противовоспалительной терапии!!!;
- эффективность противоопухолевого лечения, что сопровождается положительной динамикой суставного синдрома;
- несоответствие между тяжелым состоянием больных и относительно невыраженным суставным синдромом.



Новицкая Реги...



Татьяна Бондар...



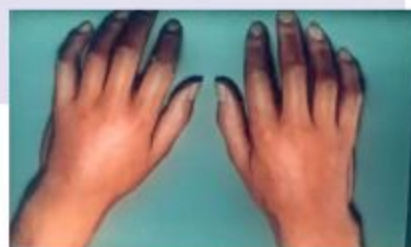Светлана

Запись

# Костно-суставные и мышечные паранеопластические синдромы

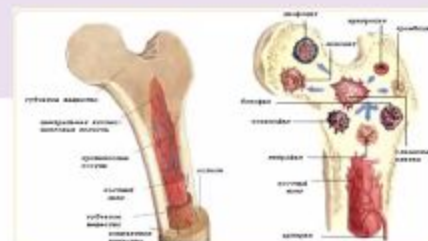Основные группы поражения суставов при злокачественных новообразованиях

первичные опухоли и метастатические поражения суставов

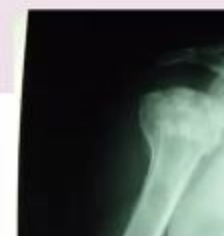

Паранеопластическое поражение кистей

поражения суставов при гемобластозах



паранеопластический артрит



деструктивный артрит плечевого сустава при злокачественном новообразовании щитовидной железы

## Паранеопластические ревматические реакции возникают

- при низкодифференцированных злокачественных новообразованиях эпителиального происхождения (бронхогенный рак легкого, молочной железы, яичников, медуллярный рак предстательной железы, желудка, толстой кишки, нефрокарциноме);
- спектр реакций: от локальных (артралгии и артриты в сочетании с тендинитами, миалгиями, оссалгиями) до системных воспалительных реакций.

Новицкая Реги...



Татьяна Бондар...



Светлана



Admin



Самба Хунд...

Запись

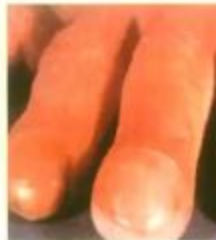## Гипертрофическая остеоартропатия. Синдром Мари-Бамбергера

- ▶ «Пальцы Гиппократата» деформация концевых фаланг обеих рук по типу «барабанных палочек» и изменение ногтей в виде «часовых стекол».
- ▶ Периостальные наложения вокруг диафиза большеберцовой кости.

Считают, что синдром патогномоничен для рака легкого (5-23 % случаев), реже он возникает при других опухолях (доброкачественные новообразования легких, тератома, липома средостения, бронхиальном карциноиде).

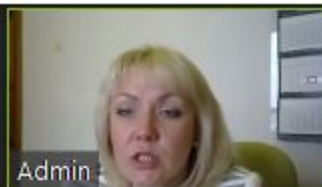- встречается при раке желудочно-кишечного тракта, молочной железы, лимфоме с метастазами в лимфатические узлы средостения, лимфогранулематозе.
- Развивается в течение недель – месяцев.
- Может быть и при неопухолевых заболеваниях, врожденных пороках сердца, циррозах печени и др.

<http://old.medicum.com/medi>




Развитие несимметричного артрита преимущественно суставов конечностей у лиц старше 65 лет следует всегда рассматривать в качестве возможного паранеопластического симптома!

Новицкая Реги...



Татьяна Бондар...



Светлана



Admin



Самба Хунд...

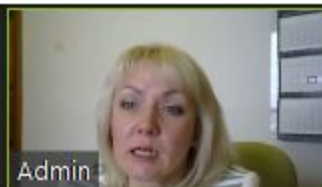Запись

## Стеатонекротический полиартрит

встречается **при раке поджелудочной железы желудка** чаще у мужчин пожилого возраста.

- суставной синдром носит псевдоподагрический характер и характеризуется бурным моно- или олигоартритом в сочетании с негнойными подкожными узелками, возникающими при рецидивах лихорадки;
- на рентгенограммах костей и суставов выявляют микрокисты, обусловленные некрозом костномозгового жира.

Новицкая Реги...



Admin

Татьяна Бондар...



Самба Хунд...

Светлана

Запись

## ПАРАНЕОПЛАСТИЧЕСКАЯ АРТРОПАТИЯ (АРТРО)

### Особенности полиартрита:

- обычно преобладают упорные артралгии;
- возможен асимметричный артрит крупных суставов с умеренными экссудативными явлениями.

### Важно !

1. несоответствие между слабо выраженной суставной симптоматикой и значительными общими проявлениями (похудание, анемия).
2. плановая диагностика:
  - ✓ рентгенологически обычно суставы не изменены, возможен небольшой остеопороз;
  - ✓ ревматоидный фактор не выявляется. Как правило, высокие СОЭ;
  - ✓ проводится обследование для выявления первичной о...

Новицкая Реги...



Татьяна Бондар...



Светлана



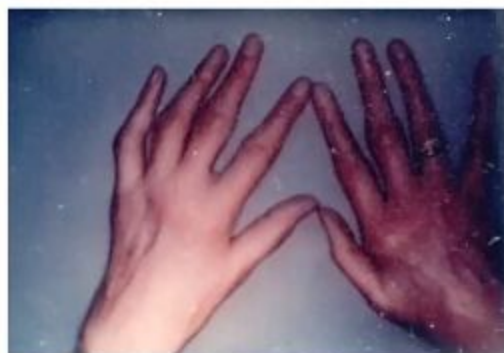Admin



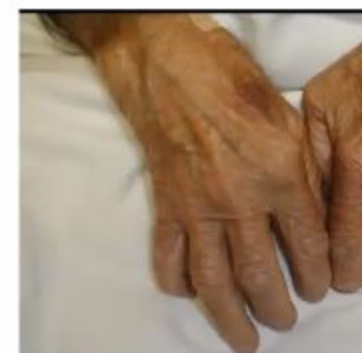Самба Хунд...

Запись

# Паранеопластический артрит



<http://doktorland.ru/kosti-54.html>



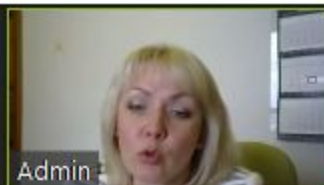## Паранеопластический артрит

- ✓ Может протекать подобно ревматоидному артриту или атипично с острым асимметричным поражением суставов, отсутствием подкожных узелков и ревматоидного фактора.
- ✓ Характерна рефрактерность к лечению.
- ✓ В большинстве таких наблюдений отмечается также появление болей в суставах в позднем возрасте.
- ✓ Описаны случаи ревматоидоподобного артрита с плевроперикардитом, инфильтрацией легких, эозинофилией, положительными ревматоидным и антинуклеарным факторами, а также у больных раком легких, яичников и толстого кишечника, а также ювенильным раком.

### Паранеопластический артрит может сочетаться:

- с пальмарным апоневрозитом;
- с синдромом Рейно;
- с рефлекторной симпатической дистрофией или альгонеуродистрофией (синдром плечо-кисть) - опухоль Панкоста (рак верхушки легкого);
- с вторичной подагрой;
- с системным васкулитом.

Новицкая Реги...



Татьяна Бондар...



Светлана



Admin



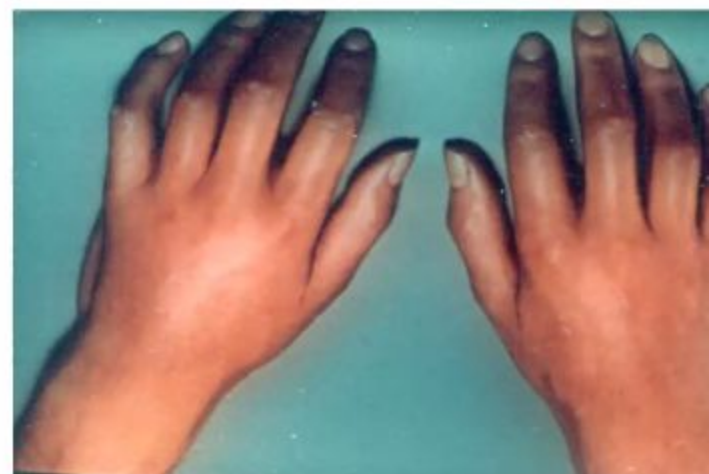Самба Хунд...

Запись

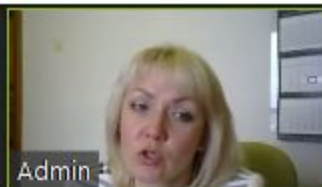## СИНДРОМ ПАЛЬМАРНОГО ФАСЦИИТА И ПОЛИАРТРОЗ

- чаще развивается при раке яичников;
- может носить локальный (преимущественно кисти) или генерализованный характер;
- поражение кистей варьирует от диффузного отека до типичных контрактур Дюпюитрена;
- характерно поражение плечевых, метакарпофаланговых и проксимальных межфаланговых суставов, утренняя скованность;
- характерно наличие подкожных узелков, иногда панникулит и серозит.

Синдром пальмарного фасциита (рак яичников)



Новицкая Реги...



Татьяна Бондар...



Светлана



Admin



Самба Хунд...

Запись

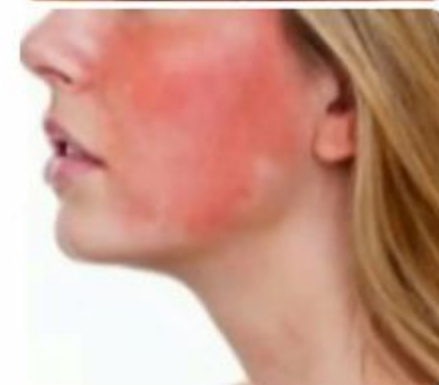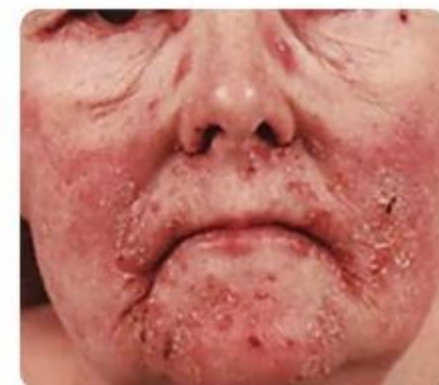## Карциноидная артропатия

- характеризуется артралгиями, юкстаартикулярной деминерализацией костей, развитием эрозий и субхондриальных кист;
- наблюдается при карциноидном синдроме.

Карциноидный синдром – своеобразная реакция организма на раковую опухоль.

Возникает она не у всех пациентов.

Наблюдается покраснение кожи, боли в животе, диарея, позже развивается недостаточность клапанного аппарата правых отделов сердца.



Новицкая Реги...



Татьяна Бондар...



Светлана



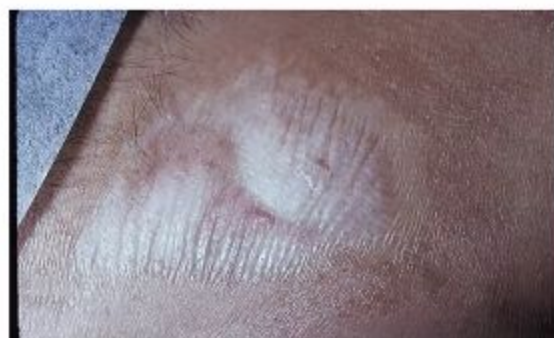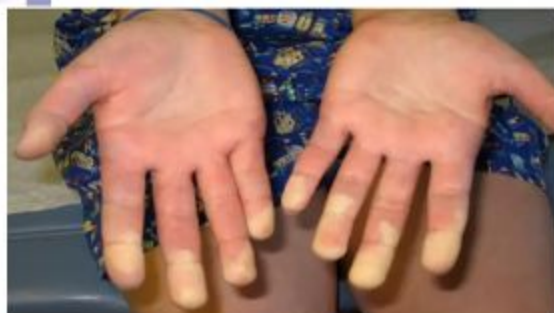Admin



Самба Хунд...

Запись

## ■ Паранеопластическая склеродермия



К особенностям опухоли ассоциированной склеродермии следует отнести:

- быстрое прогрессирование и высокая активность процесса, относительно молодой возраст больных (35-43 года), преобладание периферической симптоматики, резистентность к проводимой терапии, плохой прогноз
- признаки системной склеродермии могут предшествовать клиническим проявлениям опухолевого процесса за 1-1,5 года, в исходе – за 1,5-2 года.
- может наблюдаться особая «злокачественность» и галопирующие опухоли опухолевого процесса (лимфобластическая лимфосаркома, рак молочных желез)

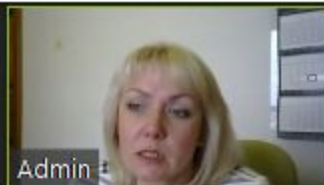<http://misseva.ru/slider/ochagovaya-sklerodermiya-simptomiy-diagnoz.html>

**ОТНОСИТЕЛЬНО редко** встречается паранеопластический синдром с чертами системной красной волчанки (полиартрит, полисерозит, положительные антинуклеарные антитела) или болезни Стилла, ювенильного артрита.

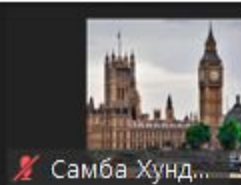В сочетании с опухолью может развиваться кожный васкулит лейкоцитокластического типа, отражающий реакцию гиперчувствительности на опухолевый антиген, связанный с опухолью антиген (с наличием или без образования иммунных комплексов). Васкулит может быть проявлением лимфомы, множественной миеломы.



Новицкая Реги...



Татьяна Бондар...



Светлана

Запись

## Панникулит

описан у больных раком поджелудочной железы (и при панкреатите), связан с гиперпродукцией панкреатических ферментов (липазы).

Симптомы:

- болезненные узелки в подкожно-жировой клетчатке;
- лихорадка;
- полиартралгии.



