Гипертрофия миокарда

Гипертрофия правого предсердия

- ✔Высота > 2,5 мм (в отведениях II, III, aVF).
- ✔Ширина не увеличена или увеличена до 0,11-0,12 с.
- ✔PIII>PII>PI.
- ✔Регистрируется во II, III и aVF отведениях (реже P-pulmonale появляется в отведениях I и aVL).
- ✔В V1 чаще наблюдается «±» P, высокий остроконечный в его положительной фазе. Иногда в V1 зубец P м.б. слабо «+», сглаженным и даже «-».
- ✔В V2–V3 регистрируется высокий остроконечный зубец P.

I
III
aVL
II
aVR
aVF
V1
V3
V5
V2
V4
V6

Гипертрофия левого предсердия

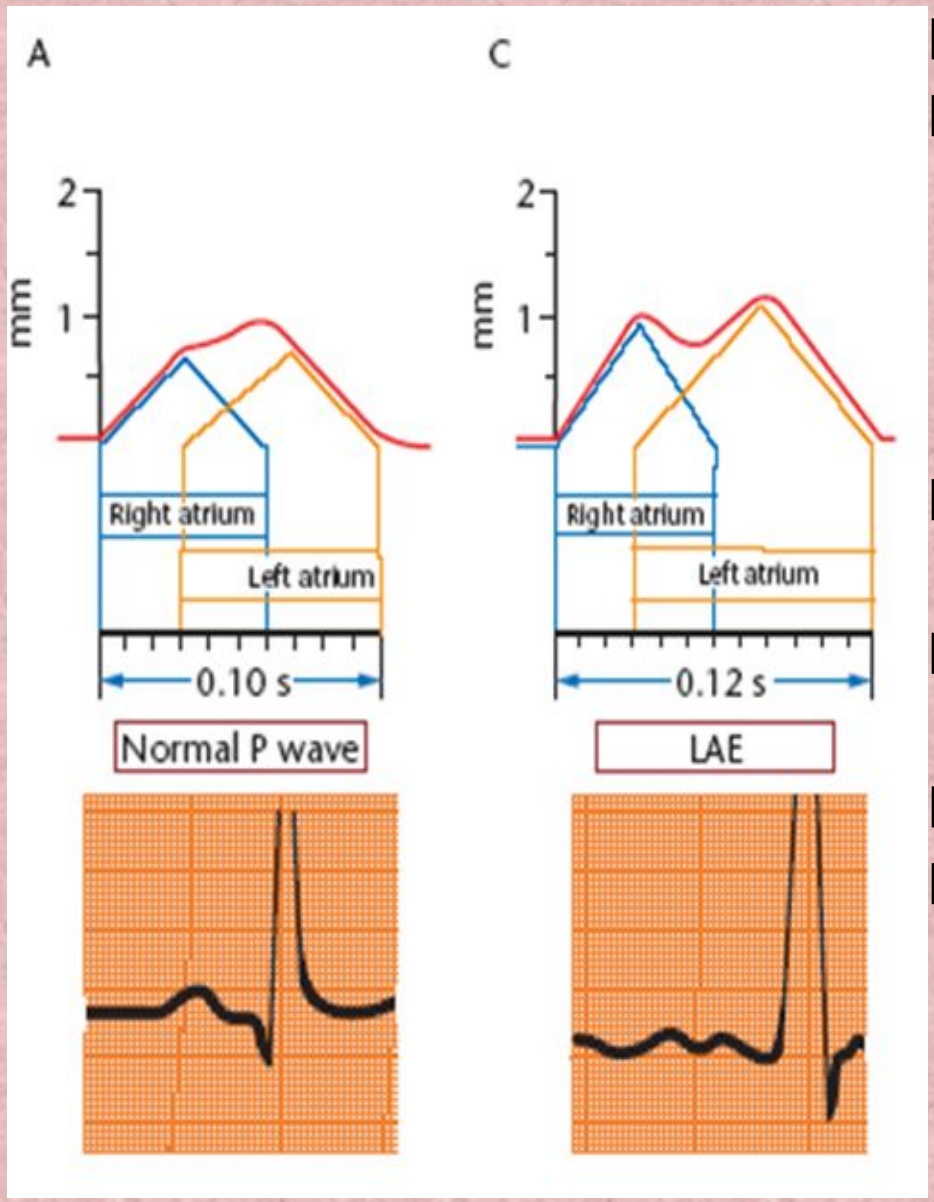

- Ширина зубца P > 0,10-0,11 с.
- Двугорбый (обычно в отведениях **I**, **II**, aVL, V5-**V6**, изредка – в III, aVF). Реже на его вершине наблюдается плато.
- В отведении aVR - зубец P широкий двугорбый «-».
- Высота зубца P – N или незначительно увеличена.
- PI>PII>PIII.
- В V1 регистрируется или преимущественно «-» зубец P или «±» с резким преобладанием «-» фазы P.

Гипертрофия левого предсердия

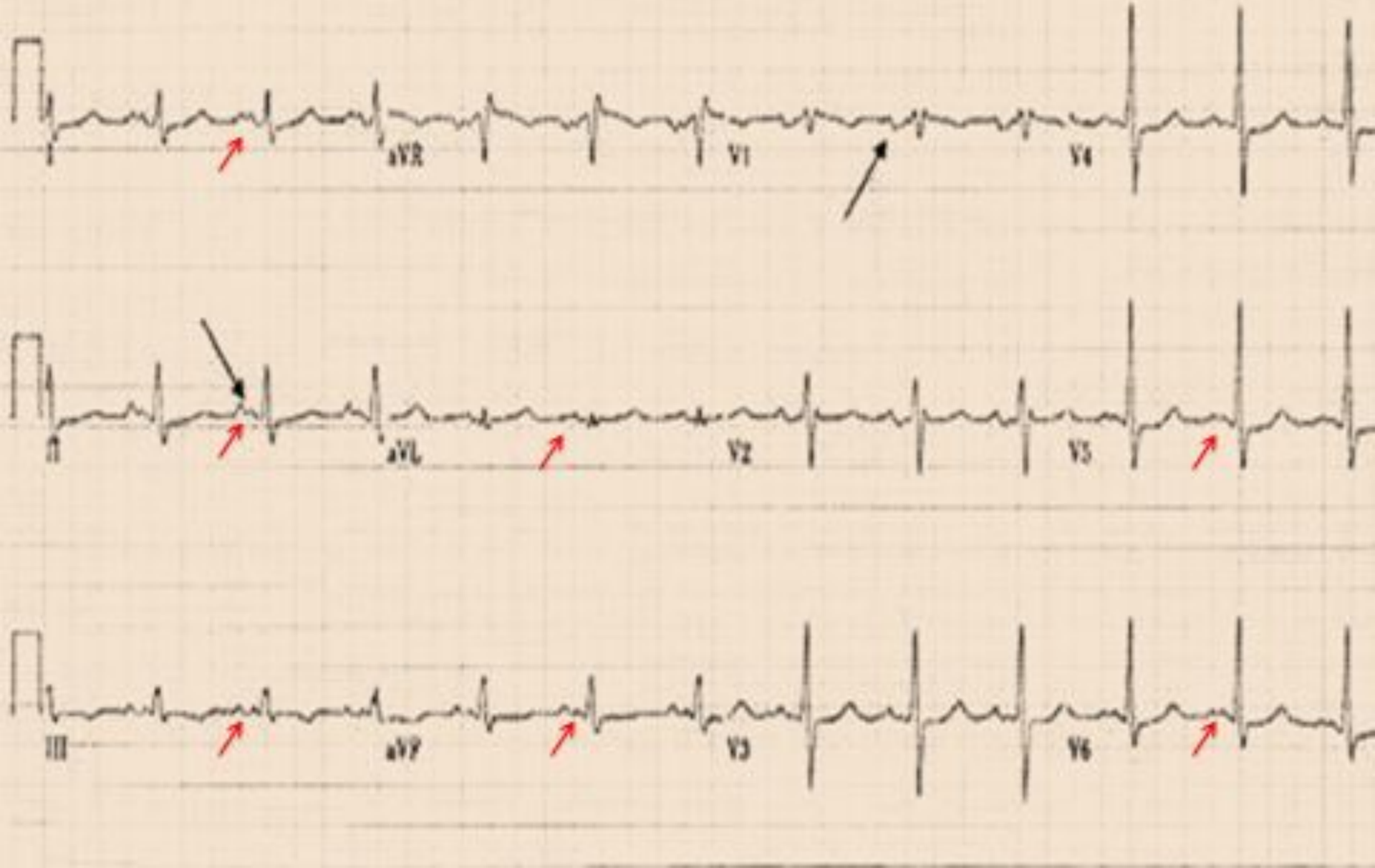

Гипертрофия обоих предсердий

- Самый достоверный признак – увеличение как «+», так и «-» фазы зубца Р в отведении V1.
- Увеличение и высоты и ширины, двугорбость зубца Р :
  - Увеличение ПП обычно проявляется в отведениях III и aVF, где регистрируется высокий заостренный зубец Р.
  - Гипертрофия ЛП лучше видна в отведениях I, aVL, V5-V6, где часто наблюдается двугорбый зубец Р.
  - Ширина зубца Р увеличивается во всех отведениях.

Гипертрофия обоих предсердий

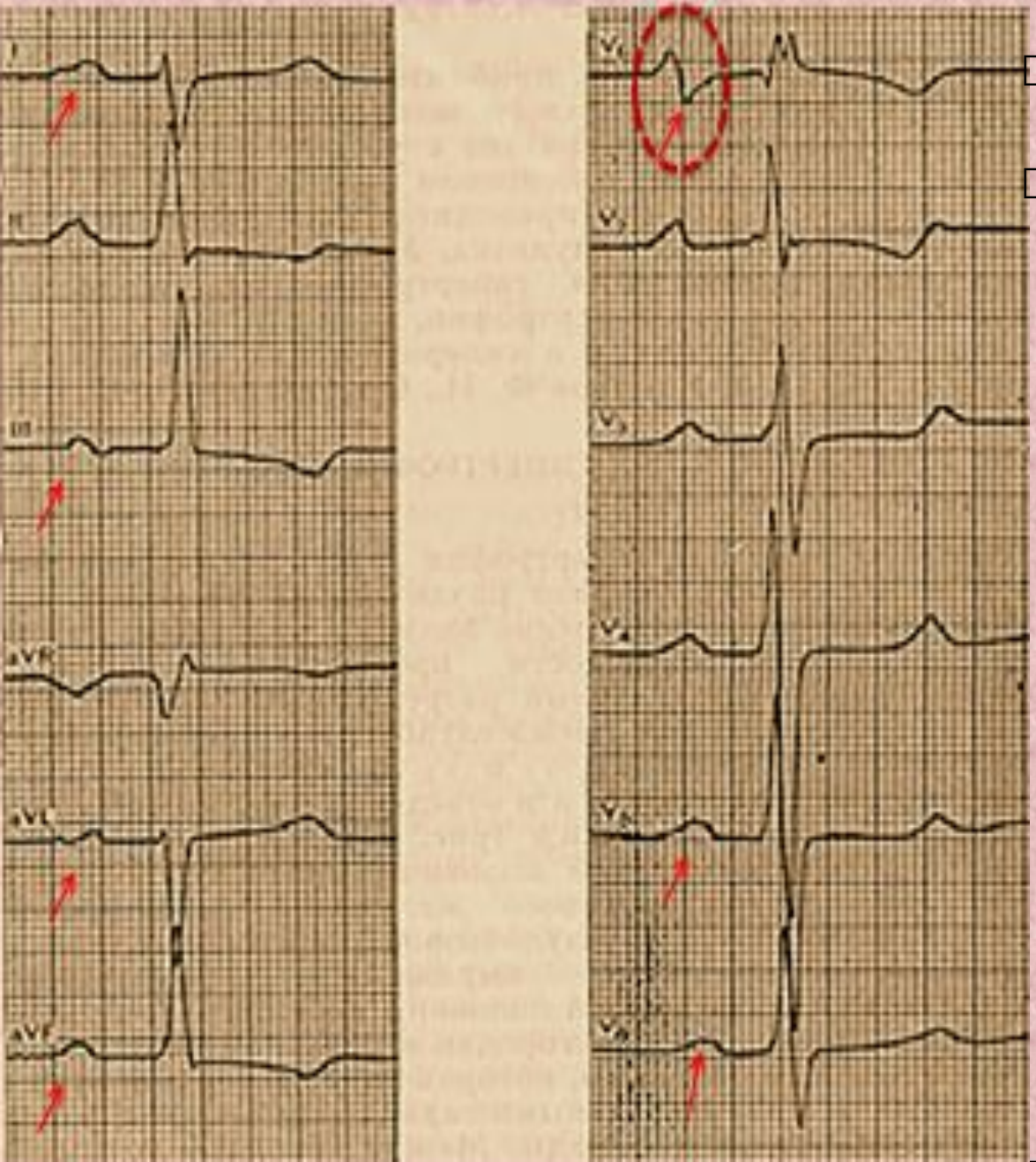

- в отведенииV1 увеличение как «+», так и «-» фазы зубца Р
- Увеличение и высоты и ширины, двугорбость зубца Р :
  - Признаки увеличения ПП: в отведениях III и aVF регистрируется высокий заостренный зубец Р.
  - Гипертрофия ЛП: в отведениях I, aVL, V5-V6, наблюдается двугорбый зубец Р.
  - Ширина зубца Р увеличивается во всех отведениях.

Гипертрофия левого желудочка

- Высокий зубец R в отведениях V5-V6 и больше по амплитуде, чем R в V_4.
- Сопутствующие изменения сегмента ST и зубца T.
- Глубокий S в V1-V2
- Чем более выражена гипертрофия ЛЖ, тем более справедливо соотношение: RV6 > RV5 > RV4
- время активации левого желудочка в грудных отведениях более 0,04 с
- Амплитуда зубца q в V5-V6 может быть увеличена, но не более ¼ зубца R.
- Смещение переходной зоны к правым грудным отведениям.
- ЭОС часто горизонтальная или умеренно отклонена влево. Реже – нормальное или полувертикальное положение ЭОС. Резкое отклонение влево для ГЛЖ не характерно.

Гипертрофия левого желудочка

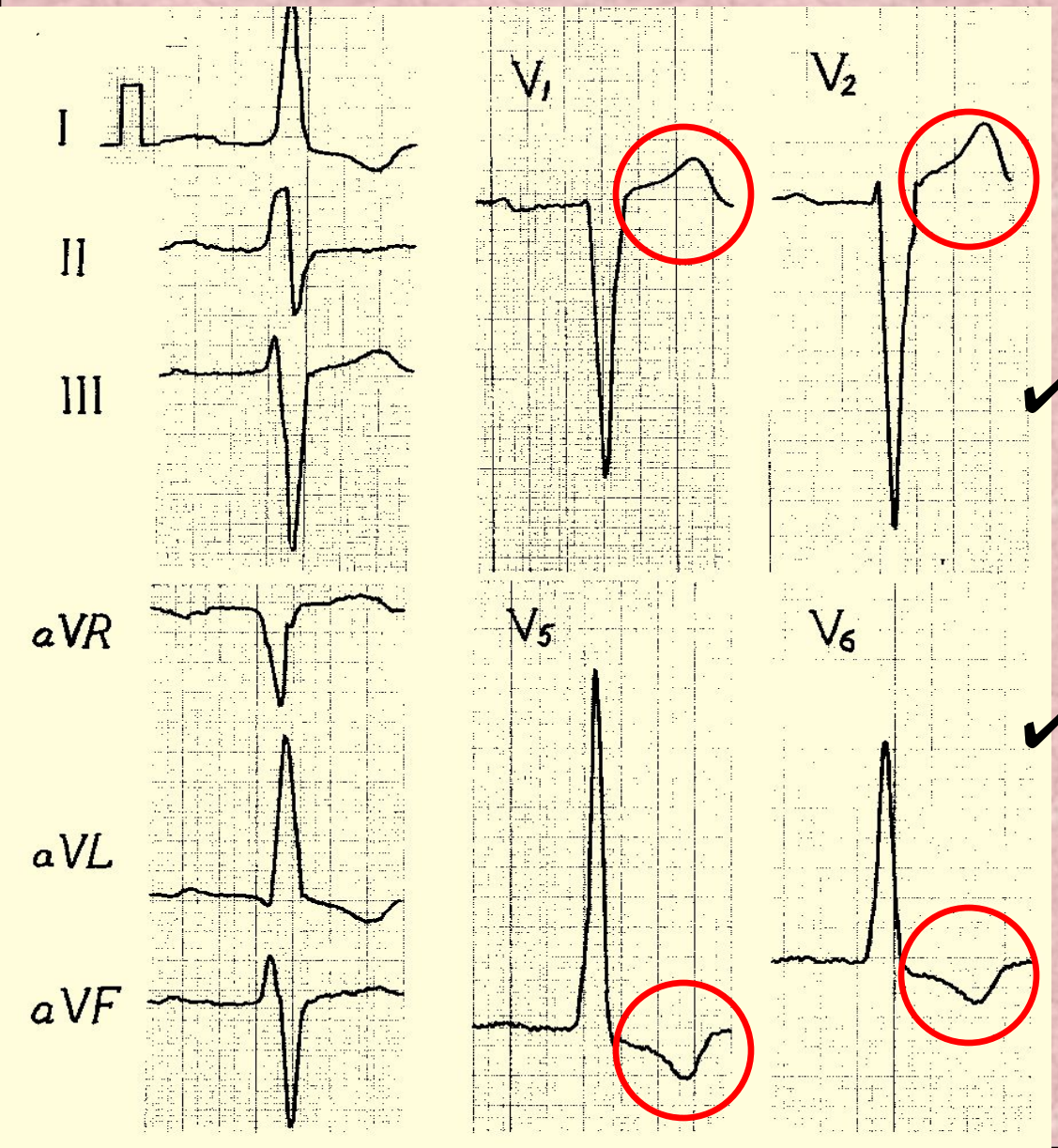

Изменения ST-T при ГЛЖ «тип напряжения» - **косонисходящее дискордантное смещение сегмента ST и инверсия зубца T**.

✔В левых грудных отведениях наблюдается депрессия сегмента ST с выпуклостью вверх и положительная терминальная часть отрицательного зубца T.

✔В правых грудных – в отведении aVR и III отведении – подъем ST выпуклостью вниз и терминальная инверсия зубца T.

Вольтажные критерии гипертрофии ЛЖ

- Индекс Соколова – Лайона:
- R V5 (или R V6) + S V1 > 35 мм.
- Индекс Унгерлейдера:
- R I + S III > 25 мм.
- Max R или S от конечностей > 20 мм.
- Max R или S в грудных отведениях > 30 мм и т.д.

Дилатация левого желудочка

- RV6 > RV5;
- внезапный переход от глубоких S в правых грудных отведений к высоким R в левых без переходного отведения;
- низкоамплитудное переходное отведение со смещением переходной зоны влево (в V4, V5);
- уширение и зазубренность комплексов QRS.

Дилатация левого желудочка

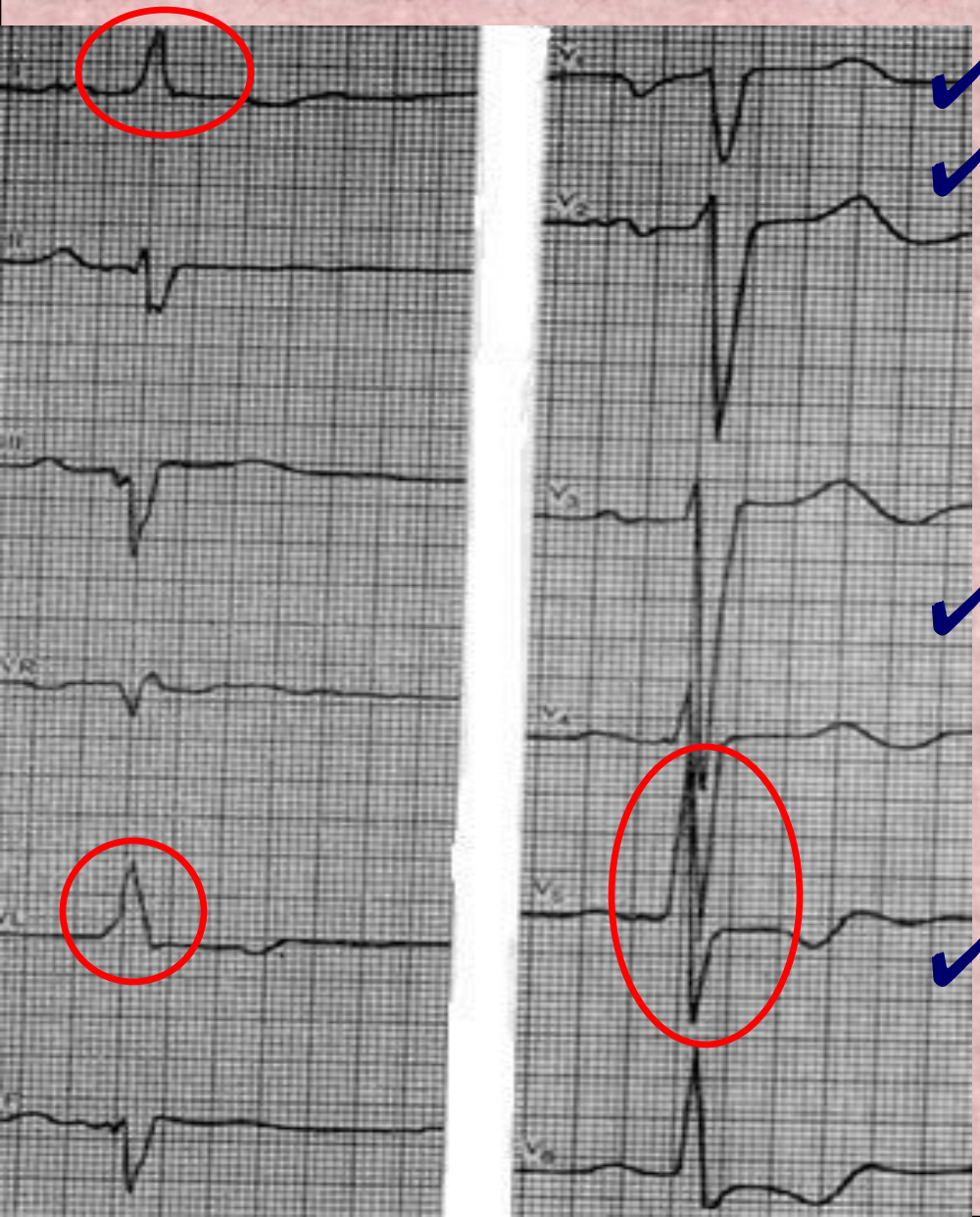

- ✔RV6 > RV5;
- ✔внезапный переход от глубоких S в правых грудных отведений к высоким R в левых без переходного отведения;
- ✔низкоамплитудное переходное отведение со смещением переходной зоны влево (в V4, V5);
- ✔уширение и зазубренность комплексов QRS.

Гипертрофия правого желудочка

Основные признаки:

- ✔ отклонение ЭОС вправо;
- ✔ в отведении V1 зубец R больше, чем зубец S;
- ✔ в отведении V6 зубец S больше, чем зубец R.

Принято различать 3 основных варианта ЭКГ при гипертрофии ПЖ:

1. «R - тип»;
2. «RSR’ - тип»;
3. «S - тип».

Гипертрофия правого желудочка «R – тип»

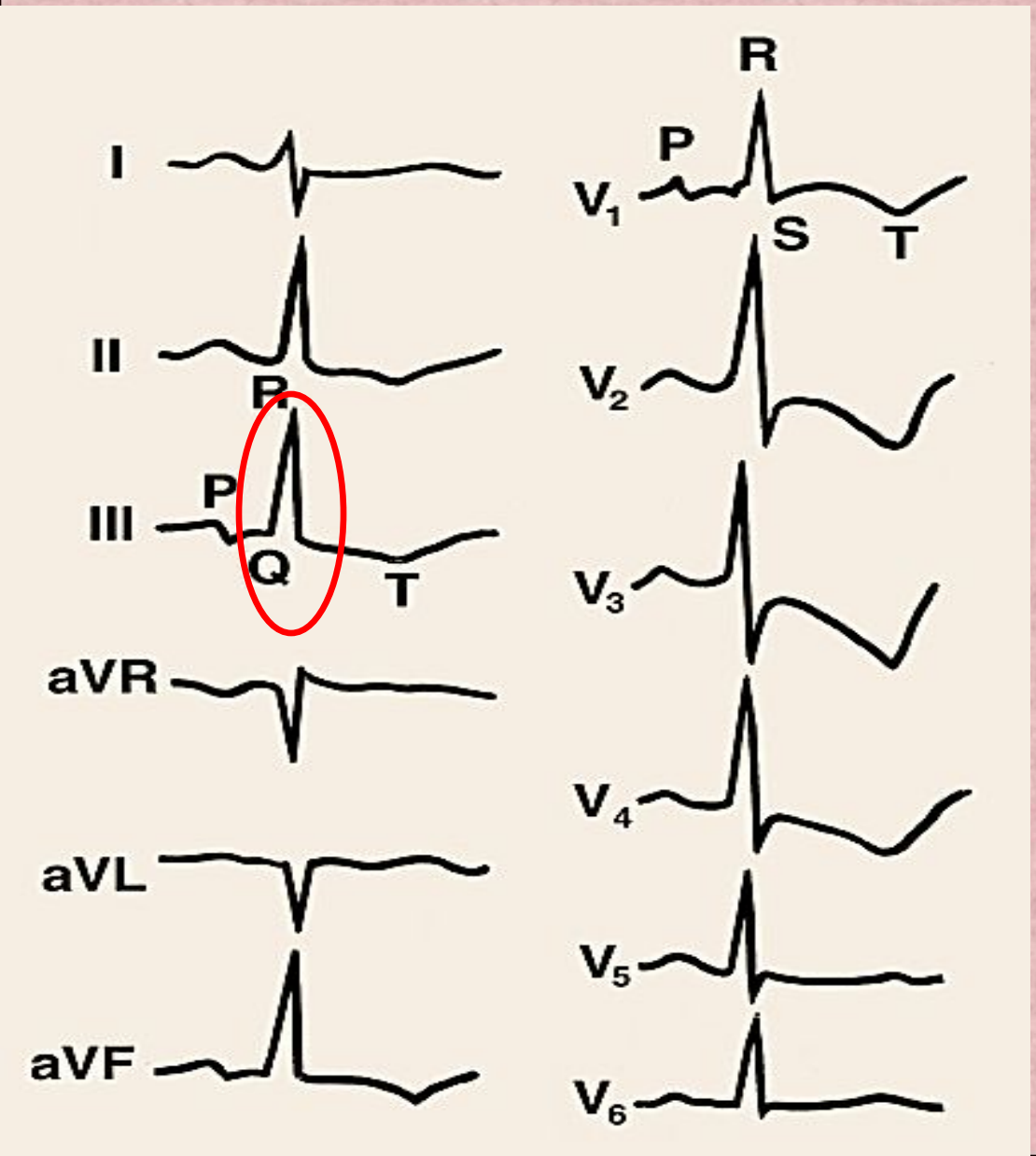

Средний вектор направлен вперед – вправо, комплекс QRS в V_1 имеет вид Rs, в III отведении QR.

Гипертрофия правого желудочка «R – тип»

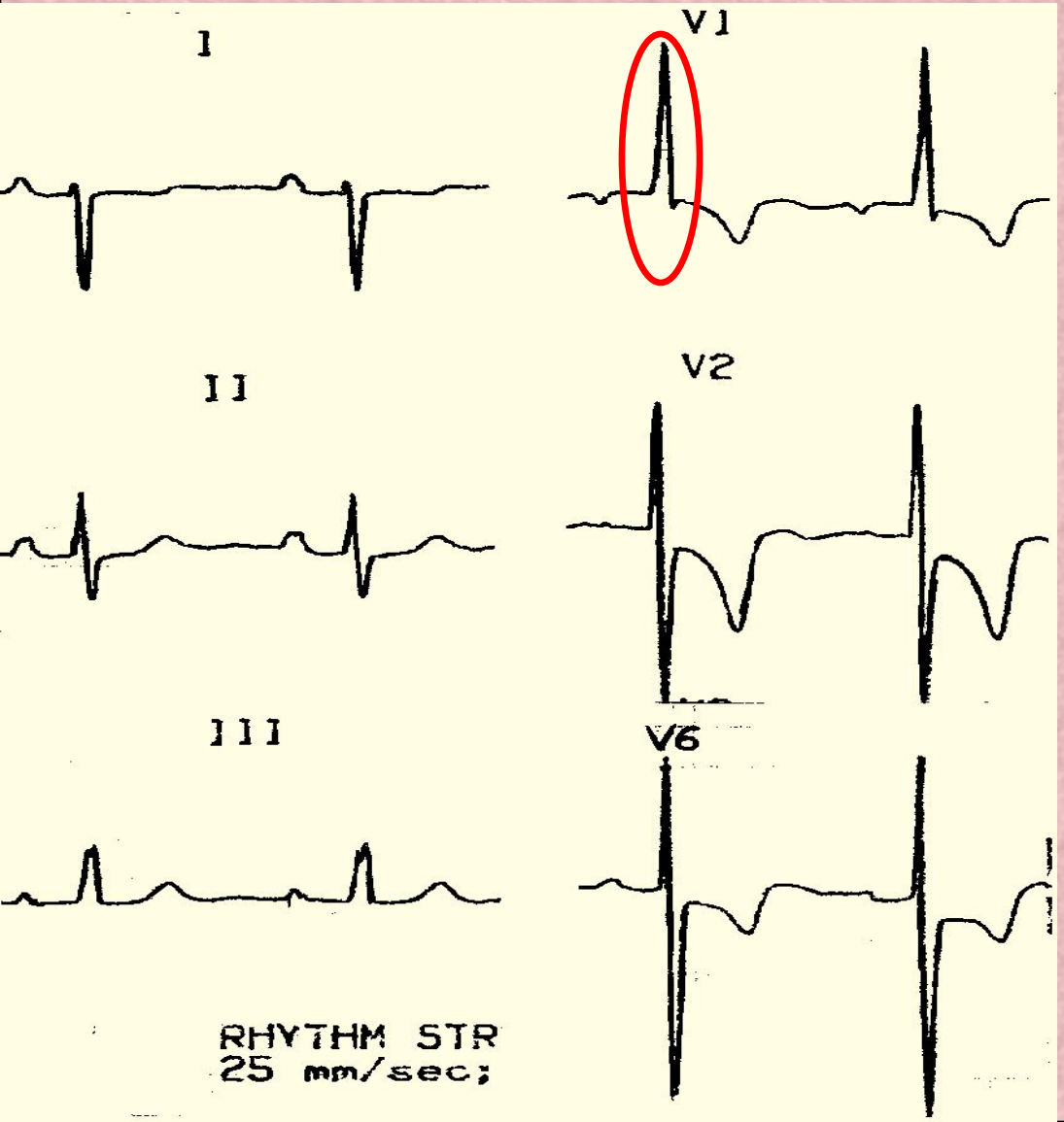

комплекс QRS в V_1 имеет вид Rs

Гипертрофия правого желудочка «rSR’ - тип»

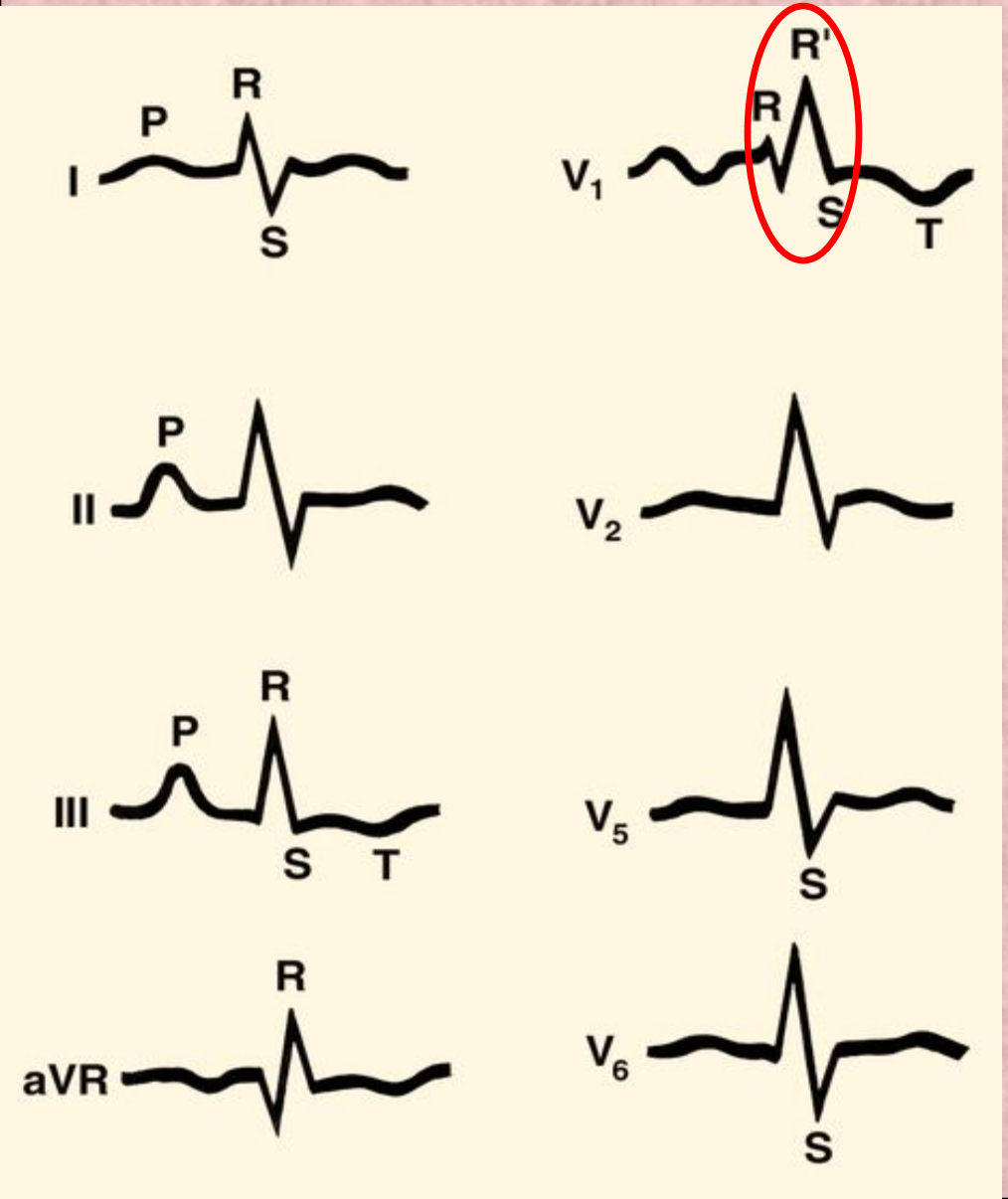

Изменение комплекса QRS по типу неполной блокады правой ножки п. Гиса.

Гипертрофия правого желудочка «S - тип»

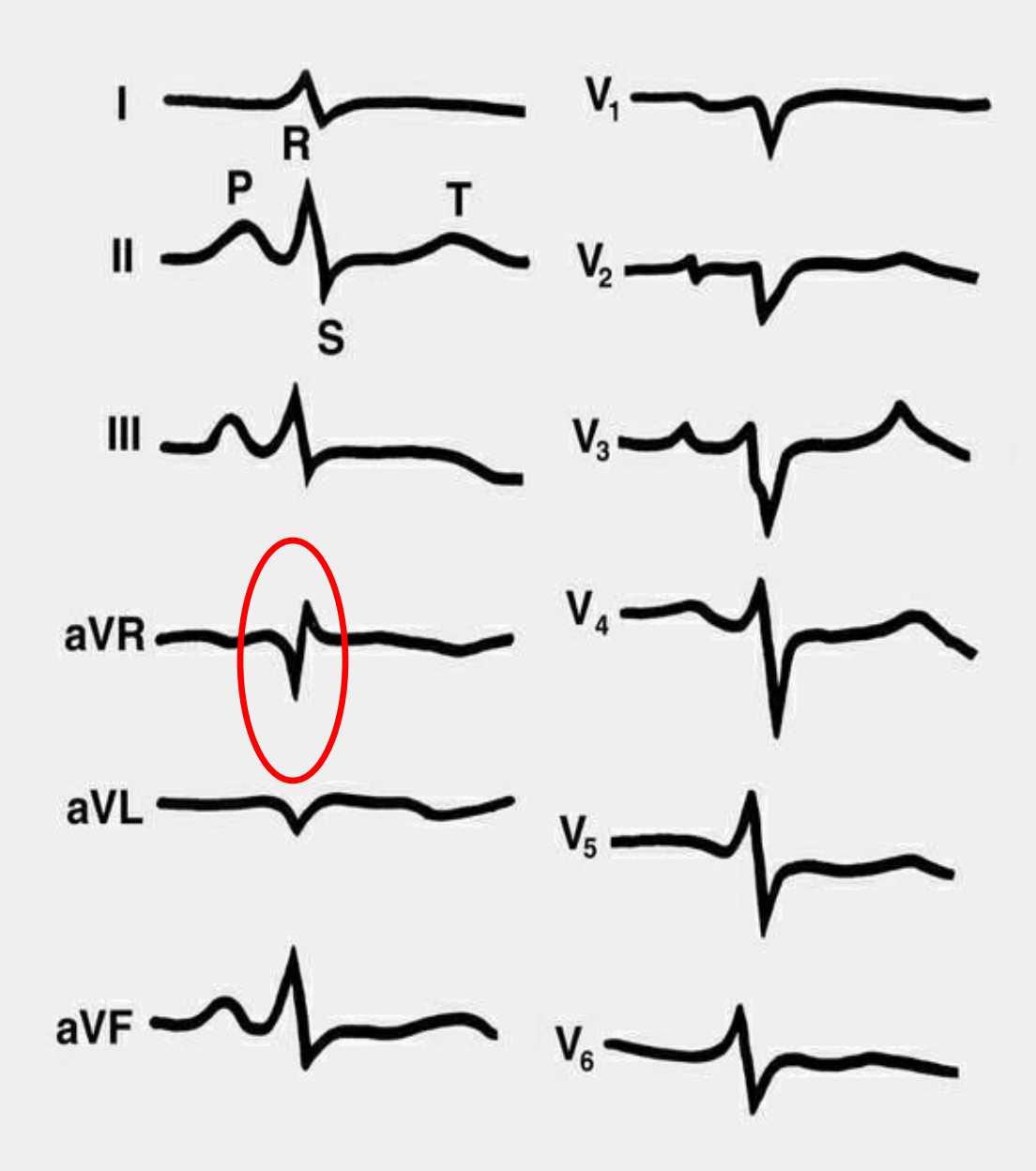

Основной вектор направлен назад – вправо.
Во всех отведениях, (кроме aVR) комплексы типа RS.

Гипертрофия правого желудочка. «S - тип»

основной вектор направлен назад – вправо.

✔ Во всех отведениях, (кроме aVR) комплексы типа RS.

Острая перегрузка правого желудочка

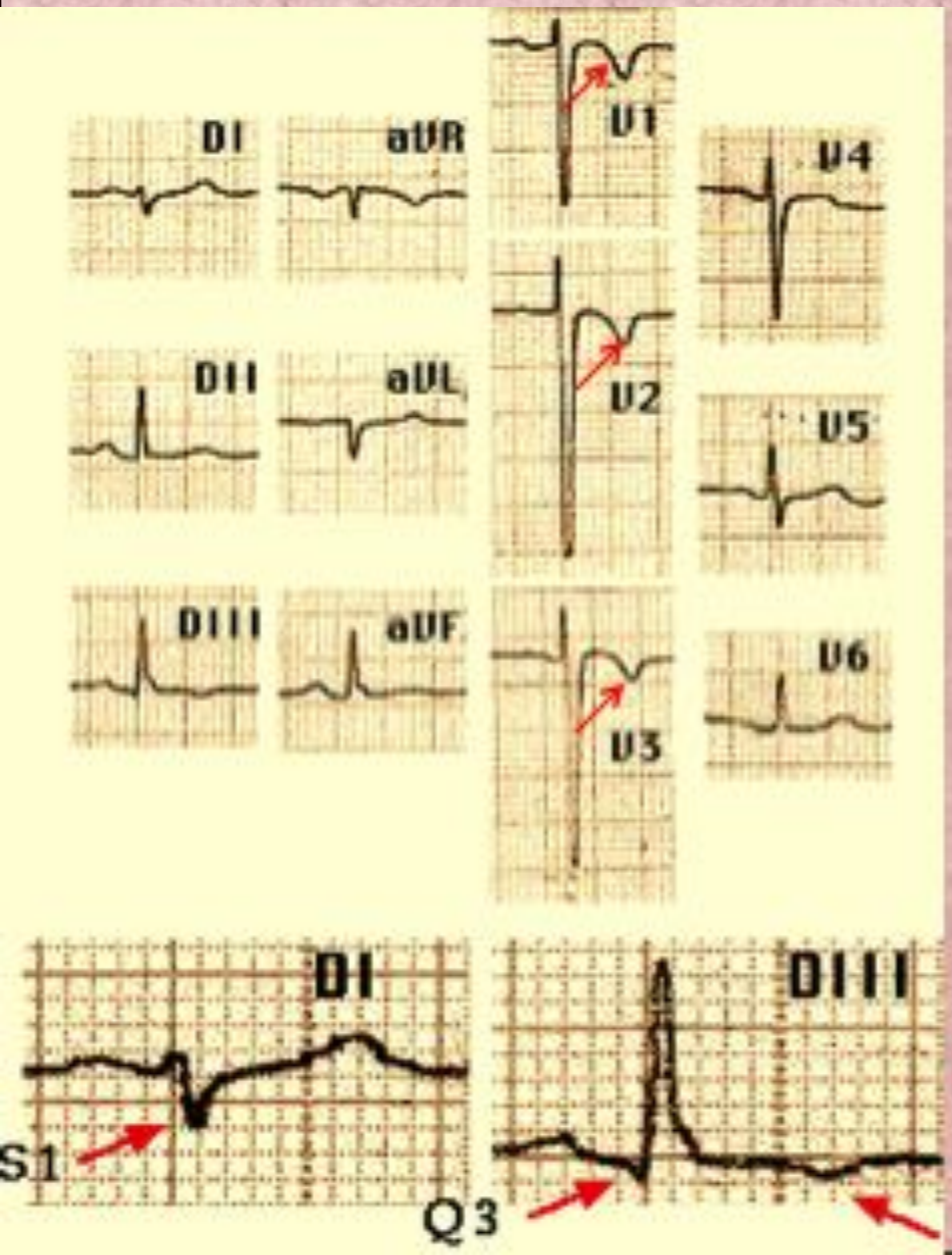

- появление блокады правой ножки п. Гиса;
- признак SIQIIITIII (признак Макджин-Уайта) (в 10-25% случаев);
- появление «-» зубцов Т в отведениях V1-V3 (у 50% больных);
- сдвиг переходной зоны влево (за счет дилатации ПЖ и поворота сердца ПЖ вперед);
- тахикардия.

Гипертрофия обоих желудочков

1. Сочетание признаков ГЛЖ и ГПЖ.
2. Признаки ГЛЖ в грудных отведениях, но ЭОС отклонена вправо.

✔ Высокий зубец R в отведениях V5-V6.

✔ Глубокий S в V1-V2

3. Признаки ГЛЖ, но R > Q в aVR, S > R в V_5 и отрицательный T в V_1.
4. Увеличенная амплитуда комплексов QRS в переходных грудных отведениях.

Рекомендации по стандартизации и интерпретации электрокардиограммы 2009.
Recommendations for the Standardization and Interpretation of the Electrocardiogram 2009 Circulation.
published online February 19, 2009;
Circulation is published by the American Heart Association, 7272 Greenville Avenue, Dallas, TX 75231

Гипертрофия левого желудочка

1. Обычно используемые вольтажные критерии QRS относятся к взрослым старше 35 лет. Стандарты для 16-35-летней возрастной группы недостаточно установлены и диагноз ГЛЖ, основанный только на вольтаже имеет низкую точность в этой возрастной группе. Диагноз ГЛЖ у хорошо тренированных атлетов особенно проблематичен).

2. При исследовании пациентов с гипертензией вольтажный критерий Cornell чаще находится в диапазоне ГЛЖ у тучных пациентов, чем у не тучных, чем критерий Sokolow-Lyon

3. При наличии ЭКГ признаков ГЛЖ с расширенными QRS, возможно исчезновение перегородочных зубцов Q, вершина зубца R часто становится сглаженной. В этих случаях разумно диагностировать ассоциированную неполную блокаду левой ножки, существование которой обычно замечается только в присутствие ГЛЖ.

4. Термин"систолическая перегрузка" не советуется, предпочтительным является термин "вторичные изменения ST-T".

Присутствие изменений ST-T ассоциируется с большей диагностической ценностью увеличения массы левого желудочка и более высоким риском сердечно-сосудистых осложнений и смертности, чем наличие только вольтажных изменений QRS.

Гипертрофия левого желудочка

5. Типичные вторичные изменения ST-T в отсутствии вольтажных изменений QRS не должны использоваться в диагностике ГЛЖ.

6. Электрокардиографический диагноз ГЛЖ не рекомендуется выставлять при наличии полной блокады левой ножки пучка Гиса. (Увеличение левопредсердного компонента зубца P и продолжительности QRS больше ~155 мс + вольтажные критерии в прекардиальных отведениях имеют тенденцию к относительно высокой специфичности для ГЛЖ в присутствие полной блокады ЛНПГ).

- Специальные критерии ГЛЖ на фоне полной блокады правой ножки пучка Гиса.

✔SV1 больше 2 мм (0.2 мВ)

✔RV5,6 больше 15 мм (1.5 мВ)

✔ось QRS отклонена влево от -30

✔S III + наибольший R/S в прекардиальных отведениях больше 30 мм (3.0 мВ).

У этих критериев- чувствительность 46-68% и специфичность 57-71%.