ГИПЕРПЛАСТИЧЕСКИЕ ПРОЦЕССЫ ЭНДОМЕТРИЯ

Трансформация эндометрия



INST. OB/GYN
RUSSIAN AMS
DIST.
1.04cm
MEASURE
B-1
Data Clear
DIST.
Area Ellipse
Area Ellipse
Angle
Next Page

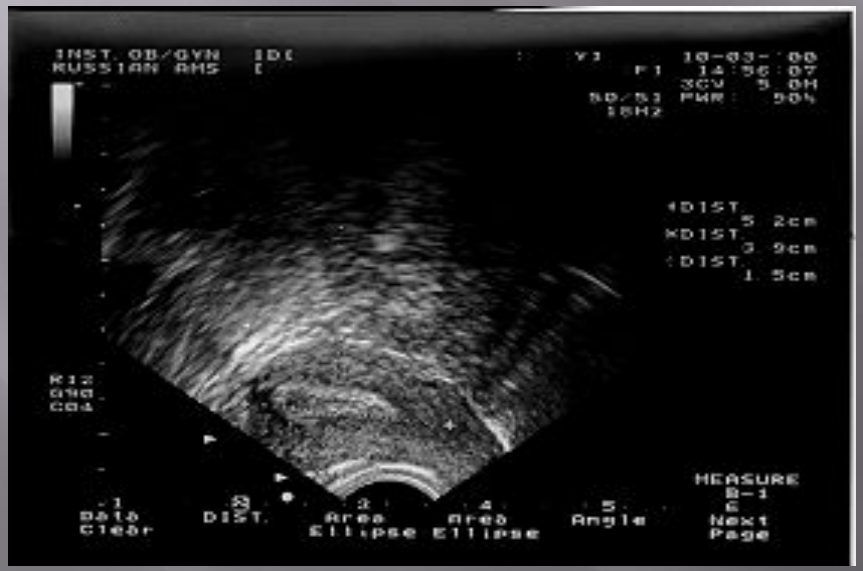
INST. OB/GYN
RUSSIAN AMS
DIST.
5.2cm
DIST.
3.9cm
DIST.
1.5cm
MEASURE
B-1
Data Clear
DIST.
Area Ellipse
Area Ellipse
Angle
Next Page

Aleka
ID:
FOCUS:
IMAGE
DIRECT
EXIT

Гистероскопия.
Эндометрий в фазе пролиферации

Гистероскопия.
Эндометрий в фазе секреции

Гистероскопия.
Эндометрий в постменопаузе

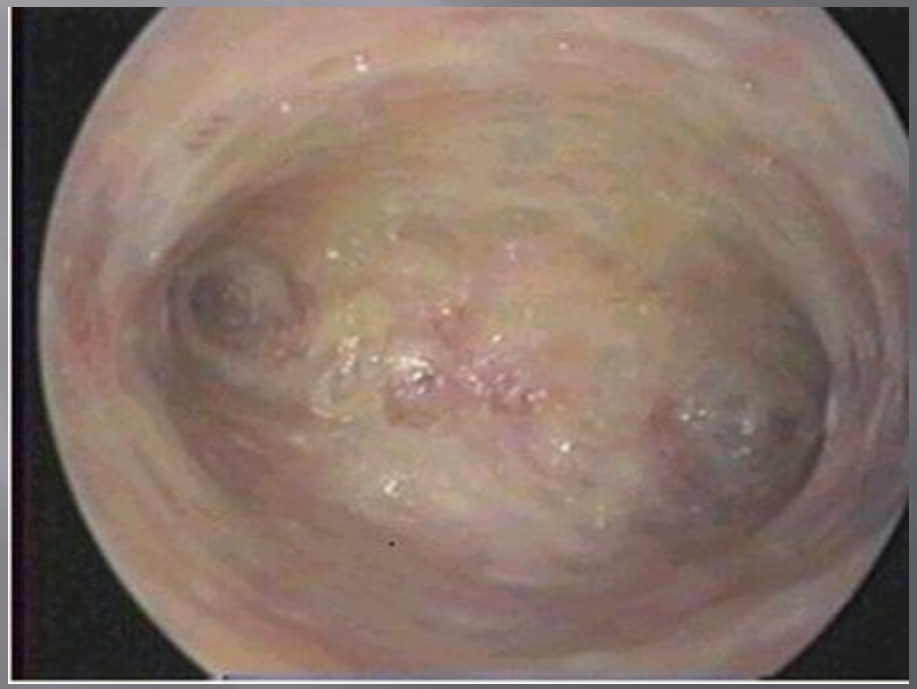

УЗИ. Эндометрий в постменопаузе

Гиперпластические процессы эндометрия

К гиперпластическим процессам эндометрия (ГПЭ) относят различные варианты гиперплазии эндометрия и полипы эндометрия.

КОД ПО МКБ-10

N84.0 Полип тела матки.

N85.0 Железистая гиперплазия эндометрия.

N85.1 Аденоматозная гиперплазия эндометрия.

Патологические состояния эндометрия

- **Фоновые процессы**: железистая гиперплазия, эндометриальные полипы
- **Предраковое заболевание**: атипическая гиперплазия
- **Рак**: аденокарцинома, аденоакантома (аденоакантокарцинома), светлоклеточная мезонефроидная аденокарцинома, железисто-плоскоклеточный рак, недифференцированный рак

Гистологическая классификация гиперпластических процессов эндометрия (ВОЗ, 2003)

I. Эндометриальная гиперплазия

1. Типичная гиперплазия эндометрия:
   - простая
   - сложная
2. Атипичная гиперплазия эндометрия:
   - простая
   - сложная

II. Эндометриальный полип

- полип, содержащий функциональный слой эндометрия
- полип из базального слоя эндометрия

Классификация ВОЗ и Международного общества патологов (1994, пересмотр 2003)

ГИПЕРПЛАЗИЯ БЕЗ АТИПИИ

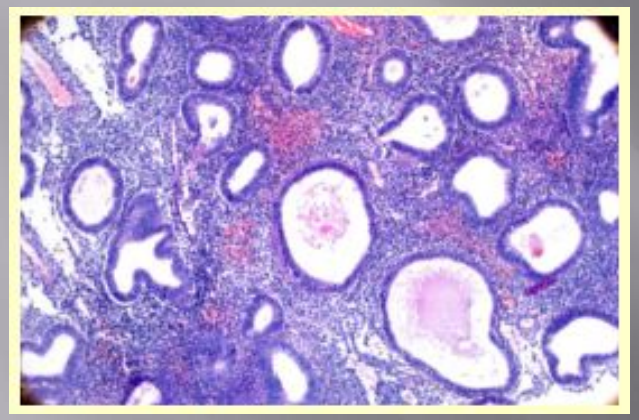

простая

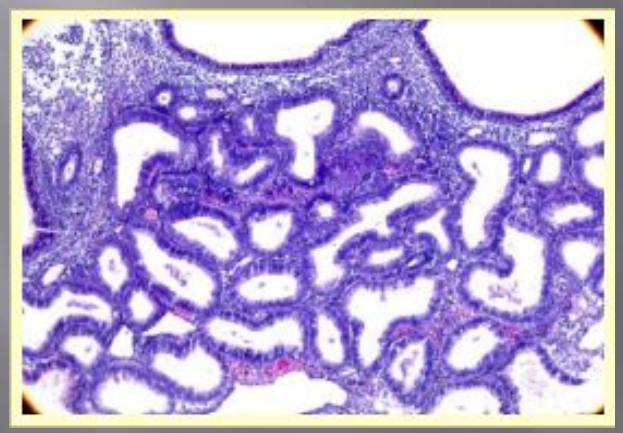

сложная

АТИПИЧЕСКАЯ ГИПЕРПЛАЗИЯ

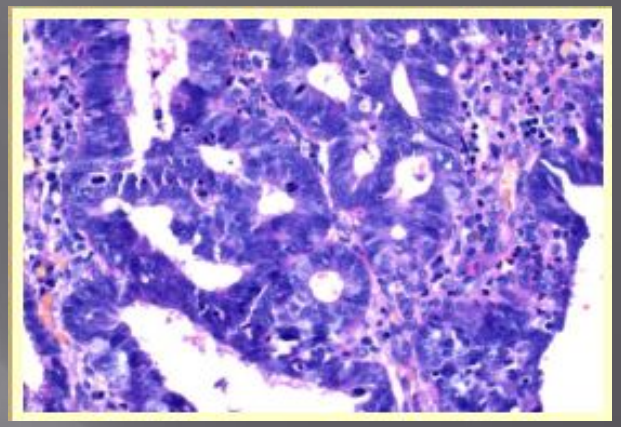

простая

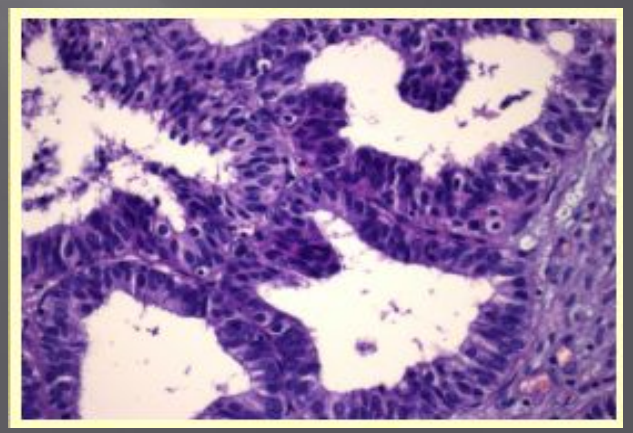

сложная

Патогенез гиперпластических процессов эндометрия

Абсолютная или относительная гиперэстрогенемия

= абсолютный или относительный дефицит прогестерона

- Овариальная недостаточность (ановуляция, недостаточность функции желтого тела)
- Гиперпродукция эстрогенов (стромальная гиперплазия, гиперплазия тека-ткани, эстрогенпродуцирующие опухоли яичников)
- Несбалансированная гормональная терапия
- Нарушения метаболизма эстрогенов (ожирение, цирроз печени, гипотиреоз)
- Гиперплазия коры надпочечников

Установлена роль наследственных факторов, реализуемая как в генетически детерминированных вариантах нарушений обмена, так и в повреждающем действии факторов внешней среды в период полового созревания и внутриутробного развития.

Патогенез

гиперпластических процессов эндометрия

- Теория воспалительного генеза патологической пролиферации (1987 год)

(изменение структуры и функции рецепторного аппарата приводит к формированию очагов пролиферации)

Длительное существование воспалительных очагов в эндометрии приводит к патологической афферентной импульсации в ЦНС, вторично развивается дисфункция яичников.

Патогенез гиперпластических процессов эндометрия

местные факторы

- Нарушение продукции факторов роста
- Нарушение баланса в системе апоптоза

Железистая гиперплазия эндометрия (типичная)

- часто определяется у больных с ановуляторными ДМК
- при УЗИ – утолщенный неоднородный эндометрий
- при выскабливании полости матки –обильный соскоб
- при макроскопическом исследовании удаленной матки - утолщенный до 1 – 2 см эндометрий
- при гистологическом исследовании: повышение количества элементов стромы, желез, с некоторым преобладанием желез. Железы различной формы, могут быть кистовидно расширенные железы, железы выстланы высокопризматическим эпителием, встречаются фигуры митоза
- малигнизация встречается в 0,4 - 1 %

Гиперплазия эндометрия

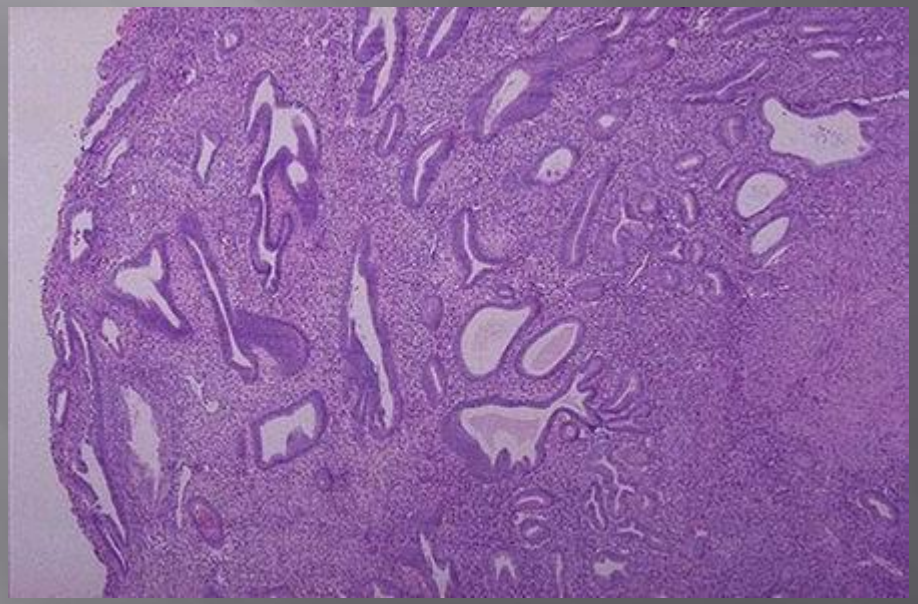

УЗИ. Гиперплазия эндометрия

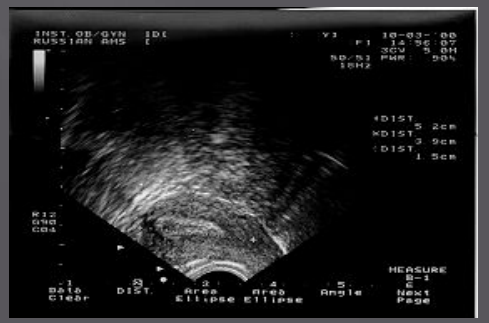

Гистероскопия. Гиперплазия эндометрия

Полипы эндометрия

- Полипы базального слоя развиваются вследствие пролиферации желез базального слоя эндометрия (удлинение утолщенных участков базального слоя эндометрия, в условиях сократительной деятельности формируется ножка полипов). Наиболее частой локализацией полипов являются дно и углы матки.

- Обязательно наличие ножки, состоящей из фиброзной и гладкомышечной ткани
- Железы располагаются хаотично
- Малигнизация полипов эндометрия встречается в 2 – 5 %, в постменопаузе – до 10%

Полипы эндометрия

В патогенезе:

- Патология сосудов базального слоя
- Локальное повышение концентрации рецепторов эстрогенов

УЗИ. Полип эндометрия

Гистеросальпингография. Дефект наполнения

Гистероскопия.
Полип эндометрия

Полип эндометрия

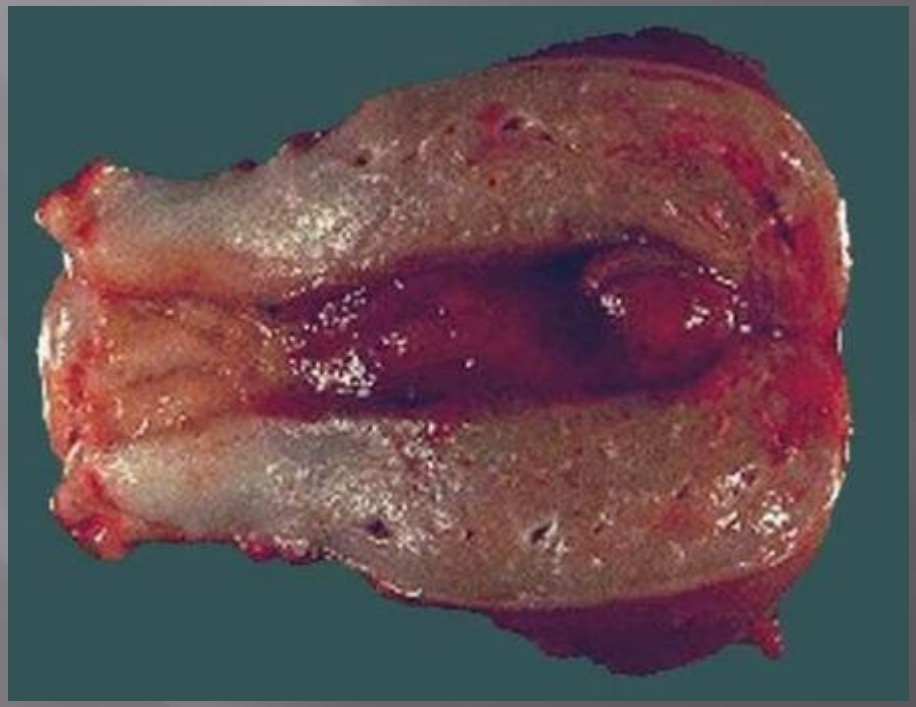

Атипическая гиперплазия эндометрия

- частота 4,6 – 5,3 %
- микроскопически может обнаруживаться как в гиперплазированном, так и в атрофическом эндометрии и полипах
- может быть структурной – атипия в форме и расположении желез, и клеточной – атипия в клетках эпителия желез и строме
- локальная и диффузная
- значительное преобладание железистых элементов над стромой

Атипическая гиперплазия эндометрия

- 3 формы: слабая, умеренная, тяжелая
- с точки зрения биологического поведения, тяжелая АГЭ эквивалентна современным представлениям о преинвазивном раке
- прогрессия в рак отмечается в 20-50 % наблюдений (в среднем в 40 %) на протяжении от 1 года до 13 лет

Клиническая картина гиперпластических процессов эндометрия

- Нарушения менструального цикла:

  ациклические кровотечения, гиперполименорея

- В репродуктивном возрасте – бесплодие (ановуляция)

- Полипы эндометрия нередко могут иметь бессимптомное течение

Диагностика гиперпластических процессов эндометрия

- Клиника (кровотечения, нарушения менструального цикла)
- УЗИ (трансвагинальное сканирование)
- Гистероскопия, раздельное диагностическое выскабливание цервикального канала и полости матки, полипэктомия
- Гистологическое исследование соскоба эндометрия

Гистероскопия (атипическая гиперплазия эндометрия)

Лечение гиперпластических процессов эндометрия

- остановка кровотечения
- комплексное воздействие на эндометрий
- профилактика рецидива:

  - ✔ устранение ановуляции у женщин репродуктивного возраста
  - ✔ переход в постменопаузу у женщин пременопаузального возраста
  - ✔ нормализация массы тела и нарушенных метаболических показателей

Лечение железистой гиперплазии эндометрия

антиэстрогенное влияние на эндометрий:

- Прогестагены – провера, дюфастон, утрожестан,

  оргаметрил, примолют, 17-ОПК

  связываются с рецепторами эстрогенов, прогестерона в эндометрии – подавление пролиферации

- Андроген с антиэстрогенным и антипрогестероновым действием – гестринон
- Левоноргестрел-содержащая ВМС «Мирена»

Лечение железистой гиперплазии эндометрия

подавление выработки эстрогенов – блокада гипоталамо-гипофизарно-овариальной системы

- антагонисты гонадотропинов (даназол)
- агонисты гонадотропин-рилизинг гормона (золадекс, бусерелин, диферелин)

блокада эстрогенов

- антиэстрогены (тамоксифен, фульвестрант)

Лечение железистой гиперплазии эндометрия

- ювенильный возраст, репродуктивный – устранение ановуляции, достижение циклической секреторной трансформации эндометрия; может совпадать с терапией бесплодия; создание менструального цикла (КОК)
- пременопауза – прекращение кровотечения, создание менструального цикла (КОК), нормализация состояния эндометрия
- постменопауза – достижение стойкой аменореи и атрофии эндометрия

Лечение железистой гиперплазии эндометрия

- ! Отсутствие эффекта от гормональной терапии в постменопаузе может быть связано с опухолями яичников или гиперплазией тека - ткани (своевременное решение вопроса о проведении хирургического лечения)

- Репродуктивный, перименопаузальный возраст – лечение не более 6 месяцев; в постменопаузе – не более 3-4 месяцев

Полипы эндометрия

Прицельная гистероскопическая полипэктомия

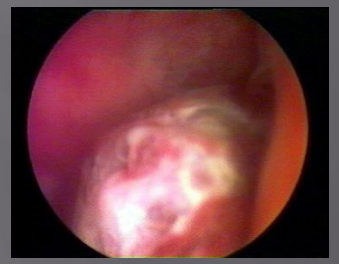

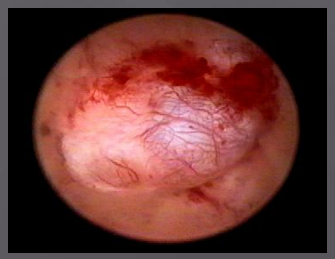

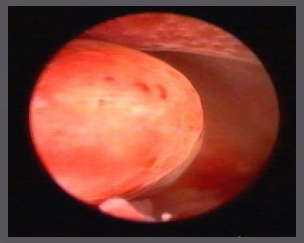

Полипэктомия

Механическая

- полипы на ножке
- полипы небольших размеров
- железистые полипы

Электрохирургическая

- фиброзные полипы
- пристеночные полипы
- большие полипы

Лечение атипической гиперплазии эндометрия

- гормональная терапия

- хирургическое лечение:
  гистерорезектоскопия с аблацией эндометрия;
  петлевая резекция эндо- и миометрия на глубину 3 – 4 мм
  другие методики разрушения эндометрия

- экстирпация матки (с придатками)

Схема гормонотерапии (17-ОПК, провера) при атипической гиперплазии эндометрия

500 мг х 3 раза в неделю 2 месяца 15 грамм

500 мг х 2 раза в неделю 2 месяца

500 мг х 1 раза в неделю 2 месяца

ОД 30-32 г

Тест доза

Атрофия эндометрия

Гормональная терапия больных с атипической гиперплазией эндометрия

Этап лечения	Возрастной период		
	Репродуктивный	**Пременопаузальный**	**Постменопаузальный**
Первый	ОПК в течение 6 мес., курсовая доза 24 – 28 г (МПА, курсовая доза до 6 г) Агонисты ГТ-РГ Антигонадотропины При отсутствии эффекта после 2 мес. лечения – хирургическое лечение		
Второй	КОК в циклическом режиме, 6 циклов, затем – по показаниям, индукция овуляциии	41-49 лет – КОК, 6 – 8 циклов. Старше 50 лет – подавление менструального цикла (андрогены)	

Аблация эндометрия шаровым электродом

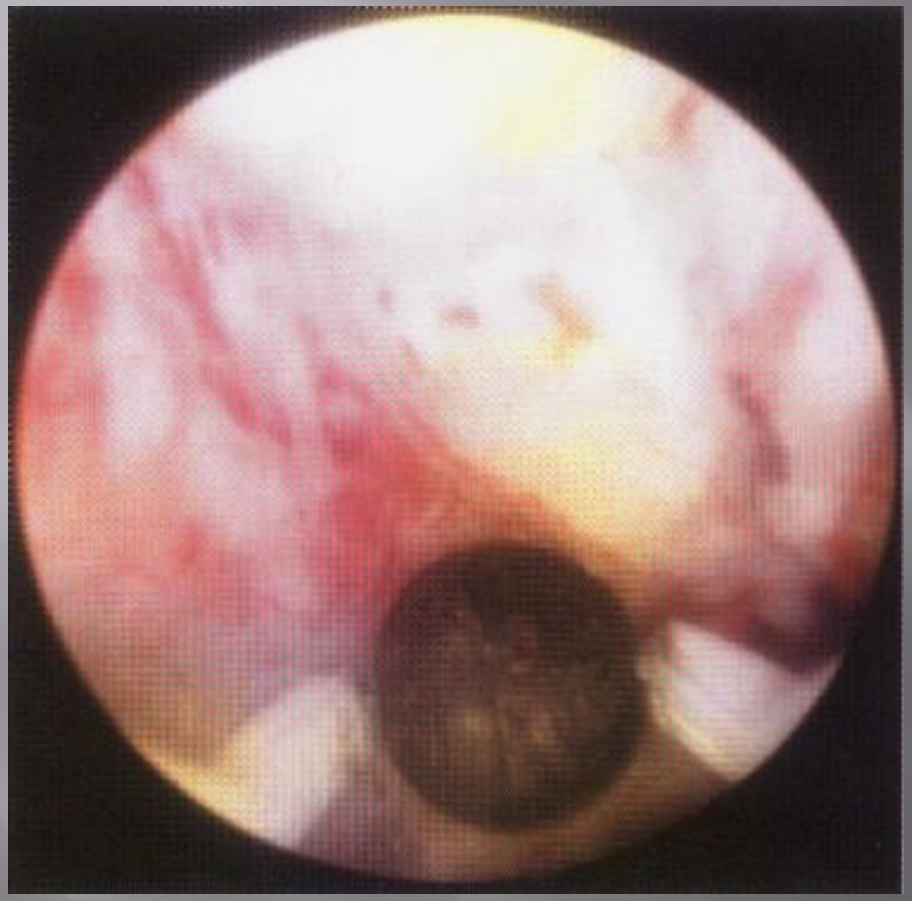

начало операции

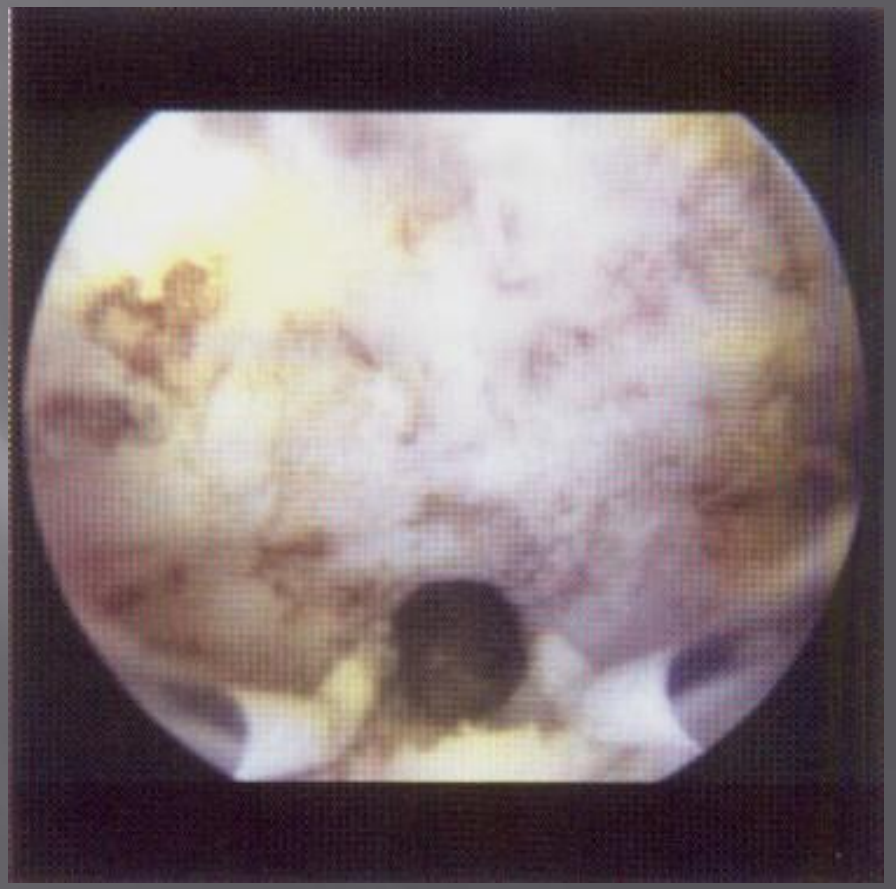

конец операции

Негистероскопические методики аблации эндометрия

- Радиочастотная аблация Vesta/DUB
- Микроволновая аблация эндометрия
- Гидротермоаблация - НТА
- Баллонная термоаблация (Cavaterm)
- Баллонная термоаблация (ThermaChoice)
- Криоаблация
- Фотодинамическая терапия

Баллонная термоаблация (ThermaChoice)

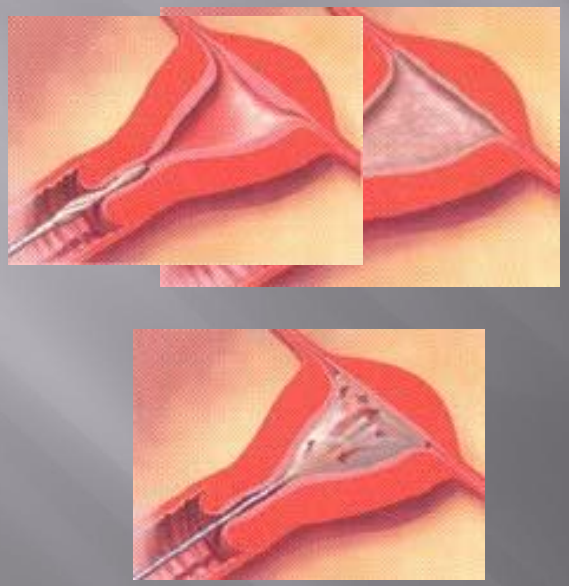

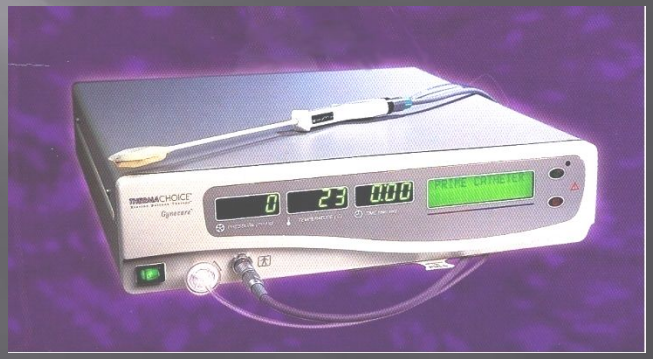

Контроль за эффективностью лечения атипической гиперплазии эндометрия

Оценивается через 3, 6, 12 месяцев

- Трансвагинальное УЗИ
- Биопсия эндометрия или диагностическое выскабливание полости матки и цервикального канала под контролем гистероскопии
- Рецидив заболевания после окончания лечения – хирургическое лечение