ОСТЕОПОРОЗ

Структура

- внутреннее устройство, пространственное строение чего-либо.
-материал или предмет, обладающий структурой в основном значении, т.е. состоящий из областей или слоёв разных веществ, расположенных специальным образом.

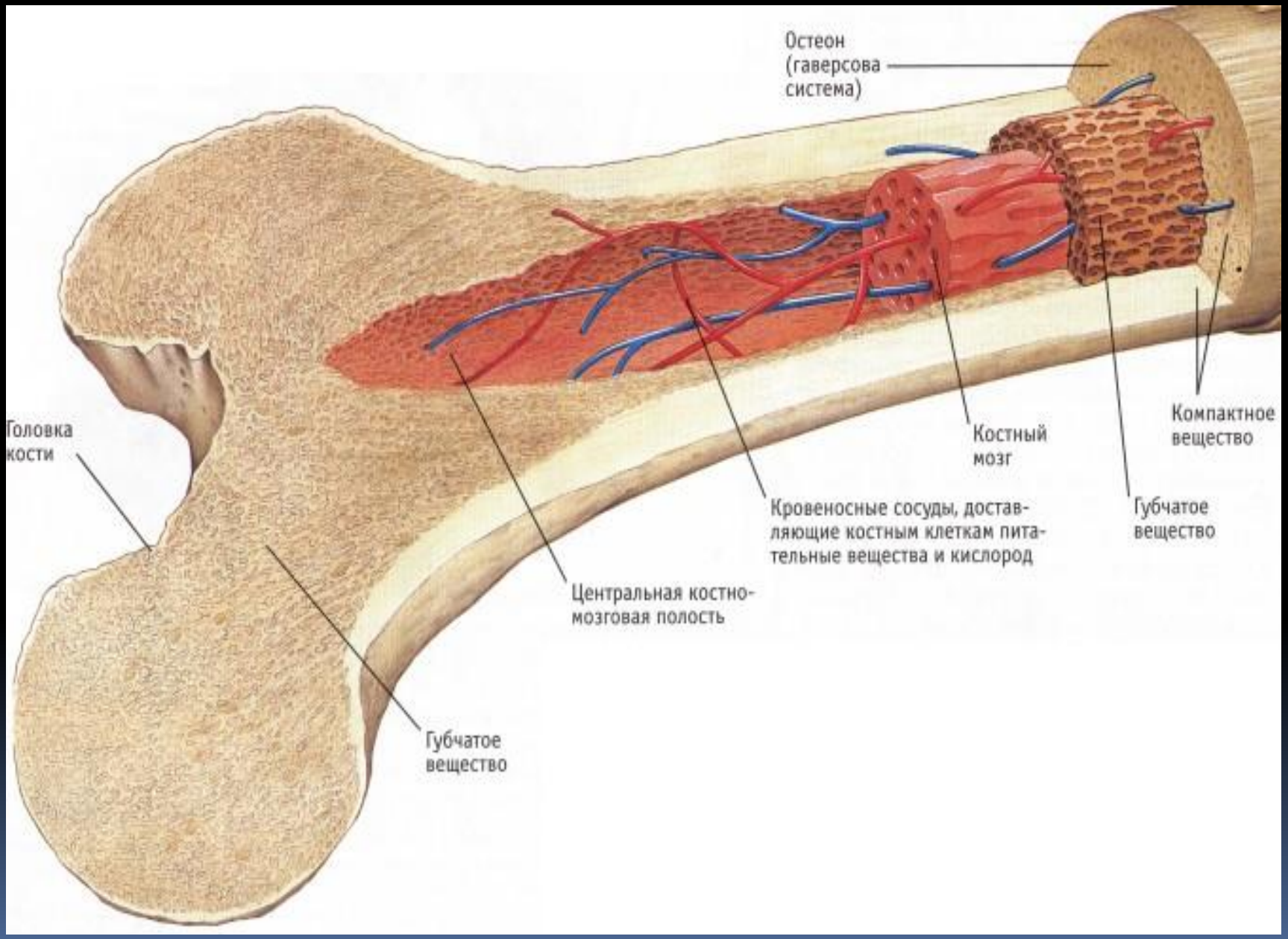
Остеон
(гаверсова
система)
Головка
кости
Костный
мозг
Компактное
вещество
Кровеносные сосуды, доставляющие костным клеткам питательные вещества и кислород
Губчатое
вещество
Центральная костно-мозговая полость
Губчатое
вещество

Кость

Ретикулофиброзная (грубоволокнистая) костная ткань

Ретикулофиброзная костная ткань (*textus osseus reticulofibrosus*) встречается главным образом у зародышей. У взрослых ее можно обнаружить на месте заросших черепных швов, в местах прикрепления сухожилий к костям. Беспорядочно расположенные коллагеновые волокна образуют в ней толстые пучки, отчетливо заметные микроскопически даже при небольших увеличениях.

В основном веществе ретикулофиброзной костной ткани находятся удлиненно-овальной формы костные лакуны с длинными анастомозирующими канальцами, в которых лежат остеоциты с их отростками. С поверхности грубоволокнистая кость покрыта надкостницей.

Кость

Пластинчатая костная ткань

Пластинчатая костная ткань (*textus osseus lamellaris*) — наиболее распространенная разновидность костной ткани **во взрослом организме**. Она состоит из костных **пластинок**(*lamellae ossea*). Толщина и длина последних колеблется от нескольких десятков до сотен микрометров. Они не монолитны, а содержат фибриллы, ориентированные в различных плоскостях.

В центральной части пластин фибриллы имеют преимущественно **продольное направление**, по периферии — прибавляется тангенциальное и поперечное направления. Пластинки могут расслаиваться, а фибриллы одной пластинки могут продолжаться в соседние, создавая единую волокнистую основу кости. Кроме того, костные пластинки пронизаны отдельными фибриллами и волокнами, ориентированными перпендикулярно костным пластинкам, вплетающимися в промежуточные слои между ними, благодаря чему достигается большая прочность пластинчатой костной ткани. Из этой ткани построены и компактное, и губчатое вещества в большинстве плоских и трубчатых костей скелета.

Остеоцит в лакуне, обеспечивает внутрикостных транспорт питательных веществ, продуктов метаболизма.

Костная пластинка - простейшая архитектурная единица кости. Пластинку образуют все основные структуры компактного и губчатого вещества костей (остеоны, наружные и внутренние окружающие и интерстициальные пластинки, трабекулы губчатого вещества.

Компактное вещество, образующее диафиз кости, состоит из костных пластинок, [толщина которых колеблется от 4 до 12— 15 мкм]. Костные пластинки располагаются в определенном порядке, образуя сложные образования – **остеоны**, или гаверсовы системы. В диафизе различают три слоя:

-наружный слой общих пластинок

- средний, остеонный слой

- внутренний слой общих пластинок

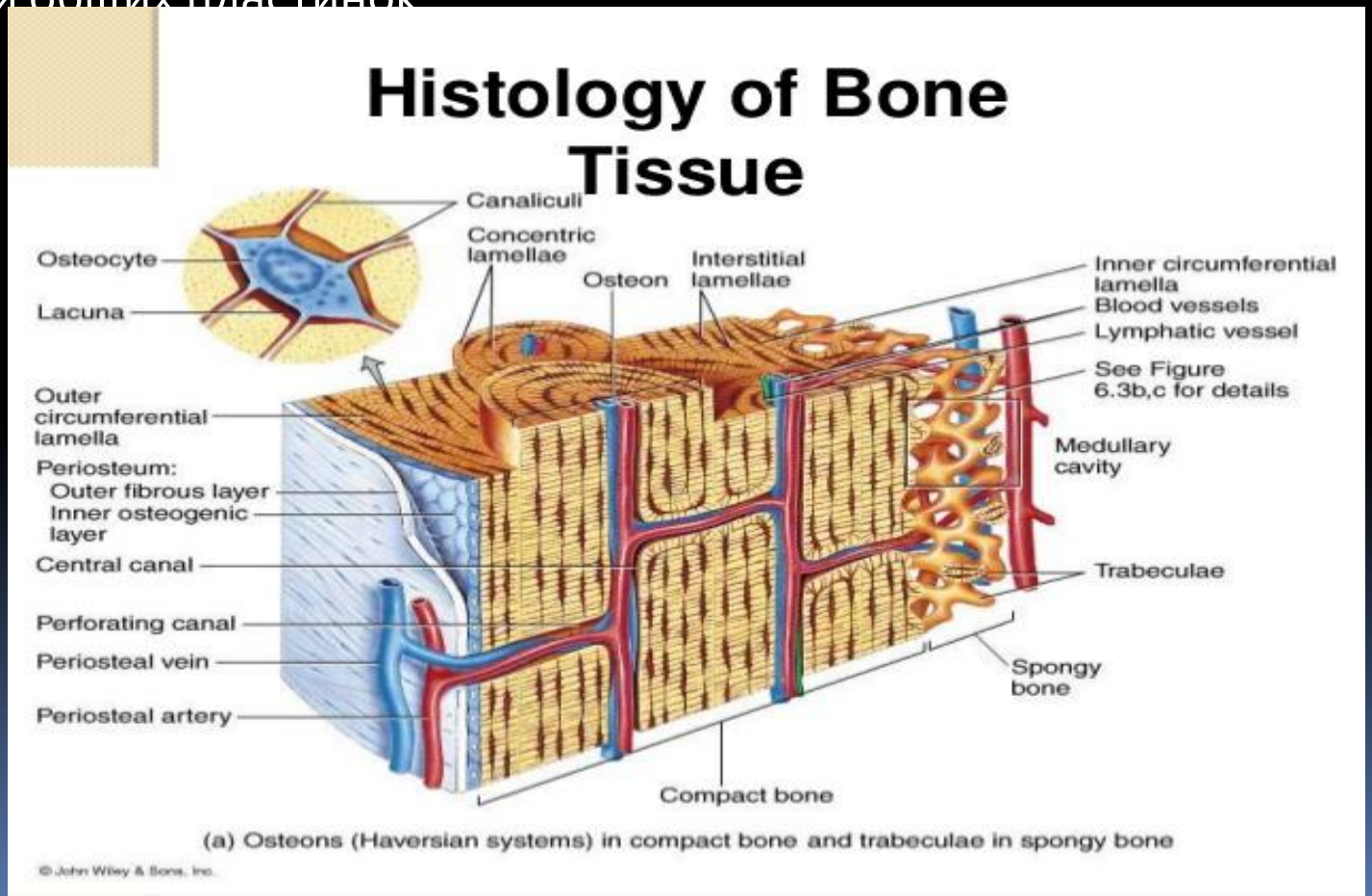

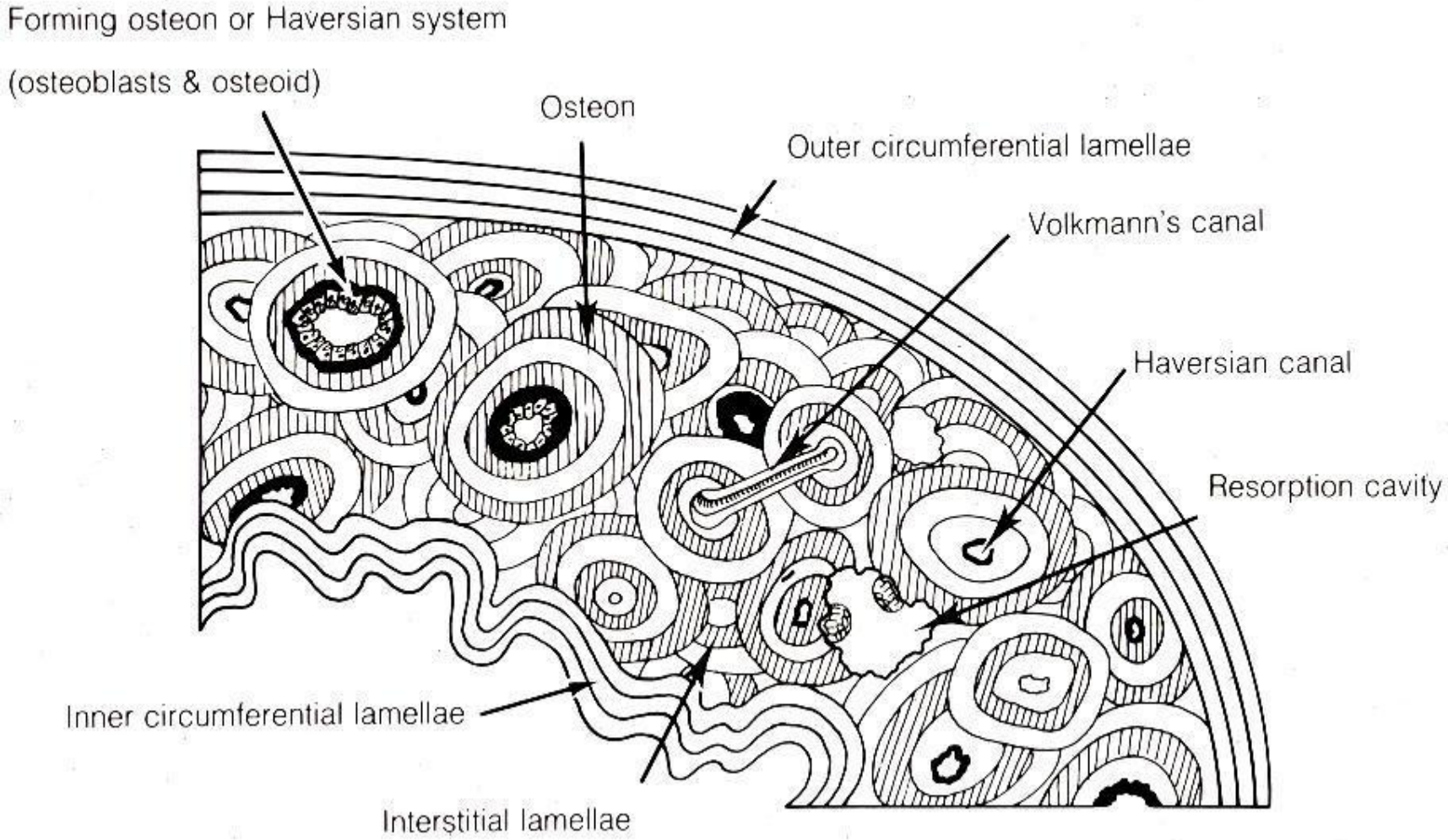
Forming osteon or Haversian system
(osteoblasts & osteoid)
Osteon
Outer circumferential lamellae
Volkmann's canal
Haversian canal
Resorption cavity
Inner circumferential lamellae
Interstitial lamellae

В наружных общих пластинках залегают прободающие (фолькмановы) каналы, по которым из надкостницы внутрь кости входят сосуды. Со стороны надкостницы в кость под разными углами проникают коллагеновые волокна. Эти волокна получили название прободающих (шарпеевых) волокон. Чаще всего они разветвляются только в наружном слое общих пластинок, но могут проникать и в средний остеонный слой, однако они никогда не входят в пластинки остеонов.

Остеоны (гаверсовы системы) являются структурными единицами компактного вещества трубчатой кости. Они представляют собой цилиндры, состоящие из костных пластинок, как бы вставленных друг в друга. В костных пластинках и между ними располагаются тела костных клеток и их отростки, замурованные в костном межклеточном веществе. Каждый остеон отграничен от соседних остеонов так называемой спайной линией, образованной основным веществом, цементирующим их. В центральном канале остеона проходят кровеносные сосуды с сопровождающей их соединительной тканью и остеогенными клетками.

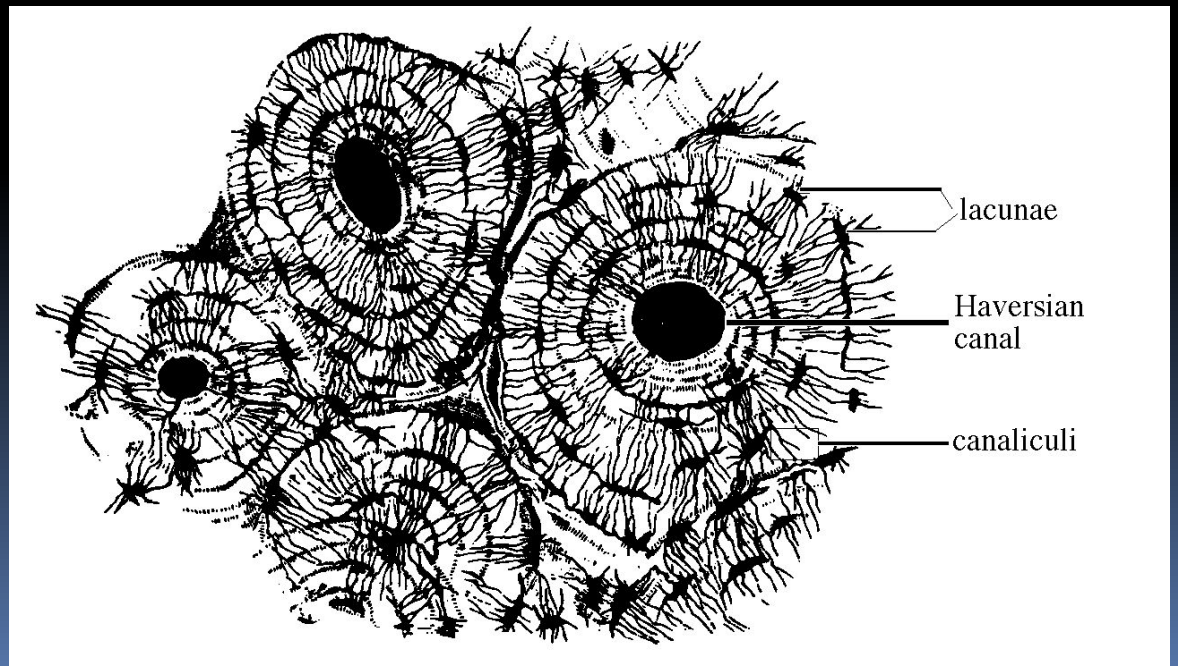

В диафизе длинной кости остеоны расположены преимущественно параллельно длинной оси. Каналы остеонов анастомозируют друг с другом , в местах анастомозов прилежащие к ним пластинки изменяют свое направление. Сосуды, расположенные в каналах остеонов, сообщаются друг с другом и с сосудами костного мозга и надкостницы.

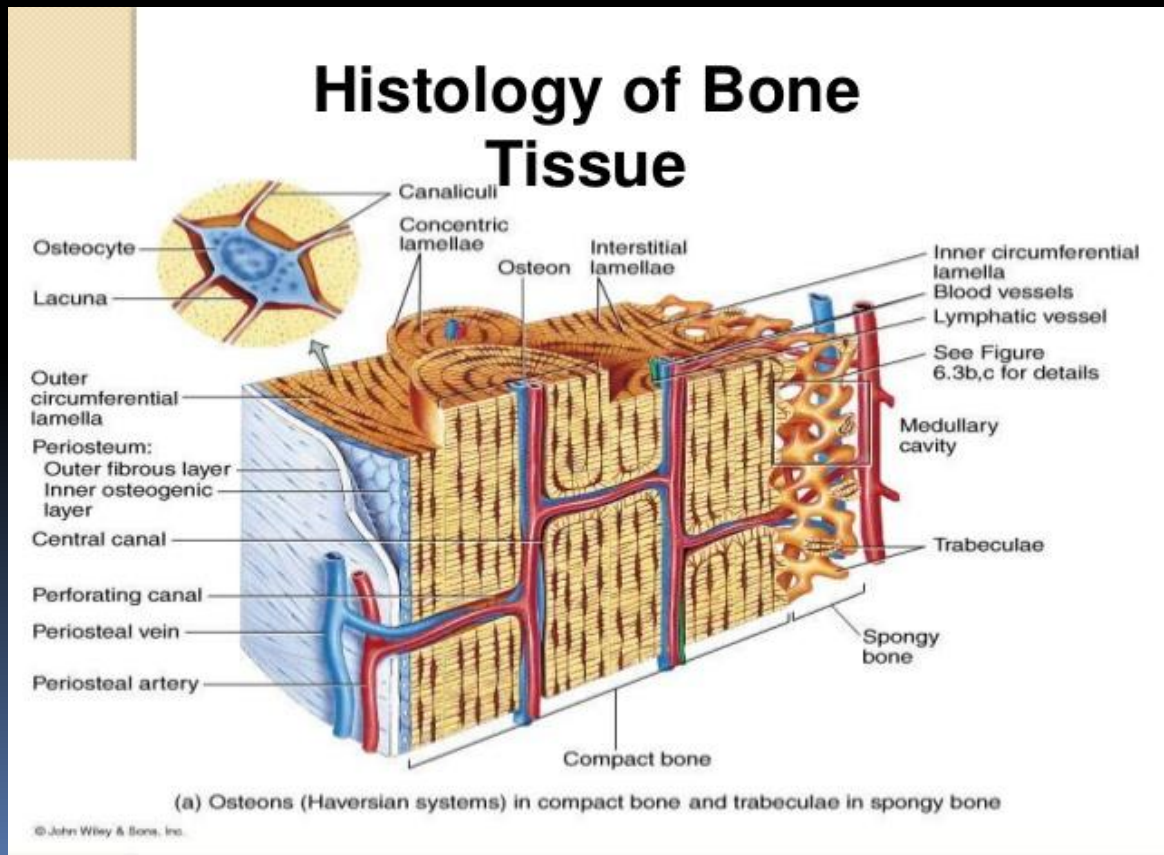

Большую часть диафиза составляет компактное вещество трубчатых костей. На внутренней поверхности диафиза, граничащей с костномозговой полостью, пластинчатая костная ткань образует костные перекладины губчатого вещества кости

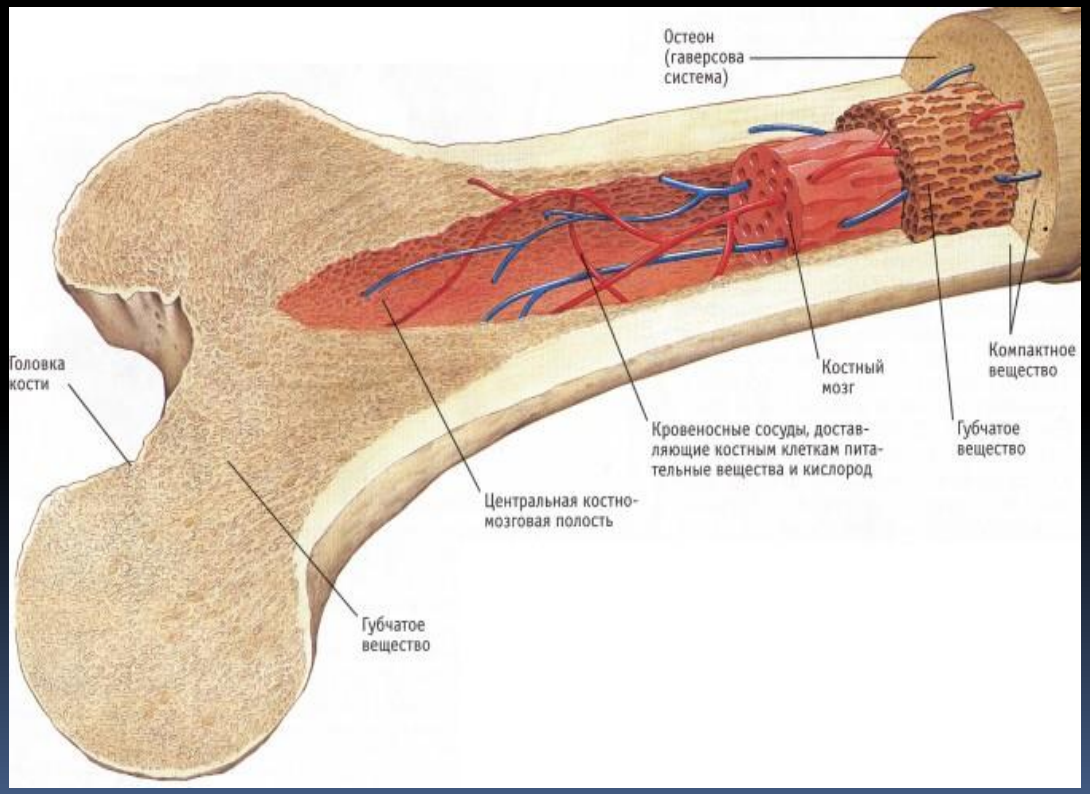

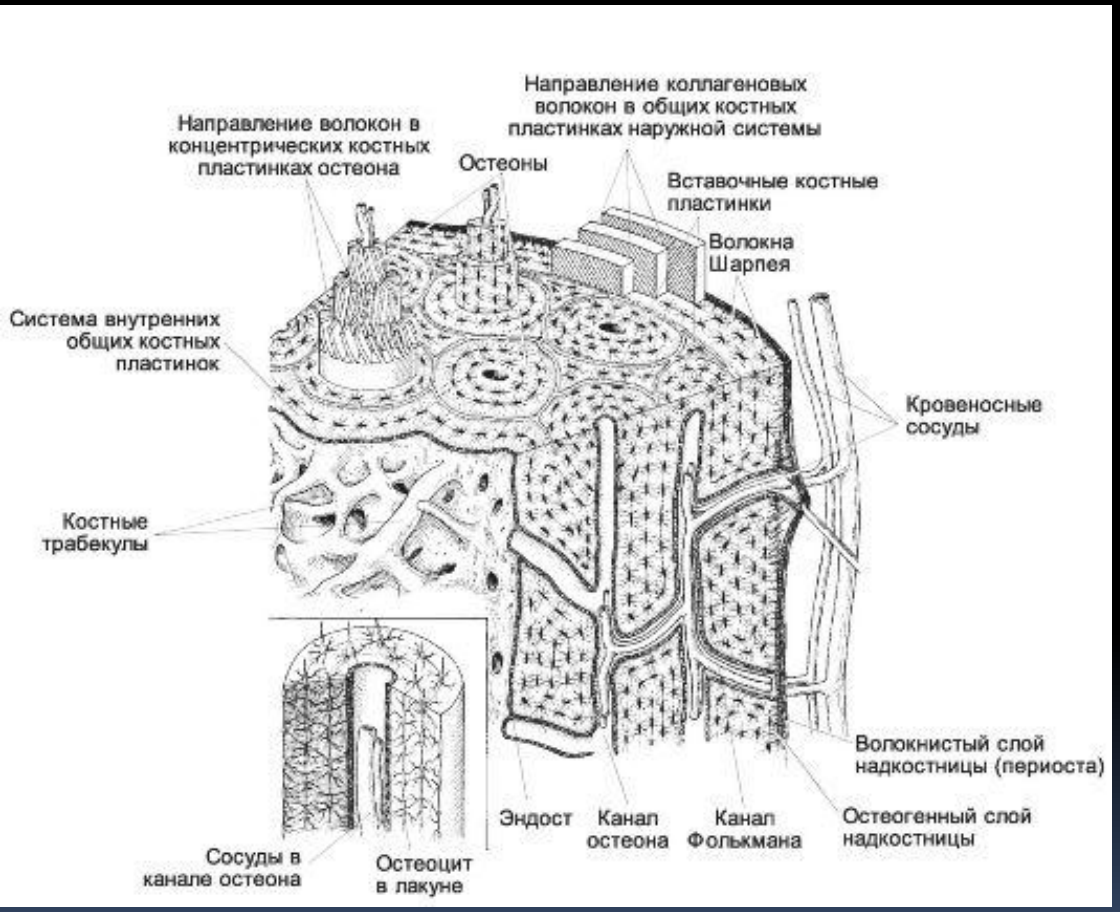

Эндост (*endosteum*) — оболочка, покрывающая кость со стороны костномозговой полости, поверхность костных балок губчатого вещества, на стенках центрального канала остеонных систем. В эндосте сформированной поверхности кости различают осмиофильную линию на наружном крае минерализованного вещества кости; остеоидный слой, состоящий из аморфного вещества, коллагеновых фибрилл и остеобластов, кровеносных капилляров и нервных окончаний, слоя чешуевидных клеток, нечетко отделяющих эндост от элементов костного мозга. Толщина эндоста превышает 1—2 мкм, но меньше, чем у периоста.

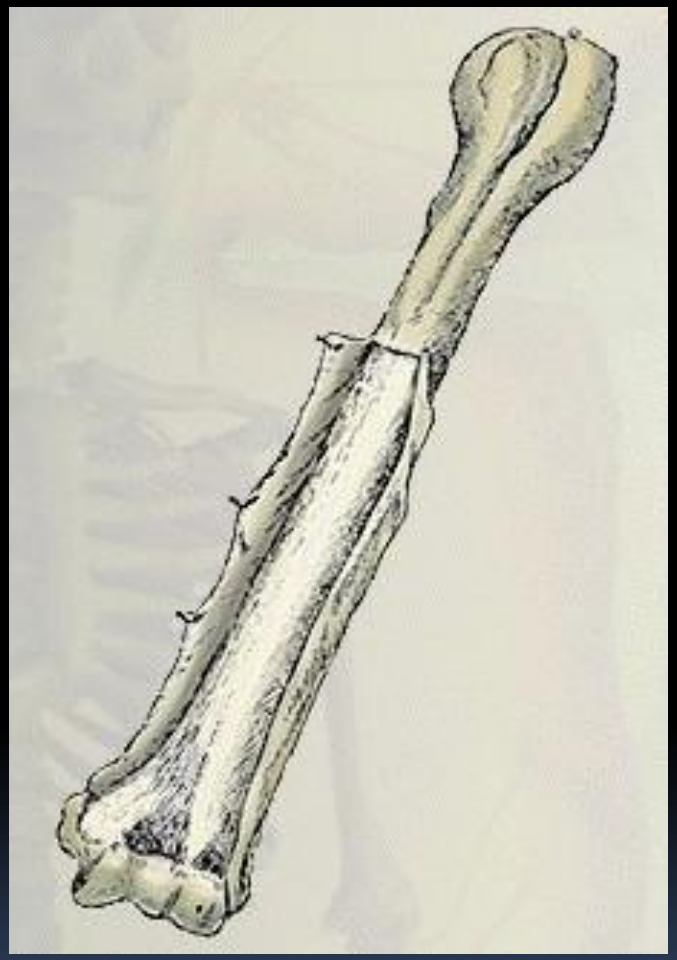

Надкостница, или периост (*periosteum*). В надкостнице различают два слоя: наружный(волокнистый) и внутренний (клеточный). Наружный слой образован в основном волокнистой соединительной тканью. Внутренний слой содержит остеогенные камбиальные клетки, преостеобласты и остеобласты различной степени дифференцировки. Камбиальные клетки веретеновидной формы имеют небольшой объем цитоплазмы и умеренно развитый синтетический аппарат. Преостеобласты — энергично пролиферирующие клетки овальной формы, способные синтезировать мукополисахариды. Остеобласты характеризуются сильно развитым белоксинтезирующим (коллаген) аппаратом.Через надкостницу проходят питающие кость сосуды и нервы

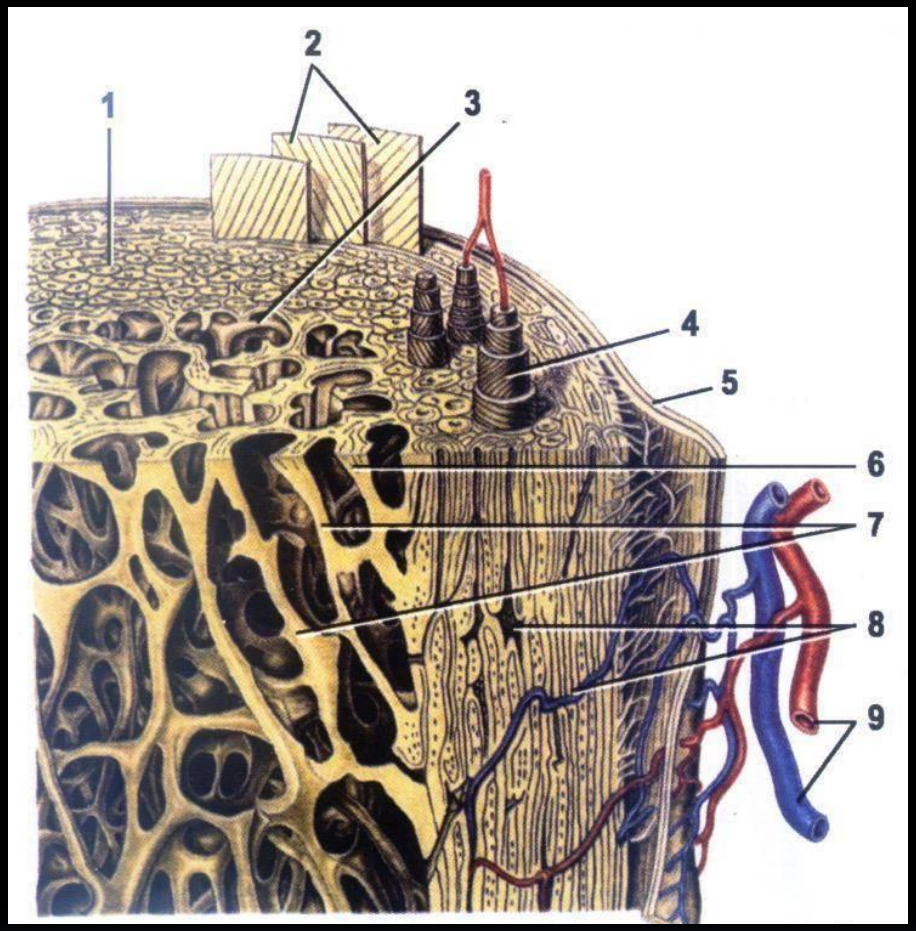

1 - плотная костное вещество кости
2 - слой внешних окружающих (генеральных) пластинок;
3 - слой внутренних окружающих (генеральных) пластинок;
4 - остеон;
5 - надкостницы;
6 - губчатая костная вещество;
7 - костные балки губчатого костного вещества;
8 - питательные отверстия;
9 - кровеносные сосуды

В течение всей жизни происходят процессы перестройки и обновления костной структуры, осуществляемые деятельностью остеокластов и остеобластов.

Ежегодно обновляется 4% массы скелета.

Две теории:

-остеобласты и остеокласты происходят из мезенхимальной клетки, которая дифференцируясь образует две самостоятельные клеточные линии. В определенных условиях остеобласты могут приобретать свойства остеокластов и наоборот.

-источники происхождения клеток разные. Остеокласты происходят из моноцитов крови, а остеобласты из мезенхимальных клеток костного мозга; модуляция клеток невозможна.

Остеобласт

Остеобласты:

- активные ОБ – кубические или цилиндрические клетки с тонкими отростками. Располагаются на поверхности кости в зонах костеобразования и покрывают 2-8% общей костной поверхности.
- покрывающие кость клетки (ПКК) – выстилающие - вариант терминальной трансформации остеобластов, покрывают 70-80 % костной поверхности; образуют гемато-целлюлярный барьер.

Активные остеобласты формируют остеоидные пластинки вновь образующегося костного вещества путем отложения коллагеновых волокон и основного вещества (протеогликанов), которые они синтезируют. После 10 дней созревания остеоида наступает его минерализация. Каждый десятый остеобласт оказывается замурованным в минерализованный матрикс и превращается в остеоцит. Остальные остаются на поверхности кости, переходят в неактивные формы, образуя барьер плоских клеток.

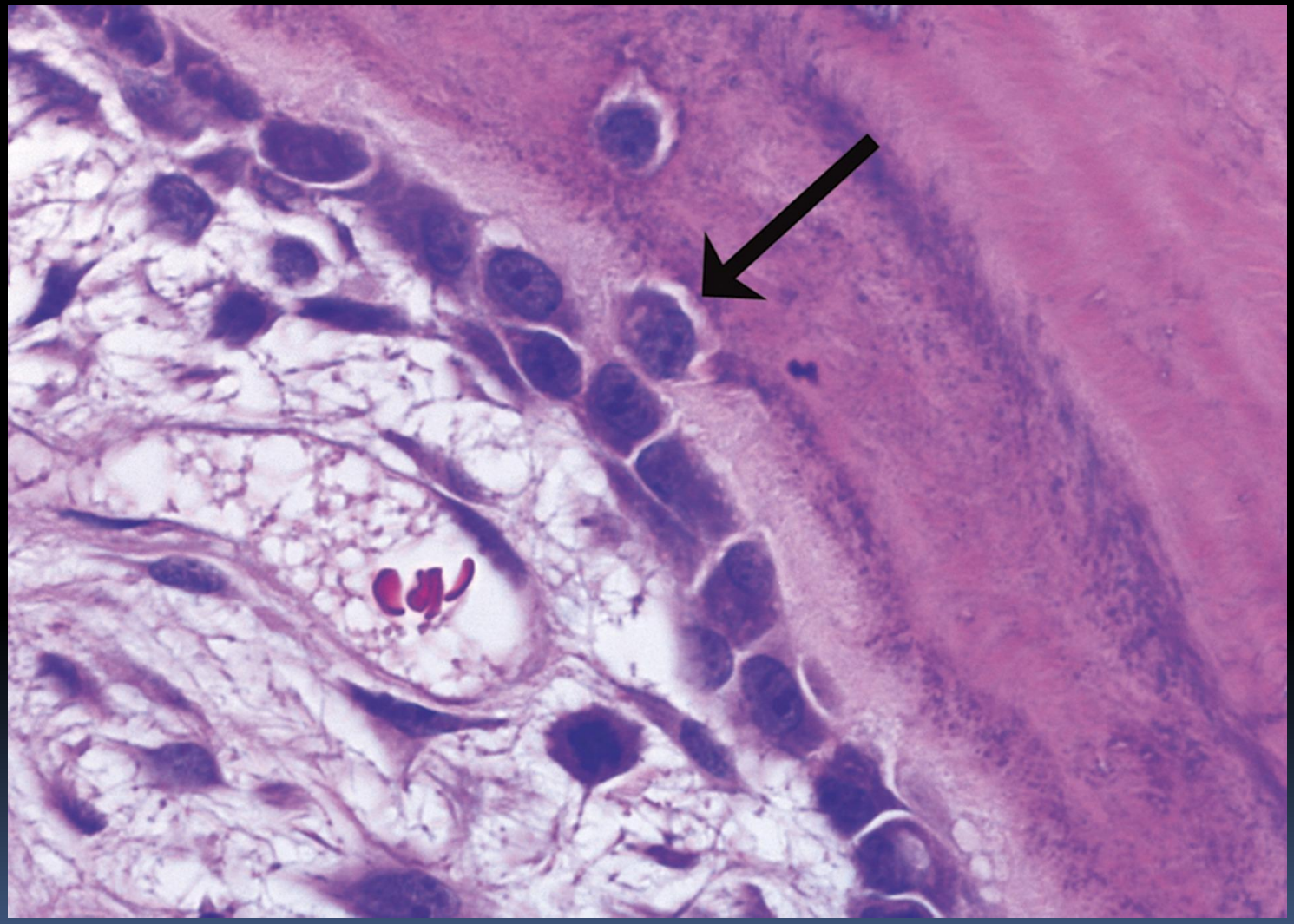

Процесс пролиферации и дифференцировки контролируют системные и местные гуморальные: паратиреоидный гормон, гормон роста, простагландины, трансоформирующий фактор роста.

Активность зрелых остеобластов стимулируют тиреоидный гормоны, гормон роста, местные факторы, факторы роста, витамин D.

Остеокласт

Остеокласты располагаются в костных углублениях на поверхности зрелой кости (гаушиповы лакуны). В зрелой кости 0,1-1,0 % поверхности занимают лакуны, содержащие активные остеокласты (активная резорбция), 5-10% поверхности занимают пустые лакуны (неактивная резорбция).

Остеокласты содержат до 20 ядер. Под действием высвобождаемых остеокластами лизосомных ферментов и водородных ионов происходит растворение и деградация матрикса кости. Один остеокласт разрушает столько кости, сколько создают 100 остеобластов за то же время. Под действием паратиреоидного гормона образуются многоядерные гигантские остеокласты.

Дифференцировку и пролиферацию регулируют ПТГ, интерлейкины 1 и 6, ФНО, трансформирующий фактор роста, витамин D.

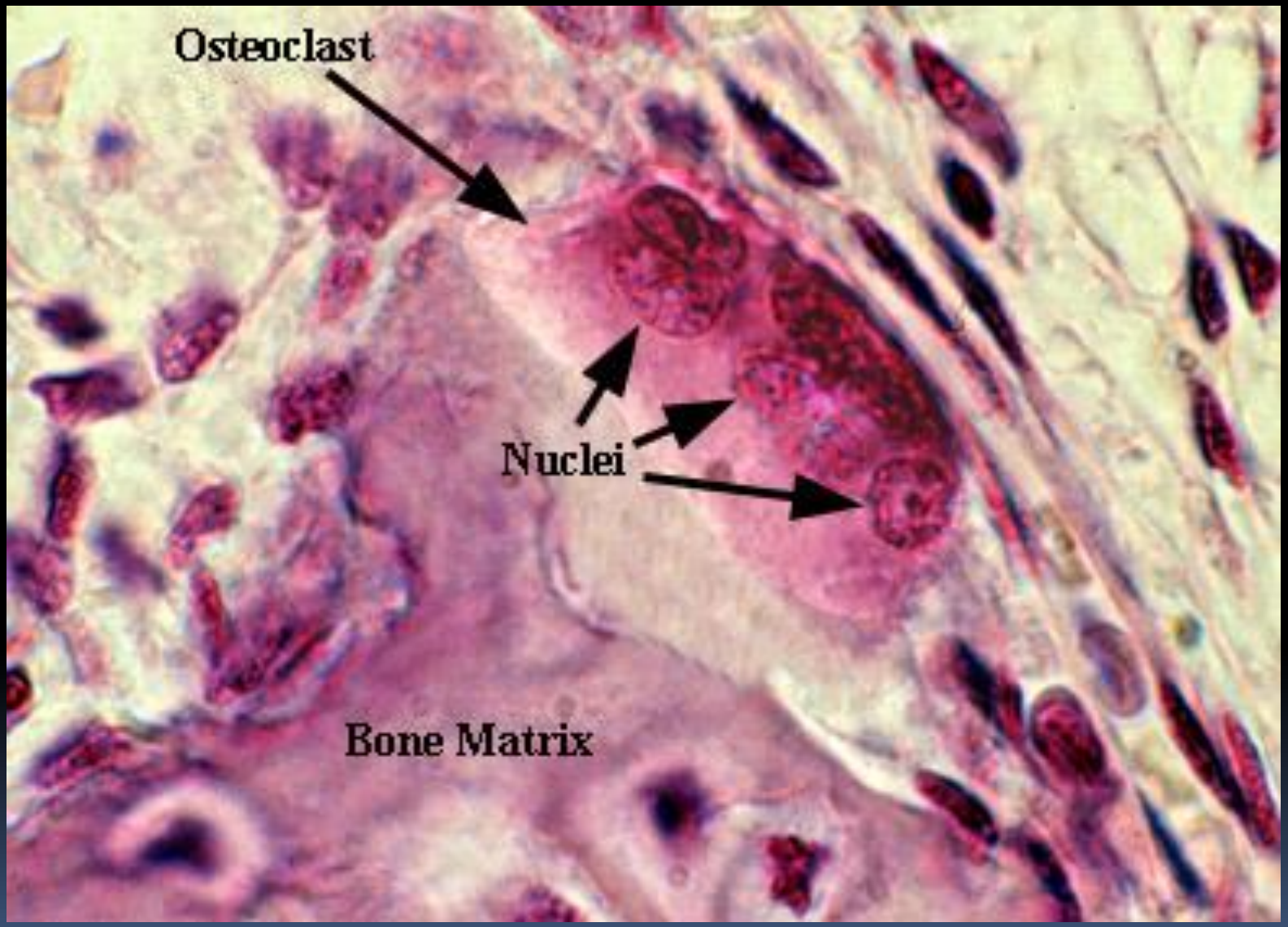
Osteoclast
Nuclei
Bone Matrix

Ремоделирование осуществляется путем перестройки небольших объемов костного вещества. Замена старого костного материала на новый предотвращает усталостные повреждения и обеспечивает адекватное нагрузке количество костной ткани.

Процесс ремоделирования состоит из:

-активации

-резорбции

- реверсия

- формирование

- покой

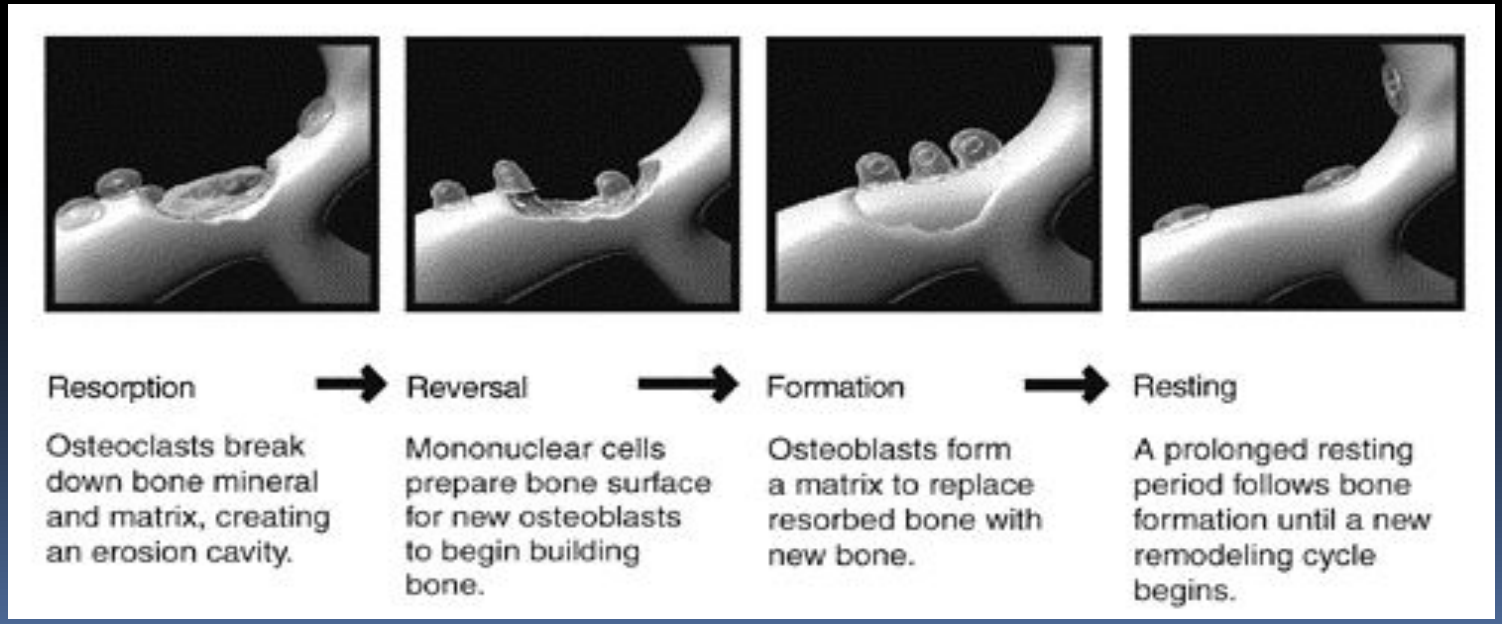

Активация

Осуществляется взаимодействием остеокластов, остеобластов, лимфоцитов, моноцитов, макрофагов ???????

1. Плоские клетки освобождают участок поверхности кости для размещения остеокласта
2. С помощью набора ферментов, секретируемых остеобластами (коллагеназа, стромеолизин и др) разрушаются слоя эндоста, покрывающие минерализованную поверхность кости.
3. Присутствующий в минерализованном матриксе кости белок остеокальцин действует как хемотаксический агент для остеокластов и их предшественников.
4. Остекоалст прикреляется к освободившейся поверхности кости с помощью адгезивных молекул –интегринов (трансмембранных гетеродимерных гликопротеинов)

На стадии завершения активации эндост в зоне резорбции имеет только два слоя – слой разрушающих кость клеток, слой аморфного вещества и неминерализованных коллагеновых фибрилл

Резорбция

Остеокласт прикрепляется к поверхности кости, формируя гофрированную кайму, изолирую под собой замкнутое пространство, в которое поступают гидролитические ферменты и протоны. В результате формирует углубление (гаушипова лакуна).

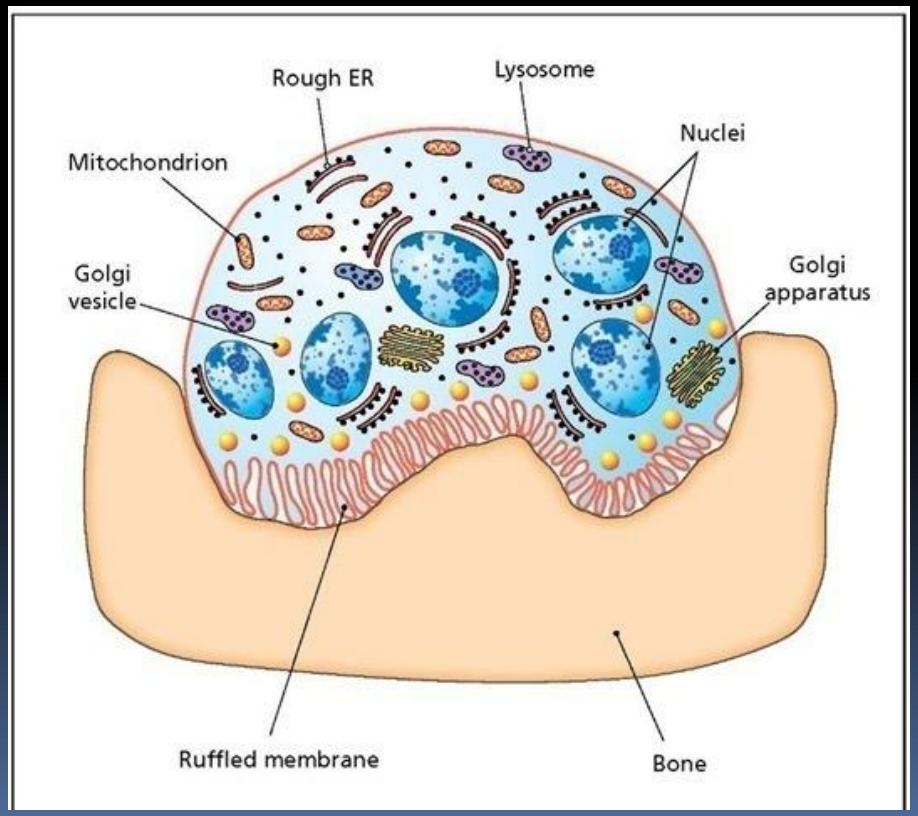

В процессе резорбции в лакуне увеличивается содержание Ca^{2+}

Если оно превышает 20 мМ, то остеокласт теряет способность удерживаться на поверхности минерализованной кости.

В ходе резорбции высвобождаются и активируются ТФР и тромбоцитарный фактор роста, оказывая ингибирующее действие на остеокласты.

Остеобласты продуцируют простагландины, что подавляет резорбцию за счет снижения активности остеокластов. Макрофагоподобные клетки завершают процесс резорбции, участвуя в разрушении остатков матрикса в области дна лакуны, формируя линию, связываю новую и старую кость.

Реверсия

Пролиферация клеток предшественников остеобластов и миграция их к местам формирования нового матрикса

Формирование

Остеобласты продуцируют компоненты костного матрикса (костный коллаген 85%, неколлагеновые белки матрикса 10%)

Эндост в этой стадии состоит из:

- Слой остеоида с остеоидными остеоцитами
- Слой активно функционирующих остеобластов
- Слой аморфного вещества и неминерализованных коллагеновых фибрилл

Процесс формирования включает секрецию компонентов матрикса и его минерализацию.

Восстановленный участок остается инертным в течение около 10 лет.

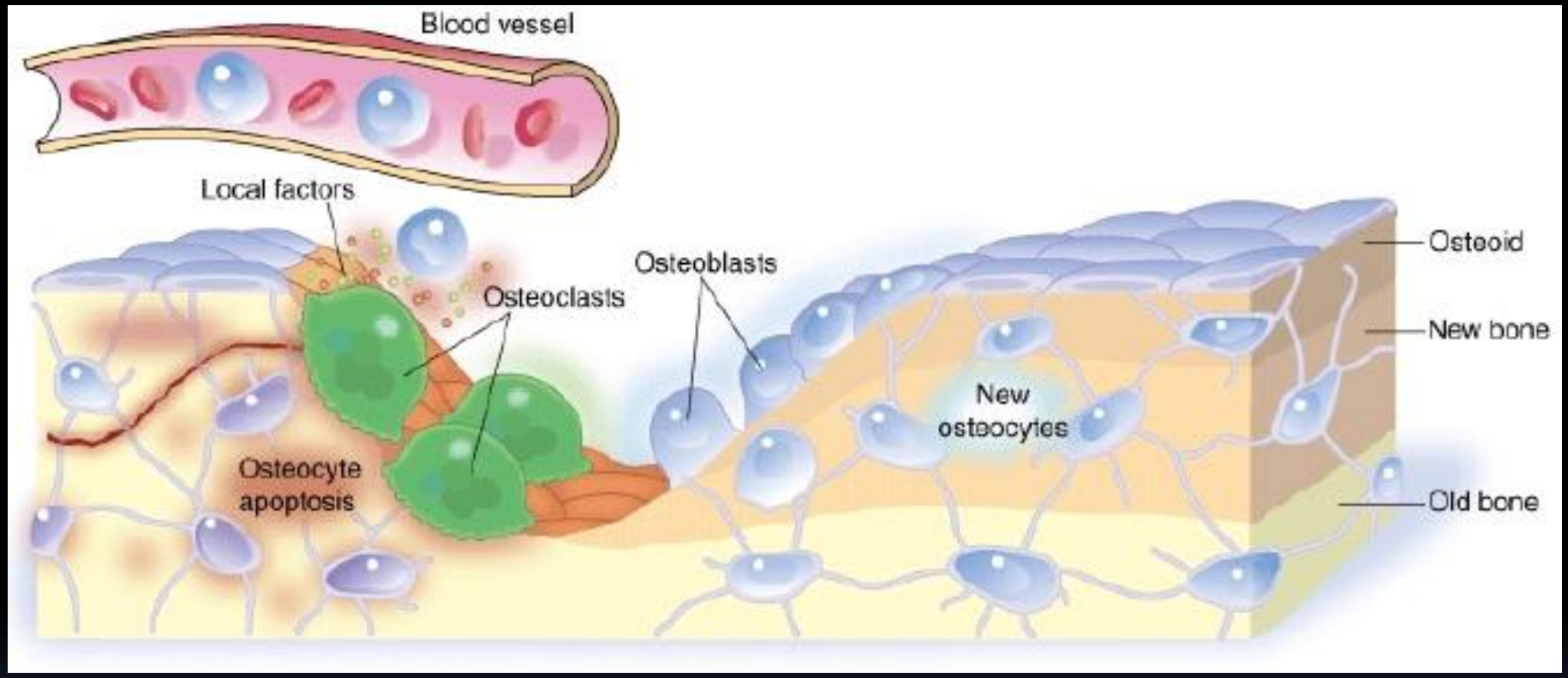
Blood vessel
Local factors
Osteoblasts
Osteoclasts
Osteoid
New bone
New
osteocytes
Osteocyte
apoptosis
Old bone

Возрастное нормальное изменение костной массы

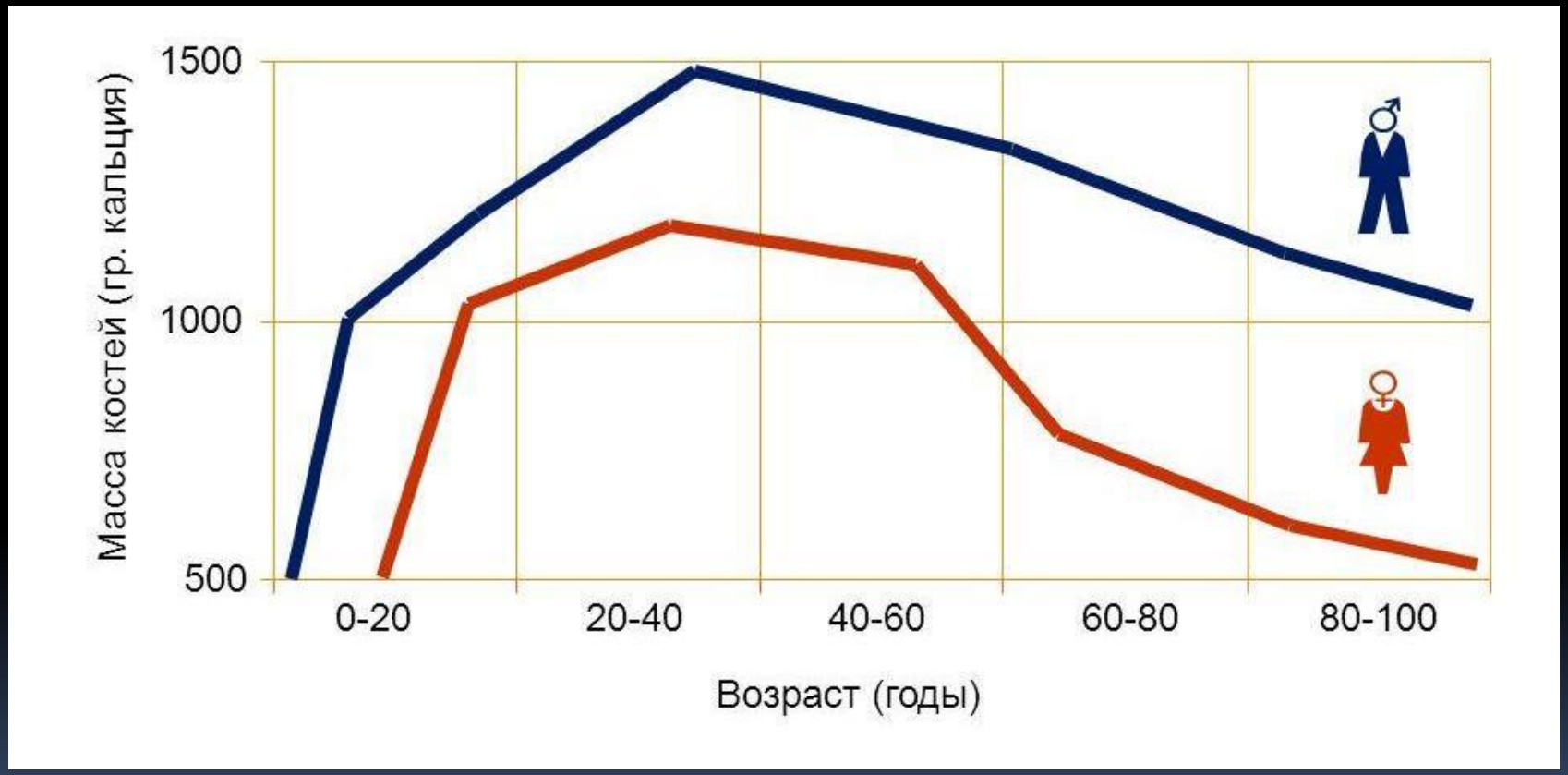

Компактная кость начинает уменьшатся с возраста около 50 лет, причем в течение 15 лет быстрыми темпами. Снижение массы губчатой кости начинается несколько раньше. Женщины с возрастом могут терять около 50 % массы губчатой кости. Потеря костной массы у мужчин выражено слабее; губчатая кость так же как и у женщин страдает больше.

Главная причина быстрой потери костной массы – дефицит эстрогенов. С наступлением менопаузы (кастрации у мужчин) наблюдается существенное увеличение скорости ремоделирования костной ткани. При дефиците эстрогенов, вызванном овариэктомией, происходит повышение пролиферации и активации гемопоэтических предшественников остеокластов, увеличение количества стромальных клеток остеобластов, активация формирования остеокластов и снижение апоптоза этих клеток, и еще много, много, много сложных механизмов…..

Номенклатура

Отеомаляция – это размягчение кости вследствие нарушения обменных процессов в костной ткани при патологических состояниях организма. Она образуется в процессе физиологической перестройки кости, когда вновь образующаяся остеойдная ткань не пропитывается минеральными солями в достаточном количестве. Для возникновения остеомаляции необходимо отсутствие хотя бы одного фактора участвующего в остеогенезе, а именно нормальной внеклеточной концентрации кальция и фосфата и нормальны ph в месте кальцификации.

Остеопения - (от греч. penia - бедность, недостаток) - уменьшение плотности кости любой природы. Этот термин применяют для обозначения как остеопороза, так и остеомаляции, когда имеется разрежение кости неясной природы . В свою очередь ВОЗ дала определение остеопении как состоянию, когда минеральная плотность костной ткани находится в пределах от -1,0 до -2,5 стандартных отклонений (об этом несколько позже). (SD отражает изменчивость, разброс значения переменной и оценивает степень их отличая от средней.

Остеопороз – системное заболевание скелета из группы метаболических остеопатий, характерные проявления которого – снижение костной массы менее «-2,5 SD». и нарушение ее микроархитектоники – обусловливают снижение прочности кости и повышенный риск переломов.

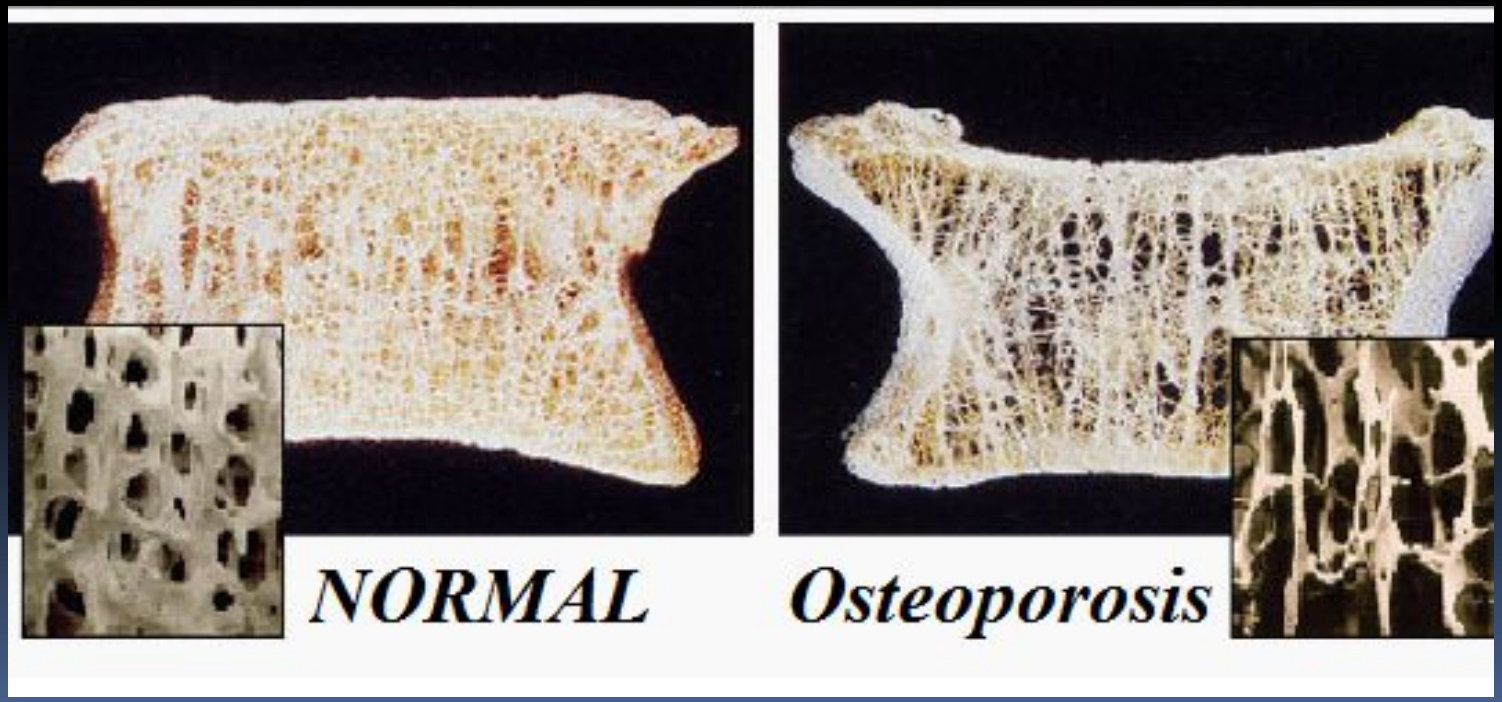

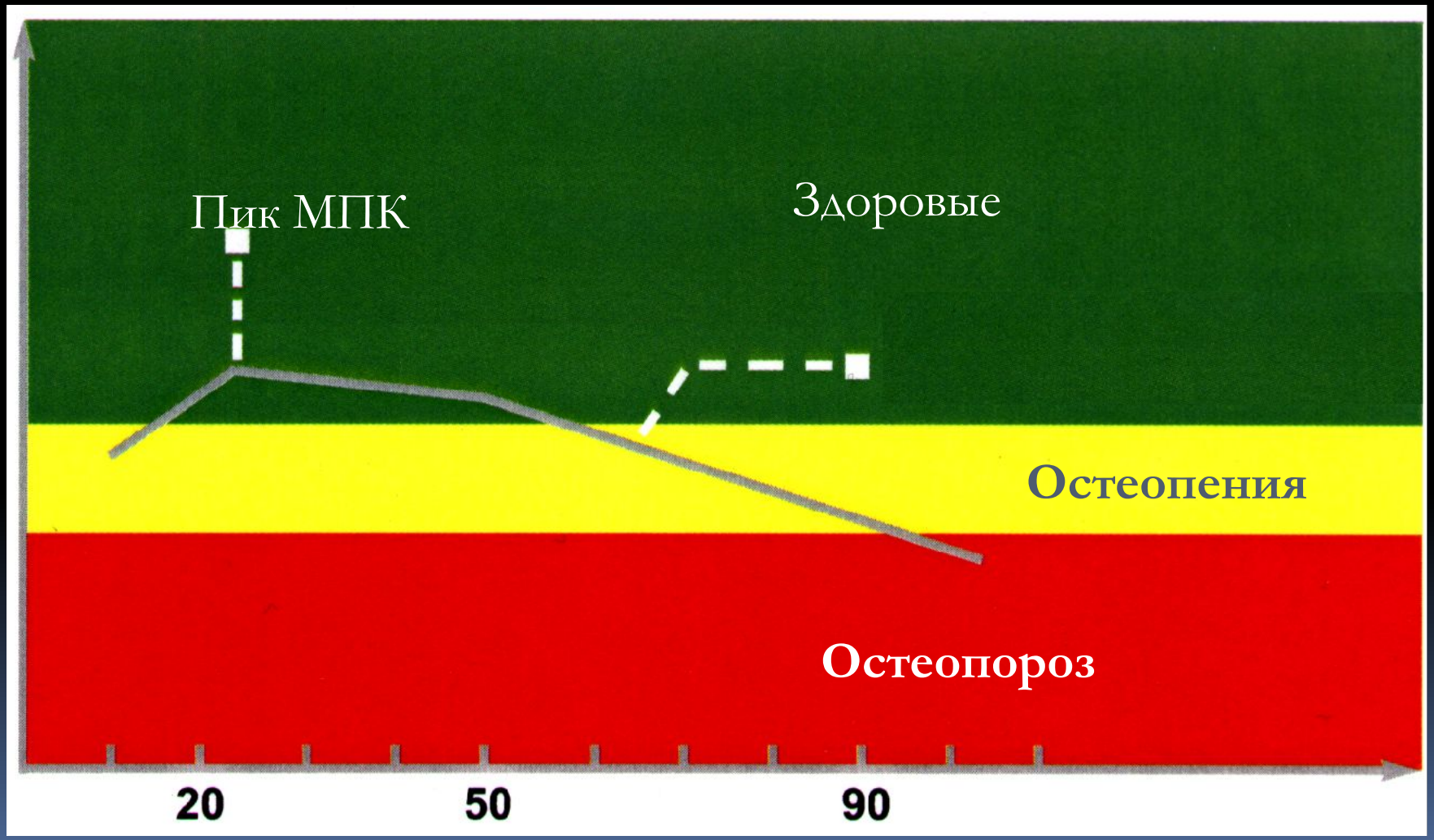
Пик МПК
Здоровые
Остеопения
Остеопороз
20
50
90

Патогенетическая классификация остеопороза

А. Первичный остеопороз

1. Постменопаузальный остеопороз (I тип)
2. Сенильный остеопороз (II тип)
3. Ювенильный остеопороз
4. Идиопатический остеопороз

Б. Вторичный остеопороз

I. Заболевания эндокринной системы:

1. Эндогенный гиперкортицизм (болезнь и синдром Иценко-Кушинга)
2. Тиреотоксикоз
3. Гипогонадизм
4. Гиперпаратиреоз
5. Сахарный диабет (инсулинозависимый)
6. Гипопитуитаризм, полигландулярная эндокринная недостаточность

II. Ревматические заболевания:

1. Ревматоидный артрит
2. Системная красная волчанка
3. Анкилозирующий спондилоартрит

III. Заболевания органов пищеварения:

1. Состояние после резекции желудка
2. Мальабсорбция
3. Хронические заболевания печени

IV. Заболевания почек:

1. Хроническая почечная недостаточность
2. Почечный канальцевый ацидоз
3. Синдром Фанкони

V. Заболевания крови:

1. Миеломная болезнь
2. Талассемия
3. Системный мастоцитоз
4. Лейкозы и лимфомы

VI. Другие заболевания и состояния:

1. Иммобилизация
2. Овариэктомия
3. Хронические обструктивные заболевания легких
4. Алкоголизм
5. Нервная анорексия
6. Нарушения питания
7. Трансплантация органов

VII. Генетические нарушения:

1. Несовершенный остеогенез
2. Синдром Марфана
3. Синдром Элерса-Данлоса (несовершенный десмогенез)
4. Гомоцистинурия и лизинурия

VIII. Медикаментозное воздействие:

1. Кортикостероиды
2. Антиконвульсанты
3. Иммунодепрессанты
4. Агонисты гонадотропин-рилизинг гормона
5. Антациды, содержащие алюминий
6. Тиреоидные гормоны

Диагностика

Хорунжая И.С. Тужикова Ю.А.

- Рентгенографическя диагностика
- Радиоизотопные методы
- Количественные методы

а)фотонная абсорбциометрия

б)моноэнергетическая и двухэнергетическая рентгеновская абсорбциометрия

в)количественная компьютерная томография

г) ультразвуковая костная денситометрия

Фотонная абсорбциометрия.

Принцип метода основан на трансмиссии фотонов из наружного радиоизотопного источника через кость к детектору. Узкий пучок фотонов низкой энергии направляется на измеряемый участок кости, и интенсивность пропущенного через кость пучка регистрируется детекторной системой.

Виды фотонной абсорбциометрии:

- Монофотонная
- Двухфотонная

Оценивает суммарную плотность кортикальной и губчатой кости.

Метод монофотонной абсорбциометрии, впервые описанный в 1963 году, заключался в измерении трансмиссии от моноэнергетического фотонного пучка, генерируемого источником с I 125 через кость и мягкие ткани. Низкая энергия фотонов способствует максимальному контрасту между костью и мягкими тканями. Однако, ослабление этого пучка в мягких тканях не позволяет применять метод для измерения МПКТ осевого скелета. На современных моделях монофотонных денситометров точность измерений достигает 1-2%. Костная масса выражается в содержании костных минералов в граммах на единицу длины (г/см) или единицу площади (г/см2). В стандартных условиях измерение обычно проводят на лучевой кости нерабочей руки на границе между дистальной и средней третью (в этом месте кость почти полностью состоит из кортикального вещества) и участке локтевой кости на 3 см проксимальнее шиловидного отростка (эта область соответствует метафизу лучевой кости и состоит на 75% из кортикальной кости и на 25% из трабекулярной).

Таким образом, данные монофотонной абсорбциометрии отражают в основном потери кортикальной кости. В целом исследование дает адекватную информацию о потере костных минералов организмом. Тем не менее, при остеопениях с преимущественными трабекулярными потерями (например, при стероидном остеопорозе) можно получить нормальные показатели МПКТ, но обнаружить компрессионные переломы тел позвонков. Этот метод с успехом применяется при скрининговых обследованиях населения для определения групп риска в отношении остеопороза, мониторинге МПКТ у пациентов групп риска, а также для выявления ранних стадий остеопений с преимущественно кортикальными потерями.

Двухфотонная абсорбциометрия получила развитие в 70-х годах и вошла в клиническую практику в 1980 году. Принцип этого метода аналогичен принципу монофотонного, но радиационный пучок состоит из двух дискретных фотонных излучений. Радиоактивный источник - 153Gd с дискретным энергетическим спектром 44 и 100 кэВ. Одновременно измеряются трансмиссии двух энергий и могут быть отдельно определены толщина мягких тканей и количество костных минералов на пути пучка. Этот метод не требует констант мягких тканей, а зона интереса сканируется точка за точкой с последующим компьютерным подсчетом МПКТ. Также по специальной программе может быть определено общее содержание солей кальция в организме. Результаты исследования выражаются в граммах костного минерала на единицу длины (г/см) или площади (г/см2) исследуемого участка кости. Преимущество этой технологии в том, что возможно измерение любого участка скелета, в том числе позвонков и проксимальных отделе бедра. Точность измерений достигает 3-6% для позвоночника и 3-4% для шейки бедра. Относительный недостаток как монофотонной, так и двухфотонной абсорбциометрии - необходимость периодической замены источника радиоактивного излучения.

Моноэнергетическая и двухэнергетическая рентгеновская абсорбциометрия

Основным стимулом для развития данного метода стала необходимость в измерения минерализации губчатых костных структур. В последнее десятилетие широкое распространение получили костные денситометры, в которых вместо радиоактивного источника излучения установлены рентгеновские.

Рентгеновские трубки быстрее, чем радиоактивные источники, вырабатывают фотонный пучок, причем более высоких энергий. Такой пучок может быть более локализован. Это дает лучшую разрешающую способность, большую точность исследования, уменьшает время сканирования. Кроме того, уменьшается лучевая нагрузка на пациента. Рентгеновские костные денситометры не требуют замены дорогостоящего изотопа и затрат времени на его калибровку.

Современные модели двухэнергетических костных денситометров позволяют, помимо измерения МПКТ в различных отделах скелета, определять содержание костных минералов как в отдельных частях тела (голова, туловище, рука, нога и т. д.), так и во всем организме. Разработаны стандартные автоматические программы для оценки поясничного отдела позвоночника, проксимальных отделов бедра , костей предплечья и всего тела. В компьютерное обеспечение прибора заложены программы нормативных показателей по полу и возрасту. Данные каждого исследования сопоставляются с ними и, помимо результатов измерения МПКТ, насчитываются проценты от возрастных норм, от пиковой костной массы лиц соответствующего пола, а также величина стандартного отклонения от среднестатистических показателей. Именно расчет величины стандартного отклонения позволяет количественно различить варианты нормы, остеопению и остеопороз. В стандартных условиях проводится переднезаднее сканирование. В новых модификациях денситометров имеется возможность латерального сканирования с морфометрическими измерениями.

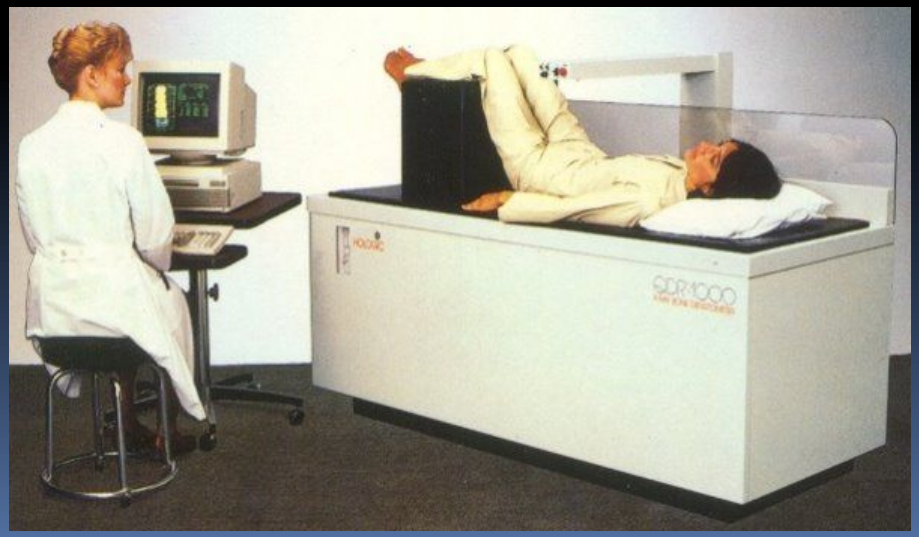

Количественная компьютерная томография (ККТ)

Развитие метода количественной компьютерной томографии (ККТ) позволило существенно расширить область исследования остеопенического синдрома. ККТ дает возможность пространственного разделения кортикальной и метаболически более активной трабекулярной кости, а также их количественного измерения. Обеспечивая получение объемных, а не плоскостных показателей, ККТ представляет информацию об истинной костной плотности. Кроме того, при ККТ отсутствует проекционное наложение прилежащих костных структур и окружающих тканей. Значительным преимуществом этого метода является исключение из зоны измерения участков склероза.

Ультразвуковая костная денситометрия

В последние годы предложены различные варианты определения костной плотности путем измерения скорости распространения ультразвуковой волны в кости- с помощью костных ультрасонометров (КУС) и ее широкополосного рассеивания (этот параметр, как и скорость, измеряют в пяточной кости). Названные показатели могут отражать эластичность, плотность и жесткость кости и тем самым дополнять данные денситометрии. Аппараты, измеряющие скорость распространения ультразвука, применяются в клинике как для определения степени общих костных потерь, так и для выявления остеопений с преимущественным поражением кортикальной кости. Считается, что этот показатель характеризует механическое состояние кортикальной кости и играет важную роль в резистентности к переломам. Полученные результаты распечатываются в виде таблиц и графиков и оцениваются в процентах по отношению к возрастной норме и пиковым костным параметрам.

Рентгеновская диагностика остеопороза

Рентгенография грудного и поясничного отделов позвоночного столба в левой боковой проекции с визуализацией тел в диапазоне T4-L4.

Рентгенография обеих бедренных костей, обоих тазобедренных суставов и прилежащих костей таза в прямой проекции со сведенными носками стоп под углом 90 градусов



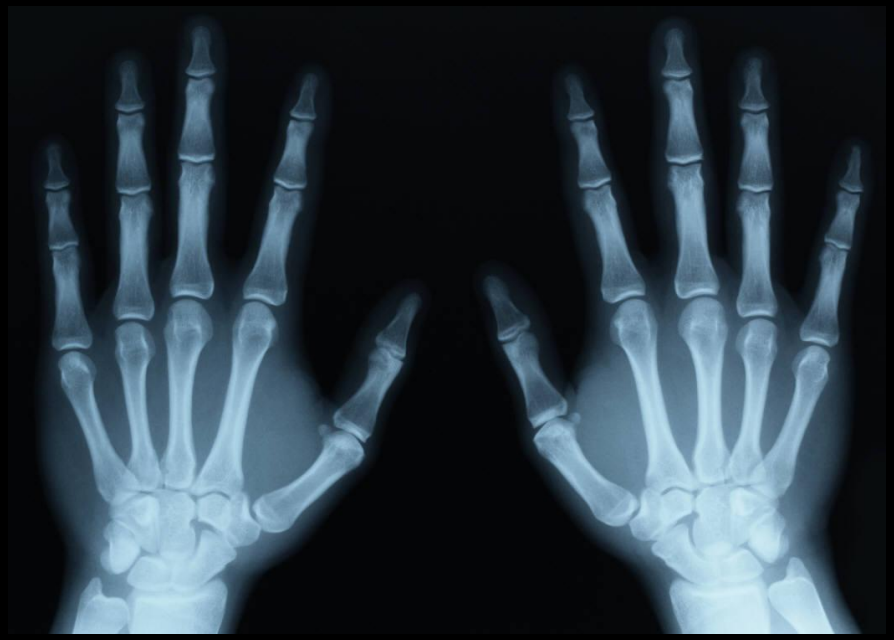

Рентгенограмма обеих кистей рук с областью лучезапястных суставов в прямой проекции на пленке форматом 24х30 с фокусного расстояния 120 см.

Рентгеновская семиотика остеопороза

Нарушения костной структуры тел позвонков.

Закономерные по характеру, глубине и распространенности деформационные изменения тел позвонков.

Характерные деформационные изменения позвоночного столба в целом.

Прочие симптомы остеопороза позвоночного столба

Рентгеновская семиотика остеопороза

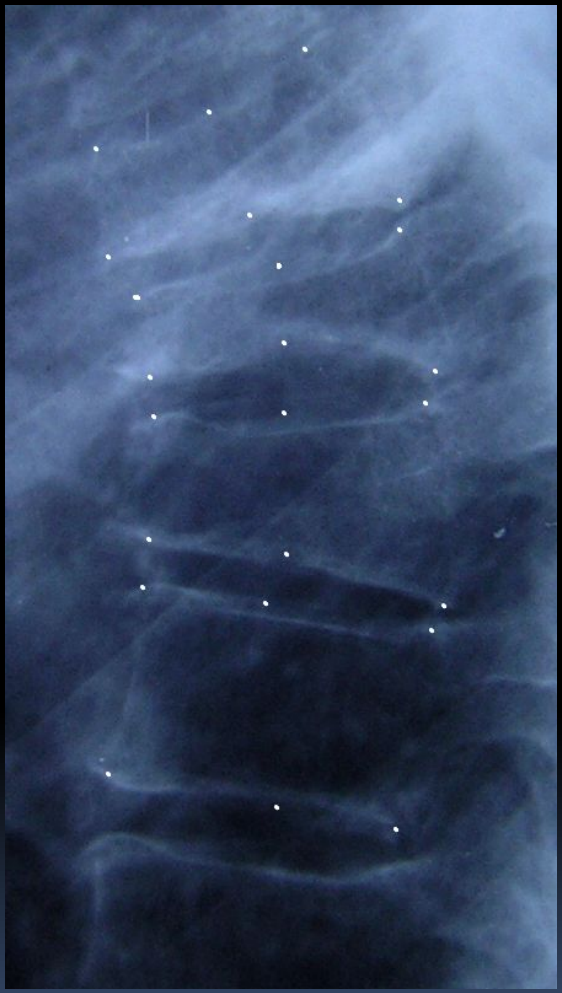

Увеличение рентгеновской прозрачности

Рентгеновская семиотика остеопороза

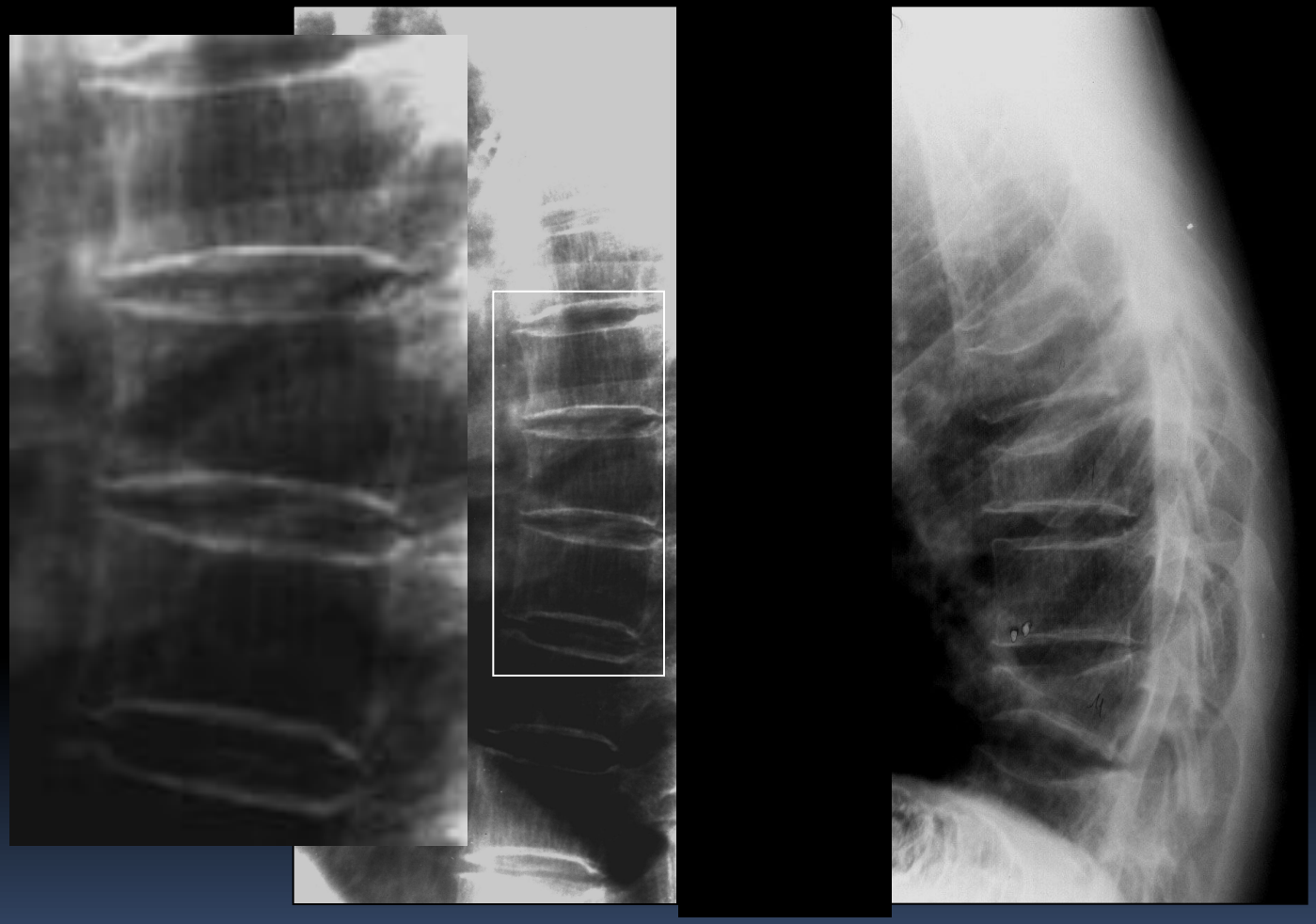

Исчерченность костной структуры (симптом «рубашки регбиста», «вельветовый» рисунок)

Симптом «рубашки регбиста»

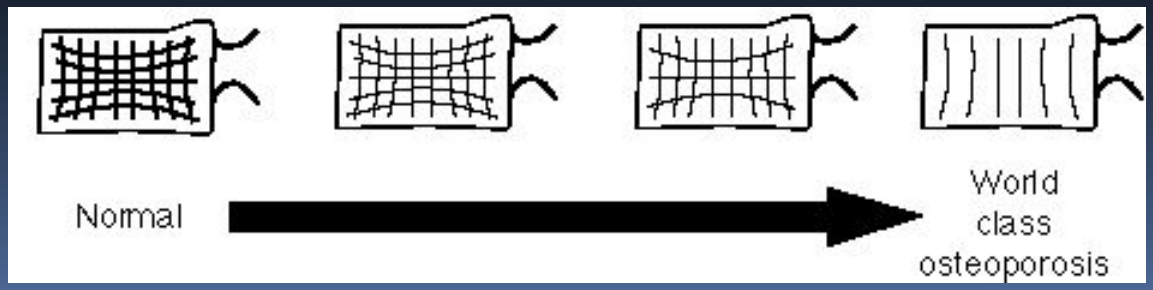

Симптом «рубашки регбиста»

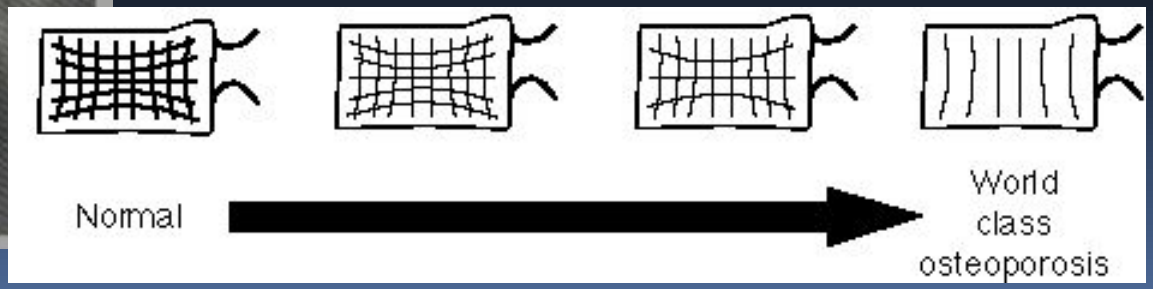

32
W 4000 : L 700
L

Рентгеновская семиотика остеопороза

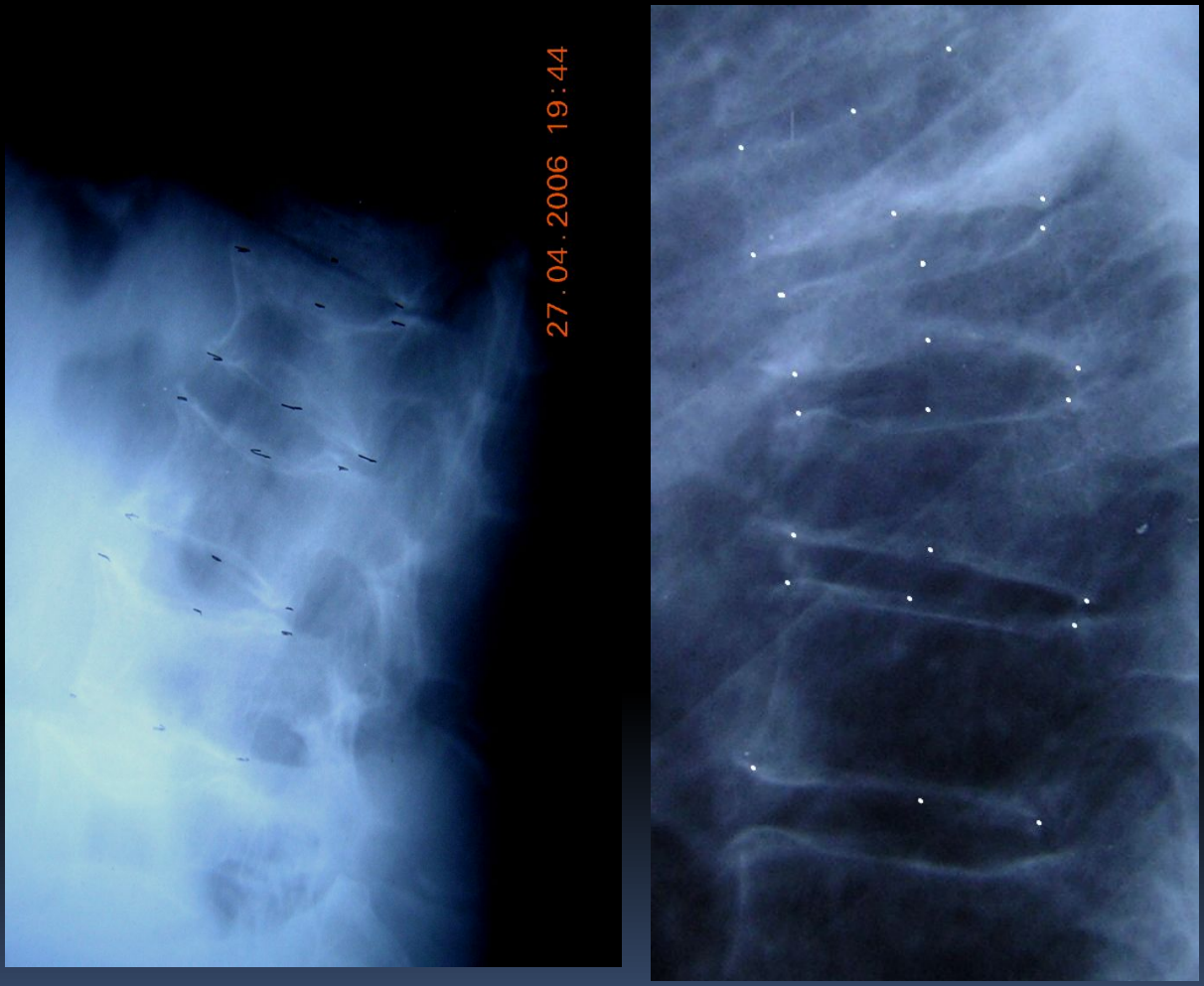

Истончение кортикальных слоев (симптом «оконной рамы»)

Рентгеновская семиотика остеопороза

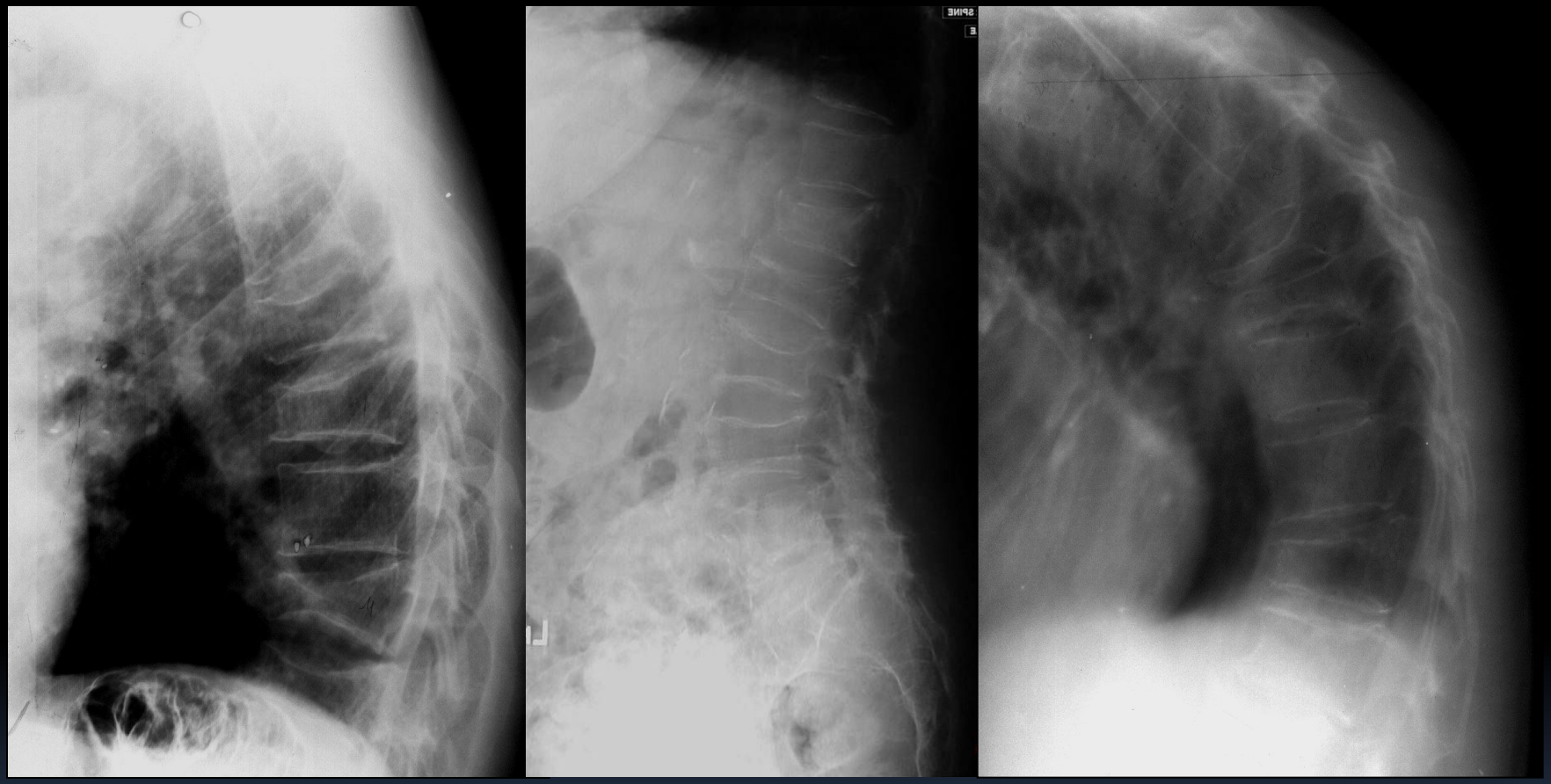

Передняя клиновидная Задняя клиновидная Компрессионная

Характер деформации

Рентгеновская семиотика остеопороза

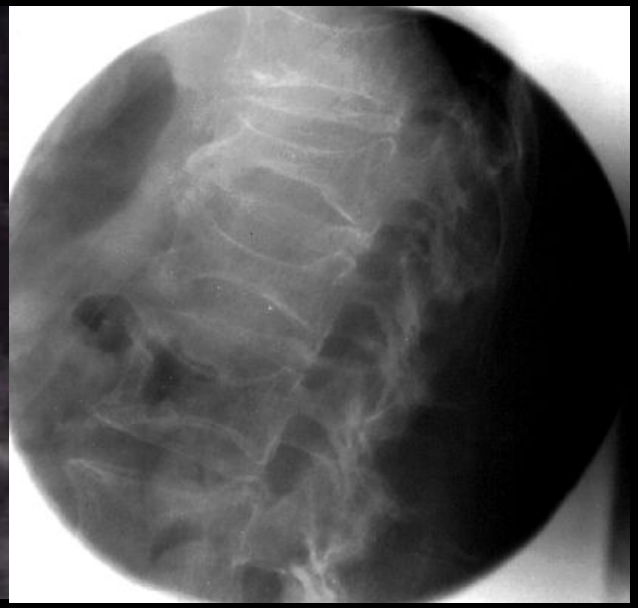

Степень деформации

Рентгеновская семиотика остеопороза

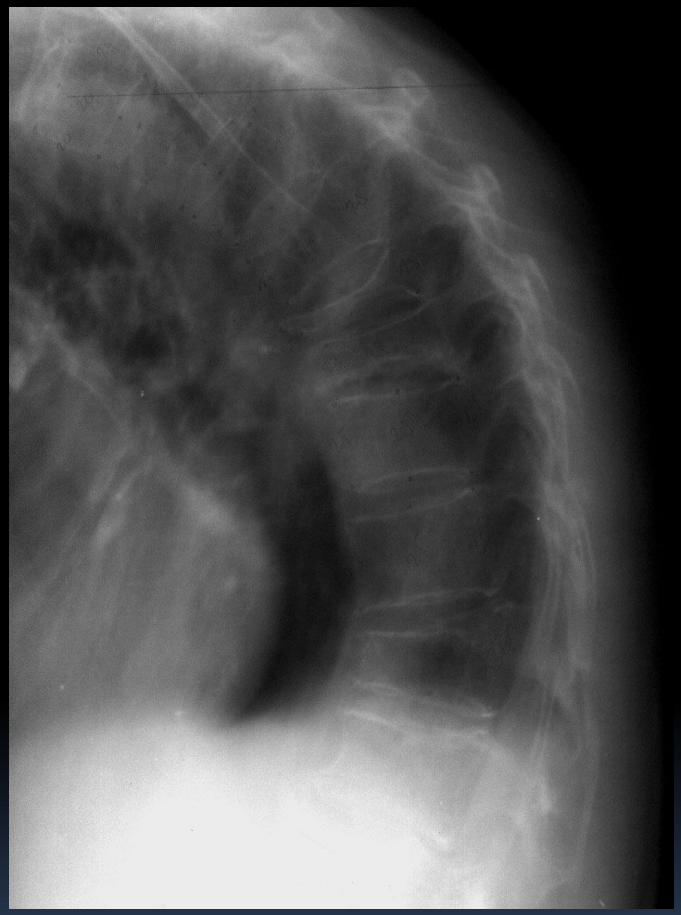

Распространенность деформаций

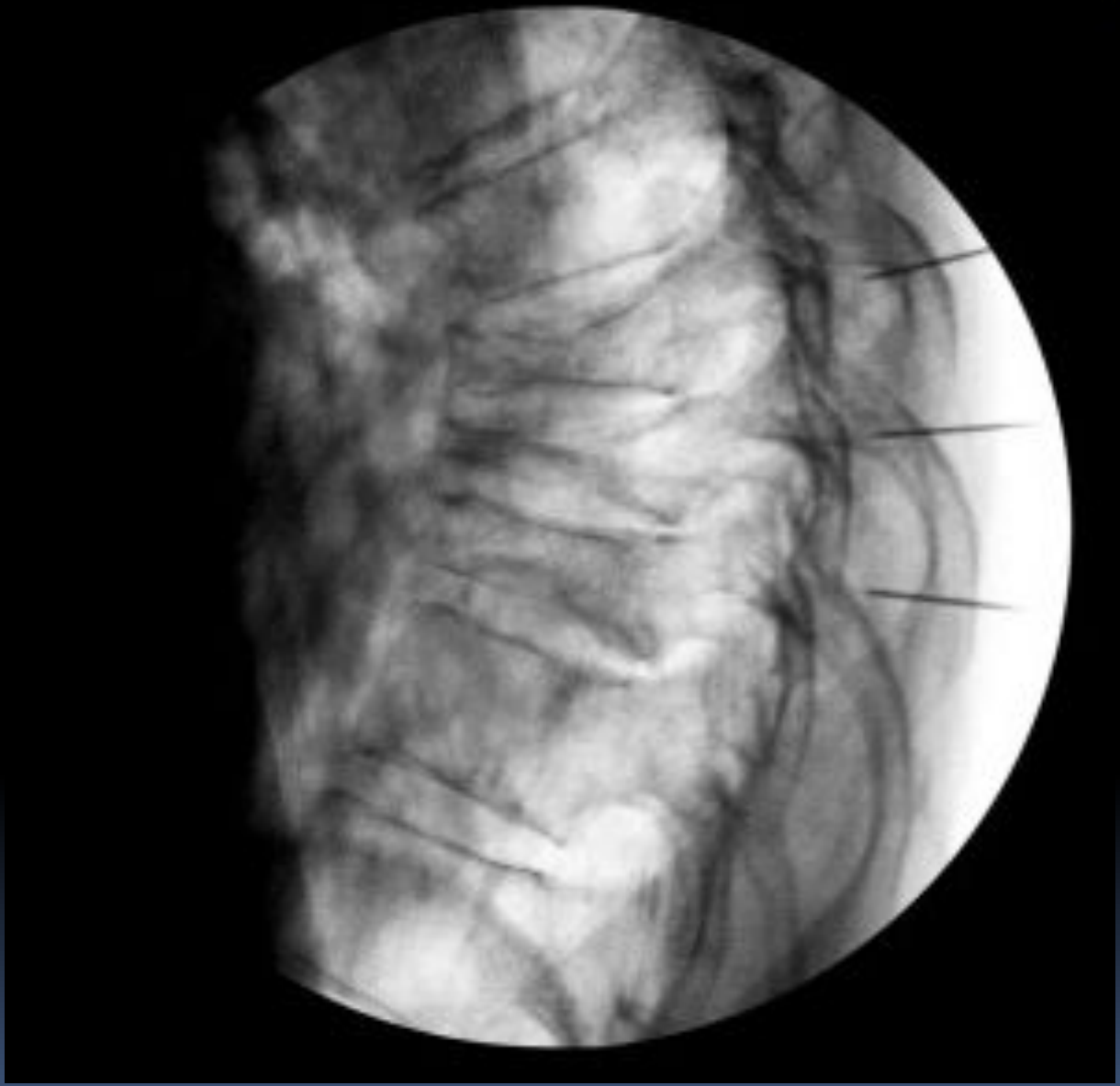

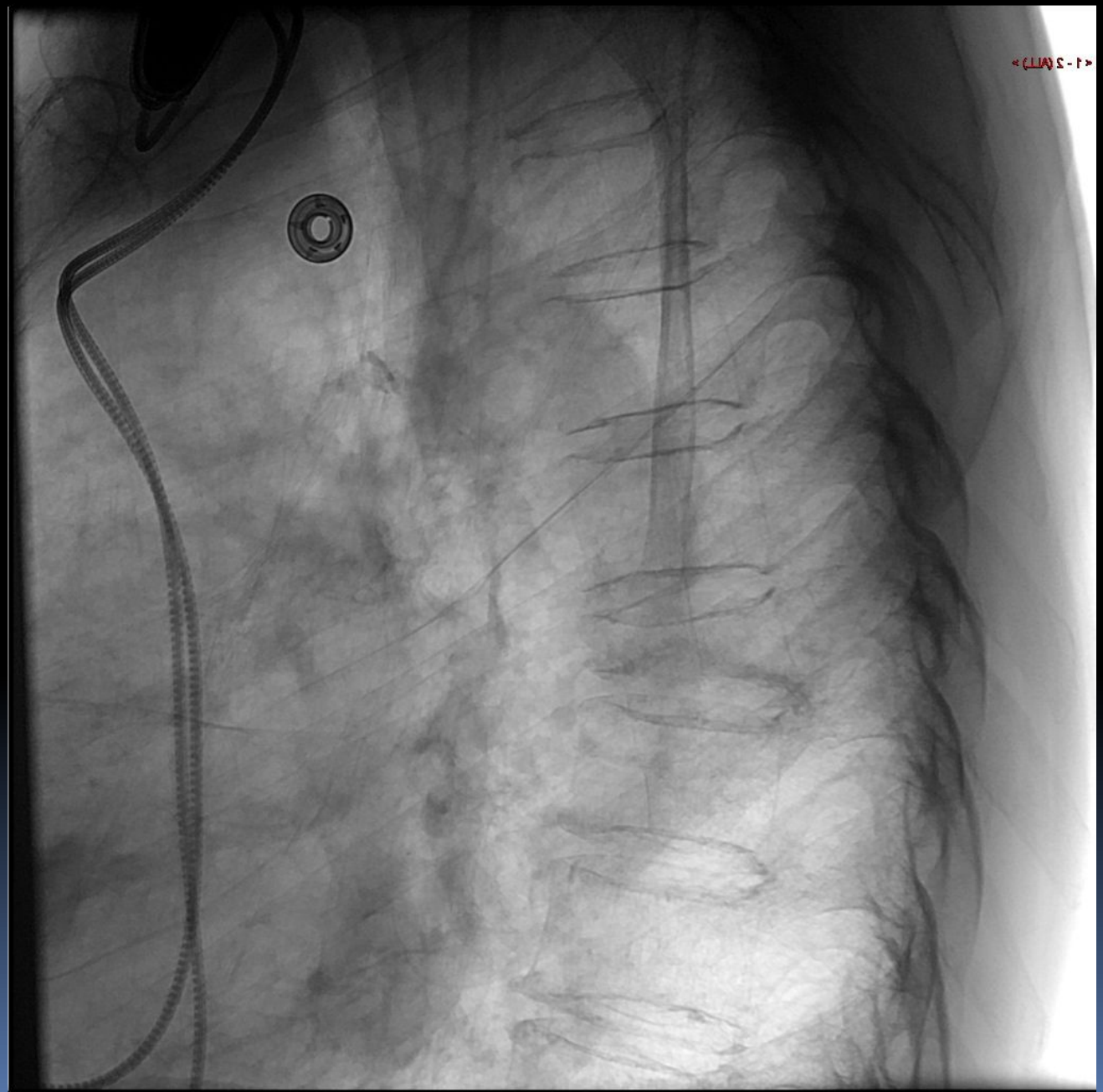
« 1 - 2 (ALL) »

Рентгеновская семиотика остеопороза

ТАКИМ ОБРАЗОМ:

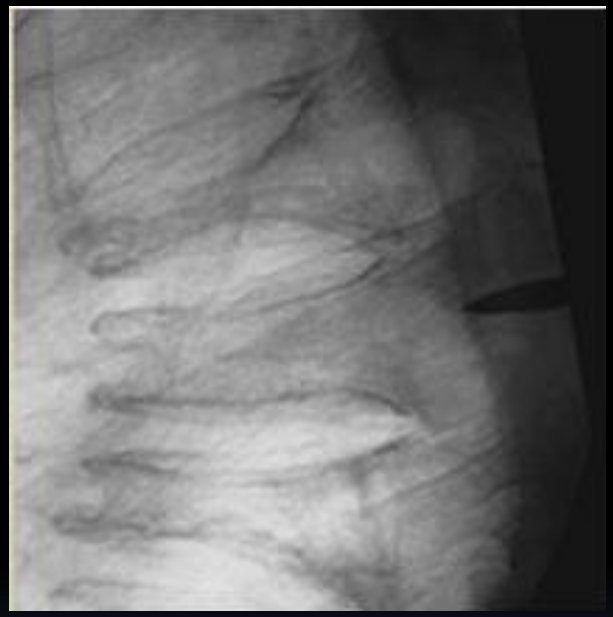

1. Зависимость характера, глубины и распространенности деформационных изменений от степени снижения минеральной плотности костной ткани и локализации деформированного позвонка в позвоночном столбе.

Рентгеновская семиотика остеопороза

ТАКИМ ОБРАЗОМ:

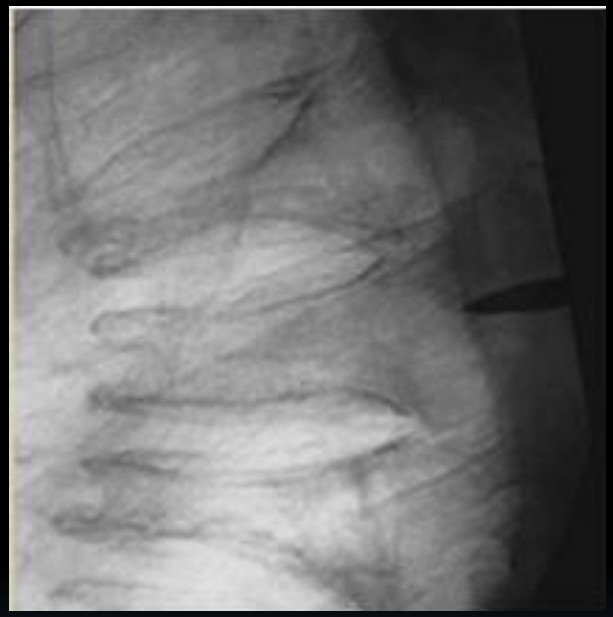

2. Отсутствие увеличения рентгеновской плотности тел в результате деформации, сохранение однородности костной структуры.

Рентгеновская семиотика остеопороза

ТАКИМ ОБРАЗОМ:

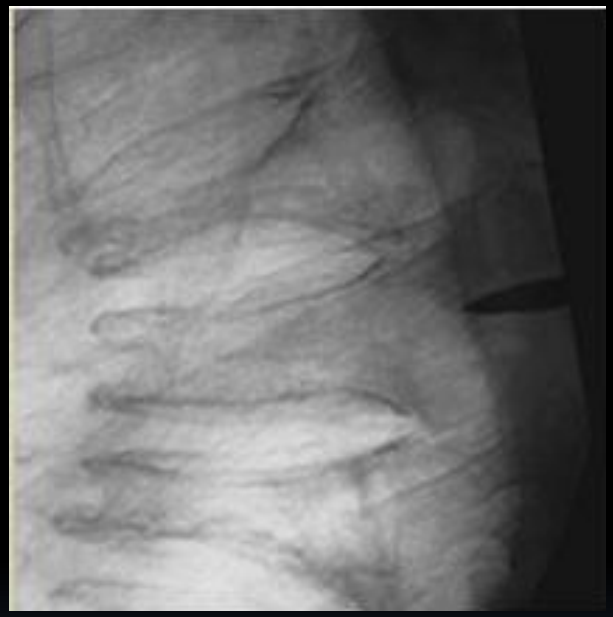

3. Отсутствие увеличения сагиттального размера тела позвонка.
4. Отсутствие деструктивных изменений.

Рентгеновская семиотика остеопороза

ТАКИМ ОБРАЗОМ:

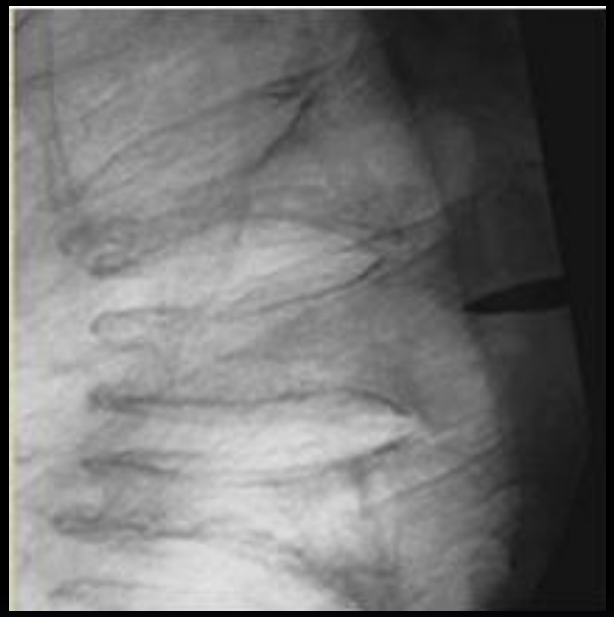

5. Отсутствие изменений, связанных с состоянием межпозвонковых пространств
6. Распространенность деформационных изменений – остеопоротический деформационный фон
7. Чередование тел позвонков с различной степенью и характером деформации.

Рентгеновская семиотика остеопороза

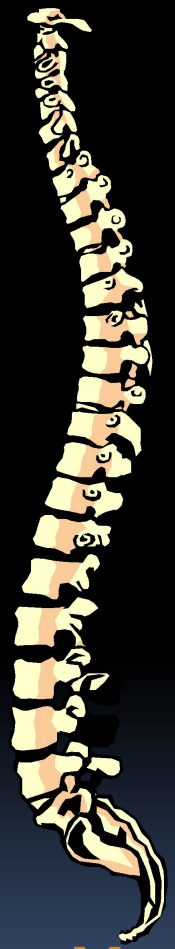

Кифоз грудного отдела позвоночного столба

Лордоз поясничного отдела позвоночника

Характерные деформационные изменения позвоночного столба в целом («вдовья спина»).

Рентгеновская семиотика остеопороза

- Увеличение рентгеновской прозрачности кости
- Характерные закономерные изменения костной архитектоники шеечно-вертельной области бедренной кости
- Истончение кортикальных слоев шейки бедренной кости

Оценка состояния архитектоники губчатой костной ткани (методика Синха)

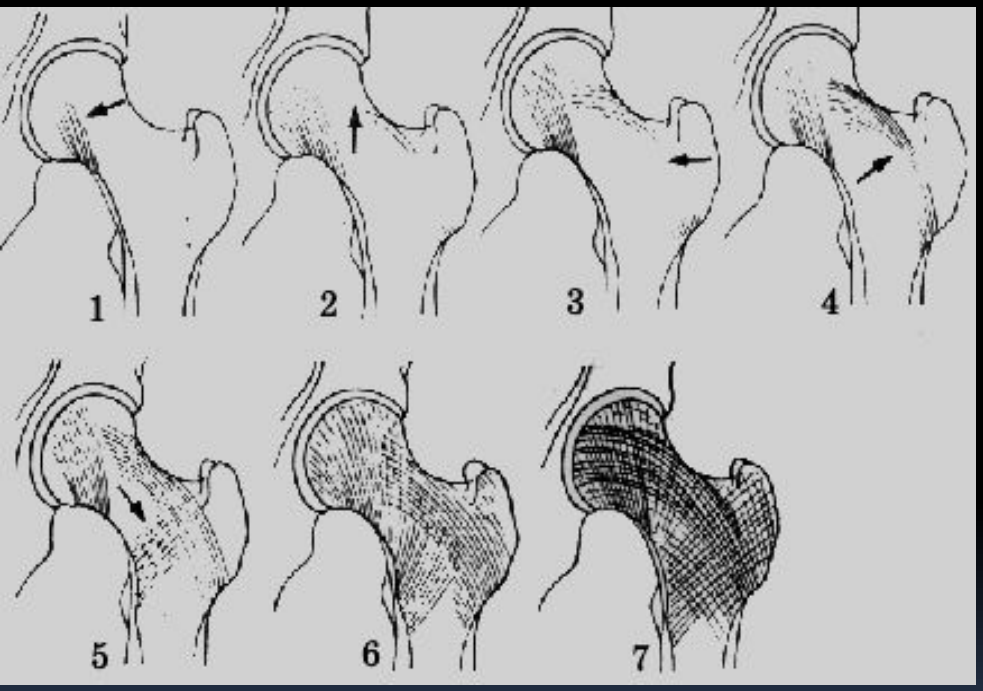

7. Нормальная - Т
6. Нормальная - Z1
5. Нормальная - Z2
4. Нормальная - Z3
3. Остеопорозная – 1ст.
2. Остеопорозная – 2ст.
1. Остеопорозная – 3ст.

Рентгеновская семиотика остеопороза

Остеопороз проксимальных отделов бедренной кости. Признаки остеопоротической перестройки костной архитектоники 1-2 ст. по Синху

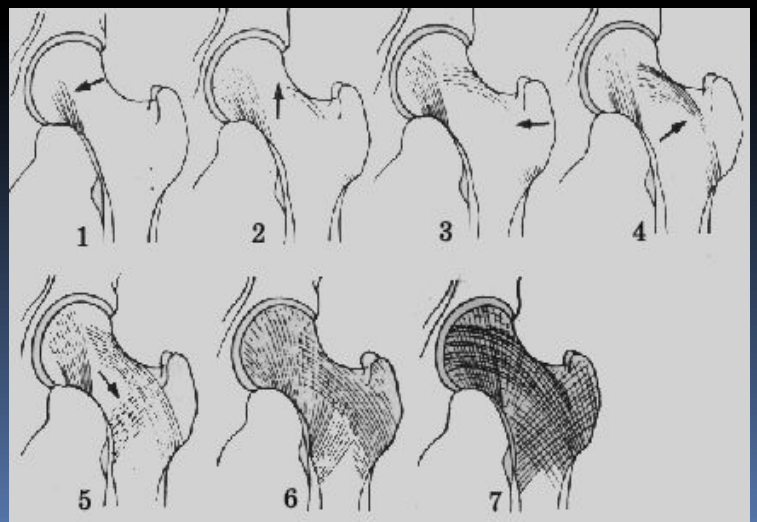

1
2
3
4
5
6
7

Рентгеновская семиотика остеопороза

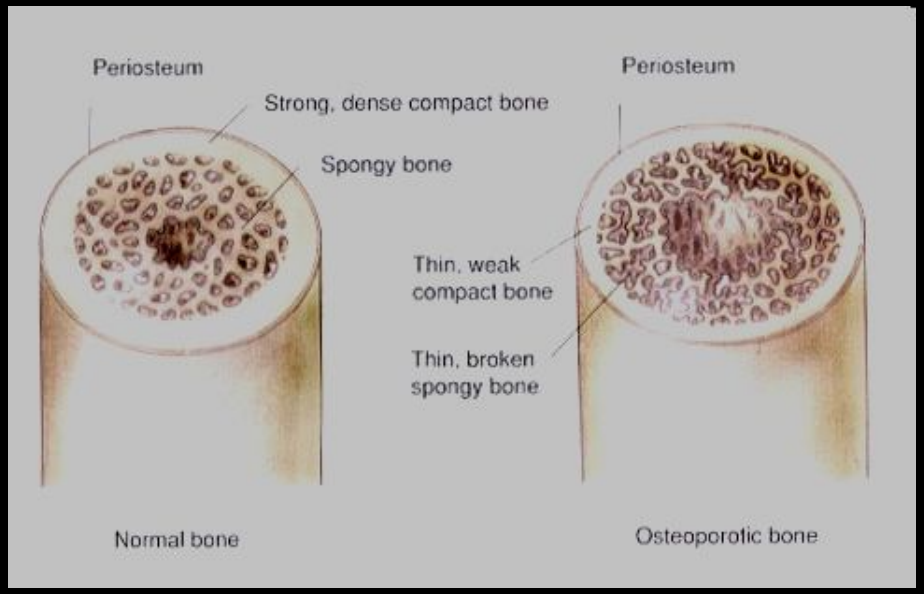

1. Увеличение рентгеновской прозрачности костей
2. Истончение кортикальных слоев пястных костей с характерным снижением пястно-кортикального индекса
3. Прочие симптомы

Рентгеновская семиотика остеопороза кистей

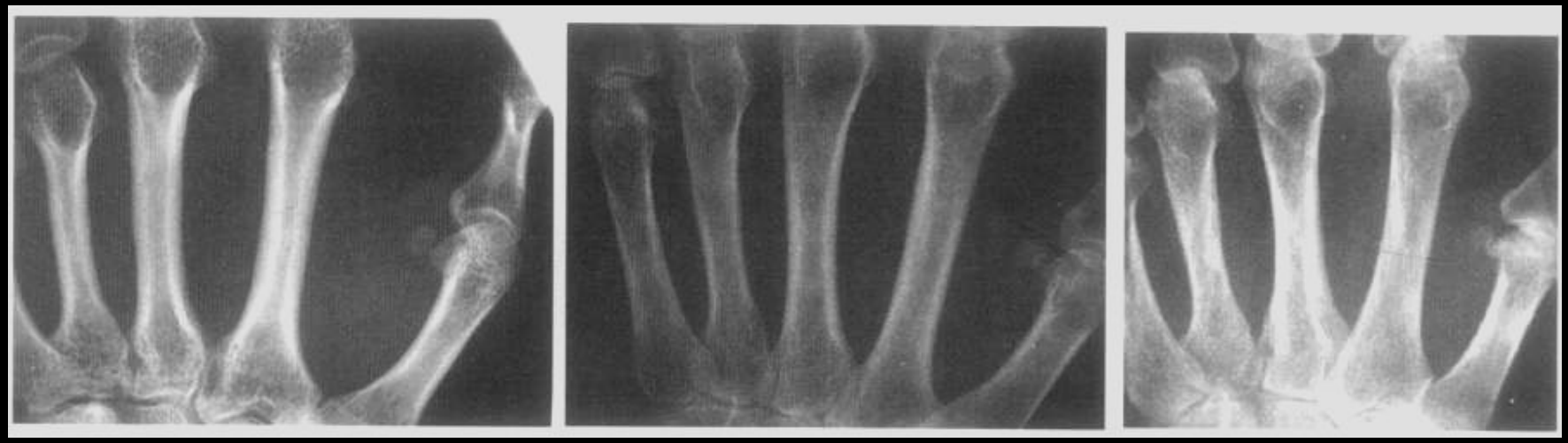

Серия рентгенограмм 2-й пястной кости. Слева – нормальная толщина кортикальной кости;

в центре – истончение кортикальной кости, костномозговая полость расширена;

справа – резкое истончение кортикальной кости, костномозговая полость резко расширен.

Рентгеновская семиотика остеопороза.

Кисть

- Увеличение рентгеновской прозрачности костей
- Истончение кортикальных слоев пястных костей с характерным снижением пястно-кортикального индекса
- Поднадкостничный остеолизис фаланг

Рентгеновская семиотика остеопороза кистей рук

Рентгенограмма кисти при остеопорозе. Значительное увеличение рентгеновской прозрачности костей кисти, сужение кортикальных слоев.

Рентгеновская семиотика остеопороза кистей

Рентгенограмма кисти при остеопорозе. Выраженное увеличение рентгеновской прозрачности костей, значительное истончение ширины кортикальных слоев.

Остеопороз – системное заболевание скелета из группы метаболических остеопатий, характерные проявления которого – снижение костной массы менее «-2,5 SD». и нарушение ее микроархитектоники – обусловливают снижение прочности кости и повышенный риск переломов.