Diagnostické a léčebné postupy u nitrobřišních poranění- současný stav

F.Vyhnánek
Traumatologické centrum
FNKV Praha

Příčiny úmrtí u traumatu

J.Heyworth, 1988

- ***Doba úmrtí***
- Na místě během několika minut po úraze / 50 % /
- Během prvních hodin po úraze / 30 % /
- Několik týdnů po úraze / 20 % /

- ***Komentář***
- Příčinou je poranění mozku, srdce, velkých cév
- Příčinou úmrtí je hypovolemie z krvácení do jedné nebo více tělesních dutin.Řadě těchto úmrtí je možné předejít
- Příčinou úmrtí je sepse a MOF

Tupé poranění břicha

- Izolované
- Torakoabdominální poranění
- Polytrauma

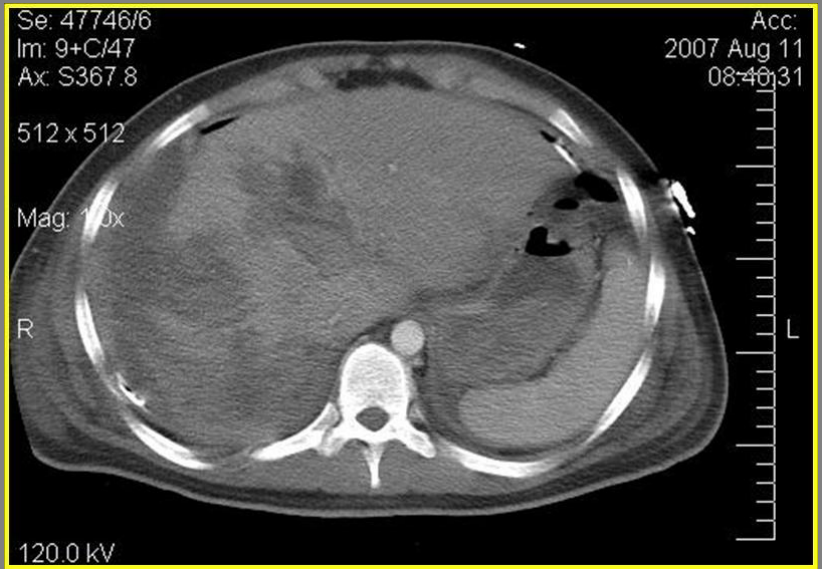

Kazuistika

(ruptura levé bránice s dislokací žaludku a tenkého střeva)

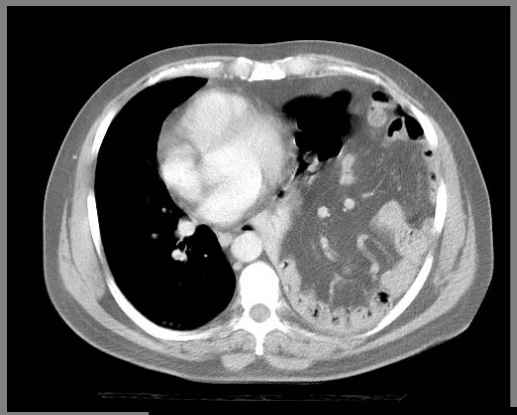

Mechanismus tupého násilí při poranění břicha

- Rychlá decelerace / trhliny GIT, parenchymových orgánů a cévních pediklů/
- Komprese nitrobřišních orgánů mezi přední stěnou a páteří / poranění solidních orgánů/
- Zevní kompresivní násilí- náhlé zvýšení nitrobřišního tlaku / ruptura GIT a solidních orgánů

Penetrující poranění břicha

- Bodná x střelná / břišní x torakoabdominální /
- Rozsah poranění nitrobřišních a retroperitoneálních orgánů: lokalizace průniku.
- Výsledkem je : hemoperitoneum

  krvácení v retroperitoneu

  perforační peritonitida

Střelné torakoabdominální poranění

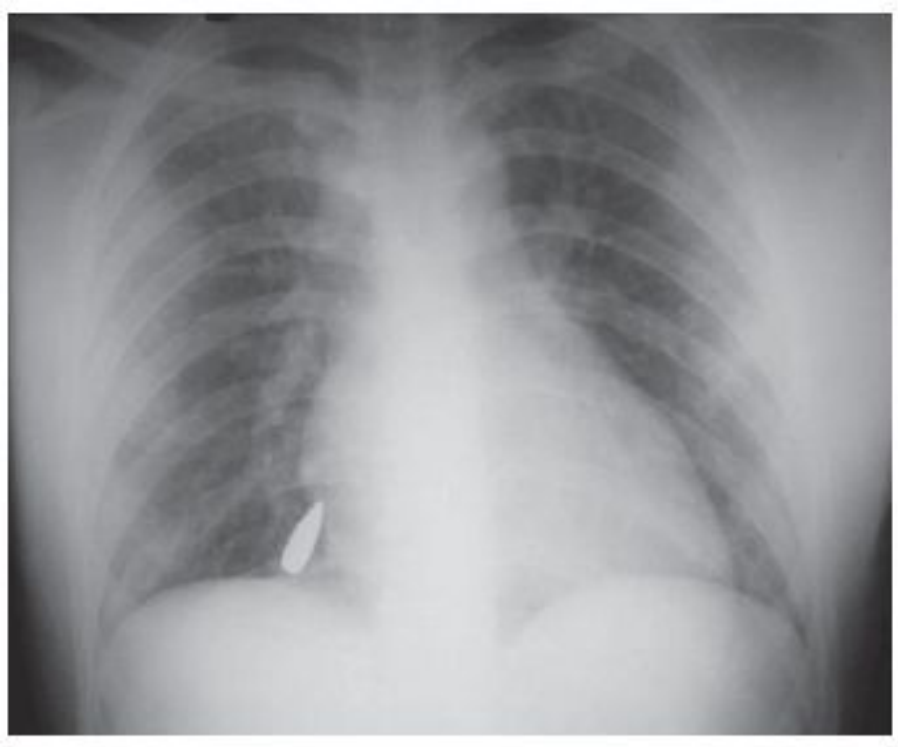

Diagnostický a léčebný postup u poranění břicha

Snížení rizika MOF, zvýšení počtu přežití

- **Přednemocniční fáze – resuscitace- klinické vyšetření**
- **Urgentní příjem- resuscitace-neodkladná laparotomie**
- **Laparotomie x konzervativní postup podle výsledku vyšetření**
- **Intenzivní pooperační péče**

Postup u zraněného – „ primary survey“

- **A /airway /-**zajištění volných dýchacích cest s kontrolou krční míchy
- **B/ breathing /-** dýchání a ventilace
- **C/ circulation /-** cirkulace s kontrolou krvácení
- **D/ disability /-** neurologický stav
- **E / exposure /-** další vyšetření pro jiná poranění - možnost odstranění oděvu s prevencí hypotermie

Přednemocniční fáze v postupu u poranění břicha

- Orientační klinické vyšetření – mechanizmus úrazu
- Zahájení resuscitace- volumová / krystaloidy, koloidy / - u hypovolemického šoku
- Při známkách dechové nedostatečnosti u sdruženého poranění intubace a ventilace
- U penetrujícího poranění pouze sterilní krytí penetračního otvoru a dále řešení hypovolemie
- Zajištěný transport na oddělení traumatologie

Diagnostika nitrobřišního poranění

- Klinické vyšetření
- Zobrazovací metody-rtg snímek hrudníku a břicha, US/ FAST/, MDCT, angioCT, NMR
- Endoskopické metody- gastroduodenoskopie, kolonoskopie
- Laparoskopie
- Laparotomie

FAST / focused assessment with sonography / u tupého poranění břicha

- Iniciální vyšetření u hemodynamicky nestabilního zraněného- volná tekutina v dutině břišní
- U hemodynamicky stabilního zraněného nízká sensitivita / 43 % /, přehlednutí nitrobřišních poranění / GIT i rozsahu poranění parenchymových orgánů/

MDCT u tupého poranění břicha

- U hemodynamicky stabilního zraněného, nebo zlepšení hemodynamiky při pokračující resuscitaci volumu:
- Zhodnocení rozsahu poranění břicha i sdružených poranění retroperitonea a hrudníku.
- Rozhodnutí k léčebnému postupu : operace x neoperační léčba

CT obraz tupého poranění jater III. stupeň

Diagnostické problémy u tupého nitrobřišního poranění

- Specifická klinická symptomatologie poranění břicha u polytraumat a sdružených poranění hrudníku.
- Neurologická dysfunkce u poranění CNS
- Limity výsledku zobrazovacích metod / US , spirálního CT / u poranění GIT
- Výskyt sdružených poranění nitrobřišních orgánů / opoždění diagnózy někdy i podle falešně negativního výsledku zobrazovacích metod /

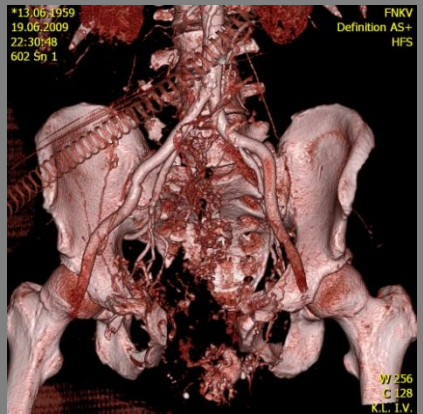

Diagnostické problémy u tupého poranění břicha

- ***Klinický obraz*** - hypovolemický šok u hemoperitonea
  - příznaky zánětu pobřišnice u perforační peritonitidy
  - klinické příznaky u polytraumatu, kraniocerebrálního poranění,
  - opožděná diagnostika poranění trávicí trubice
  - dynamika rozvoje klinických příznaků v poúrazovém období / pokračující krvácení, dvojjdobé ruptury, rozvoj příznaků při poranění trávicí trubice

Výskyt nepoznaných poranění

- ***Nepoznané poranění***: které nebylo diagnostikováno při primárním i sekundárním vyšetření / podle ATLS /
- 122 zraněných s ISS 20 + /- 15,8 . U 40,3 % nepoznané poranění / fraktury v 42,7%, dále poranění hrudníku a břicha. Klinicky významné poranění /u 38,7% z nepoznaných / bylo celkem u 17% zraněných / poranění míchy, břicha a hrudníku /

Statisticky významný vztah mezi nepoznanými poraněními a vyšší hodnotou ISS a nebo intubací zraněných

Montmany,S., Cir Esp, 2008

Incidence poranění GIT u tupého poranění

- *Z 227 972* **tupých poranění** u *2632 / 1 % /* poranění GIT:
  z toho *798 / 0,3 %* / bylo s kolorektálním poraněním
  3089 **tupých poranění parenchymových orgánů břicha** :
  z toho u *296 / 9,6 % /* sdružené poranění GIT

  Frekvence sdruženého poranění GIT podle počtu poranění parenchymových orgánů :
  u jednoho *7,3%,* u dvou *15,4 %,* u třech *34,4%*

Williams M.D., 2003, Nance M.L., 1997

Pozdní diagnóza poranění mesentria u tupého břišního traumatu

- **Opoždění diagnózy >6 hod :**
- **Prodloužení doby :**
- hospitalizace

  léčení na JIP

  umělé plicní ventilace

Vyšší výskyt: ARDS, ranné infekce, pneumonie, MOF, abdominálního kompartment syndromu, ledvinného selhání , ileu

Shebrain, S. et al, AmSurg, 2006

Pneumoperitoneum u ruptury tenkého a tlustého střeva u tupého poranění břicha

Volná tekutina v ileocékalní oblasti při perforaci céka u tupého poranění břicha / CT /

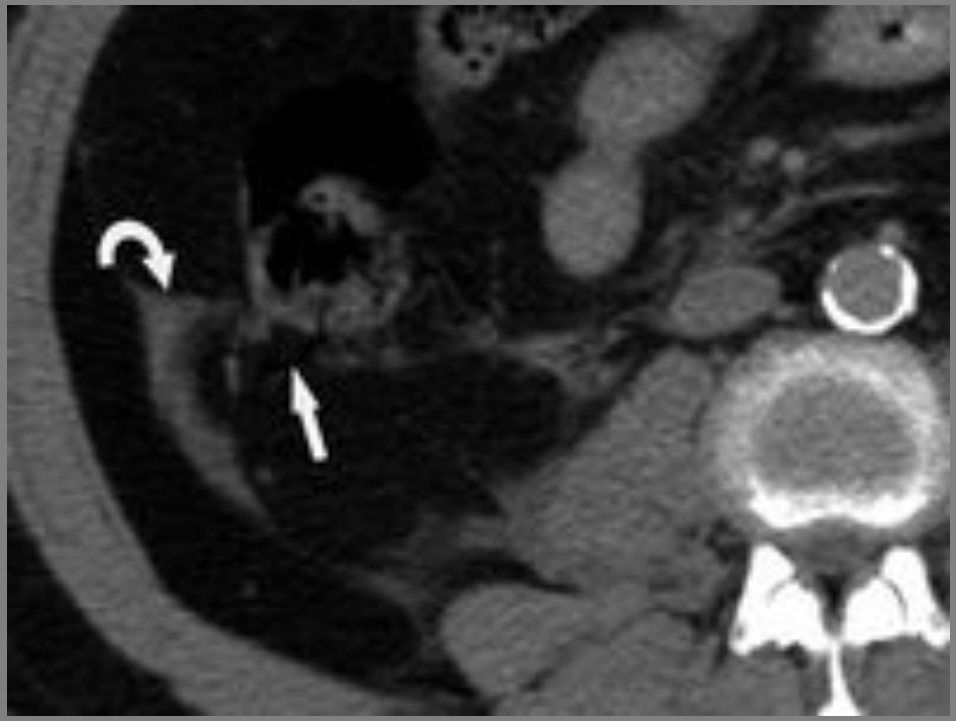

Ruptura terminálního ilea u tupého poranění břicha / CT /

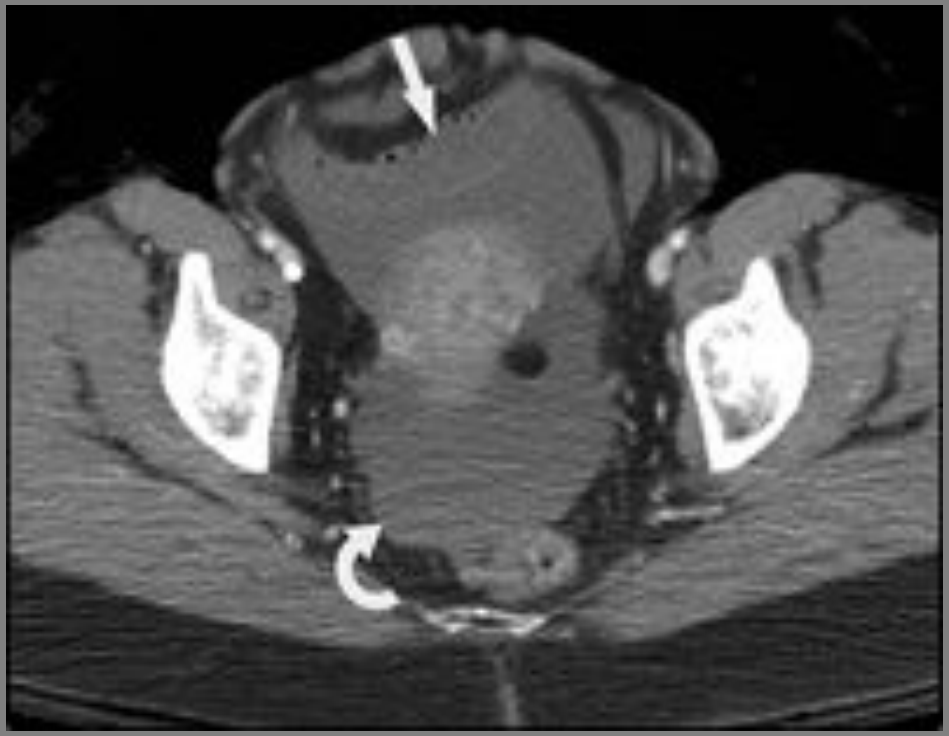

Hypervaskularizace poraněné kličky tenkého střeva / CT /

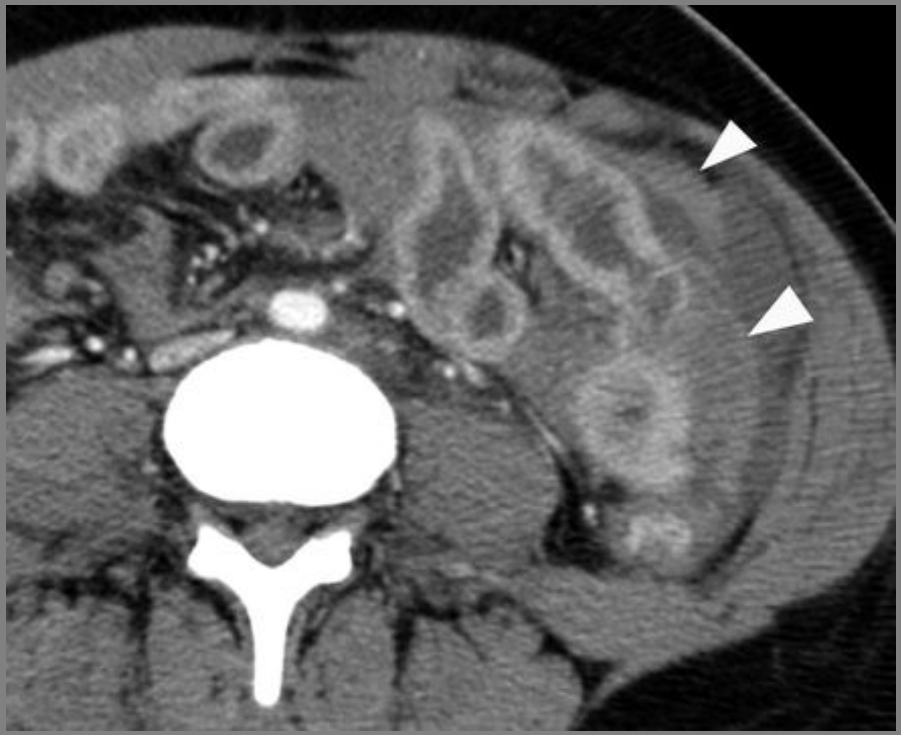

Krvácení z poraněné větve a.mesenteriac superior u tupého traumatu břicha / angio CT /

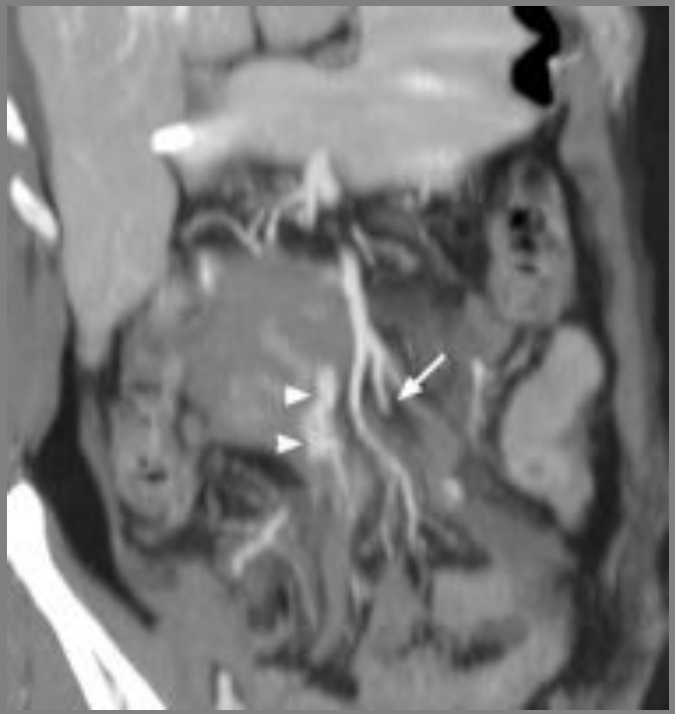

Sdružené poranění jater a sleziny u tupého poranění břicha

- 1288 zraněných s poraněním parenchymových orgánů : u 163 / 12,6 % / zraněných sdružené poranění jater + sleziny
- *U sdruženého poranění* : vyšší ISS, mortalita, doba hospitalizace a vyšší procento selhání neoperační léčby pro pokračující krvácení

  / 11,8 x 5,8 % /

Malhotra A.K., 2003

Incidence sdružených nitrobřišních poranění u neoperační léčby tupého poranění jater a sleziny

- 803 konzervativně léčených s tupým poraněním jater a sleziny
  - Sdružené nitrobřišní poranění u jaterního traumatu v 5 %, u sleziny v 1,7 %
  - Poranění střeva prokázáno u 11% jaterního traumatu a žádné u traumatu sleziny

Miller P.R., 2001

Sdružené poranění u tupého poranění kolon / n= 82 - 58 (70,3 %)/ /Zheng Y.,2007 /

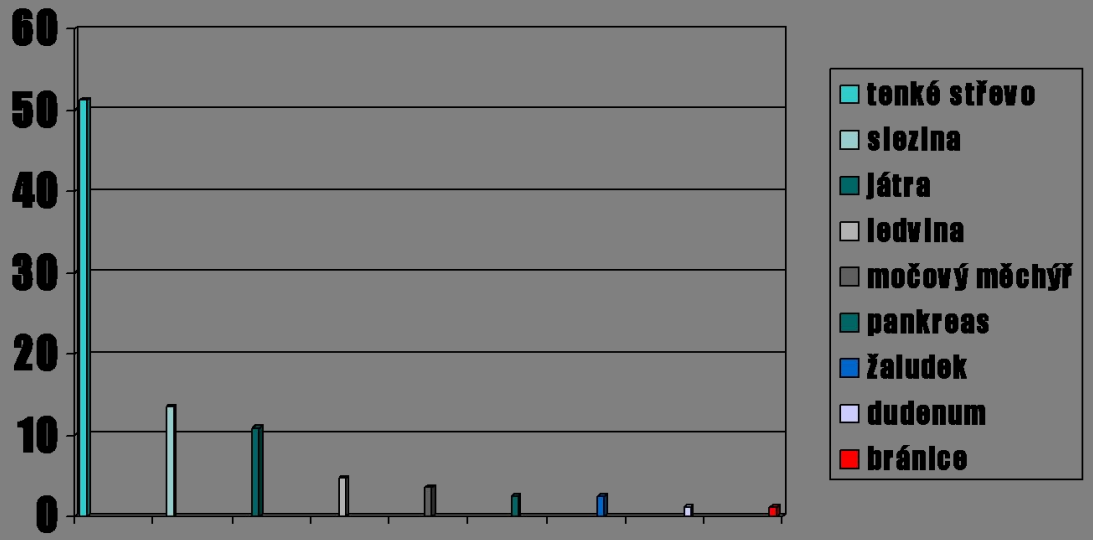

Léčebný postup u tupého poranění břicha

- **Operace :**
- Neodkladná laparotomie-" damage control" laparotomie
- Laparotomie indikována podle výsledku klinického vyšetření a zobrazovacích metod
- Laparoskopie diagnostická x léčebná
- **Neoperační léčba**

Akutní torakotomie pro rupturu pravé poloviny bránice- kazuistika

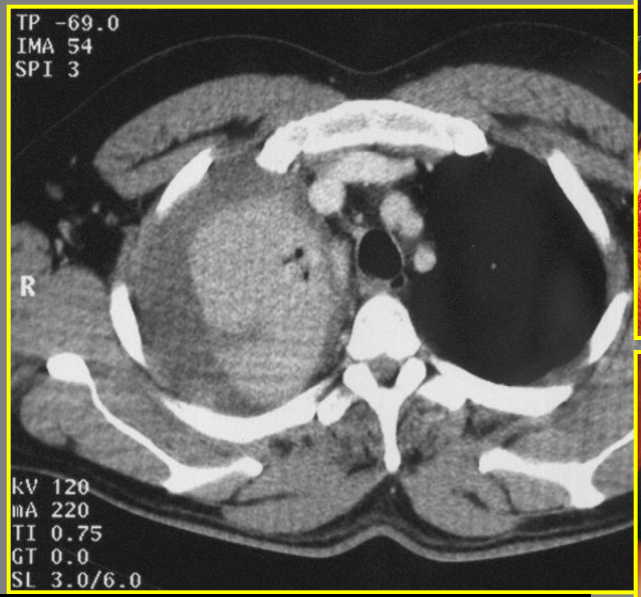

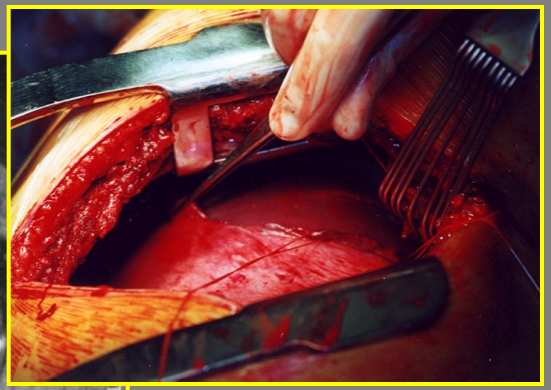

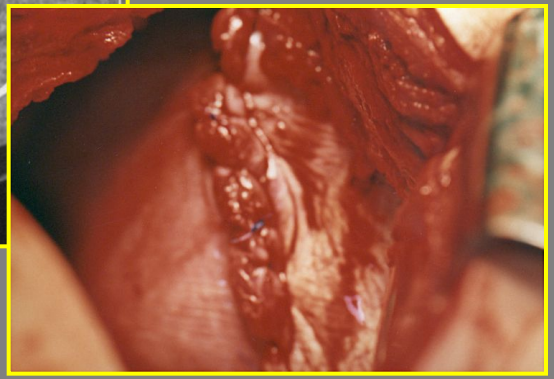

Hemotorax s kompresí plicního parenchymu

Damage control v traumatologii

- Nový postup v posledních 20 letech minimalizující vyšetření při příjetí a iniciální resuscitaci na operačním sále u zraněných se závažnou hypotenzí nebo zástavou srdeční a nebo zevním krvácením.Tento limitující časově a rozsahem výkon s cílem kontroly krvácení vedl v poklesu morbitidy a letality u závažných tupých a penetrujích poranění hrudníku a břicha.
- *Feliciano D.V., 2004*

Damage control laparotomie -indikace

- **U zraněných s hemodynamickou instabilitou , kde zdrojem hypovolemie je rozsáhlé nitrobřišní poranění , nebo je signifikantní nitrobřišní poranění sdružené u polytraumatu a současně je riziko rozvoje nebo již jsou pozitivní parametry úrazové letální triády**

Damage control laparorotomie u polytraumatu s nitrobřišním poraněním / pád z výše /

Indikace k neodkladné laparotomii u tupého poranění břicha

1. Klinické známky hemodynamické nestability a zánětu pobřišnice
2. Nelze zraněného spolehlivě vyšetřit pro sdružené poranění / CNS /

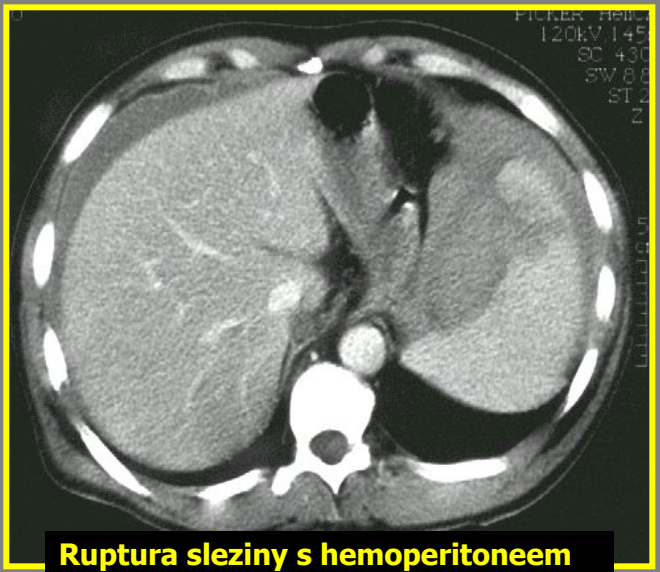

Ruptura sleziny s hemoperitoneem

Indikace k neodkladné laparotomii

3. Poranění parenchymových orgánů nebo cév s významným hemoperitoneem diagnostikované spirálním CT.
4. Poranění GIT diagnostikované spirálním CT
5. Poranění bránice
6. Zlomeniny pánve s hemodynamickou nestabilitou poraněním pánevních orgánů

Odtržení pravé ledviny

„Damage control“ operace u nitrobřišních poranění / „ plánovaná relaparotomie“ /

1. Perihepatický packing - do 48- 72 hodin
2. Nitrobřišní packing - do 48- 72 hodin
3. „Second-look“ operace / ligatura velkých žilních kmenů - v. mesenteria superior, portae /. - do 24 hod
4. Vícedobá operace u poranění tenkého a tlustého střeva - do 24 hod

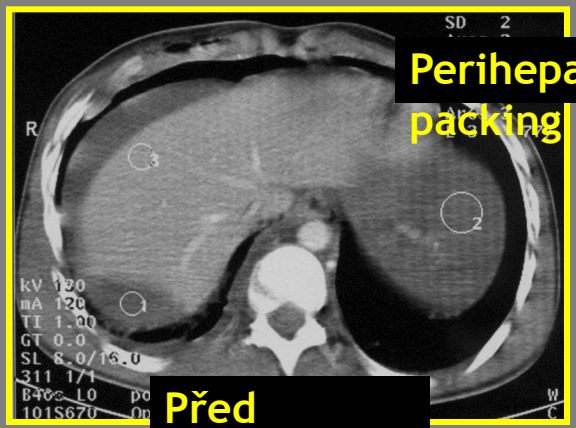

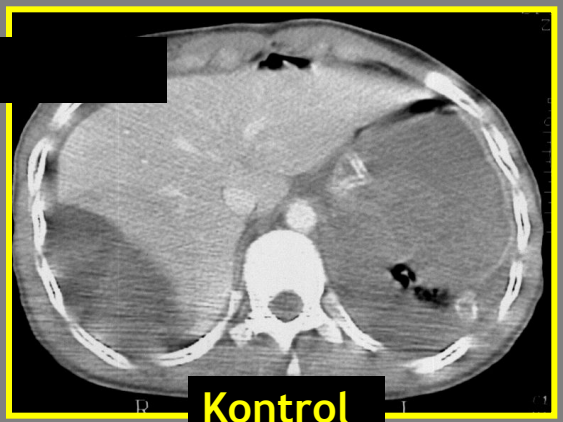

Indikace k neodkladné laparotomii u poranění tupého břicha / TC FNKV, 2000-březen 2006/

Indikace	Počet zraněných
Hypovolemický šok	14
Poranění parenchymových orgánů + hemoperitoneum/CT/	85
Ruptura bránice /CT /	6
Významné hemoperitoneum /CT /	7
Celkem	112

Poranění nitrobřišních orgánů u operovaných s tupým poraněním břicha /1996-2007, n=248 /

Poraněný orgán	***Počet / v % /***
Slezina	93 / 37,5 /
Játra	59 / 23,7 /
Střevo + mesenterium	28 / 11,2 /
Bránice	18 / 7,2 /
Ledvina	17 / 6,8 /
Velké cévy	9 / 3,6 /
Slinivka břišní	7 / 2,8 /
Žaludek	6 / 2,4 /
Močový měchýř	6 / 2,4 /
Žlučník + žlučové cesty	3 / 1,2 /
Dvanácterník	2 / 0,8 /

Výskyt sdružených poranění orgánů břicha u operovaných s tupým poraněním /1996-2007, n= 202 /

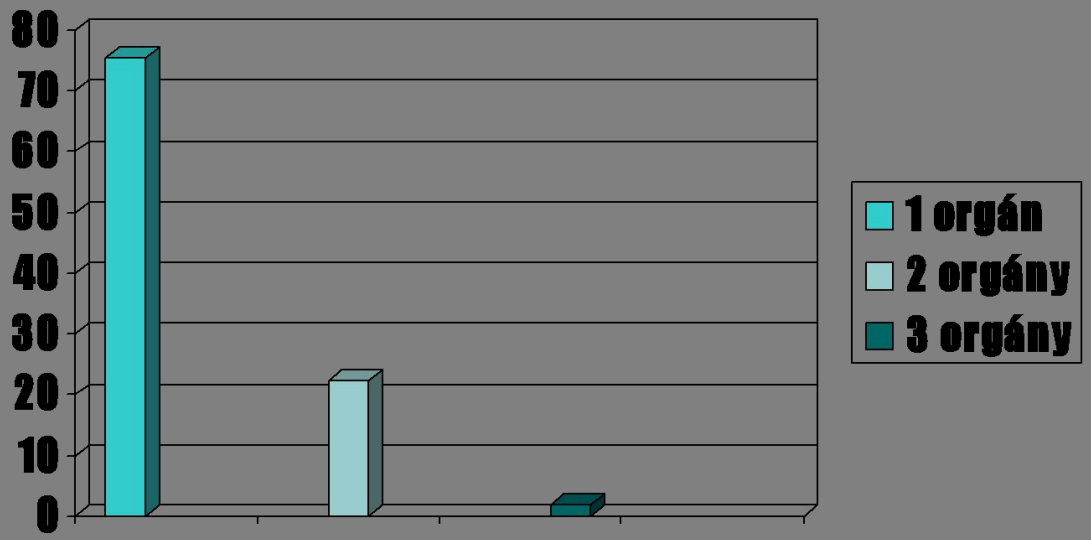

Výskyt sdružených poranění orgánů u tupého poranění břicha / 1996-2007 /

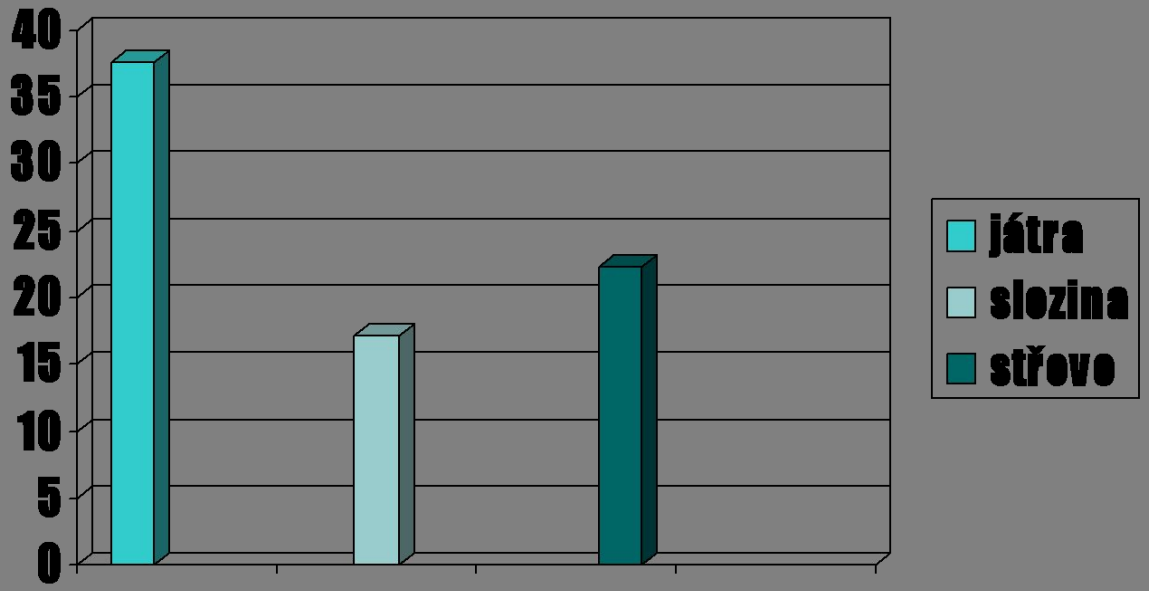

Kriteria pro konzervativní léčbu u tupého poranění jater a sleziny

- zraněný je hemodynamicky stabilizován
- bez poklesu hematokritu při kontrolním vyšetření
- bez známek peritoneálního dráždění
- dostupnost CT vyšetření s vyhodnocením rozsahu poranění jater nebo sleziny- většinou subkapsulární nebo intraparenchymový hematom, centrální trhliny - I.- IV. stupeň u jater a I.- III. stupeň u sleziny, stanovení množství volné tekutiny v peritoneální dutině / až do 350 ml při kontrolním vyšetření /.

Kriteria pro konzervativní léčbu u tupého poranění jater a sleziny

- limitující počet transfuzí vztažených k poranění parenchymového orgánu podaných během sledovaného období / do 600 ml erymasy /
  - nejsou prokázána sdružená nitrobřišní a retroperitoneální poranění vyžadující neodkladnou operaci
  - podmínky pro pokračování v intenzivní péči a radiologické monitoraci/intervenci

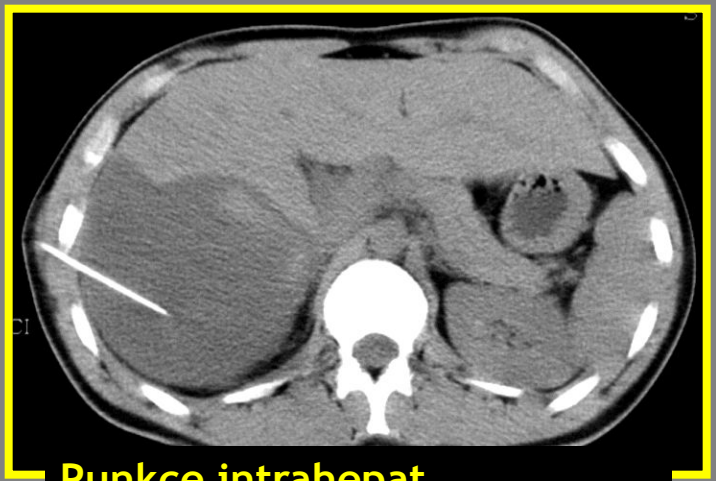

Punkce intrahepat. hematomu

Komplikace neoperační léčby tupého poranění jater

1. Nepoznaná nebo později rozpoznaná nitrobřišní
   poranění / střeva, slinivky břišní /
2. Pokračující krvácení vyžadující laparotomii nebo angiografickou embolizaci
   poraněné větve jaterní tepny
3. Intrahepatická nebo
   perihepatická kolekce žluče
4. Intrahepatický nebo
   perihepatický absces
5. Trhlina žlučovodu
   a následné vytvoření striktury

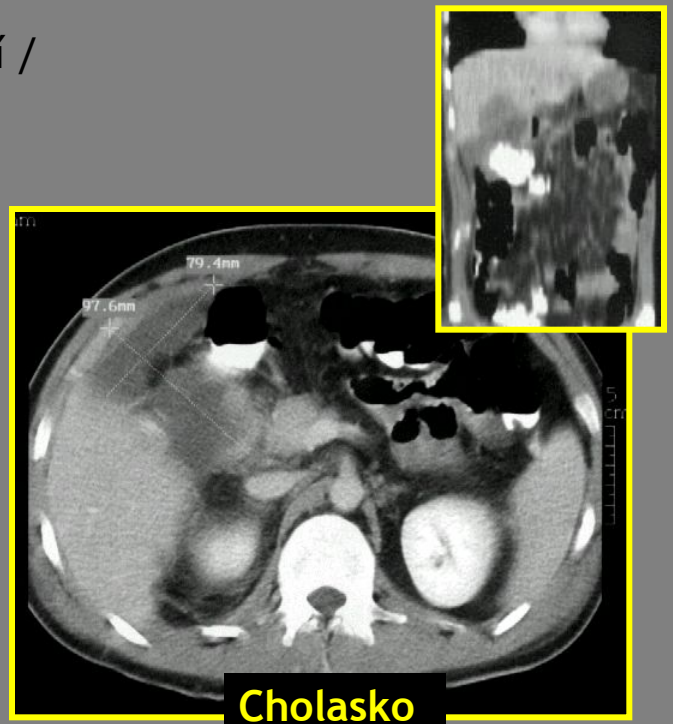

Cholasko

Příčiny selhání neoperačního léčení u tupého poranění / n=89 /

Šok	29
Peritonitida	24
Pokračující krvácení	14
Poranění pankreatu	7
Sdružené poranění nitrobřišních orgánů	13
Ruptura bránice	1

Holmes J.H, 2005

Ruptura bránice

Konzervativní léčení u tupého jater nebo sleziny / 2002-2007 /

Klasifikace	Počet zraněných	Rezorbce hematomu		Laparotomie	
		Spontánní	Punkce /drenáž	pro krvácení	pro cholaskos
Poranění I. stupně	19	19			
Poranění II. stupně	21	21			
Poranění III. stupně	16	7	4	3	1
Poranění IV. stupně	7	2	2	4	
Celkem	63	49	6	7	1

Konzervativní léčení u tupého jater -kazuistika

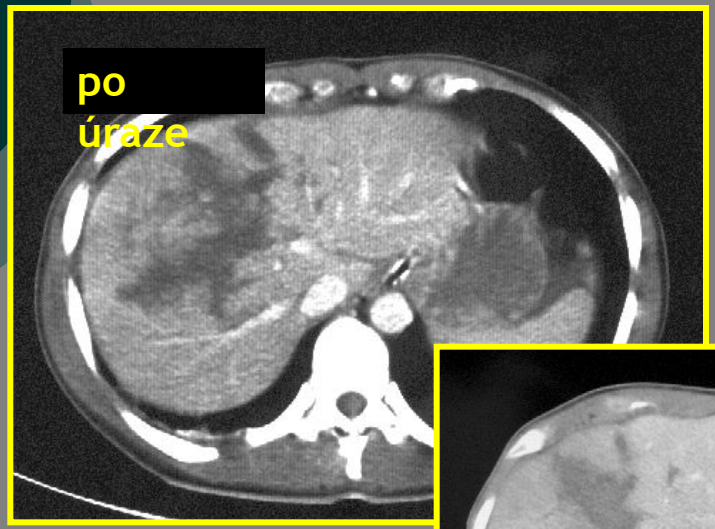

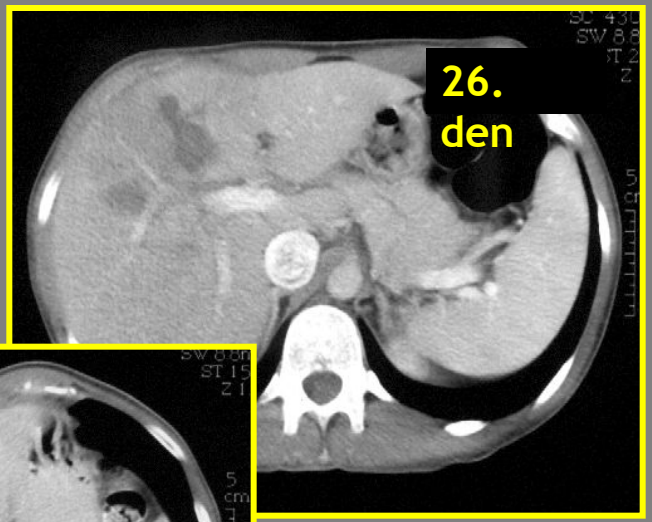

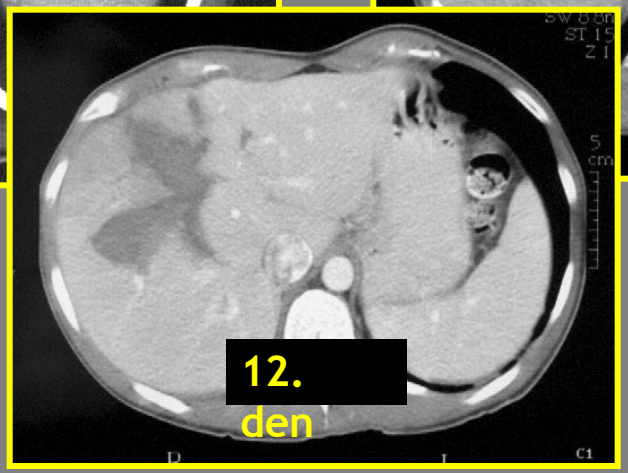

Bodné poranění břicha- dg + th algoritmus

Nestabilita hemodynamiky
Peritonitis
Eviscerace nitrobřišních orgánů

- **Laparotomie**

Podezření na pronikající poranění + Stabilita hemodynamiky

- **Laparoskopie x laparotomie**

Stabilita hemodynamiky

- ***MDCT***
- Pneumoperitoneum, hemoperitoneum
- Podezření na poranění bránice,GIT/lokalizované ztluštění stěny střeva/
- Pokračující krvácení / únik kontrastu do dutiny peritoneální /
- **Laparoskopie x laparotomie**

Střelné poranění hrudníku a břicha – dg + th algoritmus

Nestabilní hemodynamika

- **Urgentní torakotomie x laparotomie**

Stabilita hemodynamika

- RTG hrudníku x nativní snímek břicha
- MDTC / lokalizace projektilu, rozsah poranění v dutině /
- **Torakotomie x laparotomie**

Závěry

- ***Základem diagnostického postupu u nitrobřišního poranění je klinické vyšetření včetně zhodnocení hemodynamické stability.***
- ***Představuje hlavní indikaci pro další postup tj. neodokladnou operaci nebo provedení dalších vyšetření – laboratorních, zobrazovacích včetně urgentní endoskopie.***
- ***Výsledek těchto vyšetření indikuje operační revizi nebo neoperační léčbu.***

Závěry

- ***Primární indikací „damage control" laparotomie je hemodynamická nestabilita s pokračujícím metabolickým selháním následkem závažného poranění s cílem kontroly hemoragie suturou, resekcí nebo tamponádou /„ packing „ /.***
- ***Operační technika u poranění břicha je cílena ke stavění krvácení a zabránění další kontaminace v limitovaném čase.***
- ***U tupého poranění břicha patří mezi nejčastější „damage control" výkony „packing" poranění parenchymových orgánů a pánve u zlomenin B a C s pokračujícím krvácením.***

Závěry

- *U nemocných operovaných pro tupé nitrobřišní trauma byly u téměř ¼ poraněny 2 a více orgánů břicha a retroperitonea.*
- *Poranění dalšího orgánu bylo u více než 1/3 operací pro trauma jater a dále u poranění GIT / téměř ¼ operovaných /.*
- *Neoperační léčba tupého poranění břicha je metodou volby u poranění parenchymových orgánů,.*
- *Nejčastější příčinou selhání neoperační léčby bylo pokračující krvácení.*



Děkuji za pozornost