РЕСПИРАТОРЛЫ ДИССТРЕСС СИНДРОМЫ

–альвеолярлы капиллярлы мембраналардың өткізгіштігінің жоғарылауымен және клиникалық рентгенологиялық, физиологиялық бұзылыстарының ассоцирлеуші кешендерінің бұзылуымен байланысты анықталатын қабыну синдромы.

DATALIFE ENGINE
SOFTNEWS MEDIA GROUP

РДС себептері:

Ең жиі себептері болып

Шок
Сепсис
ДВС-синдромы
Жедел панкреатит

Өкпенің «тура», сонымен қатар "тура емес" зақымдануы. "Тура емес" механизмінде РДС өкпеден тыс ауырулар есебінен туындайды, бұл кезде өкпе зақымдалуынапоргапизмде қабыну процес пайда болады.

DATALIFE ENGINE
SOFTNEWS MEDIA GROUP

РДС қазіргі уақытта хирургия және терапияда жиі кездесетін клиникалық синдром болып табылады.

РДС-тің дамуына:

- ✓ өткір шаншулы аурулар
- ✓ өкпенің эпителиальды және эндотелиальды зақымдалуы
- ✓ өкпе ісінуінен жедел тыныс алу жетіспеушілігі пайда болады.

DATALIFE ENGINE
SOFTNEWS MEDIA GROUP

РДС-тің басталуы жедел болады, ол бірнеше күнге кейде аптаға дейін де созылады.

Мынадай қатерлі факторлармен байланысты туындайды:

- артериальды гипоксемия
- оксигенотерапияның резистенттілігіне
- диффузды рентгенологиялық инфильтрат

Клиникалық көрінісі.

РДС-ң басталуы алғашқы 12-48 тәулікте болады,бірақ кейбір кездерде 5-күннен кейін де көрінуі мүмкін.РДС-і бар науқас көбіне диспноэға,кеуде қуысының ыңғайсыз сезімге (дискомфорт),құрғақ жөтелге шағымданады,бірақ бұл симптомдар кеуде қуысының рентгендік деректерінен көрінуінен өкпенің диффуздық инфильтратының дамуы бірнеше сағатқа асып кетуі мүмкін.

Этиологиясы,патогенезі.

Көбінесе жетілмей қалған балаларға анасынан акушерлік анамнез кезінде беріледі(жүректің жедел жетіспеушілігі,қантты диабет,нефропатия, жатырлық қан кетулер).Гипоксия,гиперкапния және асфиксия белгілері байқалады.Гипоксия мен гиперкапния әсерінен өкпенің қанайналым бұзылыстары байқалады.Көптеген балалар асфиксия мен гипоксия жағдайында туады,бірақ тыныс жетіспеушілігі бірден байқалмайды, туғаннан кейін бірер сағаттан кейін байқалуы мүмкін.

Басқа клиникалық симптомдар көрінісі аз көрінеді.

Асфиксиялық вариантында басты орын ЖТЖ, ол көмей ісінумен, бронхтардың спазмымен, бронхтардың шырышты қабатының ісінуімен немесе өкпе ісінумен байланысты болып табылады. Ересектерде респираторлы дистресс – синдромы айқын гипоксияның дамуымен жүреді.

АШ-тың **церебральды** варианты сирек оқшауланып анықталады, ОЖЖ жағынан бұзылыстармен сипатталады: қозғыштық, есінен тану, жедел ісіну және ми ісігі, эпилептикалық статус, тыныс және жүрек тоқтауы.

АШ-тың **абдоминальды** вариантында бірінші орынға «жедел іш» симптомы: іштің барлық аймағында немесе құрсақ үсті аймақта ауыру сезімі, құсу, үлкен дәретке шақырулар, жиі диагностикалық қателіктермен өтеді. Осы вариантында жиі операция жасалынады.

MyShared

Ауырудың ерте кезеңінде науқаста қозғыштық,газ алмасуы бұзылуының жоғарылауында-тежелу, есеңгіреу,гипок-сиялық кома дамуы мүмкін.Сонымен қатар РДС-і бар науқастарда гипертермия және артериялық гипотензия байқалады.

Патогенез

Асқазан құрамының аспирациясы;
Тұншығу кезіндегі су аспирациясы;Токсикалық газдар мен ирриттер ингаляциясы;
Наркотикалық заттар дозировкасыжоғары

Альвеолярлы-капилярлы мембрананың тікелей зақымдалуы

Альвеолярлы-капилярлы мембрананың жанама зақымдалуы

Сепсис;
Өкпелердің инфекциялық зақымдалуы;
Жүйелік аутоиммунды аурулар;
Геморрагиялық панкреатит;
Өкпе артериясының эмболиясы

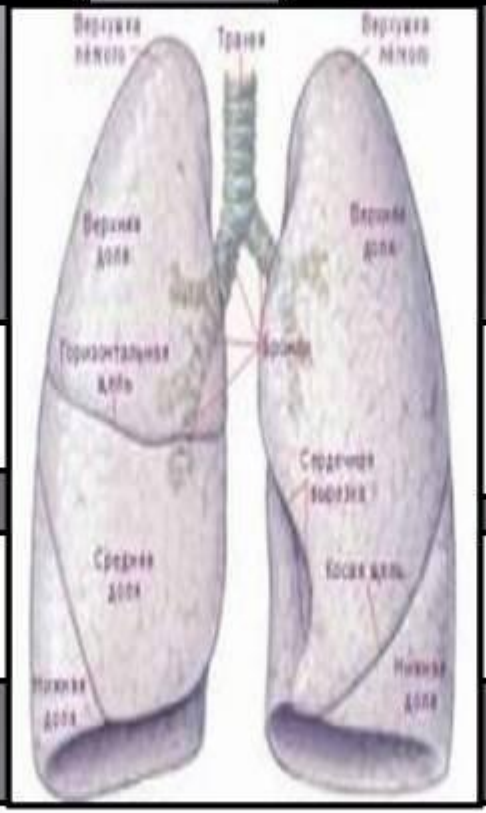

Капиллярлар өткізгіштігінің жоғарылауы

Сурфактант көлемінің азаюы

Өкпенің интерстициальді және альвеолярлы ісінуі

Өкпенің диффузионды қызметінің төмендеуі

Жедел тыныс жетіспеушілігі

DATALIFE ENGINE
SOFTNEWS MEDIA GROUP

Пайдаланылған әдебиеттер:

1. Ж.Ахметов “Патологиялық анатомия”
2. А.И.Струков “Патологическая анатомия”
3.www.google.com