Эндоскопическое протезирование желчевыводящих путей

Механическая желтуха

- Синдром, который часто приводит к холангиту, холангиогенным кистам, абсцессам, сепсису, печеночной недостаточности и заставляет пациентов с данной патологией обращаться за медицинской помощью.
- Этим больным необходима помощь с гарантированной низкой летальностью, невысокой частотой осложнений и непродолжительной госпитализацией.
- Хирургическое лечение зачастую не показано на высоте механической желтухи, так как дает высокую смертность и требует длительной госпитализации

- Обструкция желчных протоков, особенно развивающаяся на фоне бластоматозного процесса приводит к развитию:
- тяжелого холестаза,
- цитолитического синдрома,
- печеночно-клеточной недостаточности,
- диспротеинемии.

- На этом фоне даже минимальная операционная травма или дренирующее вмешательство вызывает развитие многочисленных осложнений.

Эндоскопическое ретроградное стентирование желчных протоков

- реализует внутреннее отведение желчи и может являться окончательным методом лечения, обеспечивающим адекватный желчеотток у онкологических больных с относительно небольшой прогнозируемой продолжительностью жизни

Злокачественная патология, приводящая к возникновению механической желтухе:

- Рак головки поджелудочной железы
- Рак большого дуоденального сосочка
- Рак гепатикохоледоха
- Опухоль Клацкина

- В результате применения диагностических методов исследования у большинства больных со злокачественной патологией панкреатобилиарной области по результатам клинических, инструментальных и лабораторных исследований, наблюдалась клиника острого холангита.
- Этим больным перед стентированием желчных путей рекомендуется выполнять назобилиарное дренирование, детоксикационную и антибактериальную терапии.

Показания (рекомендации Американской ассоциации гастроинтенстинальной эндоскопии (ASGE)

- Пациенты с механической желтухой или подозрением на обструктивный ее характер.
- Пациенты без желтухи, у которых клинические, биохимические и ультразвуковые (КТ или МРТ) данные подтверждают заболевание поджелудочной железы или желчевыводящих путей.
- Симптомы или синдромы, подтверждающие рак поджелудочной железы в тех случаях, когда результаты лучевого исследования (УЗИ, КТ, МРТ) неинформативны или нормальны.
- Панкреатит неясной этиологии, в том числе острый билиарный панкреатит.
- Предоперационное обследование больных с хроническим панкреатитом и/или псевдокистами.
- Эндоскопическая сфинктеротомия при:
- -стенозе большого дуоденального сосочка или дисфункции сфинктера Одди, ставших причиной значимых клинических проявлений;

- -установке «потерянного дренажа» - стента или балонной дилатации билиарной стриктуры.
- -sump-синдроме – рецидивирующем холангите или панкреатите при оставшемся слепом мешке после ХДА (sump-поддон);
- Холедохоцеле;
- Ампуллярном раке у больных с высоким риском хирургического вмешательства;
- Облегчении доступа к панкреатическому протоку.
- Установка стента при доброкачественной или опухолевой стриктуре, фистуле, послеоперационном истечении желчи или при больших неудаляемых камнях общего желчного протока у пациентов с высоким риском хирургического вмешательства.
- Баллонная дилатация протоковых стриктур.
- Установка назобилиарного дренажа для предупреждения или лечения острого холангита или введения химических агентов для растворения камней общего желчного протока; декомпрессии при обстукции общего желчного протока или послеоперационном истечении желчи.

- Дренирование панкреатических псевдокист в некоторых случаях.
- Биопсия из панкреатического или желчного протока.
- Лечение патологии панкреатического протока.

ЭРХПГ обычно не показана

- При неясных абдоминальных болях в отсутствии объективных признаков, указывающих на заболевания поджелудочной железы или желчевыводящих путей; подозрении на калкулезный холецистит без признаков поражения желчных протоков; а также при наличии доказанного некурабельного злокачественного поражения поджелудочной железы.

Противопоказания:

- **Противопоказания к ЭРХГ** – вопрос достаточно трудный, а мнения специалистов весьма противоречивы. По мнению большинства исследователей к каждому больному должен быть индивидуальный подход. Главное, что следует помнить – риск проведения этого исследования должен диктоваться клинической ситуацией и не превышать его диагностической ценности (А.С.Балалыкин, 1996).

- **Общие противопоказания** к гастроинтестинальной эндоскопии(когда результат исследования неважен для лечения, риск процедуры превышает ее диагностическую ценность, пациент не контактен или неадекватен, при перфорации желудка или подозрении на нее);
- Недавно наложенный гастроэнтероанастомоз;
- Неадекватная подготовка (последний прием пищи за 6-8 ч до исследования, жидкости за 3-4 ч.);
- Отсутствие информированного согласия пациента на проведение исследования. (Информированное согласие с указанием сути процедуры, цели и необходимости данного исследования, риска и возможных осложнений, разумных альтернатив ЭРХПГ);
- Коагуграмма (при коагулопатии в анамнезе или длительном холестазе).

Профилактические мероприятия

- должны учитывать технические особенности вмешательства, включать ранний сонографический мониторинг и комплексную медикаментозную терапию после операции: антисекреторные препараты, цитостатики, антибактериальные препараты широкого спектра действия, в том числе, подавляющие анаэробную флору, селективные папиллодилятаторы, противоотечные и противовоспалительные препараты. Вне зависимости от общего состояния, пациенты после вмешательства должны наблюдаться дежурным хирургом или эндоскопистом аналогично больным, перенесшим серьезную операцию на органах брюшной полости.

Оборудование

- Эндоскопические вмешательства на большом дуоденальном сосочке двенадцатиперстной кишки производят в специальной ***рентгенэндоскопической операционной***. Это должно быть просторное помещение, отвечающее санитарным нормам и правилам, оборудованное современным ***рентгеновским аппаратом (типа С арка)*** с цифровой обработкой изображения, станцией архивации, 1-2 монитором и т.д.
- Операционный стол должен быть рентгенпрозрачным и позволять наклон рабочей деки до 30° в разные стороны.
- Необходимо, чтобы рентгеновский и эндоскопический монитор находились в прямой видимости врача, а помощники имели свободный доступ к голове и правой руке пациента.
- Следует помнить, что качество рентгеновского изображения одно из важнейших условий успеха эндохирургических транспапиллярных вмешательств.

- Для эндоскопического протезирования чаще всего используют стенты из синтетических материалов (тефлон, полиэтилен, полиуретан) калибра 8-10-12 F.
- Стандартные пластиковые стенты (Amsterdamtype stent) имеют слегка изогнутую форму и фиксирующие «усики» на обоих концах. Их длина варьирует от 5 до 15 см. По диаметру дренажные трубки делятся на 3 группы: протезы малого диаметра-до 7 F (2,3 мм), среднего диаметра – 8-9 F (2,7-3,0 мм) и крупнокалиберные протезы > 10 F(более 3,3 мм).

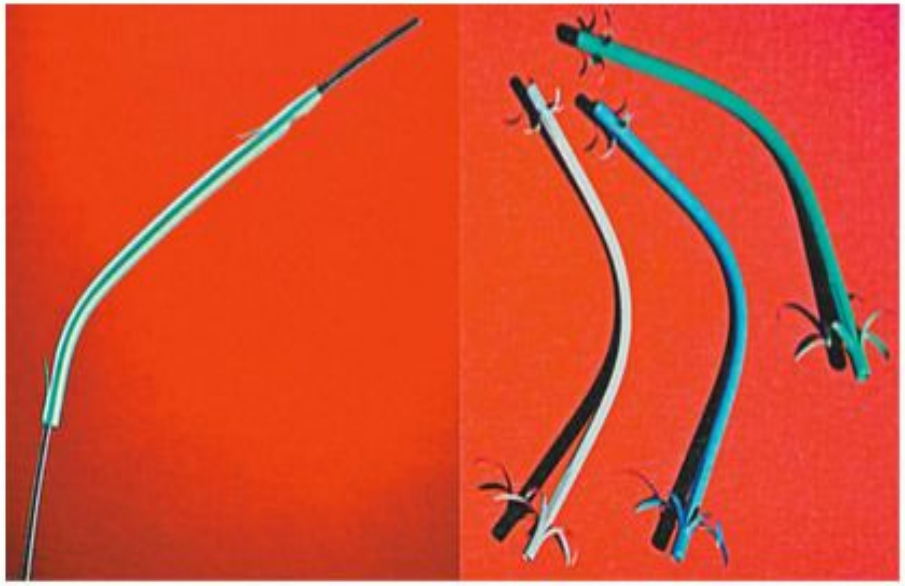

Рис. 2. Полимерные стенты различных типов

- Наиболее эффективными в большинстве случаев являются протезы большого диаметра. Протезы малого диаметра чаще всего не приводит к адекватному снижению уровня билирубина, устанавливаются лишь в тех случаях, когда отсутствуют протезы большого диаметра или в случае наличия плотного сужения, когда стенты большого диаметра установить не удавалось. Эффективность дренирования при применении дренажей среднего и большого диаметра не различается.

- **Основная проблема** при дуоденобилиарном дренировании пластиковыми эндопротезами - нарушение функции стента за счет окклюзии дренажа(желчным сладжем, сгустками фибрина, бактерий и слизи, камнями, тканью опухоли.), приводящее к рецидиву желтухи и холангита.
- Средний срок функции полимерных протезов, по данным разных авторов, находится в пределах 3-6 мес.
- Срок функции во многом зависит от диаметра установленного дренажа при введении одиночного протеза и числа дренажей при множественном протезировании.
- При анализе полученных результатов установлено, чем больше диаметр и число установленных дренажей, тем больше срок функции стентов.
- Для увеличения сроков эффективной работы протеза необходимо до установки стента максимально санировать проток. С этой целью выполняют ТНБД, проводят антибактериальную терапию.

Рис. 7. Полная окклюзия проксимальных концов полимерных стентов

- В последние годы для длительного паллиативного восстановления желчеоттока используются металлические самораспрaвляющиеся стенты. Принципиальным отличием металлических стентов от пластиковых является их возможность после установки расширяться до диаметра 6, 8 или 10 мм, обеспечивая хороший сброс желчи и билиарного сладжа. В сравнении с пластиковыми стентами функционируют в 1,5-2,0 раза дольше.
- Металлический стент представляет собой цилиндрическую конструкцию, сплетенную из стальной или нитиноловой проволоки.
- Металлические стены могут быть непокрытыми или иметь пленочное полимерное покрытие.
- Покрытые стенты не прорастают опухолевой тканью, однако хуже фиксируются в желчном протоке и чаще дислоцируются.
- Стенты без покрытия хорошо фиксируются в зоне стеноза, но чаще окклюзируются за счет обструкции просвета стента опухолевой тканью или грануляциями.
- Для введения в зону стеноза стенты упакованы в специальное доставочное устройство. В системе доставки нитиноловый стент находится в сжатом виде и расправляется до заданного диаметра после снятия наружной оболочки.

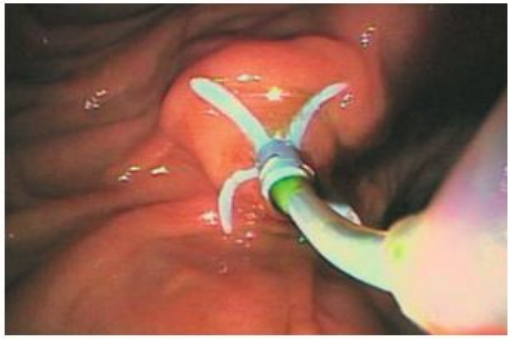

Рис. 3. Введение стента без проведения эндоскопической папиллосфинктеротомии



Рис. 4. Различные виды нитиноловых билиарных стентов



Рис. 5. Самораспрaвляющийся нитиноловый стент в доставочном устройстве

- Вид выбираемого для установки стента — **покрытый** или **непокрытый** — определяется
- характером опухоли (при железистых опухолях, растущих внутри протока, целесообразно применение покрытых стентов)
- и возможностью блокирования стентом других протоков (в таких случаях показано применение непокрытых, либо полупокрытых дренажей)

Методика

- При протезировании верхний фиксирующий ограничитель пластикового стента устанавливают над стриктурой (2-3 см), а нижний – под сосочком. Протез должен выступать в кишку на 1-1,5 см.
- При опухолях, расположенных ближе к воротам печени, создать отток желчи бывает сложнее, чем при дистальной локализации. Поражение опухолью области бифуркации печеночного протока (опухоль Клацкина) диктует необходимость установки двух стентов в долевые протоки.

Рис. 1. Схема транспапиллярного дуоденобилиарного дренирования

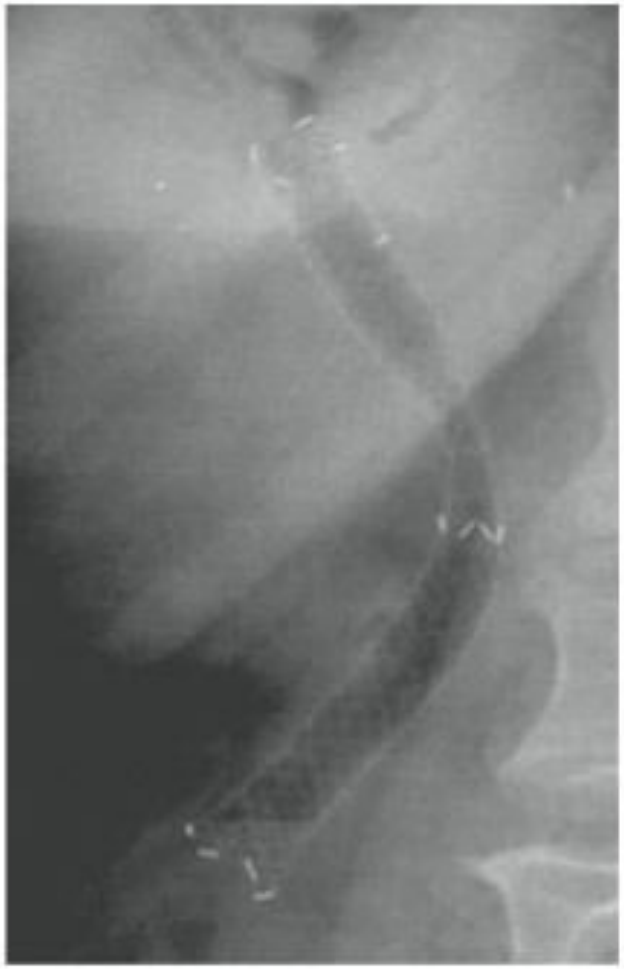

А

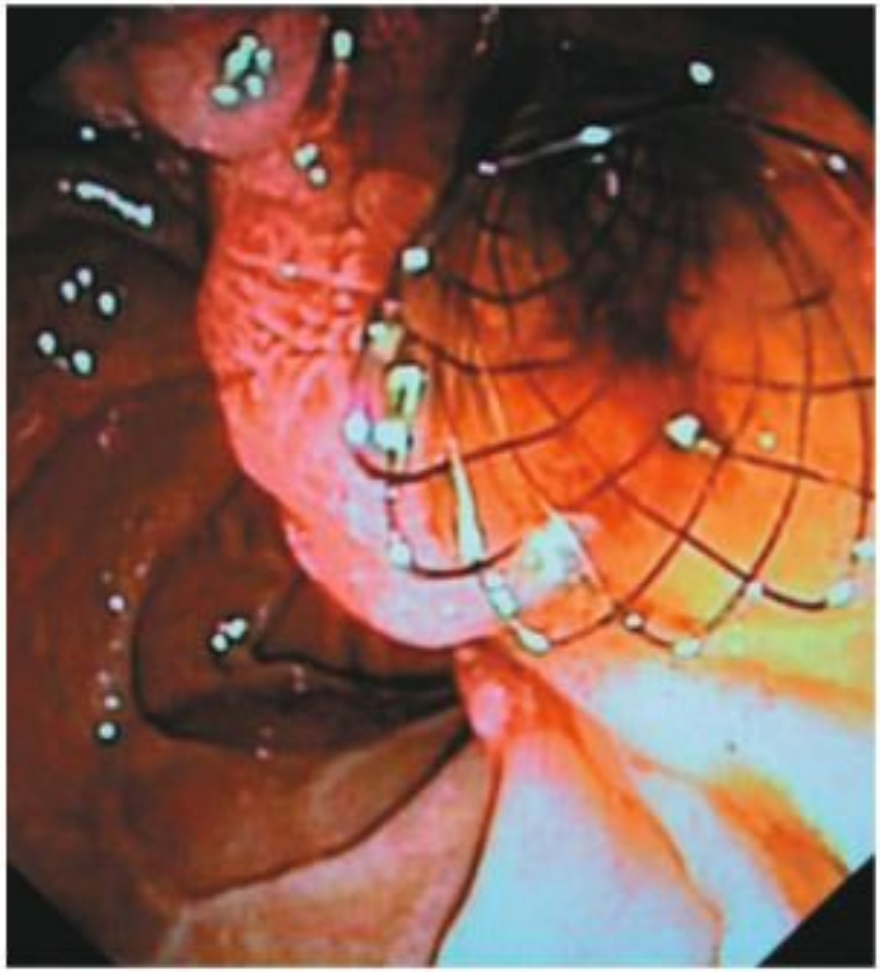

Б

Металлический самораспрямляющийся стент установлен в адекватную позицию: А - рентгенограмма, Б - эндофото

- Срок службы стента можно продлить активным контролем, санационными дуоденоскопиями с промыванием протеза, литоэкстракцией.
- Вышедшие из строя пластиковые дренажи извлекают и заменяют новыми.
- В просвете сетчатого протеза возможно проведение диатермо- и лазерной деструкции проросших опухолевых масс, установка сменных пластиковых стентов меньшего диаметра.
- Существенными недостатками металлических протезов является высокая стоимость и невозможность их удаления.

Эффективность дренирования

- Оценивается по эндоскопическим критериям, динамике клинического состояния пациентов, а также по лабораторным показателям.
- По мнению ряда авторов, дренирование считается эффективным, если уровень билирубинемии снижается на 20-30% в течение 48-72 часов.

Осложнения

- **Ранние**
- Развиваются в течение первых 7 сут после протезирования, во многих случаях они связаны с манипуляциями, предшествовавшими введению эндопротеза.

- **Поздние**
- В большинстве случаев связаны с нарушением функции стента, они возникают в отдаленные сроки у неоперированных больных.

Удаление и замена стента

- Наиболее **простой способ удаления стента** – это захват его конца с помощью петли или корзинки в двенадцатиперстной кишке и извлечение его через рот.
- Стенты, мигрировавшие в двенадцатиперстную кишку, как правило, выходят естественным путем. Если происходит внедрение стента в стенку ДПК, удаление производят при помощи щипцов, корзины или петли.
- Стенты, мигрировавшие по билиарному дереву, извлечь труднее. Для извлечения используют корзинки Дормиа, баллонные экстракторы. Часто возникает необходимость проведения экстрактора по проводнику внутри мигрировавшего стента.

Отдаленные результаты

- Наибольшая продолжительность жизни наблюдается в группе больных с бластоматозным поражением большого дуоденального сосочка двенадцатиперстной кишки(средняя продолжительность 17-18 мес.). При холангиокарциноме (9-10 мес.), а при раке поджелудочной железы (4-5 мес.)

- Анализ отдаленных результатов свидетельствует о перспективности стентирования желчных протоков, причем лучшие результаты дают металлические стенты. В сроки до 6 месяцев нарушение функции пластиковых протезов отмечается у 50% пациентов, а металлических – у 18%.

- Стентирование является относительно безопасным и эффективным видом холангиодренирования, улучшающим качество жизни пациентов. Стенты целесообразно устанавливать больным, предполагаемая выживаемость которых более 6 месяцев.

- Отсутствие эффективного дренирования части билиарного дерева чревато возникновением холангиогенного сепсиса.

- В этих случаях необходимо использовать антибиотики широкого спектра действия и при неудачах эндоскопического дренирования использовать альтернативные способы – **чрескожное дренирование или оперативное вмешательство.**

Литература

- 1. Маады А.С. Обоснование применения эндоскопических способов дренирования желчных путей при злокачественных новообразованиях органов панкреатобилиарной зоны, осложненных механической желтухой: автореф. дис. … канд. мед. наук. — М., 2002. — 28 с.
- 2. Каримов Ш.И. Эндобилиарные вмешательства в диагностике и лечении больных с механической желтухой. — Ташкент: Издательство им. Ибн Сины, 1994. — 239 с.
- 3. Хрусталева М.В. Современные эндоскопические транспапиллярные методы лечения механической желтухи // Анналы НЦХ РАМН. — 1997. — С. 39-42.
- 4. Coene P.P.L.O. Endoscopic biliary stenting; mechanisms and possible solutions of the clogging phenomenon. - Maastricht: Datawise, 1990.
- 5. Ikenberry S.O., Sherman S., Hawes R.H. The occlusion rate of plastic stents // Gastrointest. Endosc. - 1994. - Vol. 40. - P. 611-613.
- 6. Jansen B., Goodman L.P., Ruiten D. Bacterial adherence to hydrophilic polymer-coated polyurethane stents // Gastrointest. Endosc. - 1993. - Vol. 39. - P. 670-673.
- 7. Галлингер Ю.И., Хрусталева М.В. Эндоскопическое транспапиллярное эндопротезирование при бластоматозном поражении внепеченочных желчных протоков // Заболевания внепеченочных желчных путей. - Новосибирск, 1995. - С. 36-37.

- **8.** Соколов А.А., Кингсеп Н.А., Курдюков С.А., Рыжкова Л.В. Тактические ошибки при выполнении транспапиллярного эндопротезирования опухолевых стриктур желчных протоков: Материалы 5-го Московского международного конгресса по эндоскопической хирургии. - М., 2001. - С. 288-290.
- **9.** Shepherd H.A., Royle G., Ross A.P. et al. Endoscopic biliary endoprosthesis in the palliation of malignant obstruction of the distal common bile duct: a randomized trial // Br. J. Surg. — 1988. — Vol. 75. — P. 1166-1168.
- **10.** De Ledinghen V., Person B., Legoux J.L. et al. Prevention of biliary stent occlusion by ursodeoxycholic acid plus norfloxacin: a multicenter randomized trial // Dig. Dis. Sci. - 2000 Jan. - Vol. 45, N 1. - P. 145-150.
- **11.** Matsuda Y., Shimakura K., Akamatsu T. Factors affecting the patency of stents in malignant biliary obstructive disease: univariate and multivariate analysis // Am. J. Gastroenterol. - 1991. - Vol. 86. - P. 843-849.
- **12.** М.В. Хрусталева, Д.Г. Шатверян, Э.А. Годжелло Эндоскопическое дуоденобилиарное дренирование в лечении опухолевых стенозов панкреатобилиарной зоны/Журнал имени академика Б.В. Петровского -2014 г.
- **13.** Дайырбеков О.Д., Жанталинова Н.А., Токсанбаев Д.С., Абдрашев Е.Б.,
- Садыков Н.К. Эндобилиарное стентирование в лечении рубцовых и опухолевых стриктур желчных протоков. -2014. г.