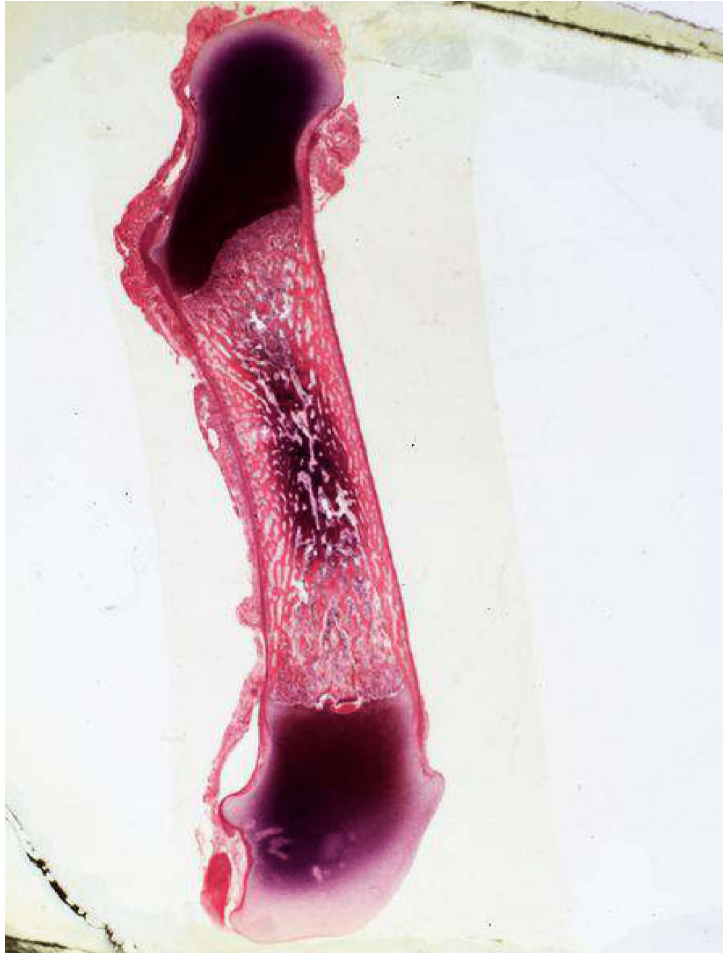
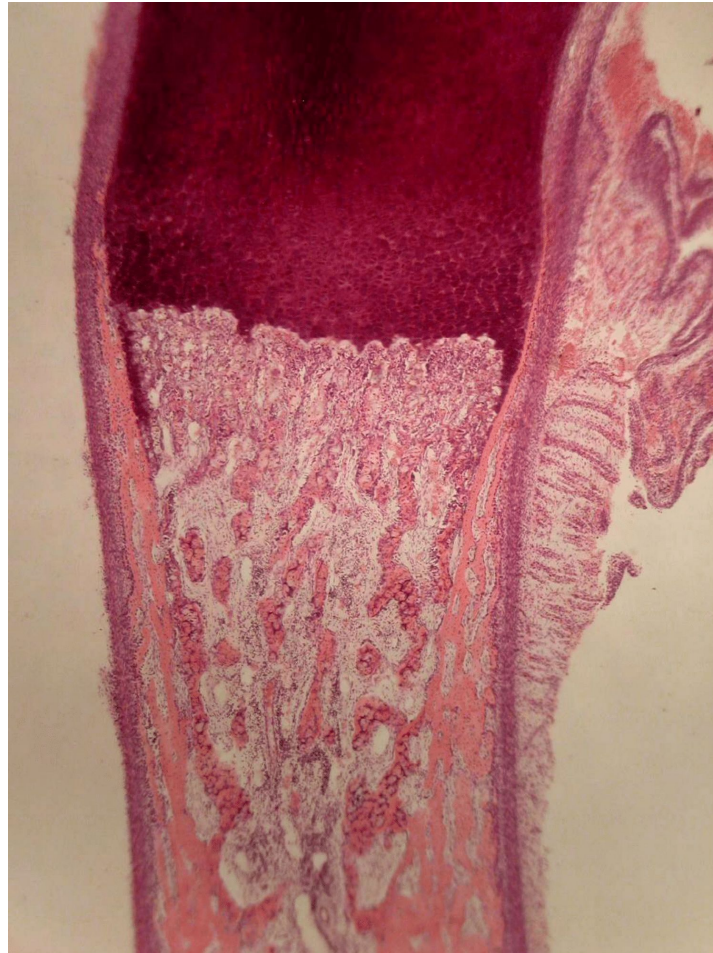
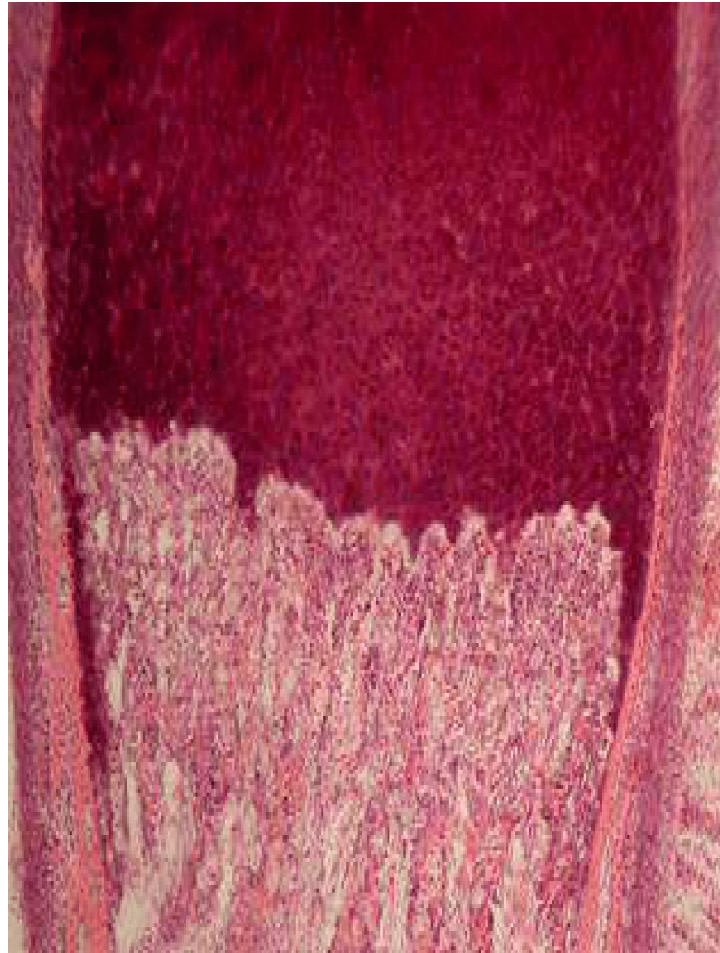

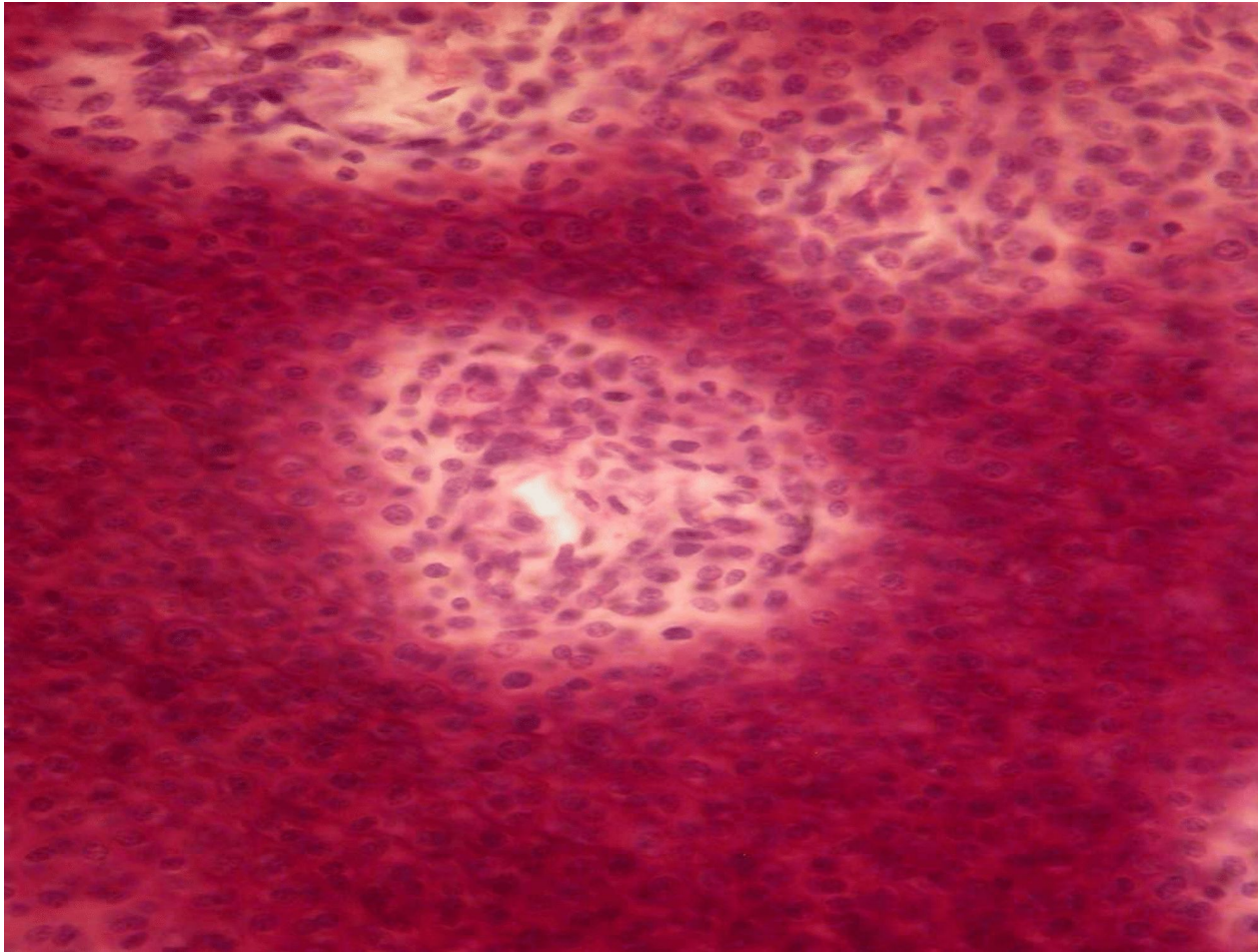
. Развитие костной ткани на месте гиалинового хряща



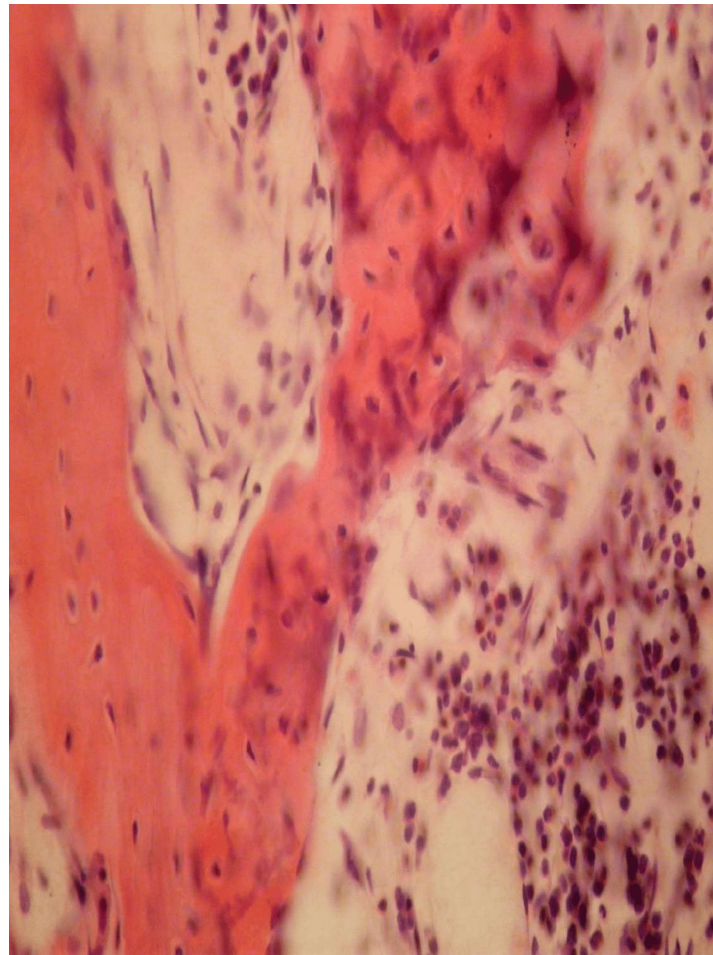
. Развитие костной ткани на месте гиалинового хряща



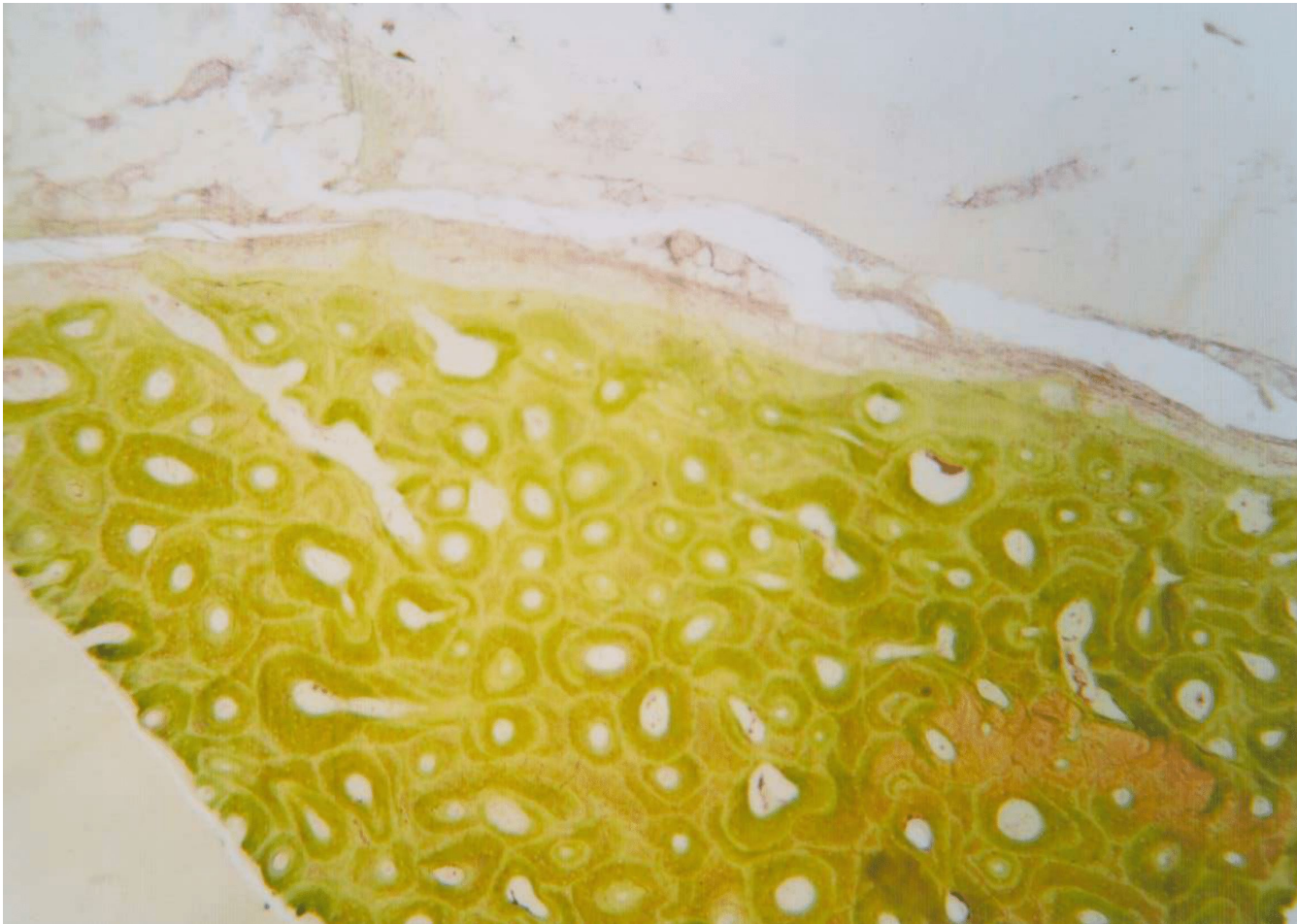
. Развитие костной ткани на месте гиалинового хряща



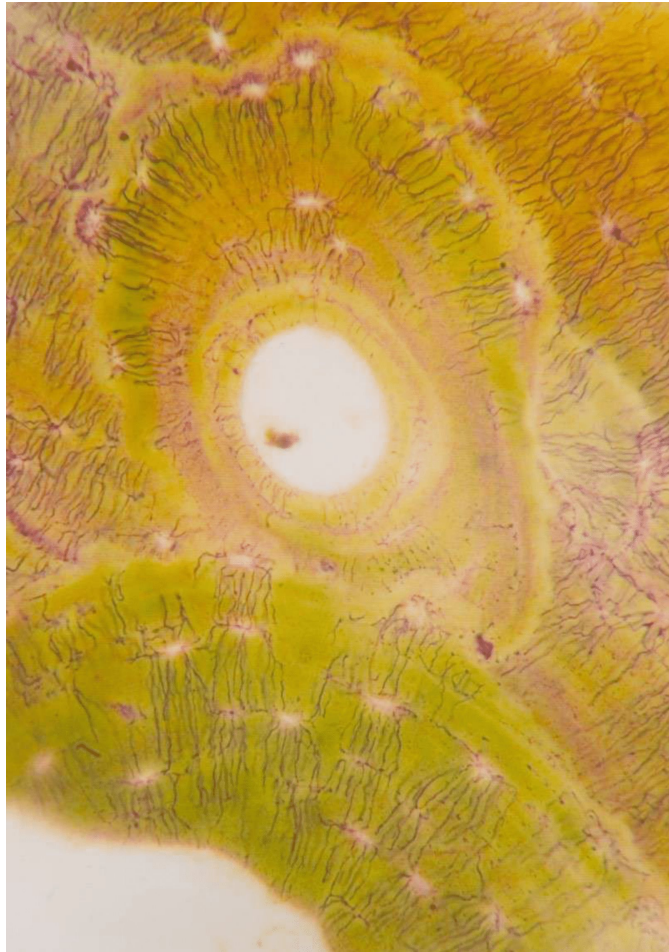
. Развитие костной ткани на месте гиалинового хряща



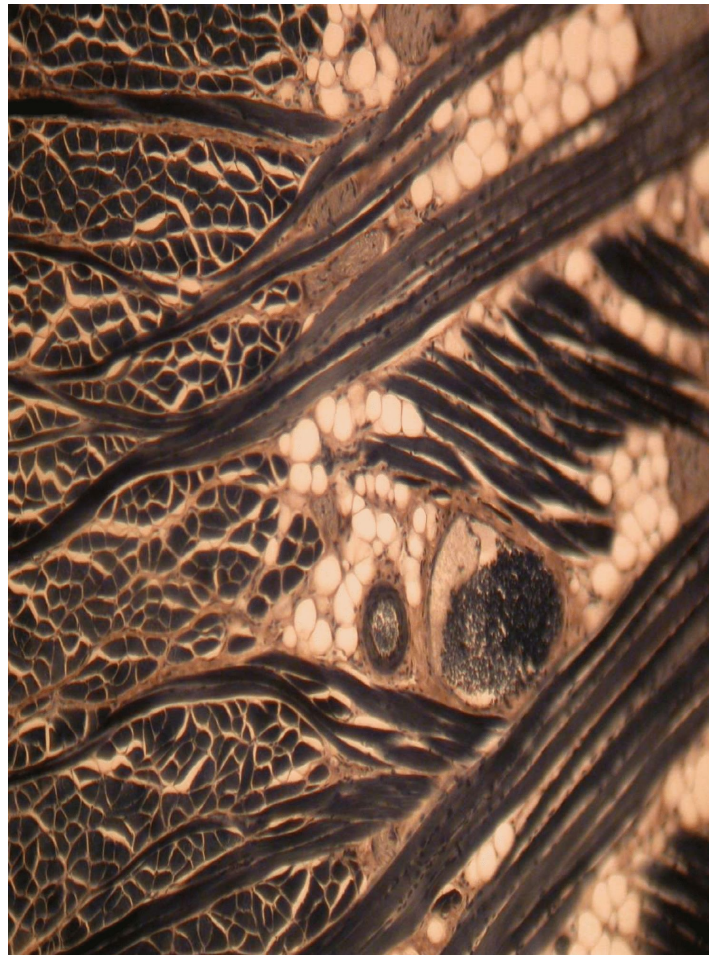
Пластинчатая костная кость - поперечный разрез диафиза трубчатой кости



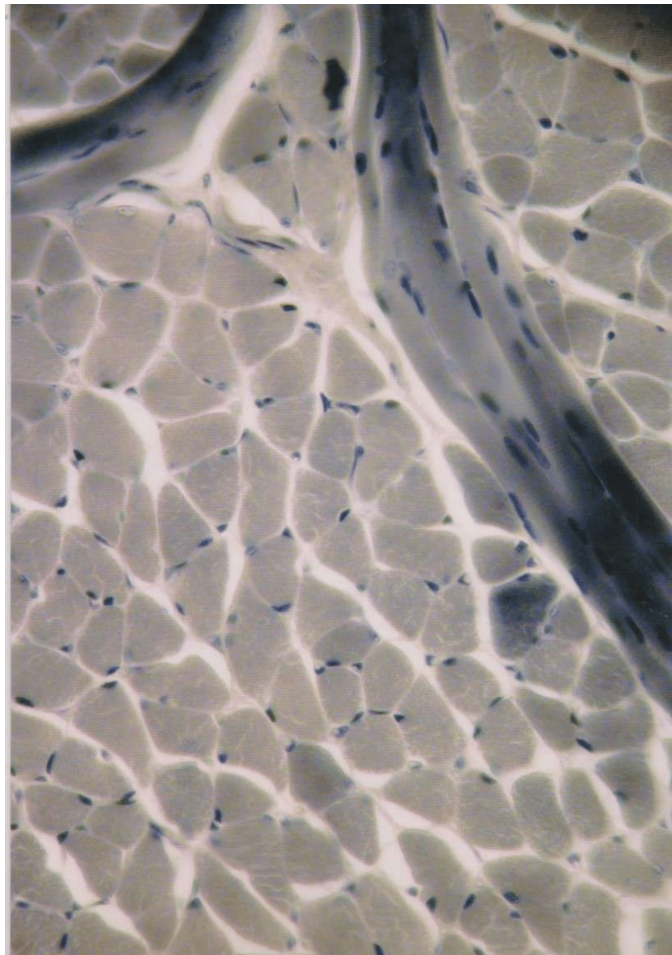
Пластинчатая костная кость - поперечный разрез диафиза трубчатой кости



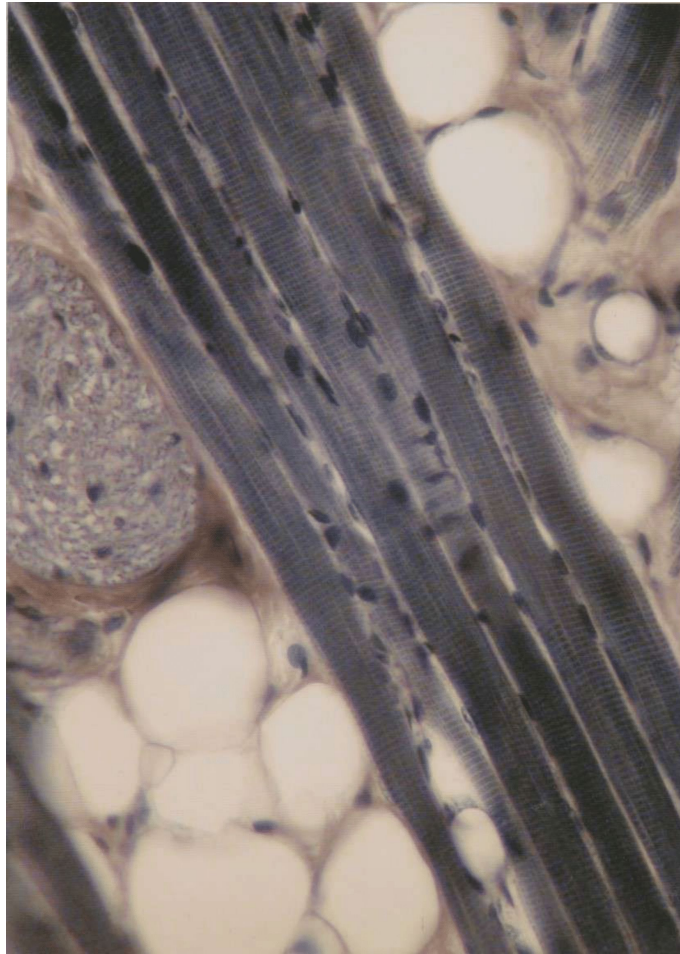
. Поперечно-полосатая мышечная ткань языка



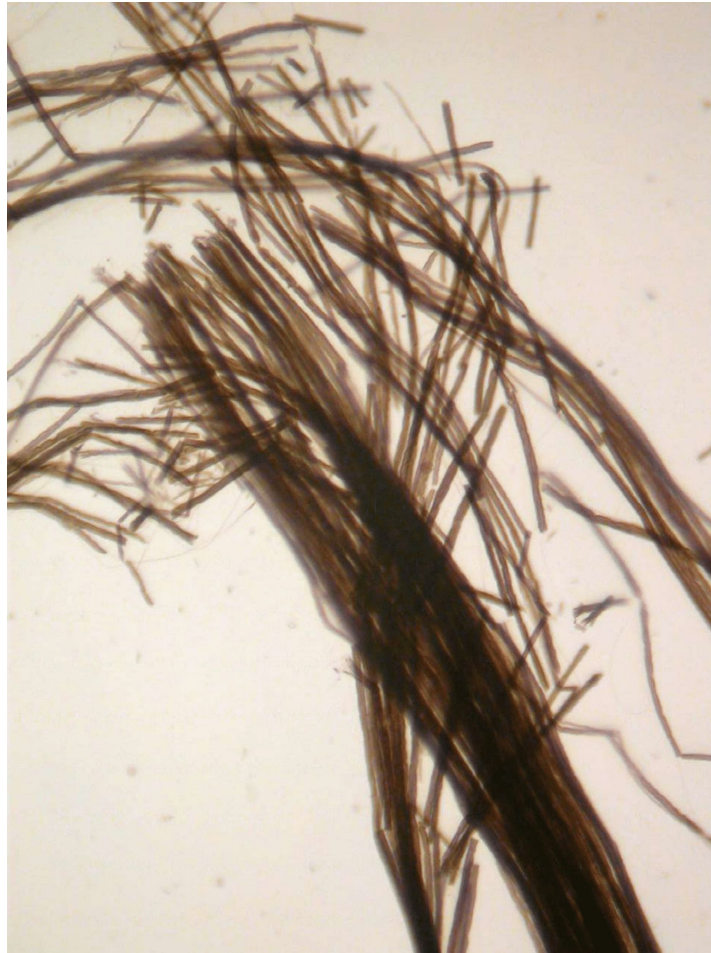Поперечно полосатая мышца языка



. Поперечно-полосатая мышечная ткань языка



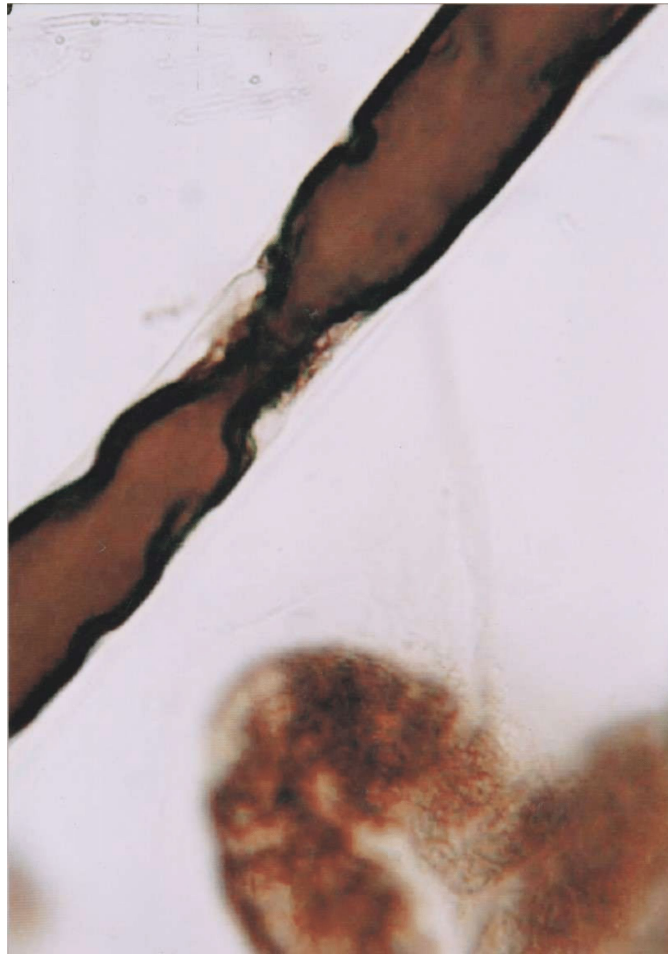
11. Мякотные нервные волокна



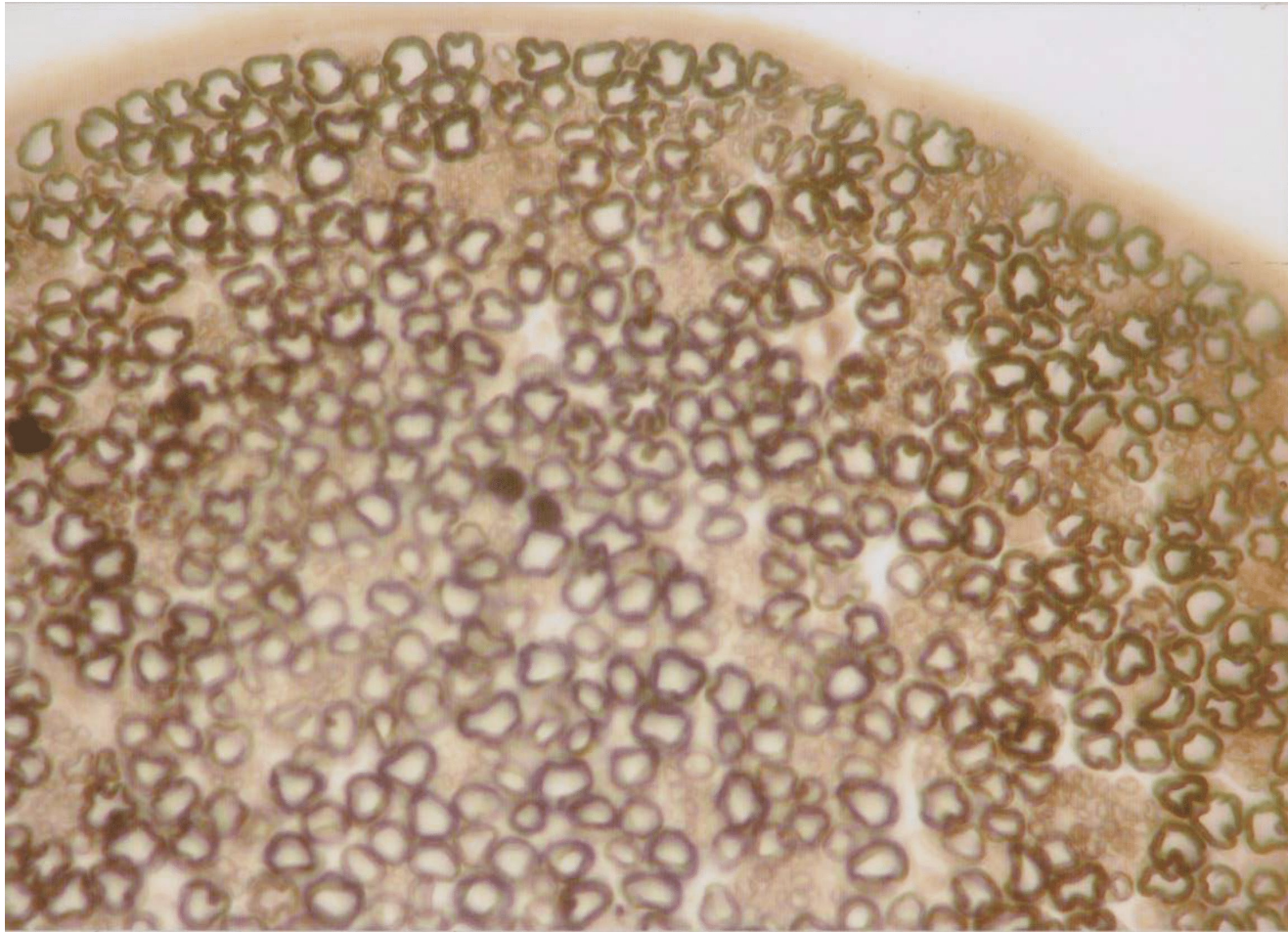
11. Мякотные нервные волокна



11. Мякотные нервные волокна



Поперечный срез седалищного нерва



. Безмякотные нервные волокна



. Безмякотные нервные волокна

