Общая неврология. Развитие, строение центральной нервной системы. Функциональная анатомия спинного мозга.

Типы нейронов

1. Чувствительные, рецепторные или афферентные нейроны.

Виды рецепторов в зависимости от локализации:

а) экстероцепторы

б) интероцепторы

в) проприоцепторы

2. Замыкательные, вставочные, ассоциативные или кондукторные нейроны.

3. Эффекторные или эфферентные (двигательные или секреторные) нейроны.

Схема простейшей рефлекторной дуги.

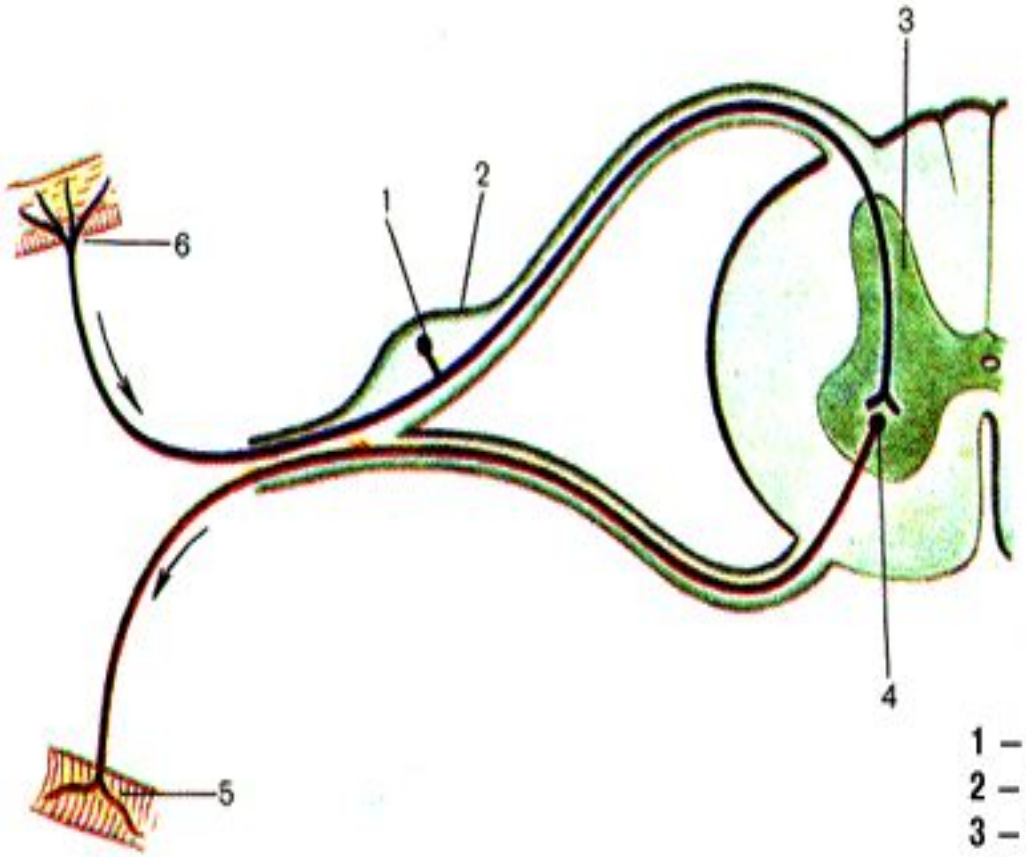

1 – афферентный (чувствительный) нейрон;
2 – спинномозговой узел;
3 – серое вещество спинного мозга;
4 – эфферентный (двигательный) нейрон;
5 – двигательное нервное окончание в мышцах;
6 – чувствительное нервное окончание в коже.

Рефлекс – это ответная реакция организма на внешнее или внутреннее раздражение

- 1. Безусловные рефлексы: врожденные (наследственные) реакции организма на раздражения, осуществляемые с участием спинного мозга или ствола мозга.
- 2. Условные рефлексы: приобретенные на основе безусловных рефлексов временные реакции организма, осуществляемые при обязательном участии коры полушарий большого мозга, составляющие основу высшей нервной деятельности.

Классификация нервной системы

- **По топографическому признаку:**
- Центральная нервная система (головной и спинной мозг)
- Периферическая нервная система
- **По анатомическому признаку:**
- 1. Соматическая, анимальная, произвольная
- 2. Вегетативная, автономная (подразделяется на симпатическую (тораколюмбальную) парасимпатическую (краниосакральную).

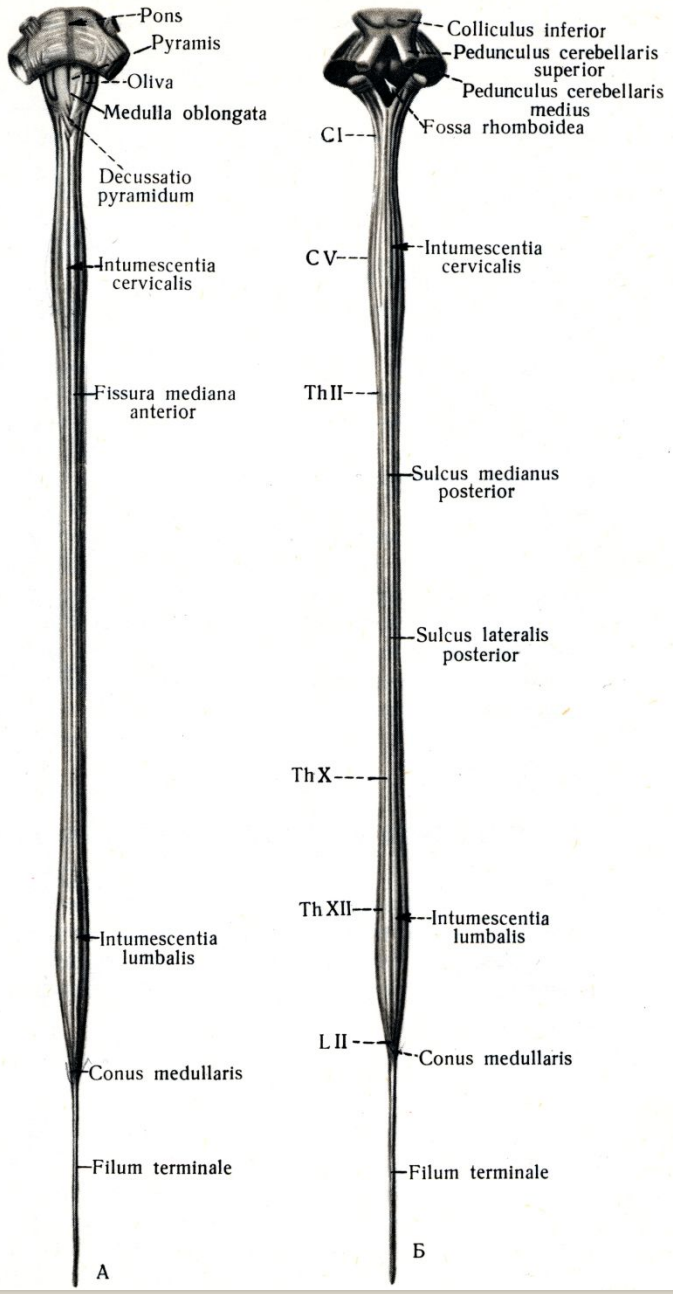
Pons
Pyramis
Oliva
Medulla oblongata
Decussatio pyramidum
Intumescentia cervicalis
Fissura mediana anterior
Intumescentia lumbalis
Conus medullaris
Filum terminale
A
Colliculus inferior
Pedunculus cerebellaris superior
Pedunculus cerebellaris medius
Fossa rhomboidea
CI
CV
Intumescentia cervicalis
ThII
Sulcus medianus posterior
Sulcus lateralis posterior
ThX
ThXII
Intumescentia lumbalis
LII
Conus medullaris
Filum terminale
Б

Спинной мозг, medulla spinalis; передняя поверхность.



1 — medulla oblongata;
2 — intumescentia cervicalis;
3 — fissura mediana ventralis [anterior];
4 — sul. ventrolateralis [anterolateralis];
5 — intumescentia lumbosacralis;
6 — conus medullaris.

Спинной мозг

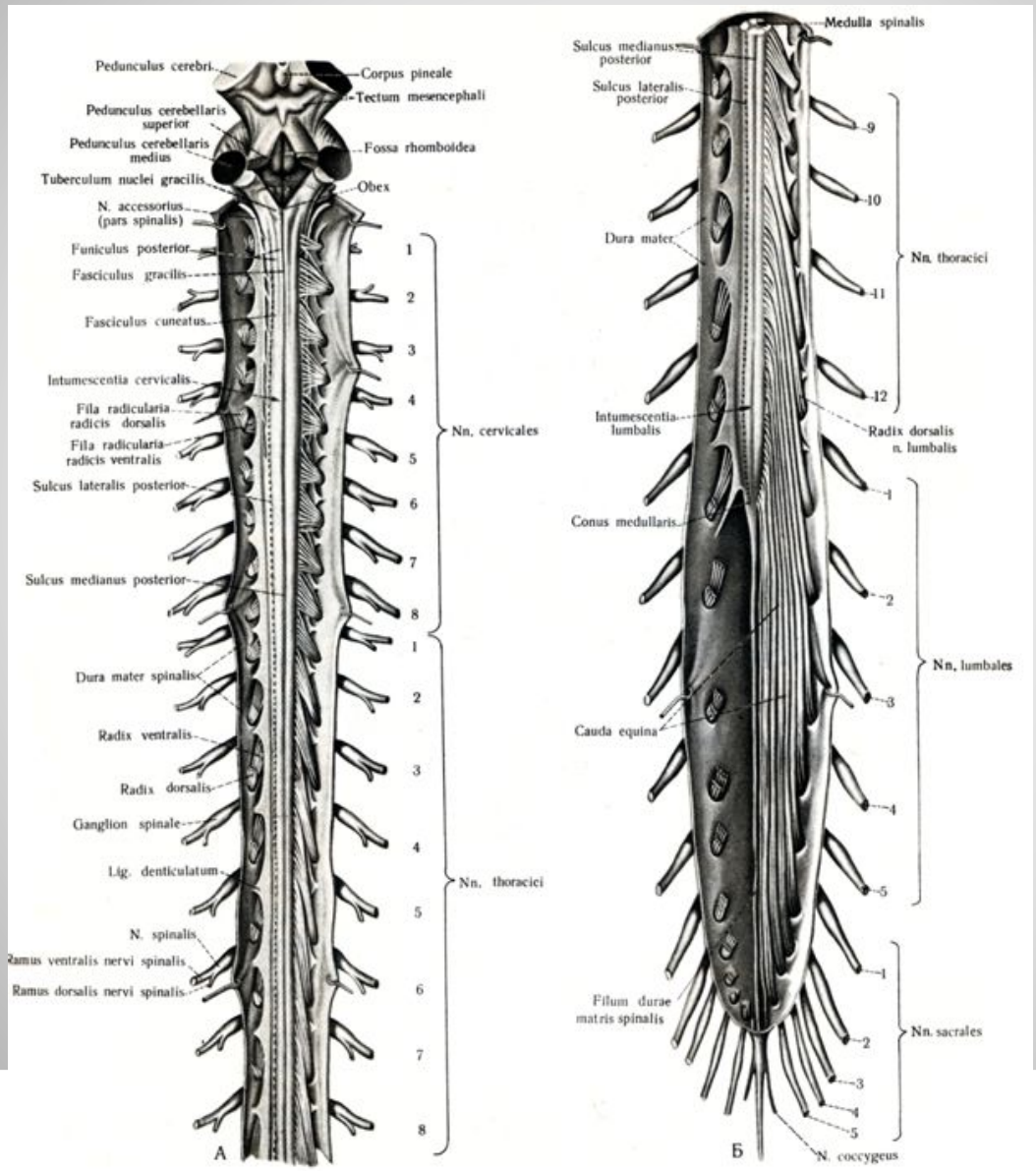

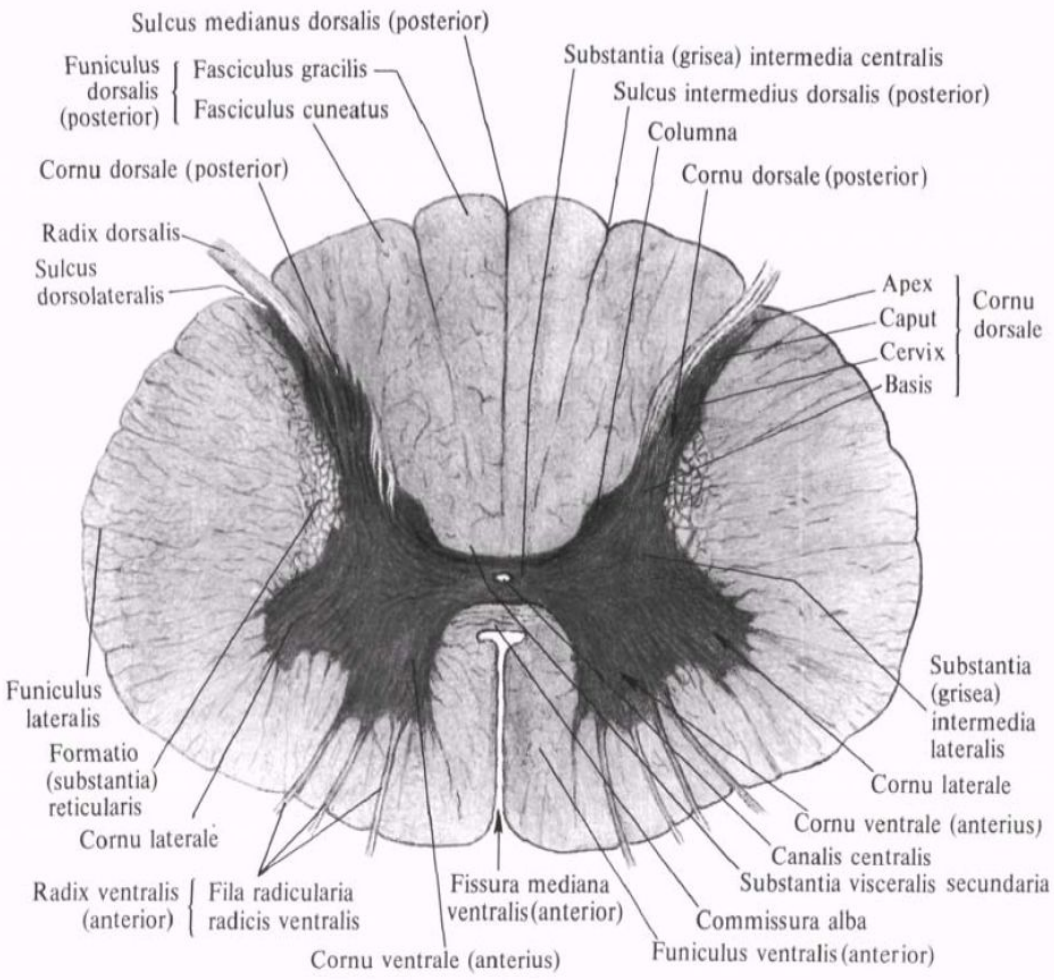
Sulcus medianus dorsalis (posterior)
Funiculus dorsalis (posterior)
Fasciculus gracilis
Fasciculus cuneatus
Substantia (grisea) intermedia centralis
Sulcus intermedius dorsalis (posterior)
Columna
Cornu dorsale (posterior)
Cornu dorsale (posterior)
Radix dorsalis
Sulcus dorsolateralis
Apex
Caput
Cervix
Basis
Cornu dorsale
Funiculus lateralis
Formatio (substantia) reticularis
Cornu laterale
Substantia (grisea) intermedia lateralis
Cornu laterale
Cornu ventrale (anterius)
Canalis centralis
Substantia visceralis secundaria
Radix ventralis (anterior)
Fila radicularia radicis ventralis
Fissura mediana ventralis (anterior)
Commissura alba
Funiculus ventralis (anterior)
Cornu ventrale (anterius)

Спинной мозг

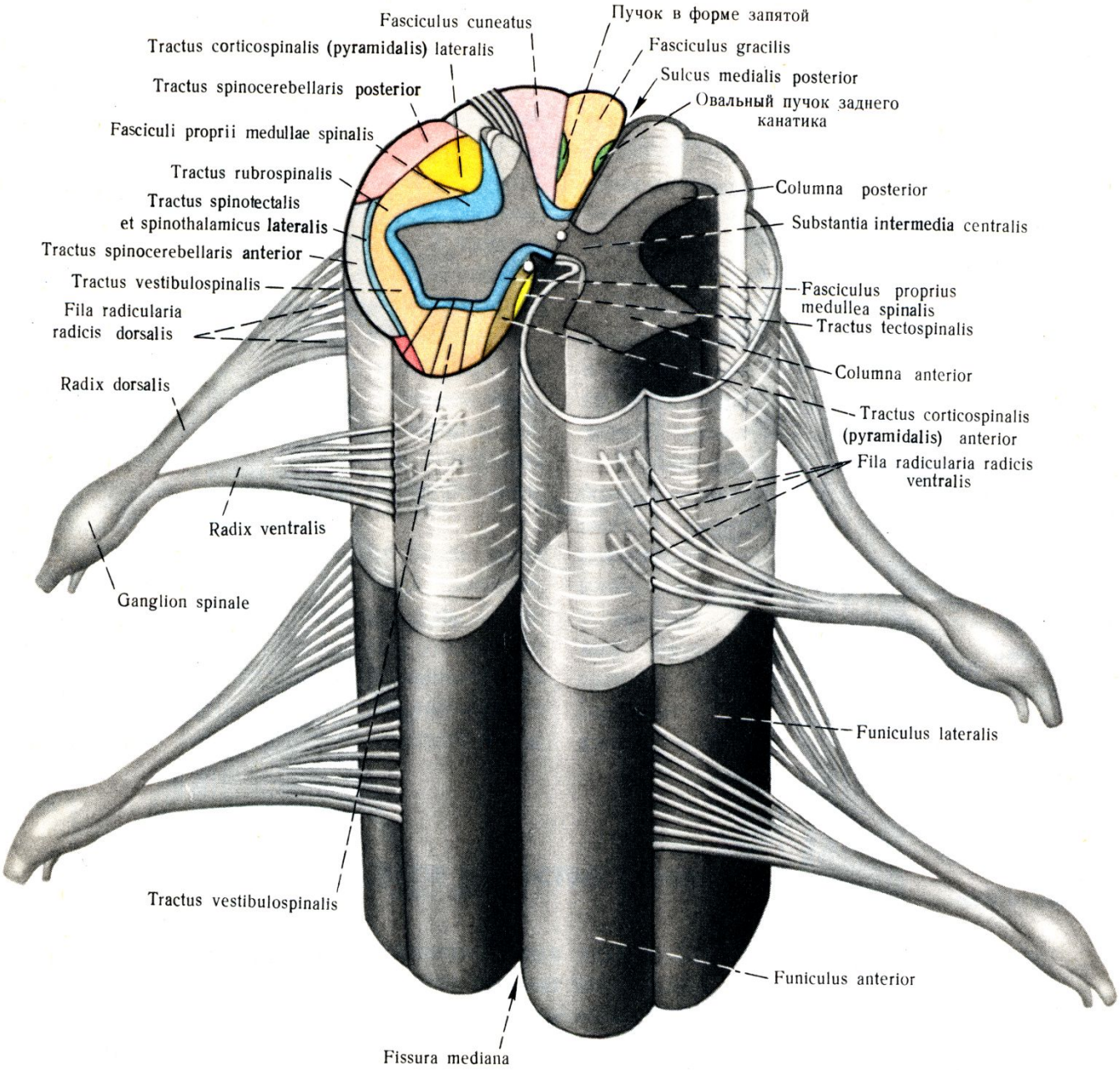

Сегмент спинного мозга.

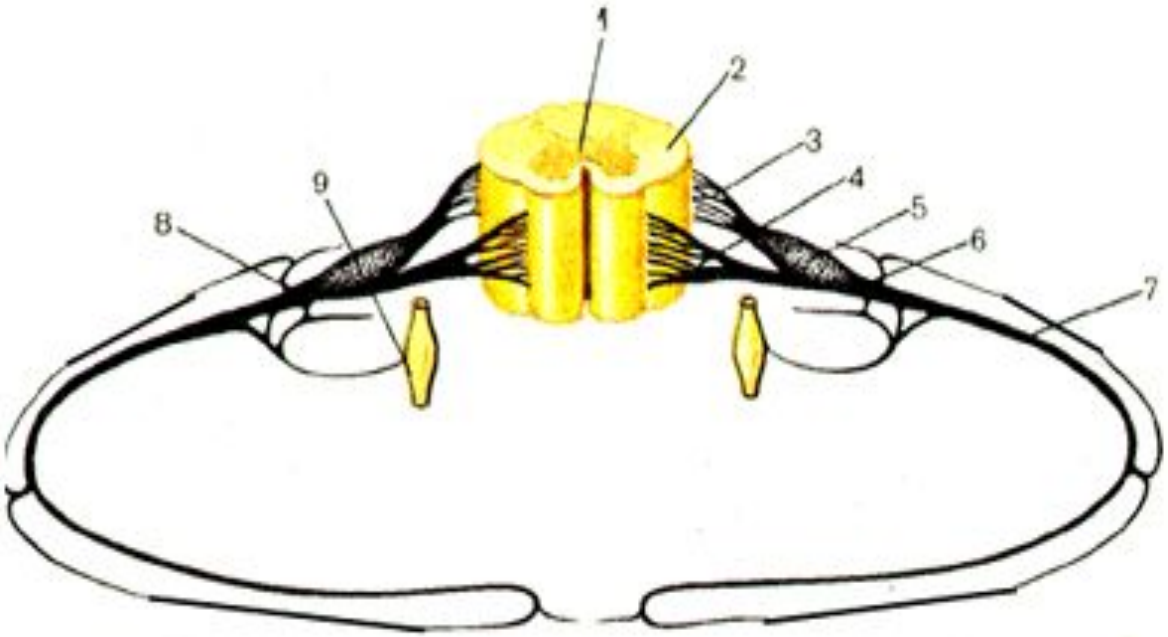

1 – substantia grisea;
2 – substantia alba;
3 – radix dorsalis [posterior];
4 – radix ventralis [anterior];
5 – gangl. spinale;
6 – n. spinalis;
7 – r. ventralis [anterior];
8 – r. dorsalis [posterior];
9 – gangl. sympathicum.

Соотношение сегментов спинного мозга и позвонков

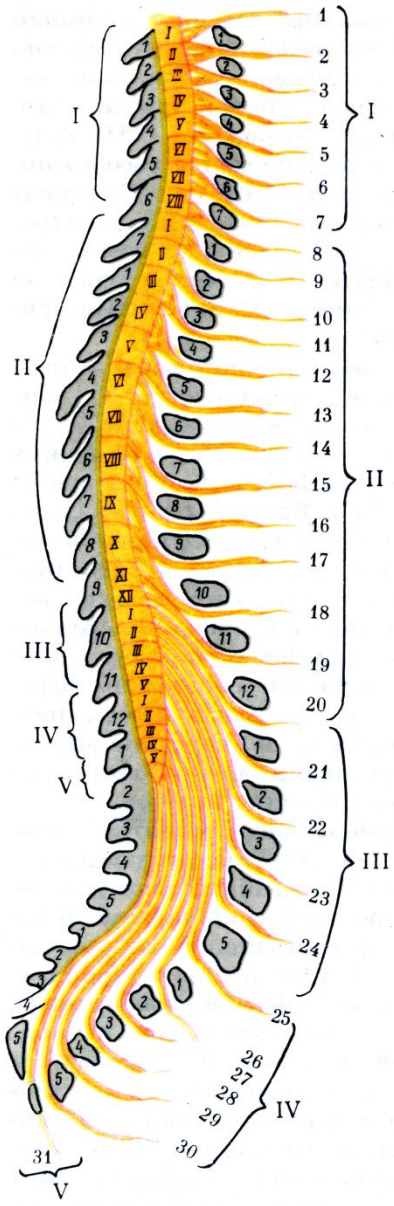

Спинной мозг (поперечный срез на уровне грудного отдела)

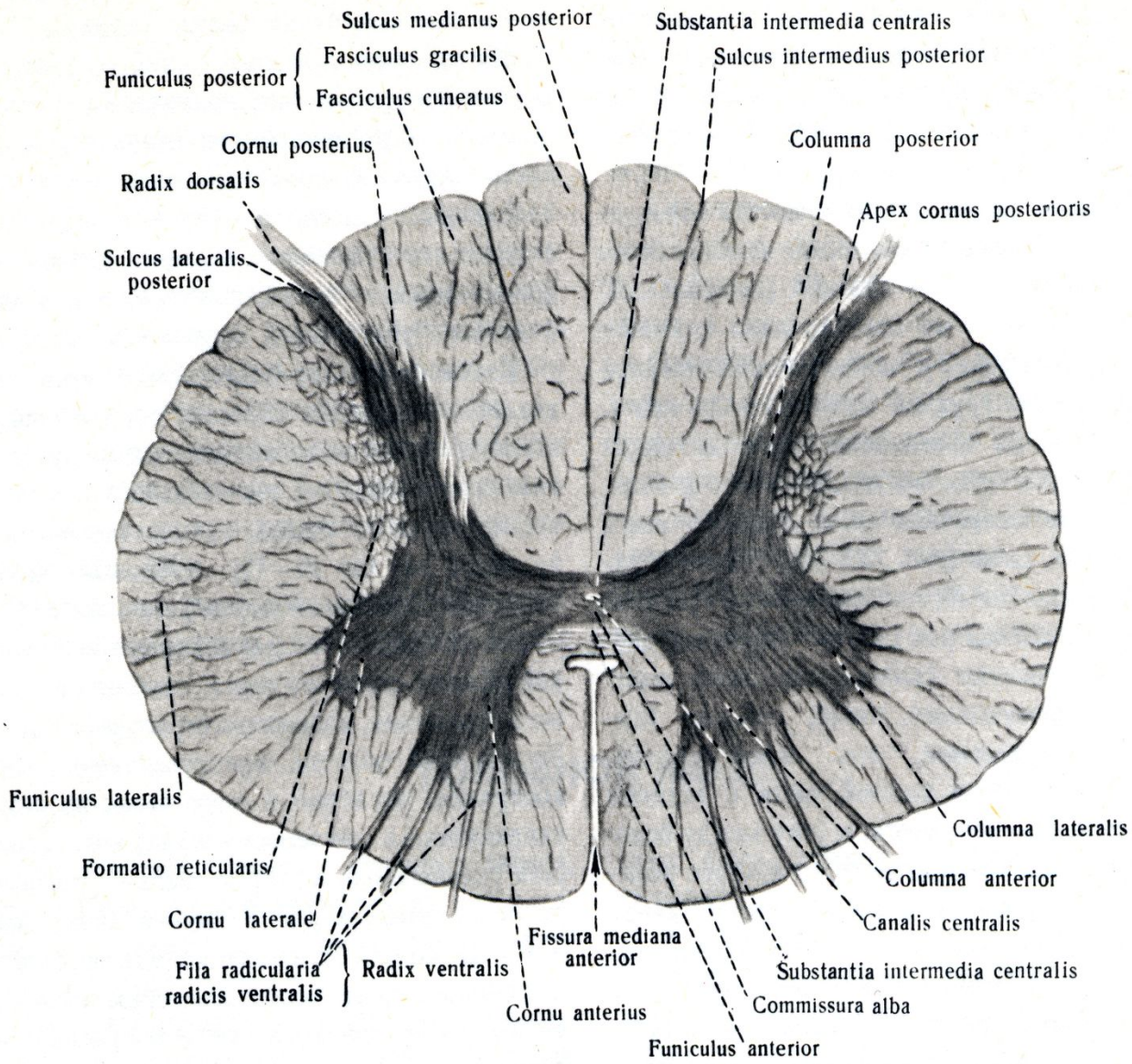

Проводящие пути белого вещества (1–18) и расположение ядер серого вещества (19–28) в спинном мозге; поперечный разрез (схема).

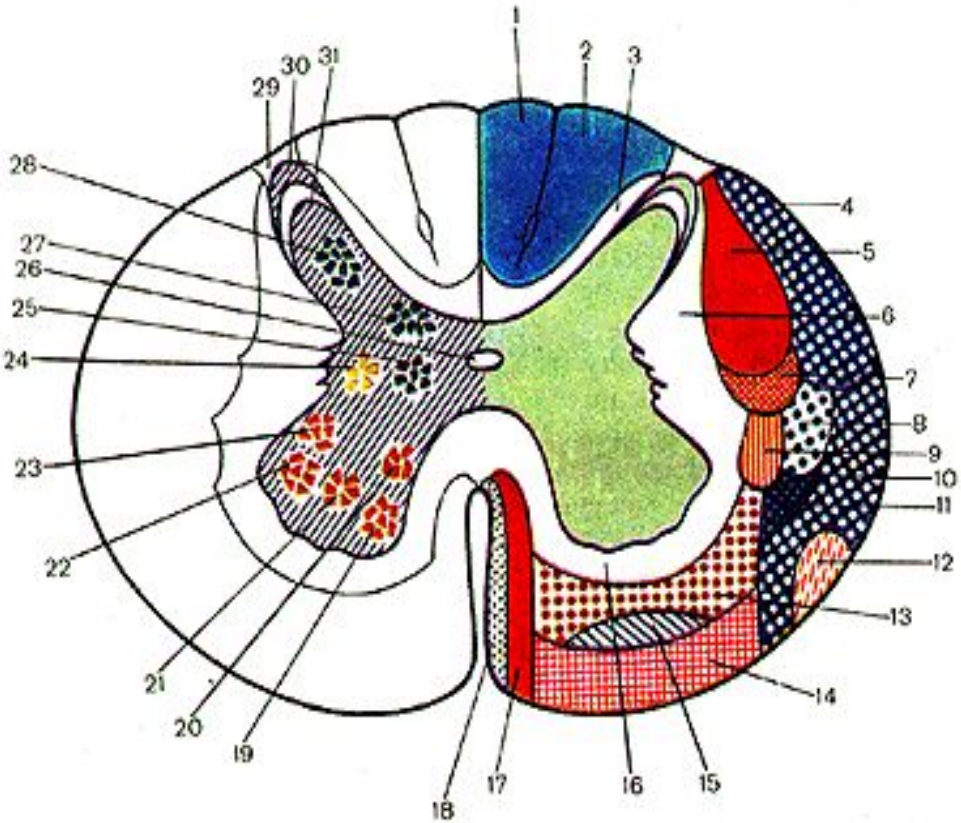

1 – fasc gracilis;
2 – fasc. cuneatus;
3 – fasc. proprius dorsalis [posterior];
4 – tr. spinocerebellaris dorsalis [posterior];
5 – tr. corticospinalis (pyramidalis) lateralis;
6 - fasc. proprius lateralis;
7 - tr. rubrospinalis;
8 - tr. spinothalamicus lateralis;
9 – tr. vestibulospinalis dorsalis [posterior] (BNA);
10 – tr. spinocerebellaris ventralis [anterior];
11 – tr. spinotectalis;
12 – tr. olivospinalis;
13 – tr. reticulospinalis ventralis [anterior];
14 – tr. vestibulospinalis;
15 - tr. spinothalamicus ventralis [anterior];
16 - fasc. proprius ventralis [anterior];
17 – tr. corticospinalis (pyramidalis) ventralis [anterior];
18 – tr. tectospinalis;
19 – nucl. ventromedialis;
20 – nucl. dorsomedialis;
21 – nucl. centralis;
22 - nucl. ventrolateralis;
23 - nucl. dorsolateralis;
24 – columna intermediolateralis (autonomica);
25 – nucl. intermediomedialis (BNA);
26 – canalis centralis;
27 – columna thoracica;
28 – nucl. proprius cornu posterior (BNA);
29 – zonaterminalis (BNA);
30 – zona spongiosa (BNA);
31 – substantia gelatinosa.

- ПРОЕКЦИОННЫЕ ПУТИ
- **Различают :**
- Восходящие (афферентные, чувствительные)
- Нисходящие (эфферентные, двигательные) проекционные пути

- **Задние канатики**
- Проводящие пути проприоцептивной чувствительности коркового направления
- Клиновидный пучок (пучок Бурдаха) – проприоцептивную чувствительность от верхних конечностей и верхней половины туловища
- Тонкий пучок (пучок Голя) – проприоцептивную чувствительность от нижних конечностей и нижней половины туловища

- **Боковые канатики:**
- Восходящие пути:
- Латеральный спинно-таламический путь (путь болевой и температурной чувствительности
- Проводящие пути проприоцептивной чувствительности мозжечкового направления :
- Задний спинно-мозжечковый путь (Флексига)
- Передний спинно-мозжечковый путь (Говерса)

- Нисходящие пути:
- Пирамидный латеральный путь (сознательное управление движением)

Экстрапирамидные пути

- 1. крыше-спинномозговой путь
- 2. красноядерно-спинномозговой
- 3. преддверно-спинномозговой
- 4. оливо-спинномозговой
- 5. ретикулярно-спинномозговой

Оболочки спинного мозга

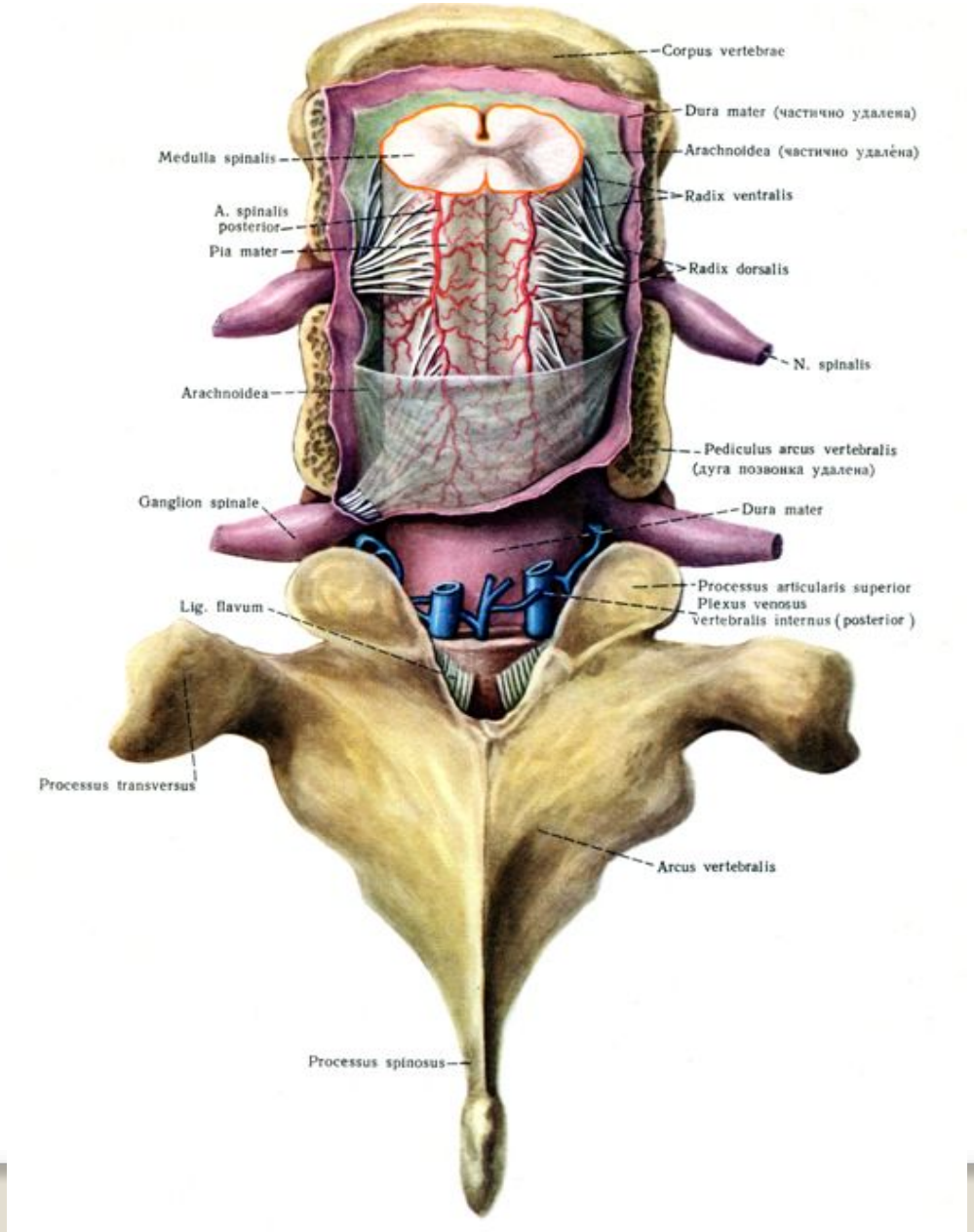

Оболочки спинного мозга

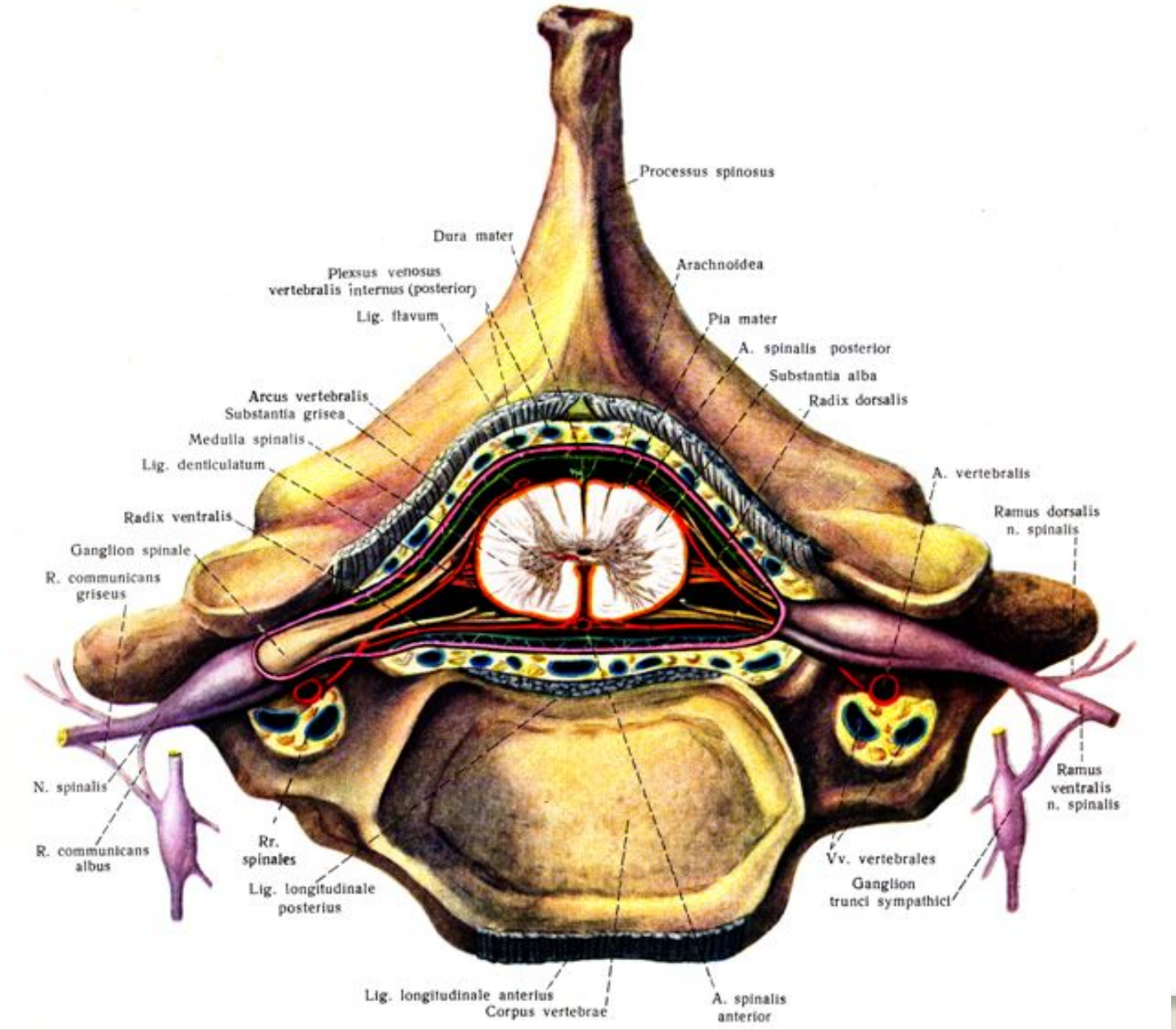

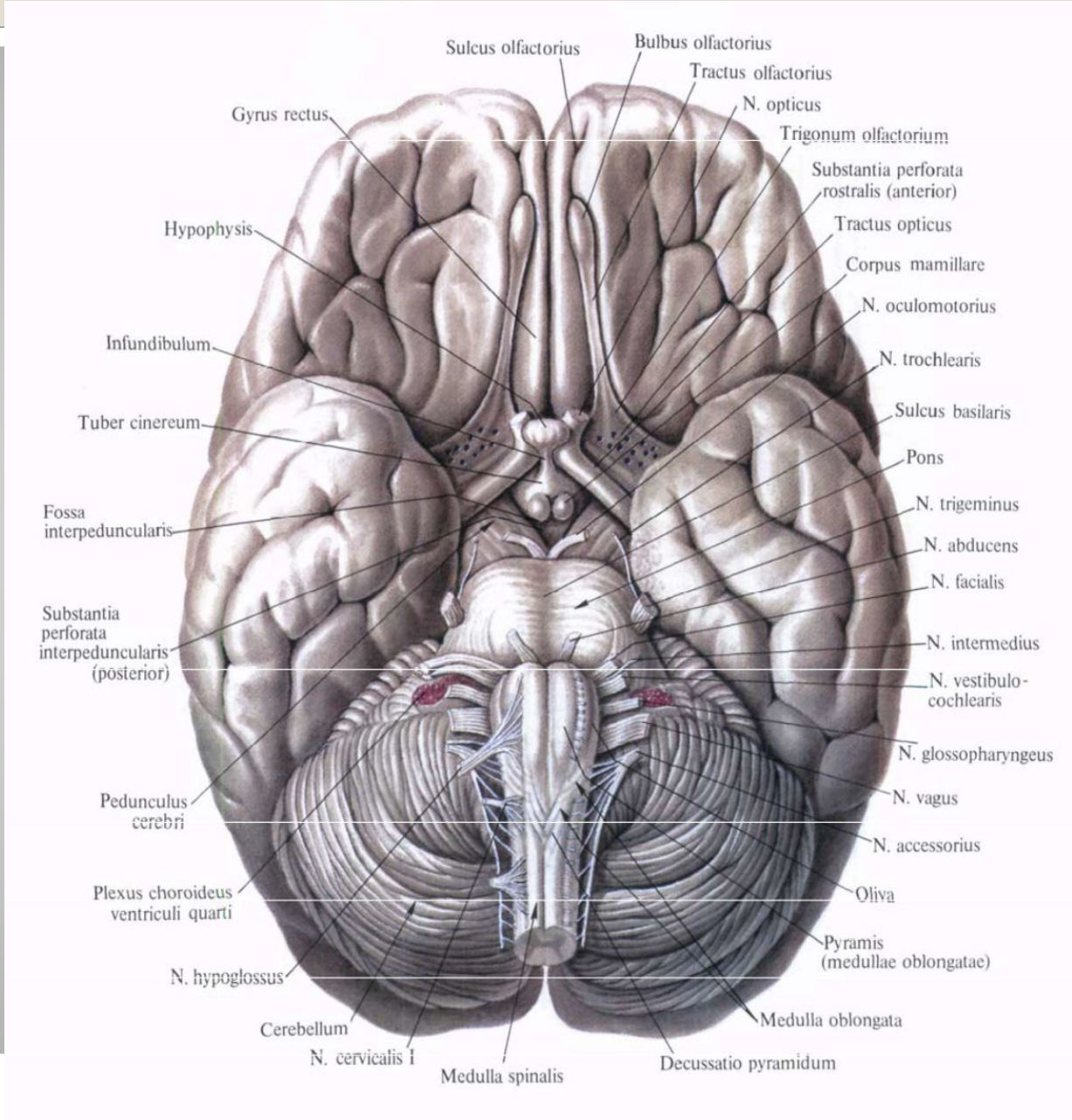
Sulcus olfactorius
Bulbus olfactorius
Tractus olfactorius
N. opticus
Trigonum olfactorium
Substantia perforata rostralis (anterior)
Tractus opticus
Corpus mamillare
N. oculomotorius
N. trochlearis
Sulcus basilaris
Pons
N. trigeminus
N. abducens
N. facialis
N. intermedius
N. vestibulo-cochlearis
N. glossopharyngeus
N. vagus
N. accessorius
Oliva
Pyramis (medullae oblongatae)
Medulla oblongata
Decussatio pyramidum
Medulla spinalis
N. cervicalis I
Cerebellum
N. hypoglossus
Plexus choroideus ventriculi quarti
Pedunculus cerebri
Substantia perforata interpeduncularis (posterior)
Fossa interpeduncularis
Tuber cinereum
Infundibulum
Hypophysis
Gyrus rectus

Головной мозг эмбриона человека на стадиях трех (А) и пяти (Б) мозговых пузырей.

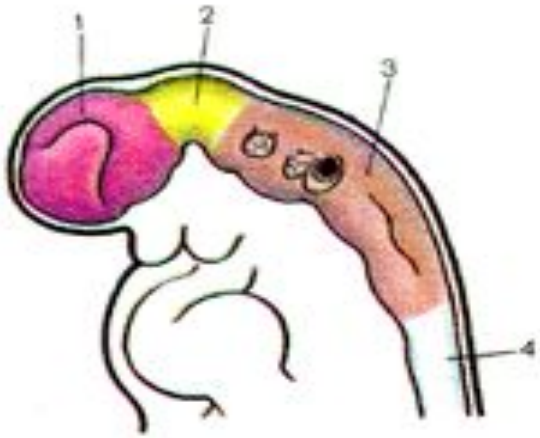

А

А — 3 1/2 нед:
1 — prosencephalon;
2 — mesencephalon;
3 — rhombencephalon;
4 — medulla spinalis.

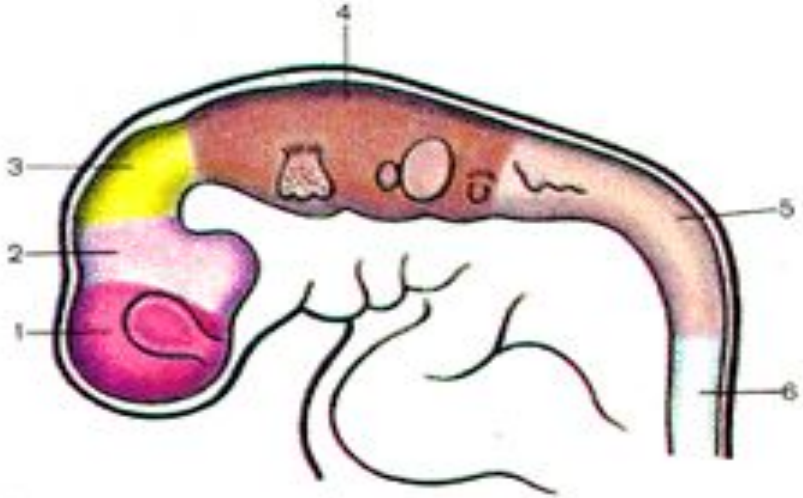

Б

Б — 4 нед:
1 — telencephalon;
2 — diencephalon;
3 — mesencephalon;
4 — metencephalon;
5 — myelencephalon;
6— medulla spinalis.

Головной мозг эмбриона человека, 8 нед.

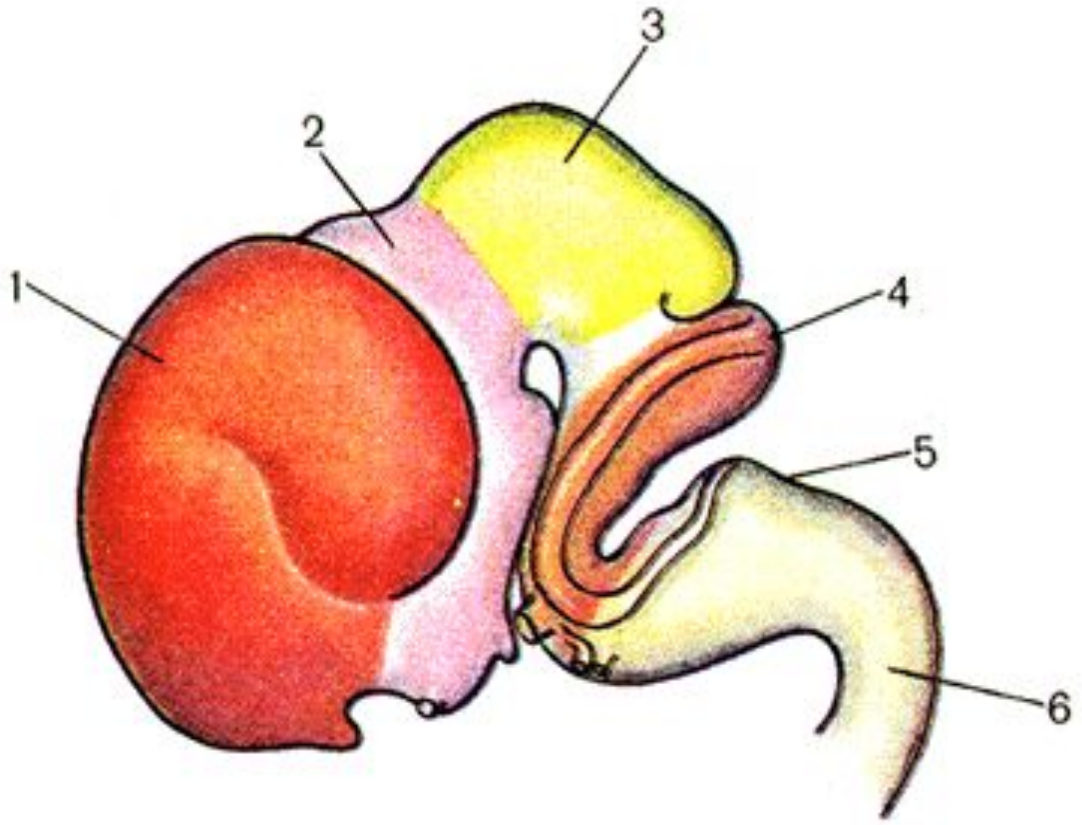

1 – telencephalon;
2 – diencephalon;
3 – mesencephalon;
4 – metencephalon;
5 – myelencephalon;
6 – medulla spinalis.

Стадия трех мозговых пузырей	Стадия пяти мозговых пузырей	Полость мозгового пузыря
Ромбовидный мозг	1. Продолговатый мозг 2. Задний мозг: Мост; мозжечок, перешеек ромбовидного мозга	Четвертый желудочек
Средний мозг	3. Средний мозг: пластинка крыши (четверохолмие), ножки мозга	Водопровод мозга (Сильвиев)
Передний мозг	4. Промежуточный мозг : таламус; эпиталамус (эпифиз); гипоталамус (гипофиз); метаталамус 5. Конечный мозг: полушария мозга; базальные ядра, обонятельный мозг, мозолистое тело, свод	Третий желудочек Боковые желудочки (левый – первый)

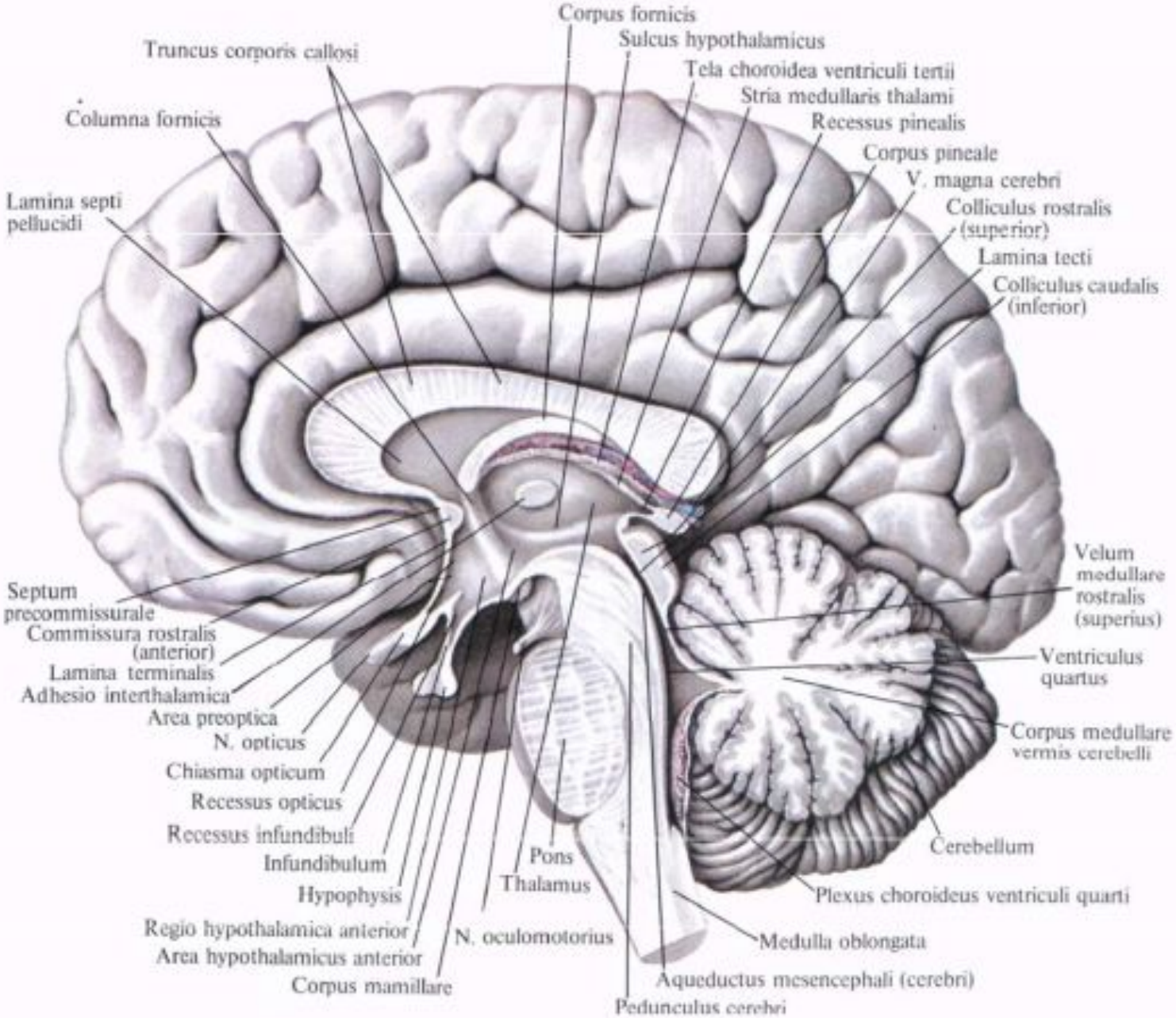
Corpus fornicis
Sulcus hypothalamicus
Truncus corporis callosi
Tela choroidea ventriculi tertii
Stria medullaris thalami
Columna fornicis
Recessus pinealis
Corpus pineale
V. magna cerebri
Lamina septi pellucidi
Colliculus rostralis (superior)
Lamina tecti
Colliculus caudalis (inferior)
Velum medullare rostralis (superius)
Septum precommissurale
Commissura rostralis (anterior)
Ventriculus quartus
Lamina terminalis
Adhesio interthalamica
Area preoptica
Corpus medullare vermis cerebelli
N. opticus
Chiasma opticum
Recessus opticus
Recessus infundibuli
Cerebellum
Infundibulum
Pons
Thalamus
Hypophysis
Plexus choroideus ventriculi quarti
Regio hypothalamica anterior
N. oculomotorius
Medulla oblongata
Area hypothalamicus anterior
Corpus mamillare
Aqueductus mesencephali (cerebri)
Pedunculus cerebri

- Обонял и зрил и глазом двигал и блок тройничный отводил лицом слуховой с языкоглоточным блуждали, добавили подъязычный
- Онегин Знал, Где Была Татьяна, Он Любил Слушать Язык Бесконечно Дорогой Подруги.
- Об Орясину Осёл Топорище Точит, А Факир , Ведя Гостей , Выть Акулой Хочет.
- Нюхай, зри, глазами двигай, Блок тройничный отводи, Лицо, слух, язык и глотку. Понапрасну не блуди. Добавляй под языки.
- ОбоЗри Глаз Блок Тройничный, Отведи Лицо Пред дверью, в Глотке-Языком Блуждая, Добавляешь Подязычный.

- I пара — обонятельный нерв (*n. olfactorius*)
- II пара — зрительный нерв (*n. opticus*)
- III пара — глазодвигательный нерв (*n. oculomotorius*)
- IV пара — блоковый нерв (*n. trochlearis*)
- V пара — тройничный нерв (*n. trigeminus*) 1 ветвь - глазничный нерв (*ophthalmicus*) 2 ветвь –) 2 ветвь – верхнечелюстной нерв (*maxillaris*) 3 ветвь нижнечелюстной нерв (*mandibularis*)
- VI пара — отводящий нерв (*n. abducens*)
- VII пара — лицевой нерв (*n. facialis*)
- VIII пара — преддверно-улитковый нерв (*n. vestibulocochlearis*)
- IX пара — языкоглоточный нерв (*n. glossopharyngeus*)
- X пара — блуждающий нерв (*n. vagus*)
- XI пара — добавочный нерв (*n. accessorius*)
- XII пара — подъязычный нерв (*n. hypoglossus*)

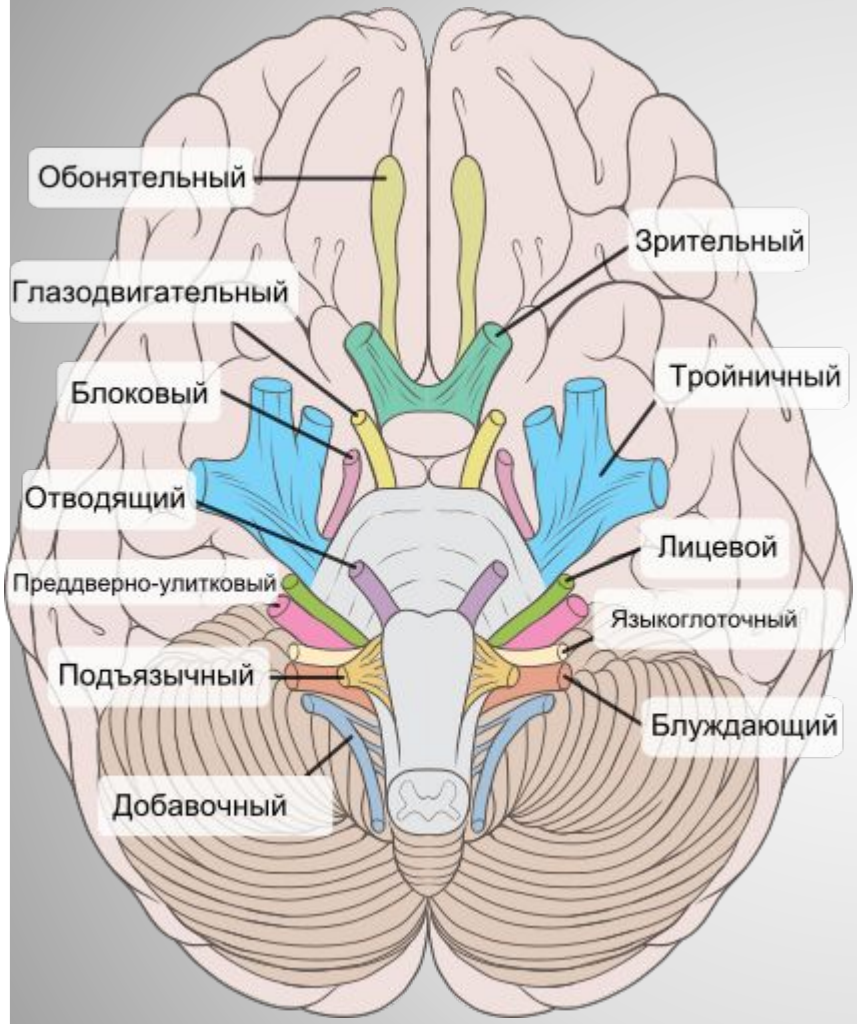
Обонятельный
Зрительный
Глазодвигательный
Блоковый
Тройничный
Отводящий
Лицевой
Преддверно-улитковый
Языкоглоточный
Подъязычный
Блуждающий
Добавочный

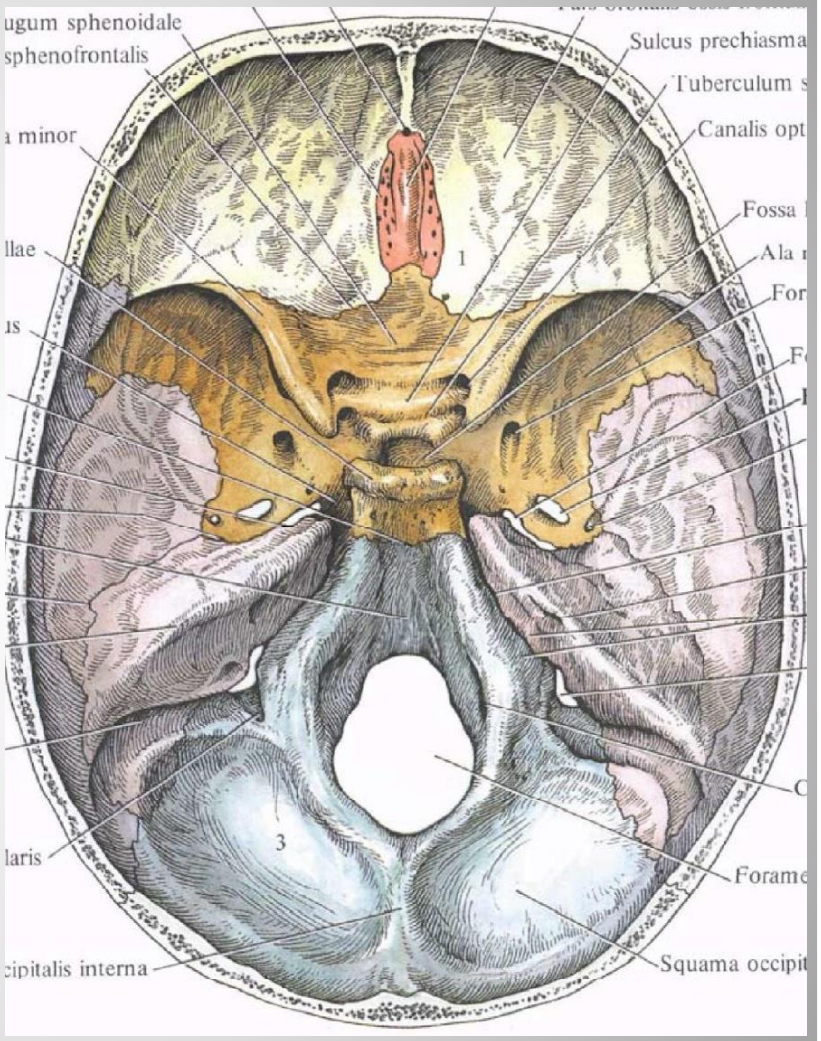
ugum sphenoidale
sphenofrontalis
Sulcus prechiasma
Tuberculum s
a minor
Canalis opt
Fossa
llae
Ala
For
1
2
3
laris
Forame
cipitalis interna
Squama occipit