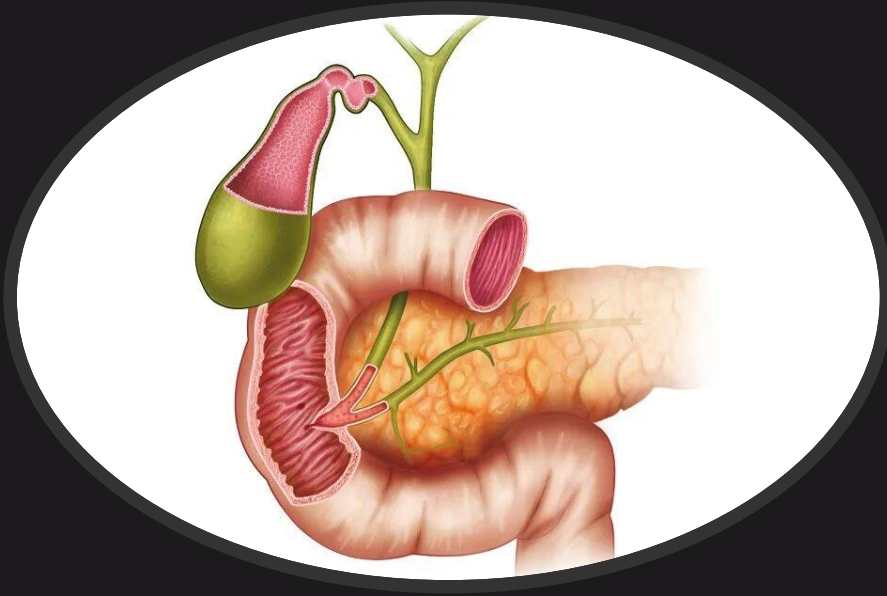

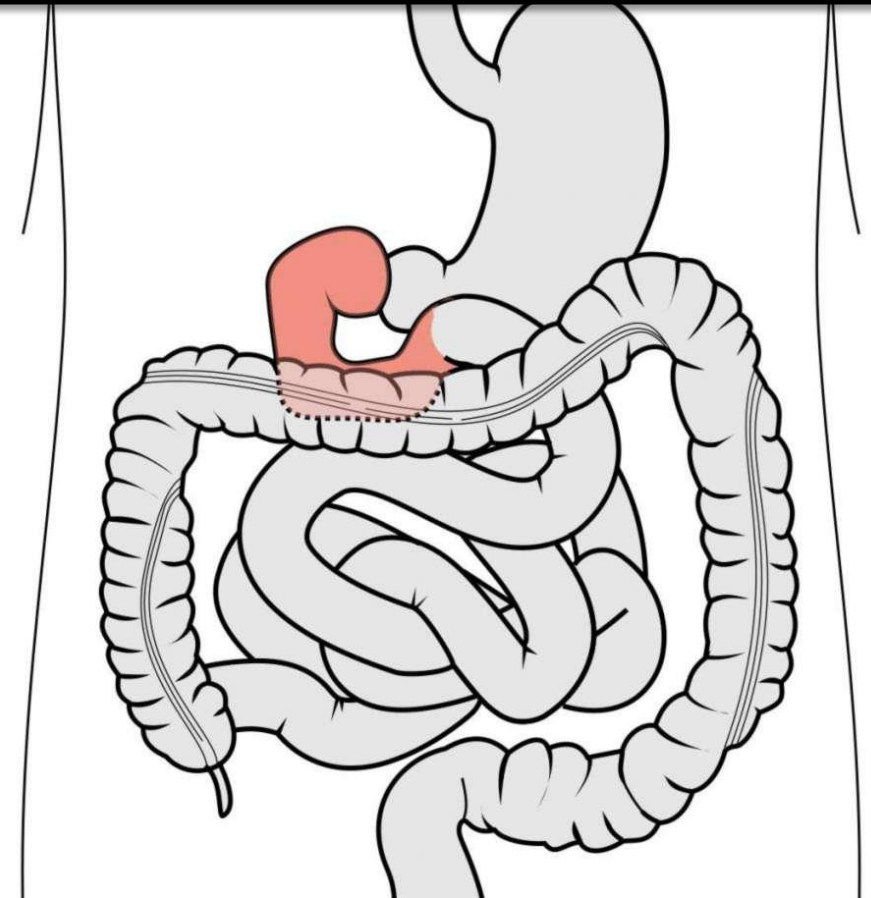
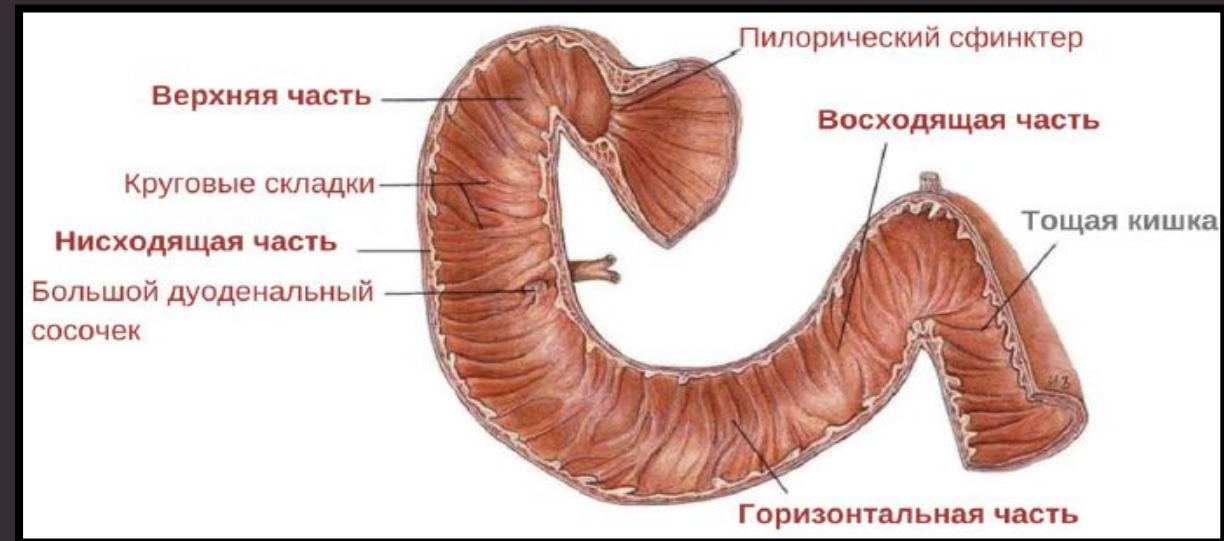
# DUODENUM

*Двенадцатипёрстная кишка получил  
а своё название из-за того, что её  
длина составляет около двенадцати  
поперечников пальцев руки.*

**Двенадцатипёрстная кишка, *duodenum***, - начальный отдел тонкой кишки, расположенный на задней стенке брюшной полости. Начинается от привратника желудка, заканчивается **двенадцатипёрстно-тощекишечным изгибом, *flexura duodenojejunalis***. В типичных случаях имеет форму подковы, огибающей головку поджелудочной железы.

Функции:

- I. Приведение pH поступающей из желудка пищевой кашицы к щелочному. Начало процесса пищеварения - подготовка пищи для переваривания в тонкой кишке.
- II. Инициация и регулирование секреции ферментов поджелудочной железы и желчи в зависимости от кислотности и химического состава поступающего химуса
- III. Осуществление рефлексорного открывания и закрывания привратника желудка в зависимости от кислотности поступающей пищи. Регуляция секреторной функции желудка.

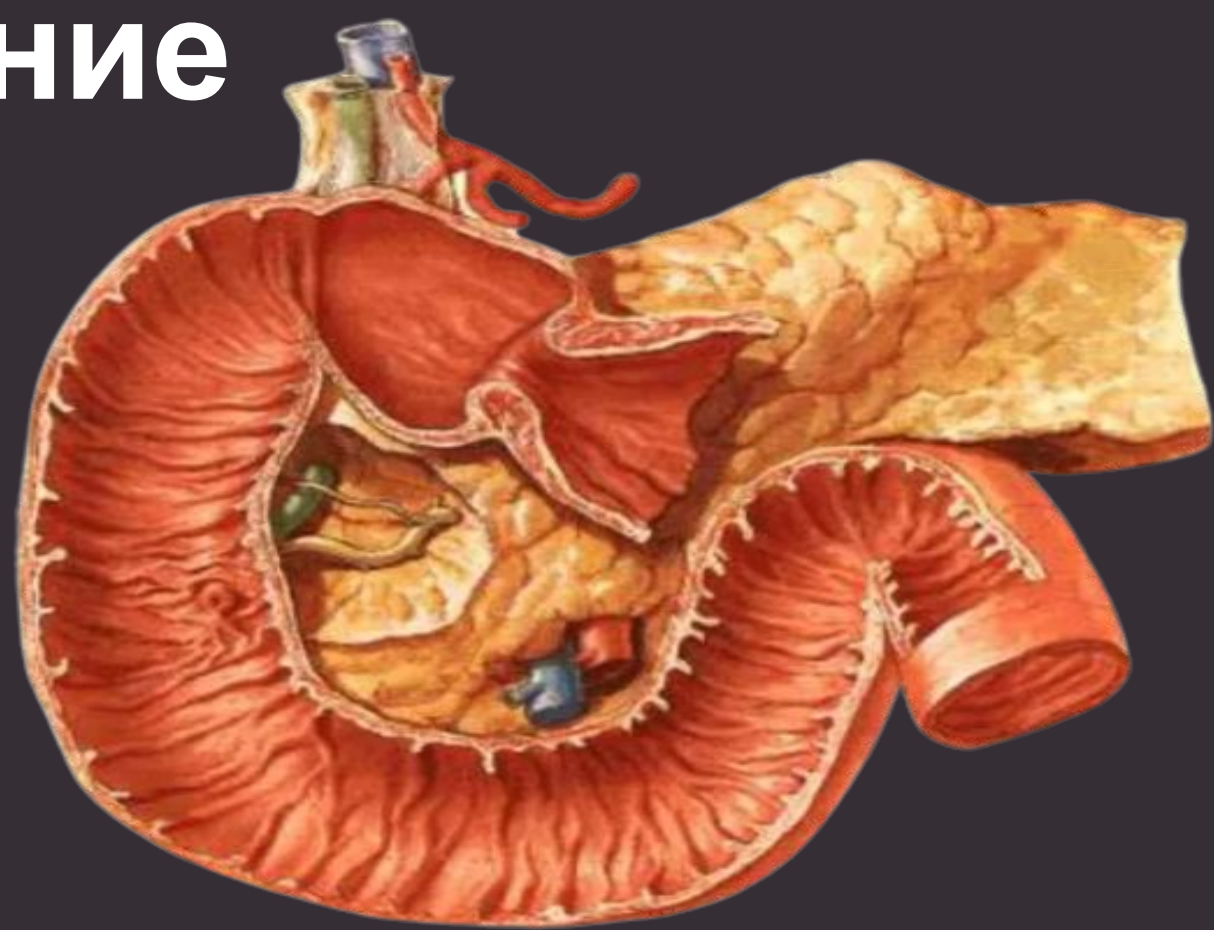


# Строение

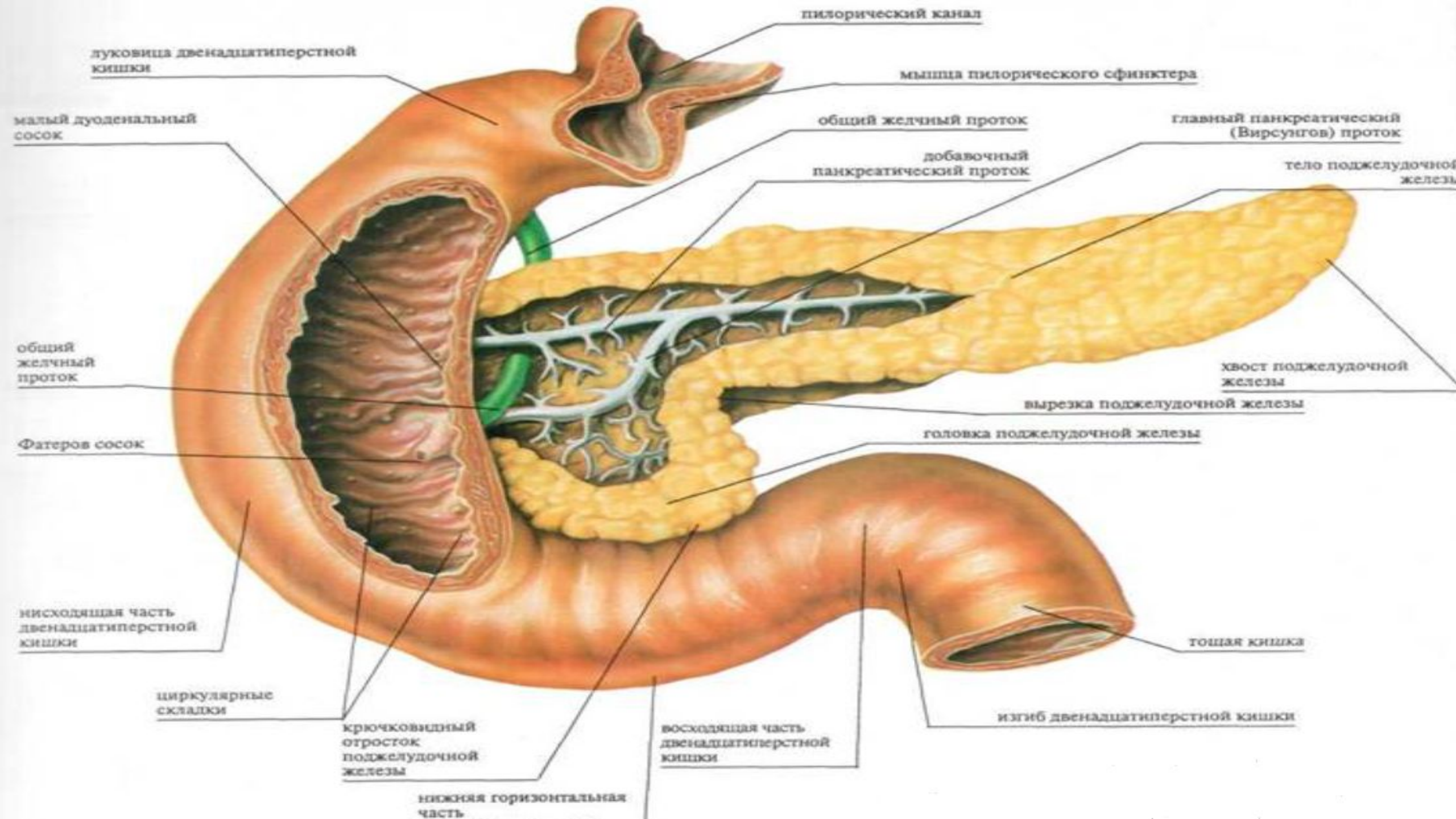
**Верхняя часть** (*pars superior*) вначале несколько расширена и образует **ампулу**, *ampulla*, или **луковицу**, *bulbus*. Она направляется косо, направо, назад и дугообразно изгибается, образуя **верхний изгиб**, *flexura duodeni superior*, и продолжается в нисходящую часть. Самая короткая (3-6 см) и широкая (до 4 см).

**Нисходящая часть** (*pars descendens*) располагается справа от поясничного отдела позвоночника, имеет длину 7—12 см и переходит в нижнюю часть. В месте перехода образуется **нижний изгиб**, *flexura duodeni inferior*.

**Горизонтальная часть** (*pars horizontalis*) длиной 6—8 см, идёт справа налево, пересекает позвоночник в поперечном направлении, затем изгибается кверху, продолжаясь в восходящую часть.



**Восходящая часть** (*pars ascendens*), имея длину в 4-5 см, слева от поясничного отдела позвоночника образует двенадцатиперстно-тощий изгиб, *flexura duodenojejunalis*, и переходит в брыжеечный отдел тонкой кишки. В редких случаях восходящая часть двенадцатиперстной кишки не выражена.



луковица двенадцатиперстной кишки

малый дуоденальный сосок

общий желчный проток

Фатеров сосок

нисходящая часть двенадцатиперстной кишки

циркулярные складки

крючковидный отросток поджелудочной железы

нижняя горизонтальная часть

восходящая часть двенадцатиперстной кишки

головка поджелудочной железы

вырезка поджелудочной железы

хвост поджелудочной железы

тощая кишка

изгиб двенадцатиперстной кишки

общий желчный проток

добавочный панкреатический проток

главный панкреатический (Вирсунгов) проток

тело поджелудочной железы

мышца пилорического сфинктера

пилорический канал

## Голотопия:

- Брюшная полость
- Правое подреберье
- Правая боковая область
- Околопупочная область

## Скелетопия:

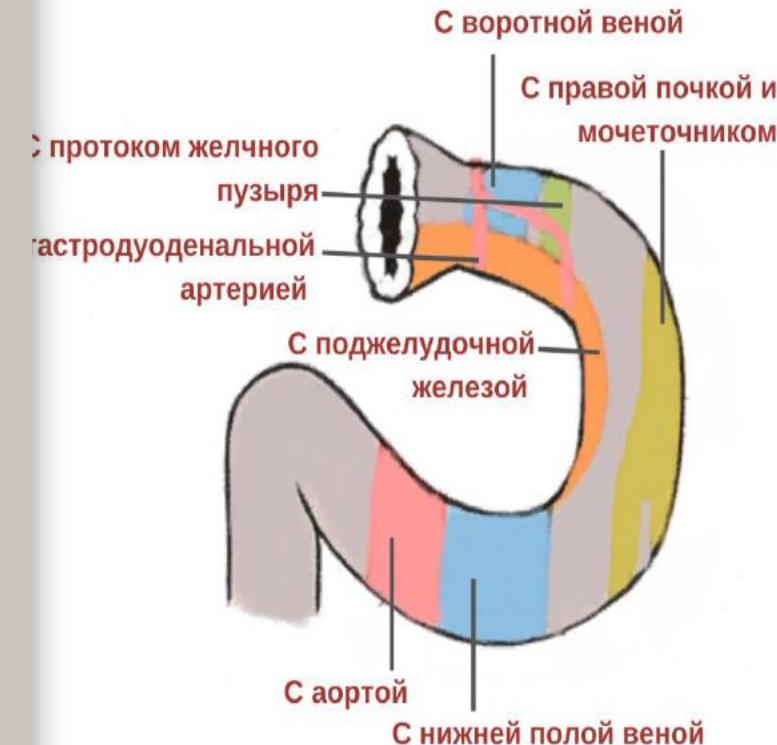
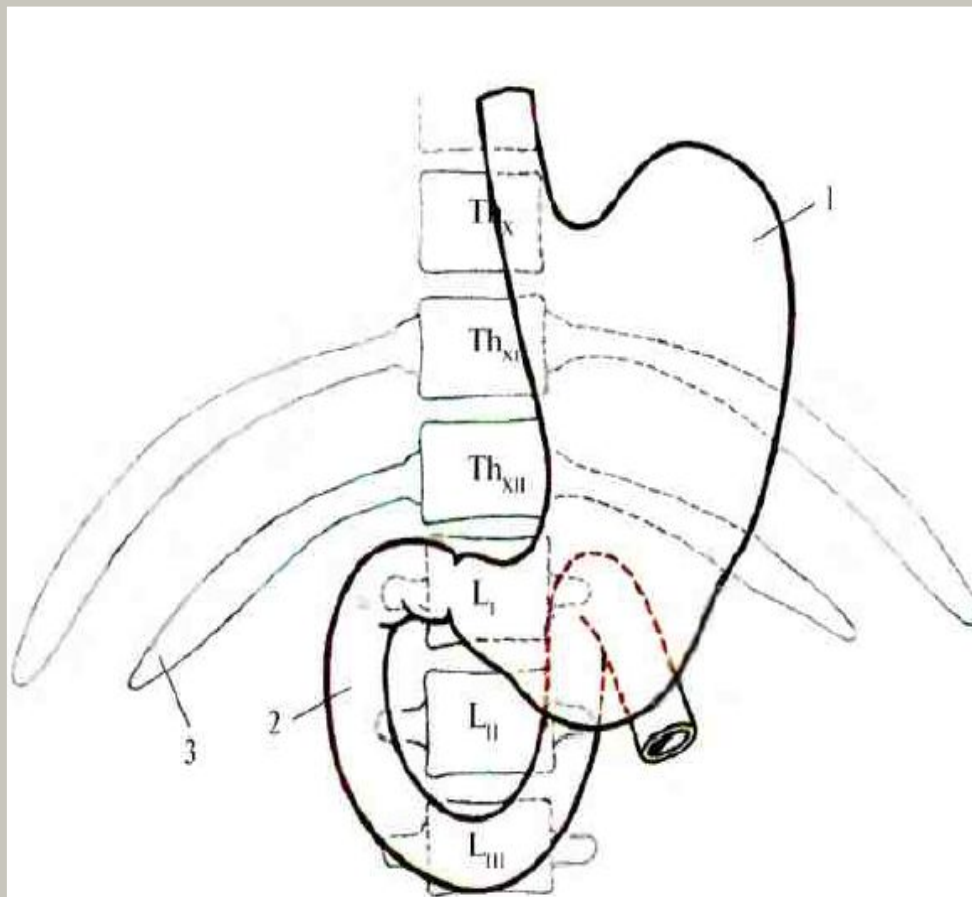
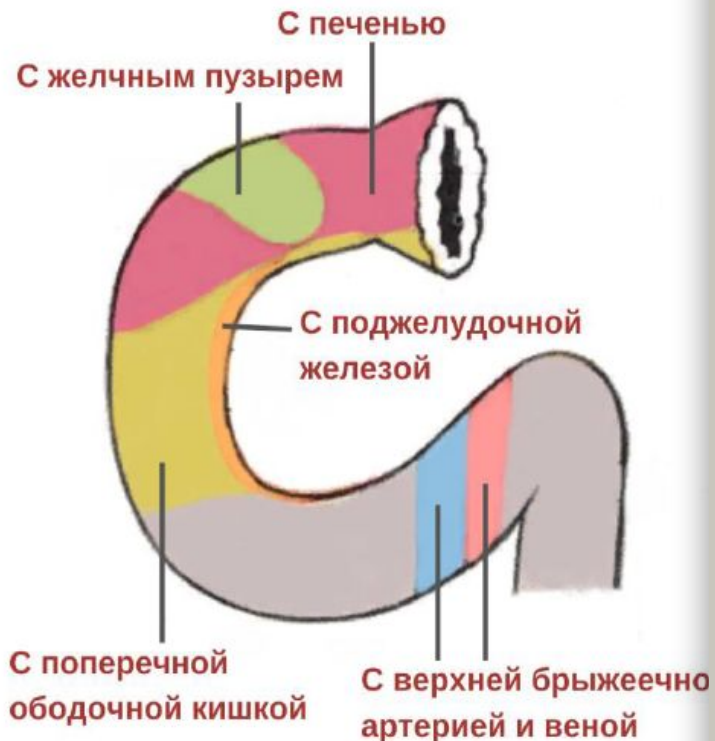
- Верхняя часть - на уровне  $L_1$
- Нисходящая часть - от уровня  $L_1$  до уровня  $L_{III}$
- Горизонтальная часть - на уровне  $L_{III}$
- Восходящая часть - от уровня  $L_{III}$  до уровня  $L_I$

## Синтопия:

- ❖ Верхняя часть сверху и спереди прилежит к квадратной доле печени, а также к шейке и телу желчного пузыря.
- ❖ Нисходящая часть задней поверхностью соприкасается с правой почкой, начальным отделом мочеточника и почечными сосудами. Спереди прикрыта поперечной ободочной кишкой и её брыжейкой.

Позади горизонтальной части - аорта, нижняя полая вена, впереди - верхние брыжеечные артерия и вена.

Восходящая часть сзади прилежит аорте и нижней полой вене, а спереди — к петлям тонкого кишечника.



# Двенадцатиперстная кишка



