# ТЕМА : Предраковые заболевания шейки матки, матки ,яичников и яичек.

Выполнила Шахмаева Э.О.

# Введение…

- 1. Общее понятия определение ,анатомия и строения в норме органа (матки и их придатков,яичек)
- 2. ЭтиоПатогенез предраковых образований .
- 3. Узи признаки в норме и патологии .
- 4 Макропрепарат в норме и патологии .
- 5
- 6 Вывод

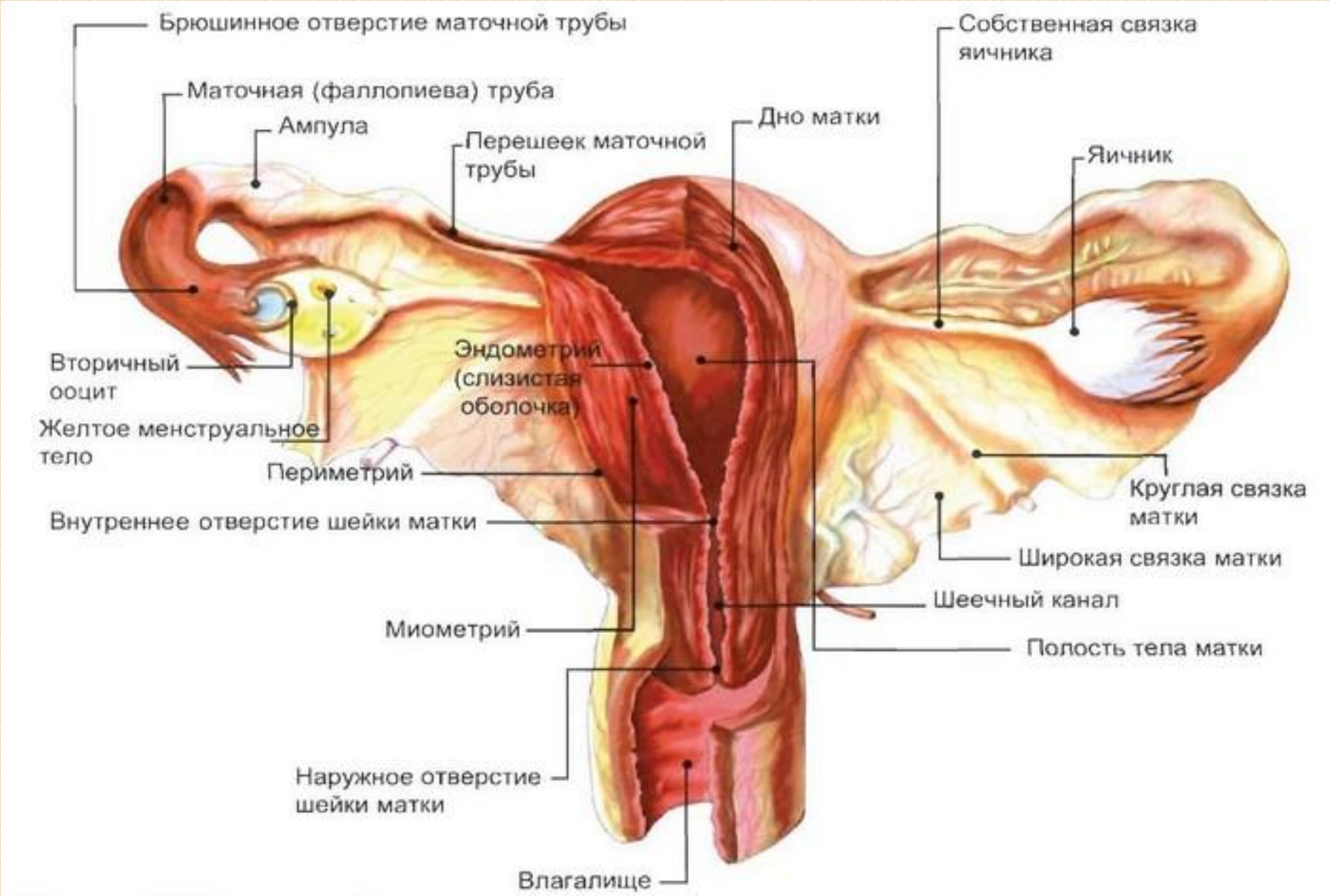
Брюшинное отверстие маточной трубы
Маточная (фаллопиева) труба
Ампула
Перешеек маточной трубы
Дно матки
Собственная связка яичника
Яичник
Вторичный ооцит
Желтое менструальное тело
Эндометрий (слизистая оболочка)
Периметрий
Внутреннее отверстие шейки матки
Круглая связка матки
Широкая связка матки
Шеечный канал
Миометрий
Полость тела матки
Наружное отверстие шейки матки
Влагалище

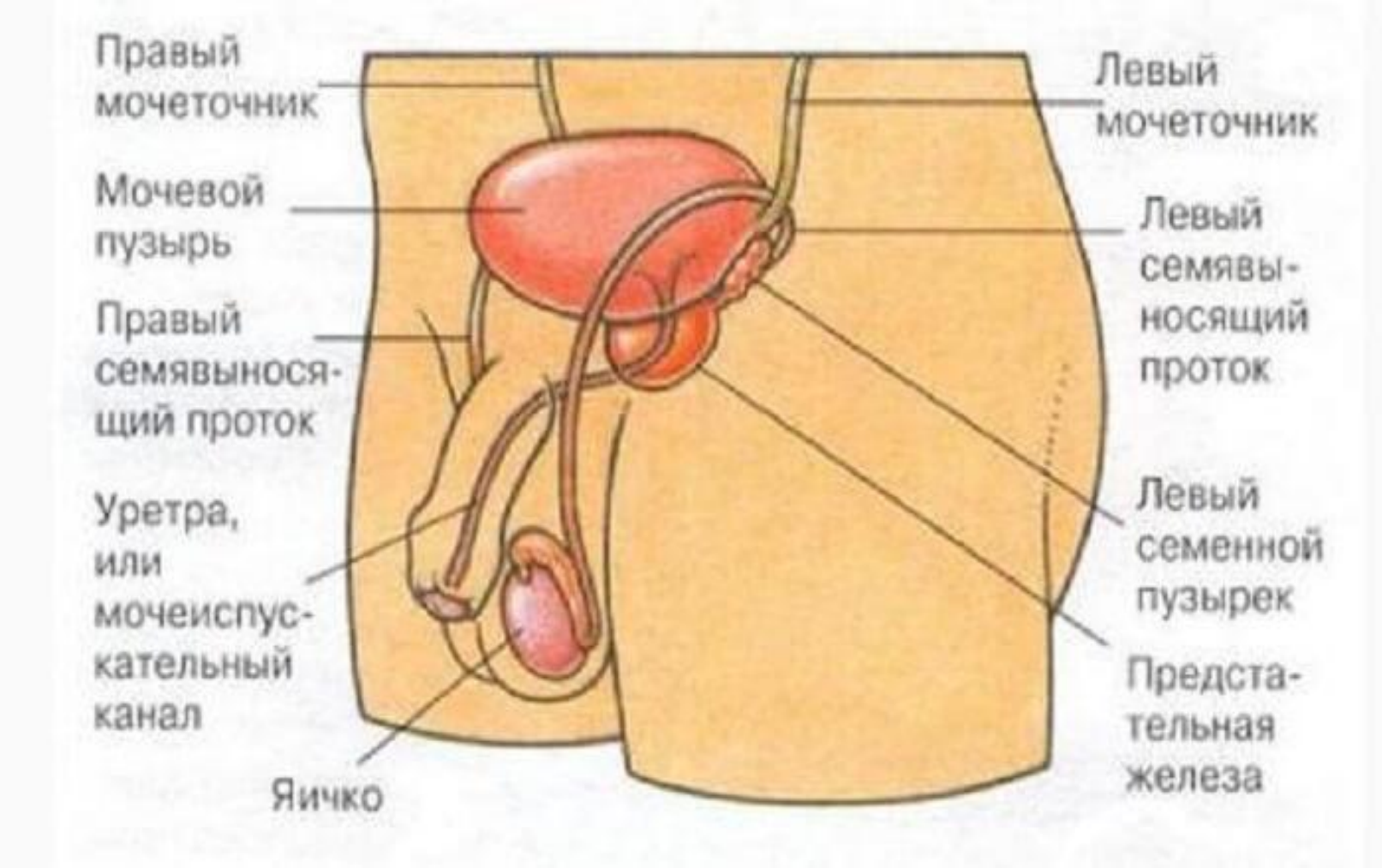
Правый мочеточник
Мочевой пузырь
Правый семявыносящий проток
Уретра, или мочеиспускательный канал
Яичко
Левый мочеточник
Левый семявыносящий проток
Левый семенной пузырек
Предстательная железа

# ФАКТОРЫ РИСКА

- 1. Раннее начало половой жизни
- 2. Частая смена половых партнеров.
- 3. Роды в раннем возрасте 4.Аборты или роды с травмой щейки матки
- 5. Воспалительные заболевания влагалища и ц/к, инфицированные ВПЧ (особенно 16 и 18 серотипы) и ВПГ (особенно ВПГ-2)
- 6. Нарушения гормонального баланса (чаще – прогестерондефицитные состояния)
- 7. Нарушения местного иммунитета

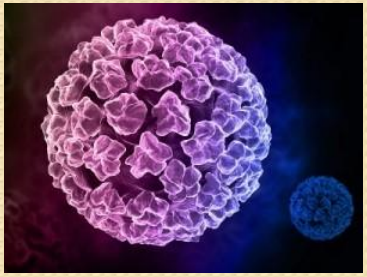

# КЛИНИКО-МОФОЛОГИЧЕСКАЯ КЛАССИФИКАЦИЯ ПАТОЛОГИЧЕСКИХ ПРОЦЕССОВ ШЕЙКИ МАТКИ

- (Бохман Я. В. , 1989)
- 1. 1. Фоновые процессы: эктопия (псевдоэрозия), истинная эрозия, эктропион, полип, эндометриоз, лейкоплакия, эритроплакия, папиллома, плоские кондиломы.

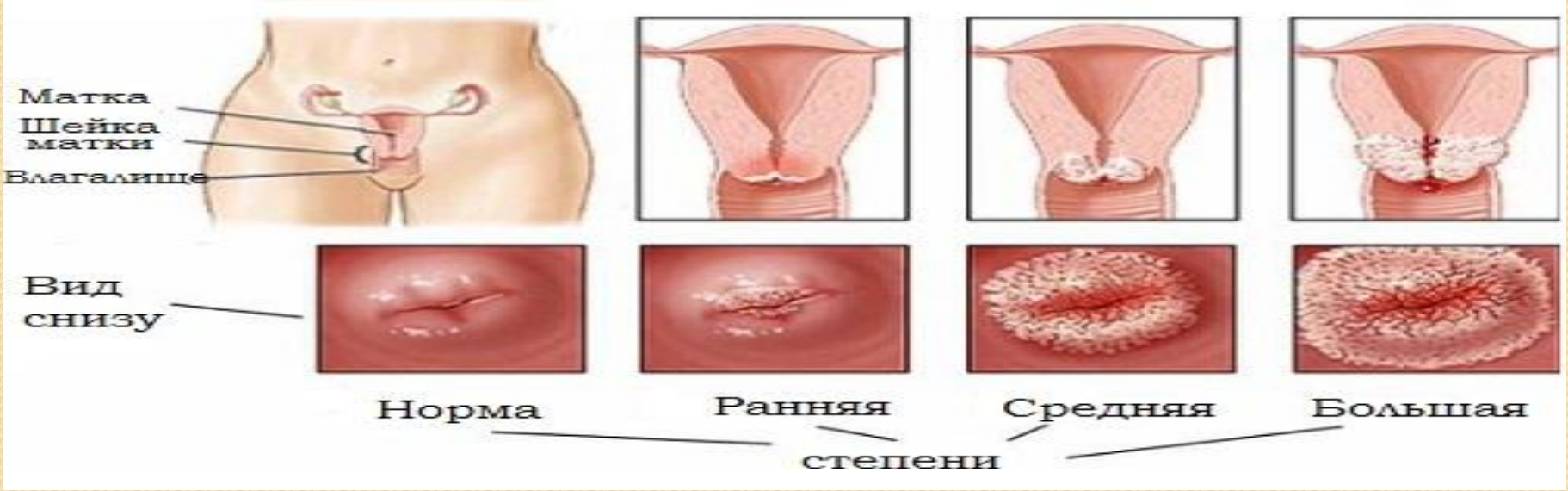

# КЛИНИКО-МОФОЛОГИЧЕСКАЯ КЛАССИФИКАЦИЯ ПАТОЛОГИЧЕСКИХ ПРОЦЕССОВ ШЕЙКИ МАТКИ

- Бохман Я. В. , 1989)
- 2.**Предраковый процесс** ( ( CIN I II III) – дисплазия шейки матки: слабая — CIN I ;
- умеренная — CIN II ,
- , тяжелая — CIN III
- 3. **Преинвазивный рак** (Ca in situ , , внутриэпителиальный рак)
- 4. **Микроинвазивный рак**
- 5. **Инвазивный рак** – плоскоклеточный ороговевающий, плоскоклеточный неороговевающий, аденокарцинома, диморфный железисто-плоскоклеточный (мукоэпидермоидный), низкодифференцированный

# ДИСПЛАЗИЯ ШЕЙКИ МАТКИ

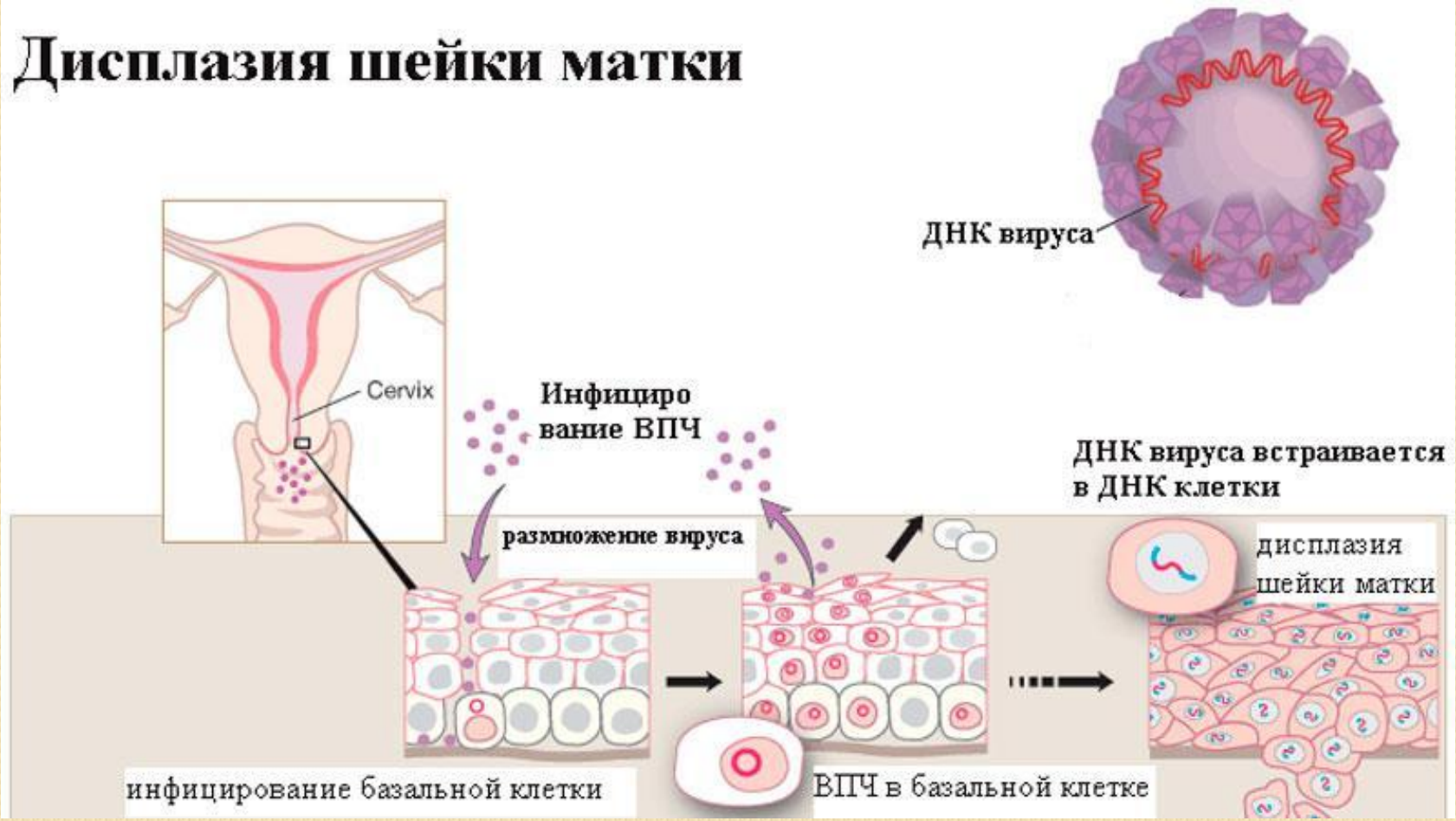

# ДИСПЛАЗИЯ ШЕЙКИ МАТКИ

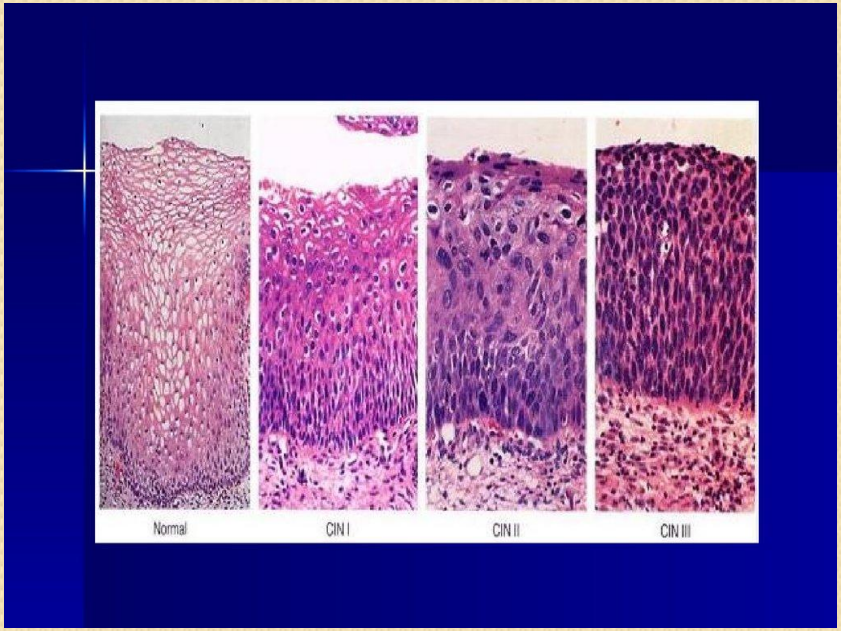

# ПРЕИНВАЗИВНЫЙ РАК

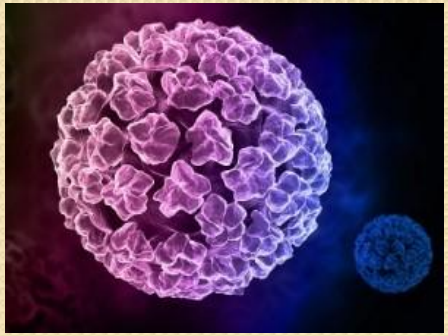

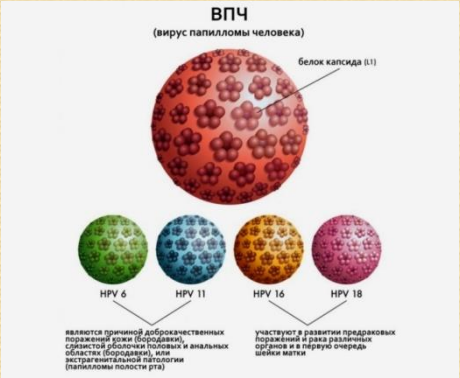


- ***Цервикальная интраэпителиальная неоплазия (CIN, дисплазия шейки матки)***
- ассоциировано с папилломавирусной инфекцией высокого онкогенного риска. Роль папилломавирусов **6 и 11 типов** (неонкогенных) в развитии данного процесса , морфологические изменения тканей шейки матки, которые характеризуются интенсивным, патологическим размножением клеток с признаками **атипии.**
- Эти изменения происходят в **среднем** и **базальном** слоях эпителиального покрова шейки. Постепенно эти нарушенные клеточные элементы становятся основой будущей (возможной) опухоли шейки матки., что **верхностный слой и строма не изменены!!!!!**
- В поверхностном слое определяются зрелые ороговевающие элементы.

# МИКРОИНВАЗИВНЫЙ РАК

- стадия) характеризуется глубиной инвазии до 3 мм.

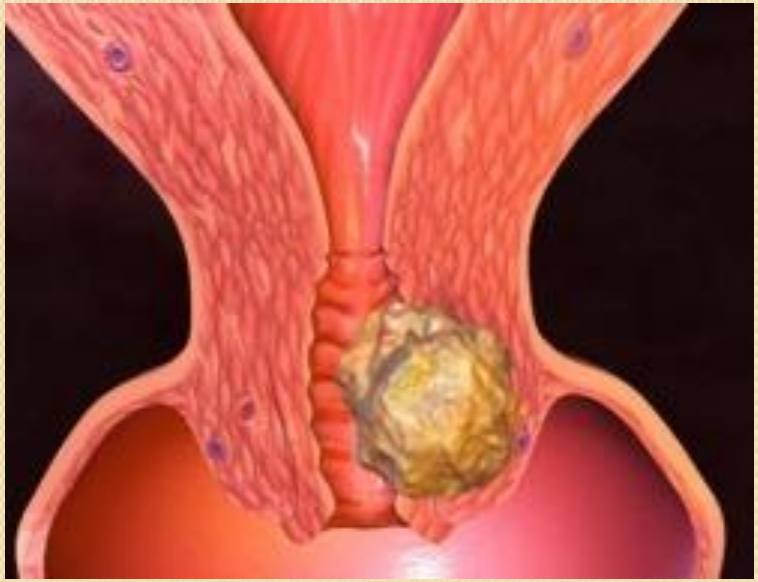

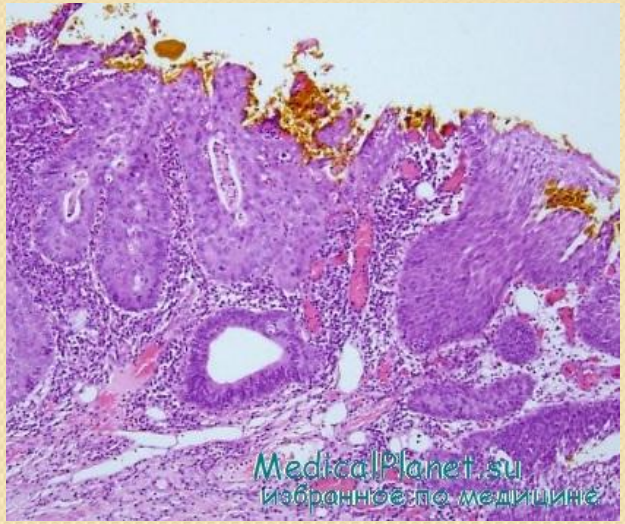

# ИНВАЗИВНЫЙ РАК

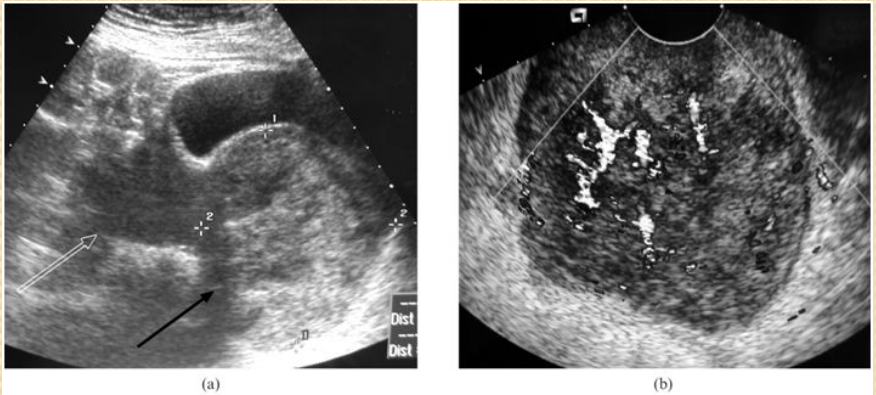

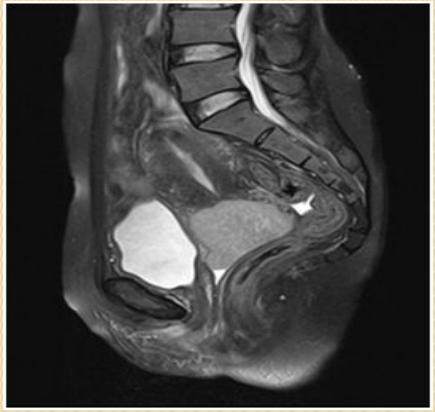

# ПРЕДРАКОВОЙ ПРОГРЕССИИ ЗАБОЛЕВАНИЙ ЯИЧНИКОВ

- **Гуморальные фазы → Меноррагия (длительные и обильные месячные)Аднексит Нарушения менструального цикла**
- **(*Благоприятный прогноз*)**
- 
- **Фазы матрикса → Кисты яичниковХронические аднекситы Спайки**
- **(*Тенденция к хронизации*)**
- 
- **Клеточные фазы Аменорея Атрофия яичников Опухолевые образования яичников**
- **(*Сомнительный прогноз*)**

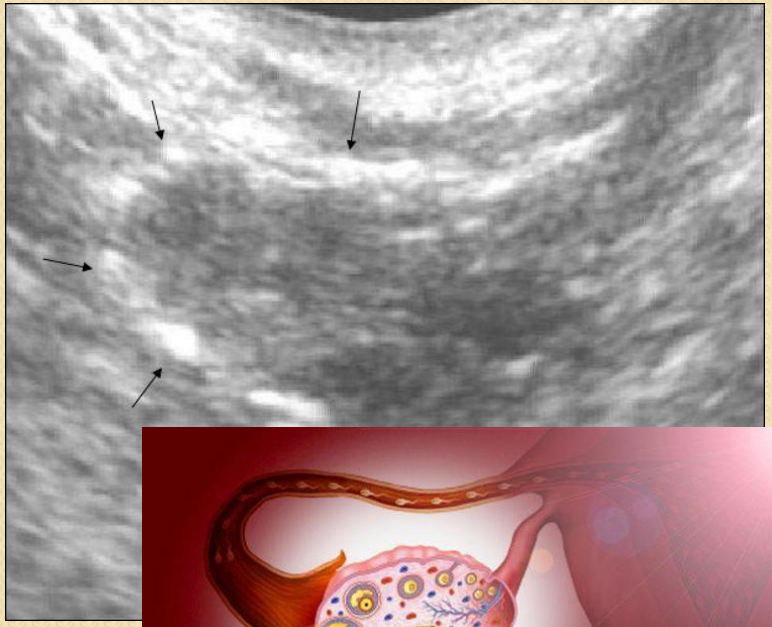

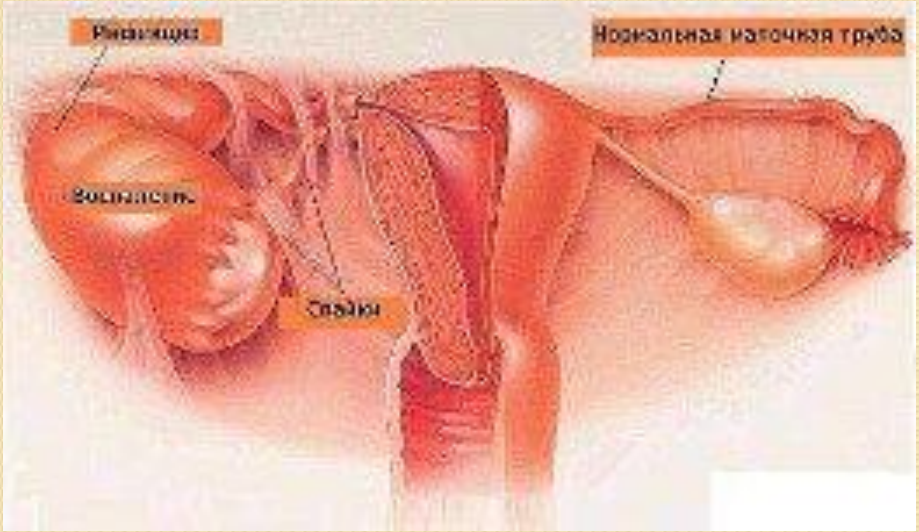
Нормальная маточная труба

Воспаление
Яичник
Матка

КЛИНИКА ЖЕНСКОГО ЗДОРОВЬЯ
ID_20110409_105004
09/04/11
10:50:03
SP/General
E9-4/CH7MHz
DR70/M2/P2
G84/E1/100%
MI1.0 TIs0.3
6.0 cm
12 Hz
ZSI 0
Cine
Параовариальная киста

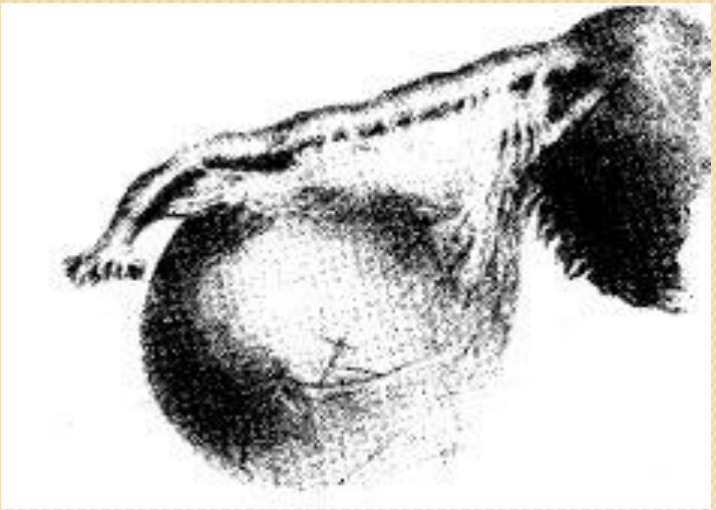

Отрезок
Отнош
Площ
3D-объем
3D-объем
Отр.1

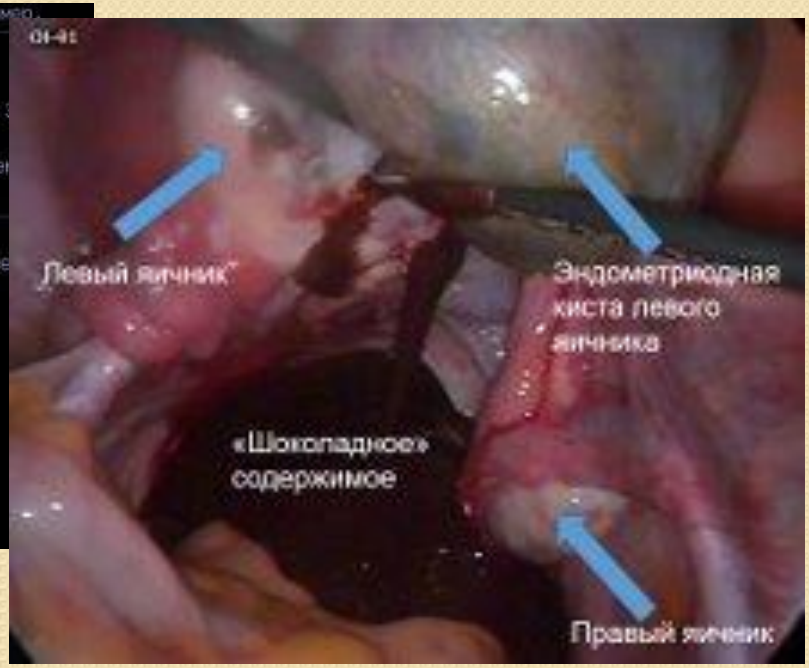
Левый яичник
Эндометриоидная киста левого яичника
«Шоколадное» содержимое
Правый яичник

- **Описание органов таза в норме:**
- **Матка** (длина х ширина х толщина): в детородном возрасте – 5 х 5,4 х 3,5 см, через 20 лет от начала менопаузы – 4,2 х 4,4 х 3 см
- **Эхогенность матки** – однородная
- **Контуры матки** – ровные, четкие
- **Толщина М-эхо** зависит от дня цикла
- **Размеры яичников** (длина х ширина х толщина): в детородном возрасте – 3,6 х 1,9 х 2,6 см

# ЗЛОКАЧЕСТВЕННЫЕ ОПУХОЛИ ЯИЧЕК

- Злокачественные опухоли яичек занимают лишь небольшой процент (**до 1%**) от всех новообразований, встречающихся у мужчин. Но за последние полвека заболеваемость увеличилась почти вдвое, причем находят рак яичек (РЯ) чаще у молодых людей в возрасте **20-30 лет**.
- **Семинома** – самый распространенный и самый агрессивный вид рака яичек. К

# СЕМИНОМА ЯИЧКА

это плотный узел или несколько узлов, которые отграничены от яичка.
Развитие рака яичек выражается появлением уплотнения, которое, как правило, не вызывает болезненных ощущений. По мере роста опухоли, яичко увеличивается и деформируется. Размер узла достигает до 5 см и более. В основном семиномы односторонние. Поражение двух яичек встречается редко (2% случаев).

LN5-12Поверх.распол. органы
[2D] V50/124дБ УИЭ Дин.90 МПС 1

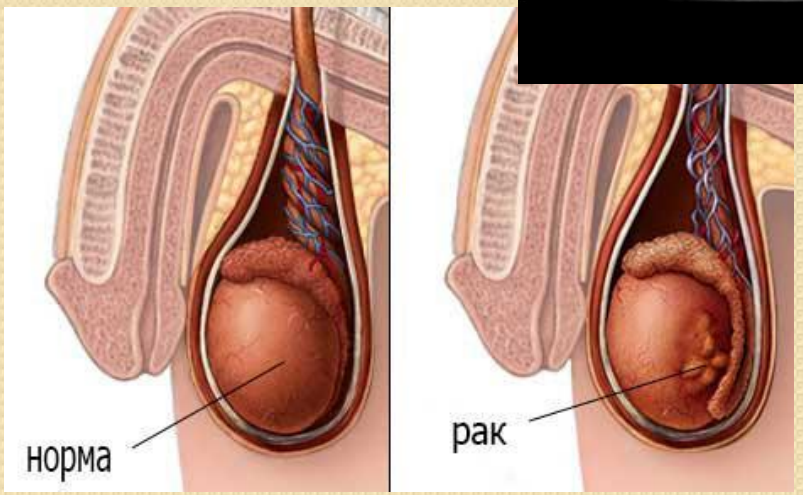
норма
рак

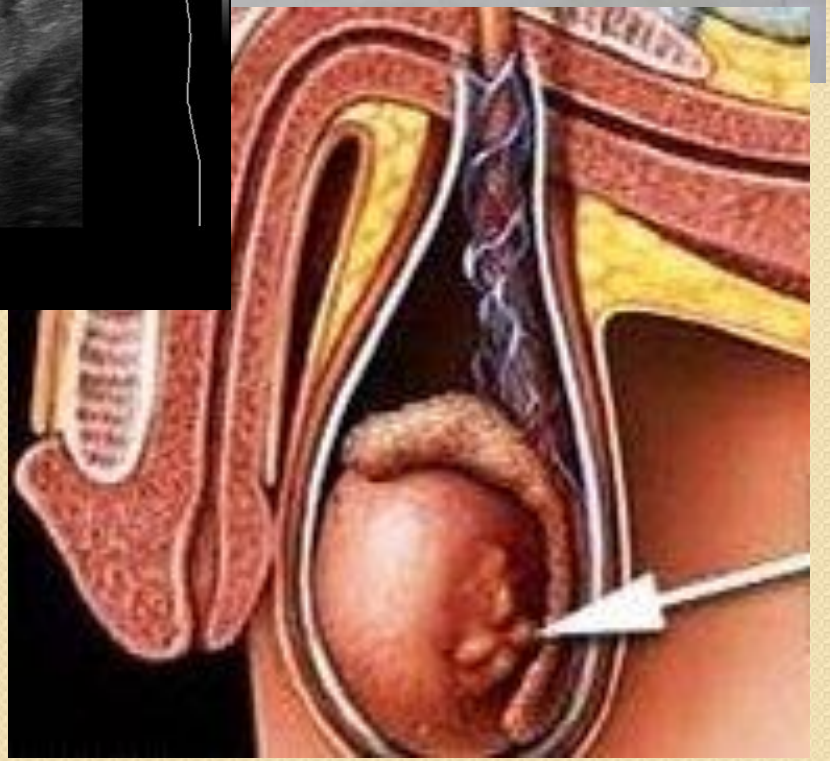

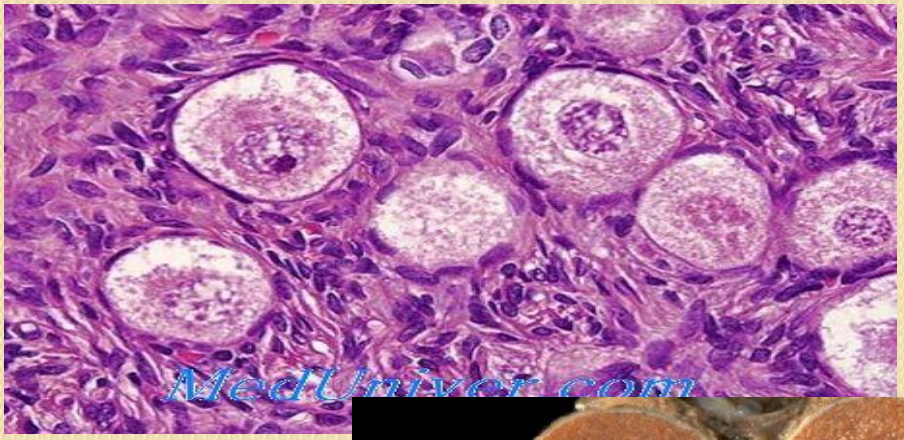
MedUniver.com

DomMedika.com
ординаторская врача

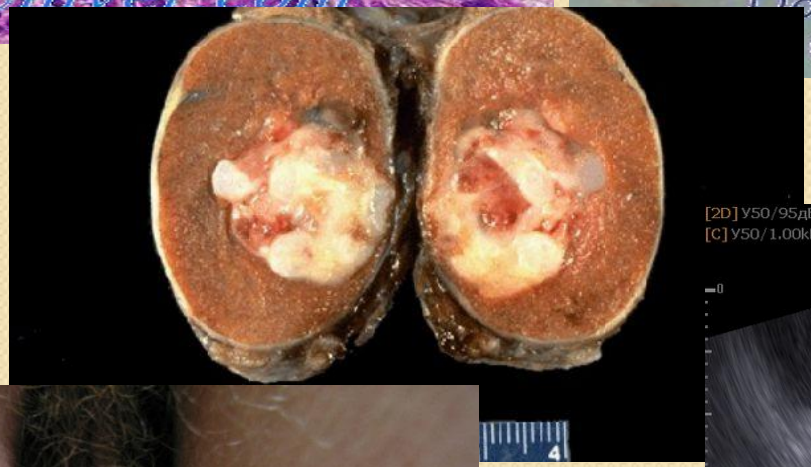

www.uroland.ru
ВИЗУАЛЬНО ОПРЕДЕЛЯЕТСЯ
ОБРАЗОВАНИЕ ЛЕВОГО ЯИЧКА

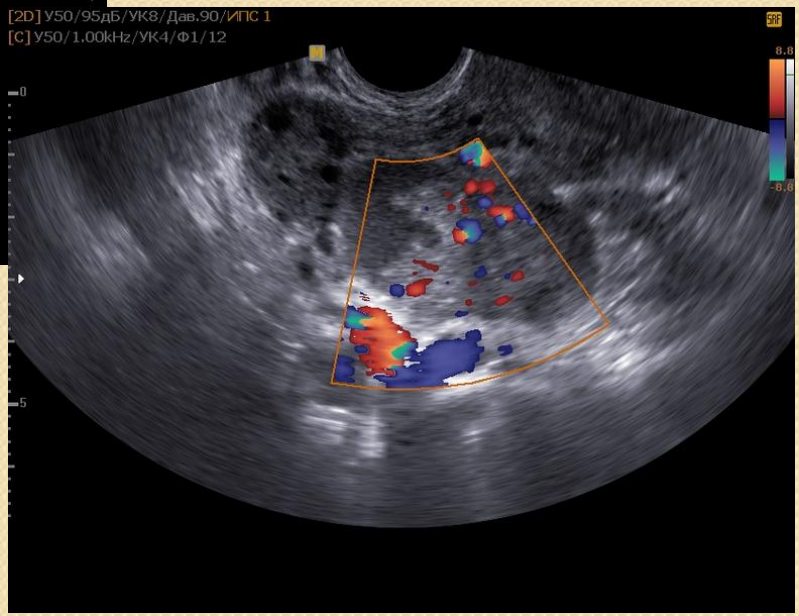
[2D] У50/95дБ/УК8/Дав.90/ИПС 1
[C] У50/1.00kHz/УК4/Ф1/12

# Стадии рака яичка

| Система, принятая в Великобритании | | Система TNM | |
|---|---|---|---|
| Стадия I | Опухоль в пределах яичка (после орхфуникулэктомии уровень маркеров не увеличен; результаты всех клинических исследований отрицательны) | T1 | Опухоль в пределах яичка и примыкающего семенного канатика |
| | | T2 | Опухоль распространена на семенной канатик на уровне пахового кольца |
| Стадия II | Поражение тазовых лимфатических узлов и узлов брюшной полости (уровень маркеров все время увеличен. Положительные результаты лимфографии и КТ-сканирования брюшной полости) | T3 | Целостность капсулы яичка нарушена (или трансскротальная орхидэктомия) |
| | | N0 | Не затронуты |
| | | N1 | Размер в норме; присутствуют микрометастазы |
| IIa | Лимфатические узлы < 2 см | N2 | Увеличены; опухоль не распространяется за пределы лимфатических узлов |
| IIb | Лимфатические узлы 2–5 см | | A: ‹ 2 см, поражено менее 5 узлов |
| IIc | Лимфатические узлы > 5 см | | B: › 2 см, поражено более 5 узлов |
| Стадия III | Лимфатические узлы в средостении и/или надключичные лимфоузлы | N3 | Опухоль распространяется за пределы лимфатического узла |
| Стадия IV | Отдаленные метастазы[a]<br>L1 < 3 метастазов < 2 см<br>L2 > 3 метастазов < 2 см<br>L3 размер > 2 см | N4 | Забрюшинные лимфатические узлы с признаками остаточной опухоли после операции |
| | | M0 | Без отдаленных метастазов |
| | | M1 | Обнаруживаются отдаленные метастазы |

[a] Следует обращать внимание на количество и размер метастазов в легких, поскольку это имеет важное прогностическое значение

meduniver.com

# ВИДЕН ЛИ РАК МАТКИ НА УЗИ?

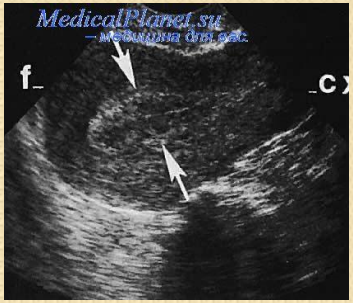


- Насторожить врача должны данные УЗИ матки, если регистрируется увеличение М-эхо (толщина эндометрия) **более 4 мм**
- у пожилых женщин или **10-16 мм** у пациенток до менопаузы.
- При величине М-эхо **более 12 мм** у молодых женщин назначают аспирационную биопсию.
- Если эта величина составляет **5-12 мм** – выполняют гистероскопию и прицельную биопсию (взятие материала из подозрительного участка).
- **При обнаружении опухоли на УЗИ можно определить**:
- размеры и контуры матки;
- структуру миометрия;
- расположение опухоли;
- глубину прорастания в миометрий;
- поражение внутреннего зева, яичников и лимфоузлов.

- Дополнительную информацию дает цветное **допплеровское картирование** – ультразвуковое исследование сосудов, позволяющее оценить скорость и интенсивность кровотока в сосудах матки и опухолевом очаге.
- **Гистероскопия** – важнейший метод диагностики, позволяющий оценить выраженность и распространенность опухоли и взять материал для гистологического анализа.
- При подозрении на рак матки необходимо выполнить **раздельное диагностическое выскабливание** стенок цервикального кан

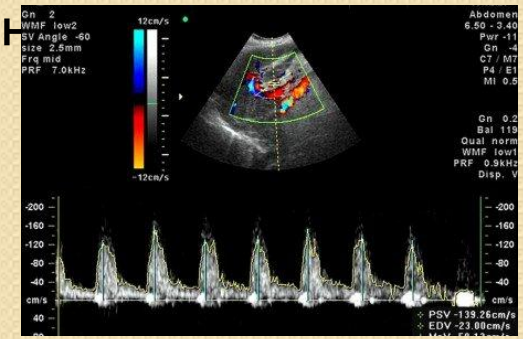

# ПРОФИЛАКТИКА РАКА ШЕЙКИ МАТКИ

Вакцина обеспечивает перекрестную защиту у **40.6%** вакцинированных в отношении любых проявлений ВПЧ-инфекции (16,18), выявленных цитологически, вызванных другими онкогенными типами ВПЧ (95%) Вакцина эффективна в отношении развития любых CIN2 поражений (вне зависимости от типа ДНК вируса ВПЧ) у 73.3% субъектов (95%)

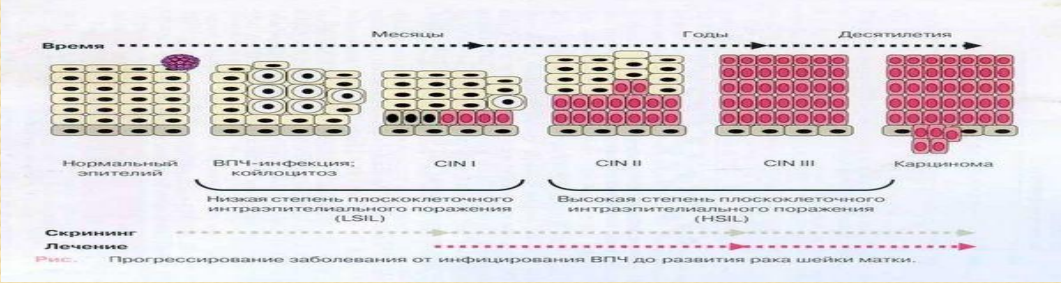


**НУЖНО ЗНАТЬ !!!!!**

Пять первых признаков рака

- 1. Болезненные ощущения. Сильная боль появляется на последних этапах рака!
- 2. Быстрая потеря веса.
- 3. Постоянная слабость. Опухоль выделяет в организм продукты жизнедеятельности, которые приводят к интоксикации.
- 4. Повышенная температура тела.
- 5.Изменение состояния кожи и волос.

# РАННЯЯ ДИАГНОСТИКА

На основании :

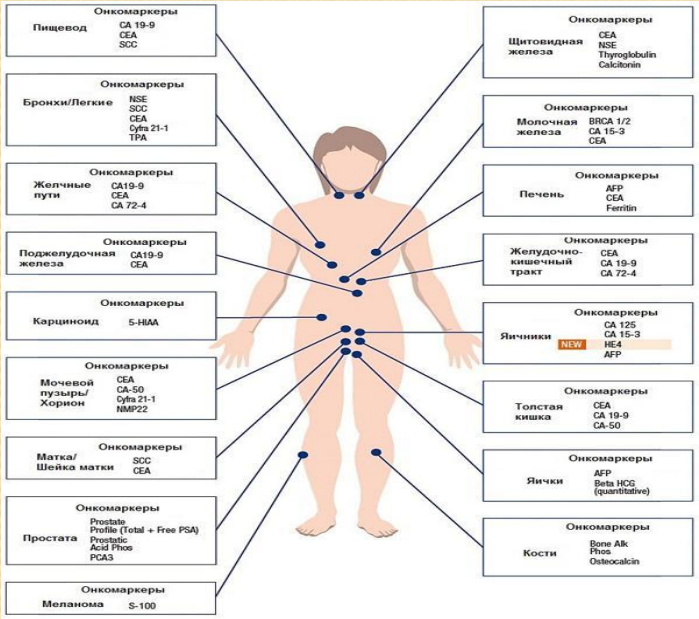


- 1.Анамнеза
- 2. Жалоб
- 3 Объективных данных (пальпации,перкуссии, аускультации )
- 4.Лабораторных данных.
- 5.Онко – маркеры (СА-125)
- 6.Инструментальных исследований (УЗИ,КТ, МРТ,Рентгенография и тд.)

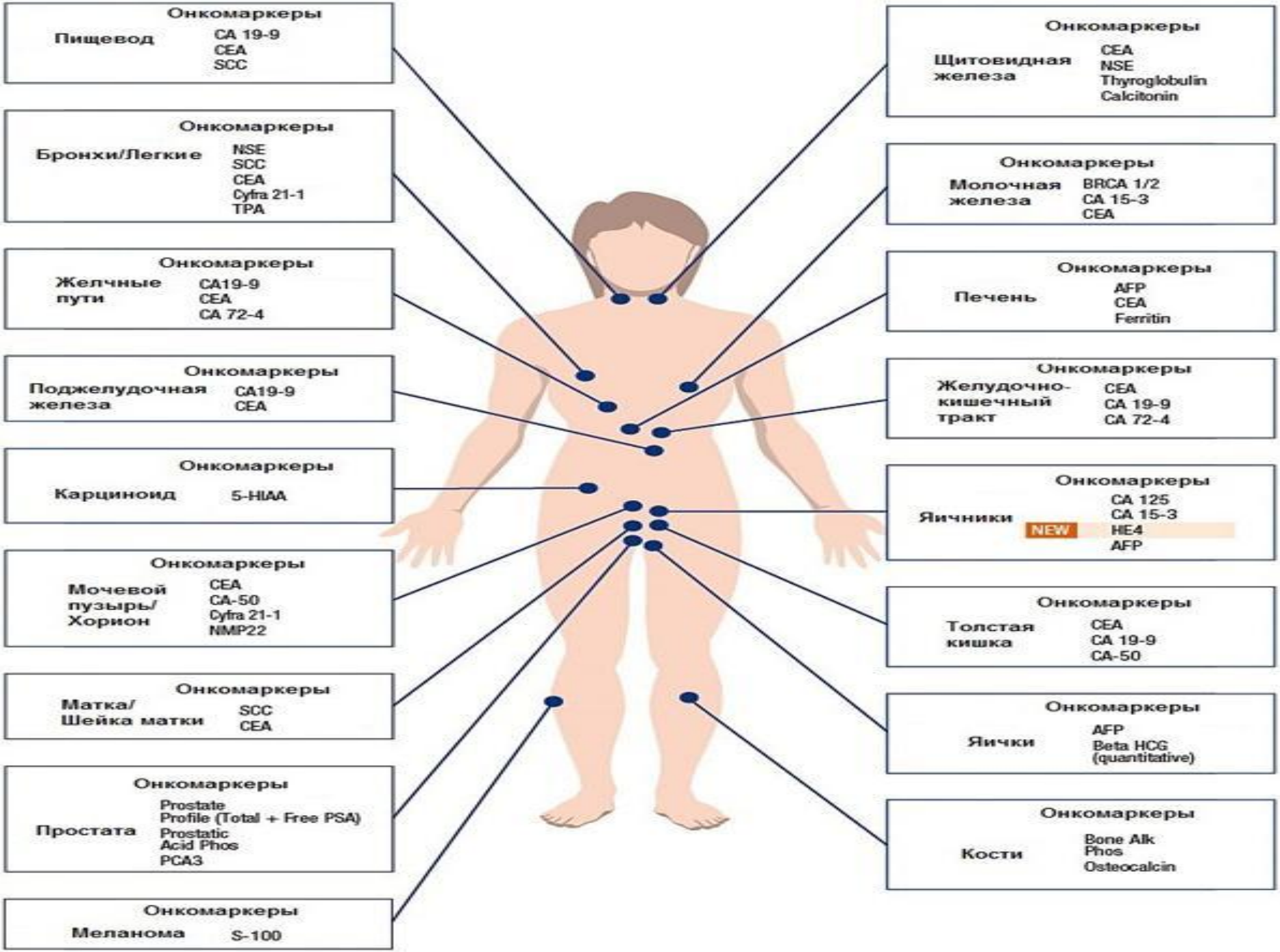
Онкомаркеры
Пищевод
CA 19-9
CEA
SCC
Онкомаркеры
Бронхи/Легкие
NSE
SCC
CEA
Cyfra 21-1
TPA
Онкомаркеры
Желчные пути
CA19-9
CEA
CA 72-4
Онкомаркеры
Поджелудочная железа
CA19-9
CEA
Онкомаркеры
Карциноид
5-HIAA
Онкомаркеры
Мочевой пузырь/ Хорион
CEA
CA-50
Cyfra 21-1
NMP22
Онкомаркеры
Матка/ Шейка матки
SCC
CEA
Онкомаркеры
Простата
Prostate Profile (Total + Free PSA)
Prostatic Acid Phos
PCA3
Онкомаркеры
Меланома
S-100
Онкомаркеры
Щитовидная железа
CEA
NSE
Thyroglobulin
Calcitonin
Онкомаркеры
Молочная железа
BRCA 1/2
CA 15-3
CEA
Онкомаркеры
Печень
AFP
CEA
Ferritin
Онкомаркеры
Желудочно-кишечный тракт
CEA
CA 19-9
CA 72-4
Онкомаркеры
Яичники
CA 125
CA 15-3
NEW
HE4
AFP
Онкомаркеры
Толстая кишка
CEA
CA 19-9
CA-50
Онкомаркеры
Яички
AFP
Beta HCG (quantitative)
Онкомаркеры
Кости
Bone Alk Phos
Osteocalcin

# ОНКОМАРКЕРЫ

PSA (простат-специфический антиген) – рак предстательной железы

CA 15-3 и CA 27.29 – рак молочной железы

CA-125 – рак яичников

Альфа-фетопротеин – гепатоцеллюлярная карцинома, несеминомные опухоли зародышевых клеток

Хорионический гонадотропин человека – несеминомные опухоли зародышевых клеток, гестационная трофобластическая болезнь

CA 19-9 – рак поджелудочной железы и желчных путей

Кальцитонин и тиреоглобулин – рак щитовидной железы

# СПАСИБО ЗА ВНИМАНИЕ