Центральная нервная система

Лекция – визуализация

Преподаватель Скворцова И.Е.

Головной мозг
Плечевое сплетение
Шейное сплетение
Симпатический нервный ствол
Межрёберные нервы
Спинной мозг
Срединный нерв
Лучевой нерв
Конский хвост
Поясничное сплетение
Крестцовое сплетение
Локтевой нерв
Запирательный нерв
Седалищный нерв
Бедренный нерв
Большеберцовый нерв
Внутренний кожный нерв ноги
Малоберцовый нерв

Передний мозг представлен большими полушариями, соединенными мозолистым телом. Поверхность образована корой, площадь которой около 2200 см^2. Ее поверхность увеличивают складки, извилины и борозды. В коре человека находятся от 14 до 17 млрд. нервных клеток, расположенных в 6 слоев, толщина коры 2 – 4 мм. Скопления нейронов в глубине полушарий образуют подкорковые ядра.

Кора полушарий состоит из 4 долей: лобной, теменной, височной и затылочной, разделенных бороздами. В коре каждого полушария центральная борозда отделяет лобную долю от теменной, боковая борозда отделяет височную долю, теменно-затылочная борозда отделяет затылочную долю от теменной.

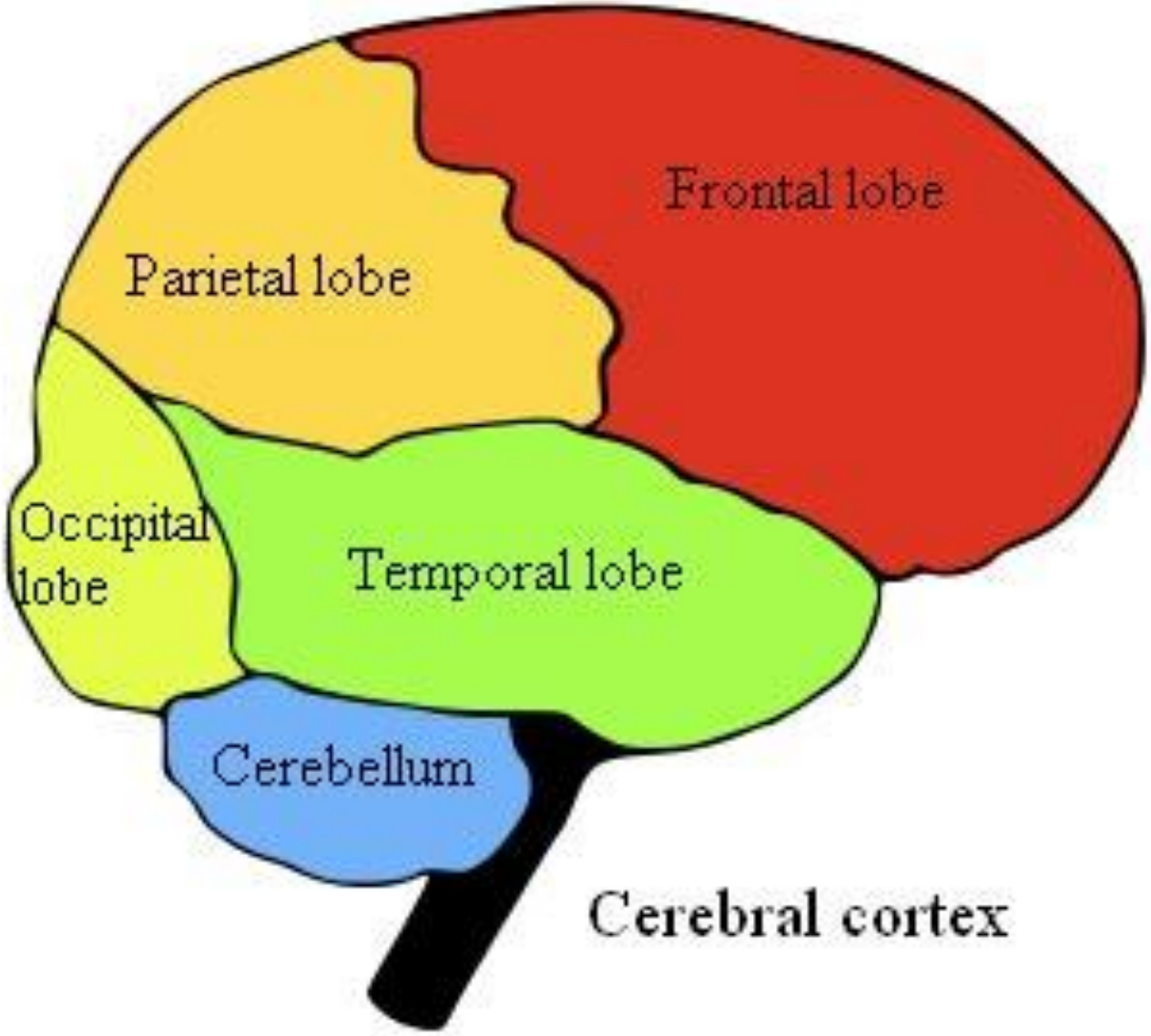

Cerebral cortex

В коре различают чувствительные, двигательные и ассоциативные зоны. Чувствительные зоны отвечают за анализ информации, поступающей от органов чувств: затылочные – за зрение, височные – за слух, обоняние и вкус; теменные – за кожную и суставно-мышечную чувствительность.

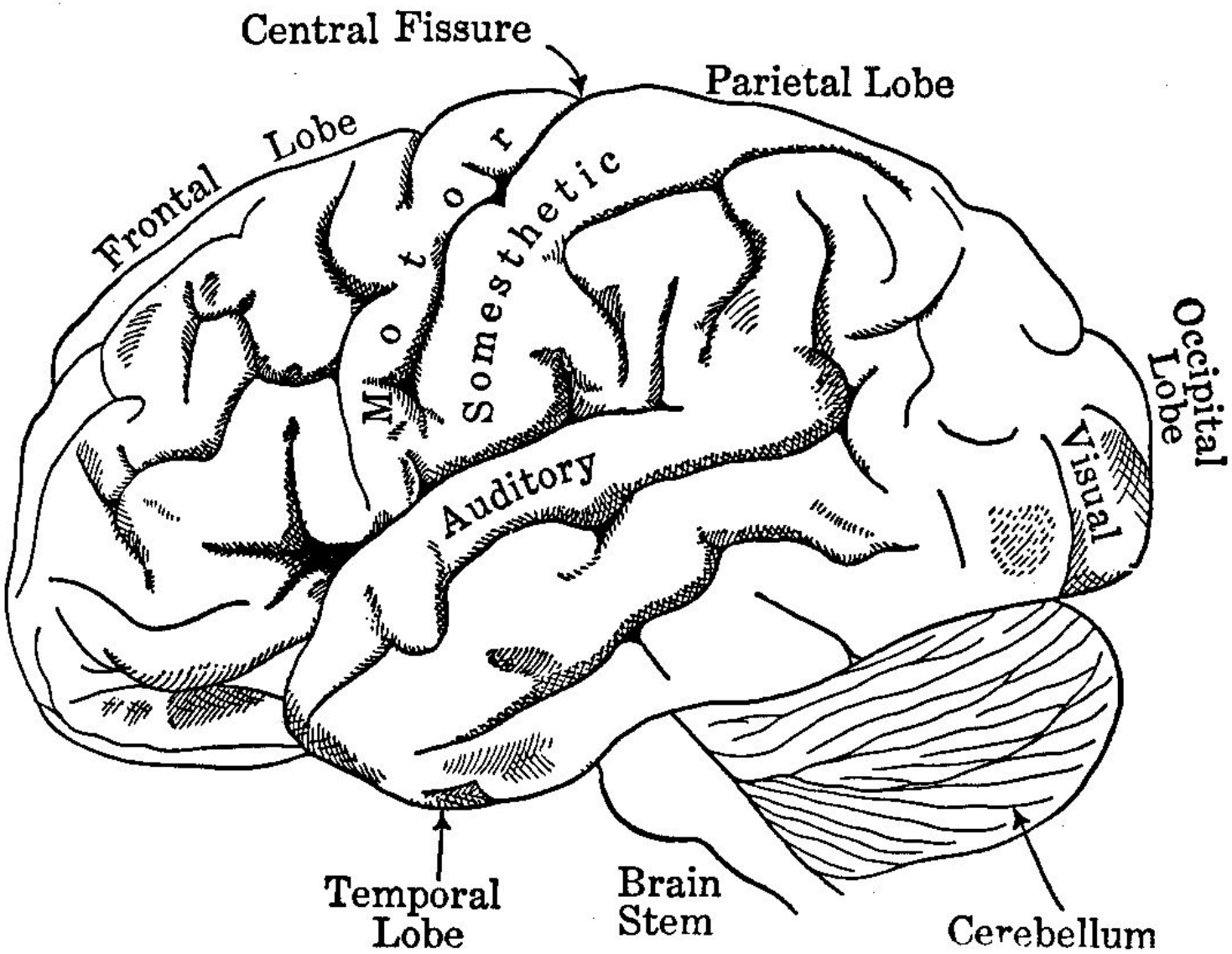
Central Fissure
Parietal Lobe
Frontal Lobe
Motor
Somesthetic
Auditory
Occipital Lobe
Visual
Temporal Lobe
Brain Stem
Cerebellum

В каждое полушарие поступают импульсы от противоположной стороны тела. Двигательные зоны расположены в задних областях лобных долей, отсюда идут команды для сокращения скелетной мускулатуры, их поражение приводит к параличу мышц.

Ассоциативные зоны расположены в лобных долях мозга и ответственны за выработку программ поведения и управления трудовой деятельностью человека, их масса у человека составляет более 50% от общей массы головного мозга.

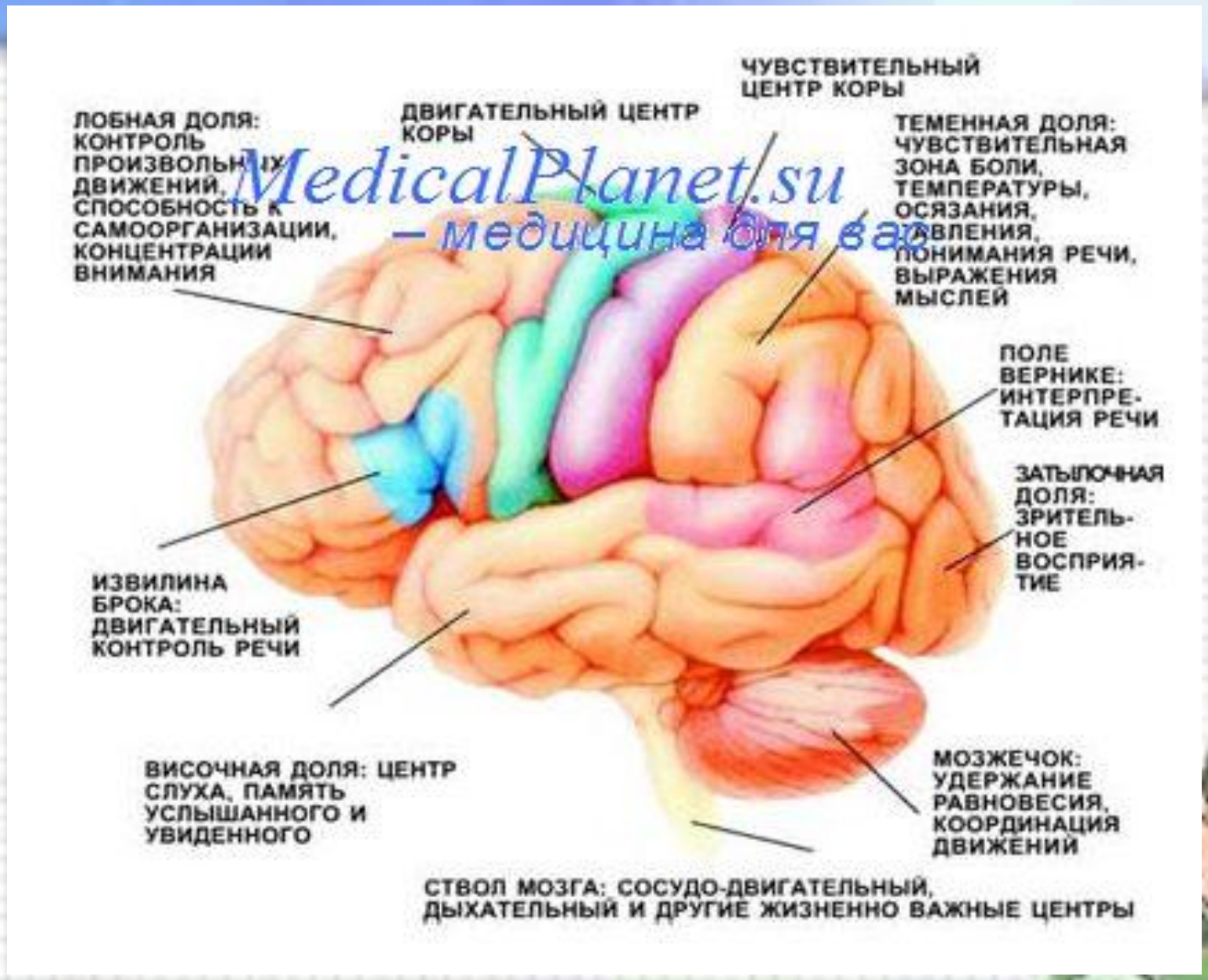

MedicalPlanet.su
– медицина для вас

Для человека характерна функциональная асимметрия полушарий: левое полушарие отвечает за абстрактно-логическое мышление, там же находятся речевые центры (центр Брока отвечает за произношение, центр Вернике – за понимание речи), правое полушарие – за образное мышление, музыкальное и художественное творчество.

Нерасчлененный мозг

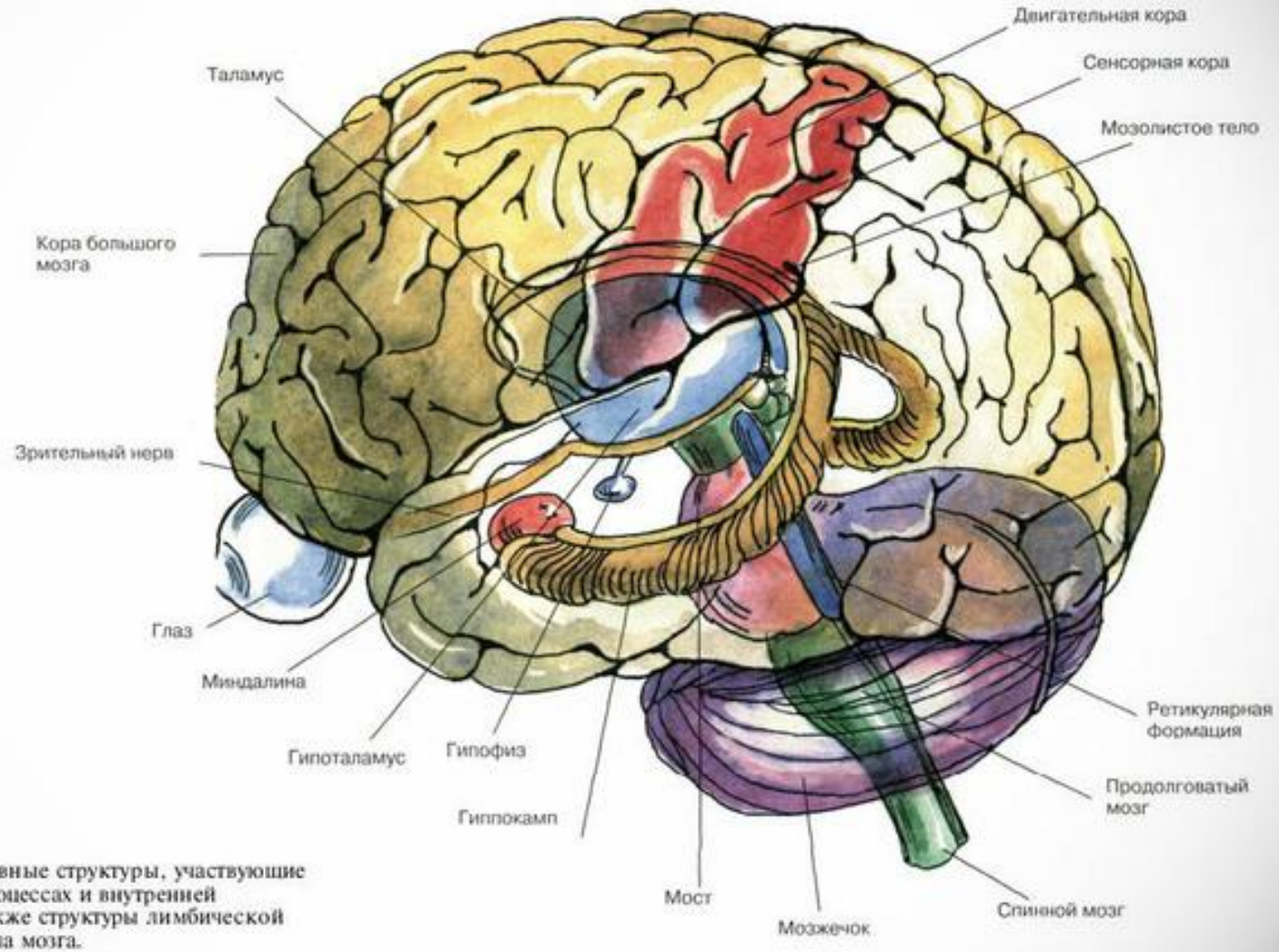

Показаны основные структуры, участвующие в сенсорных процессах и внутренней регуляции, а также структуры лимбической системы и ствола мозга.

(По Блуму и др.)

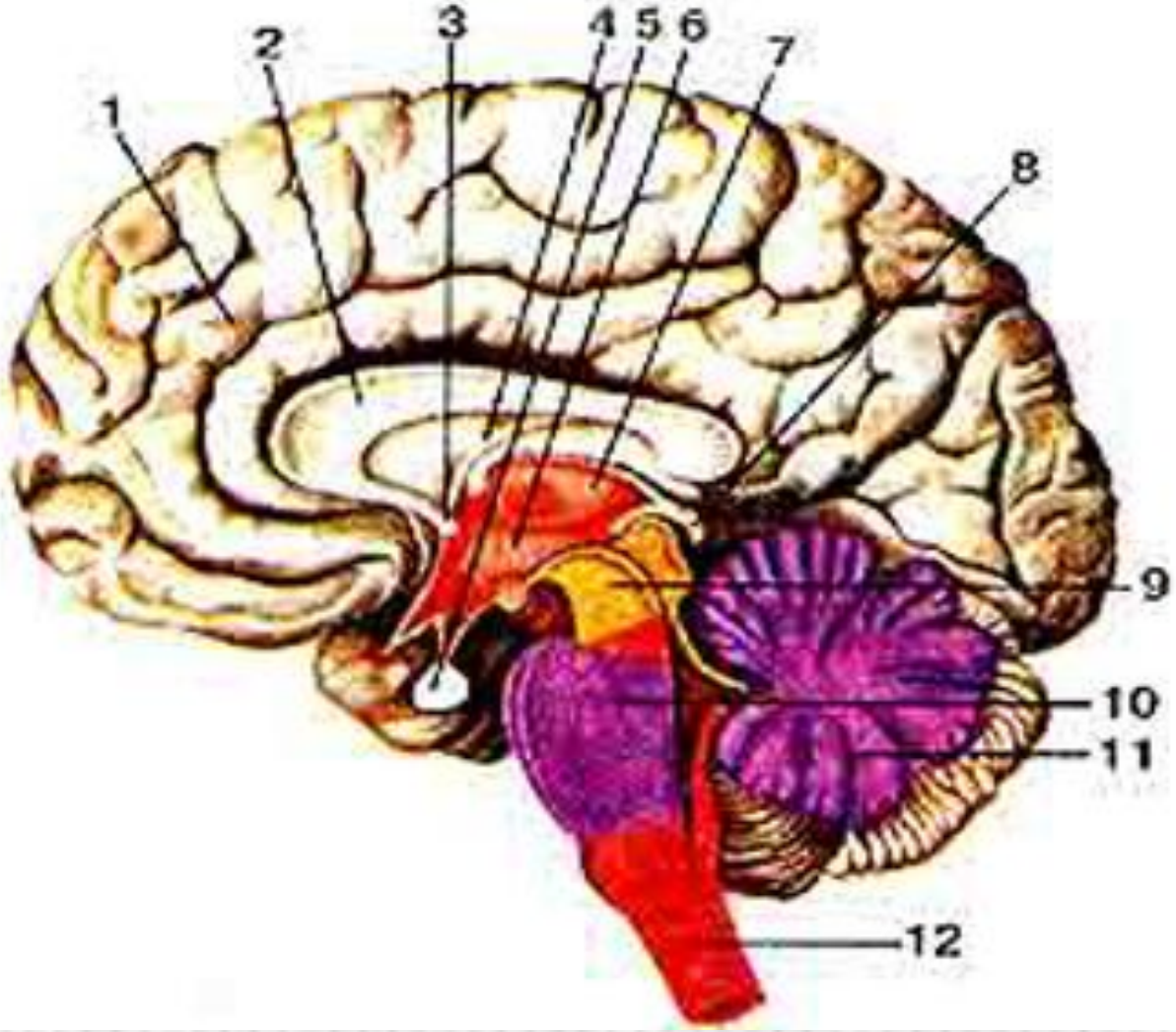
1
2
3
4
5
6
7
8
9
10
11
12

MedicalPlanet.su
— Медицина для вас

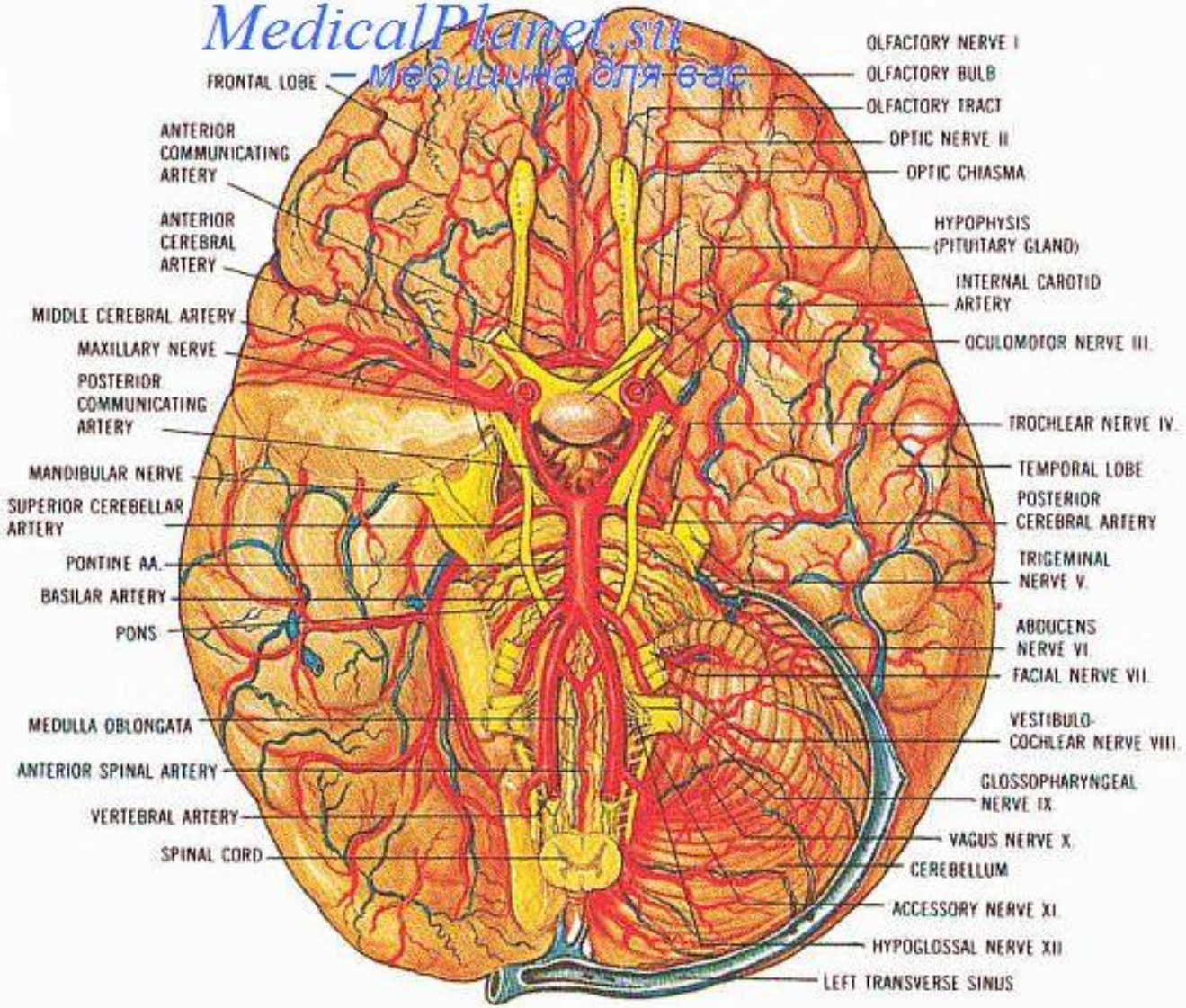

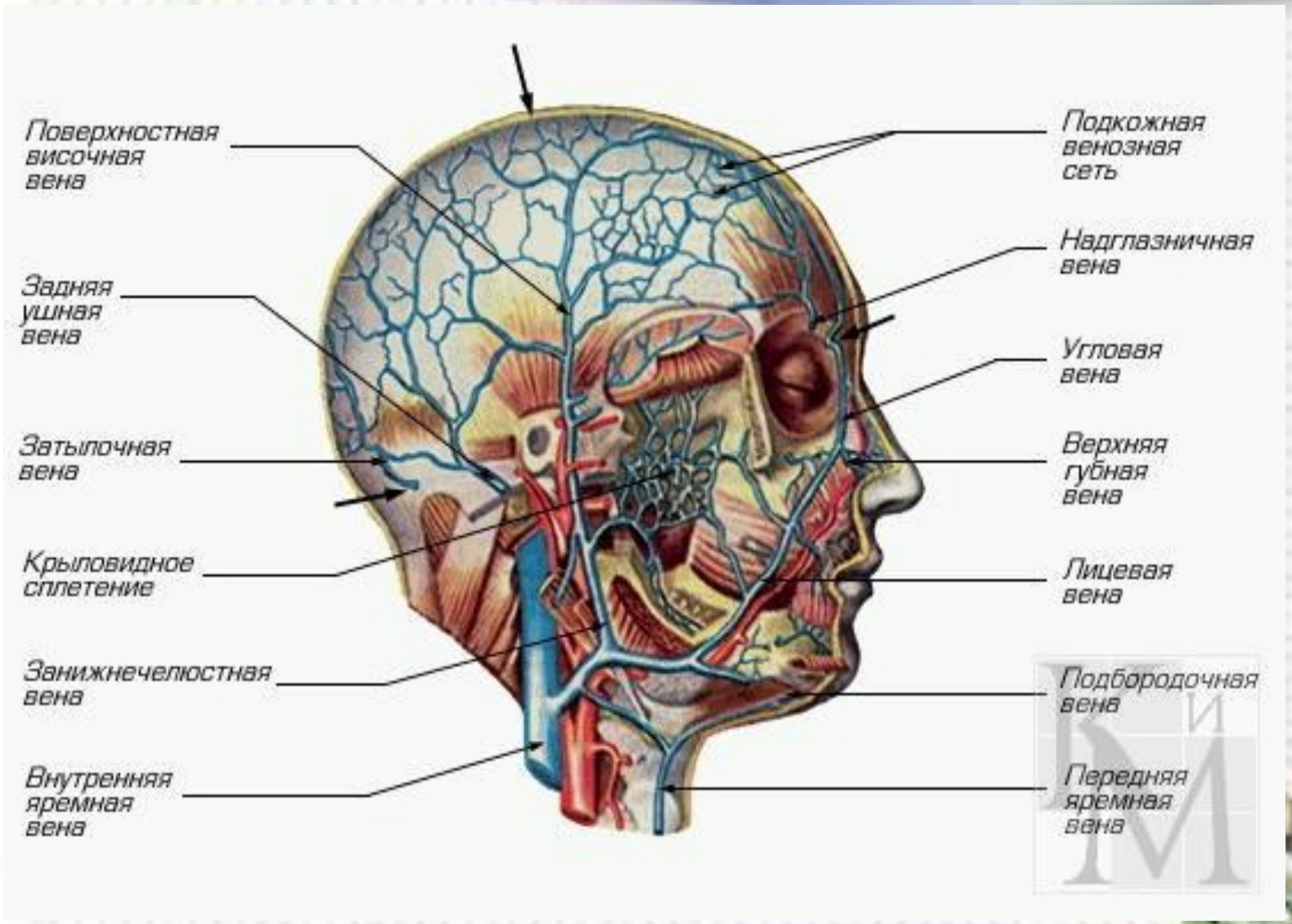
Поверхностная височная вена
Задняя ушная вена
Затылочная вена
Крыловидное сплетение
Занижнечелюстная вена
Внутренняя яремная вена
Подкожная венозная сеть
Надглазничная вена
Угловая вена
Верхняя губная вена
Лицевая вена
Подбородочная вена
Передняя яремная вена