

Острый и  
хронический

▶ парапроктит

# Парапроктит

- ▶ (параректальный абсцесс) — острое или хроническое бактериальное воспаление околопрямокишечной клетчатки

# Эпидемиология

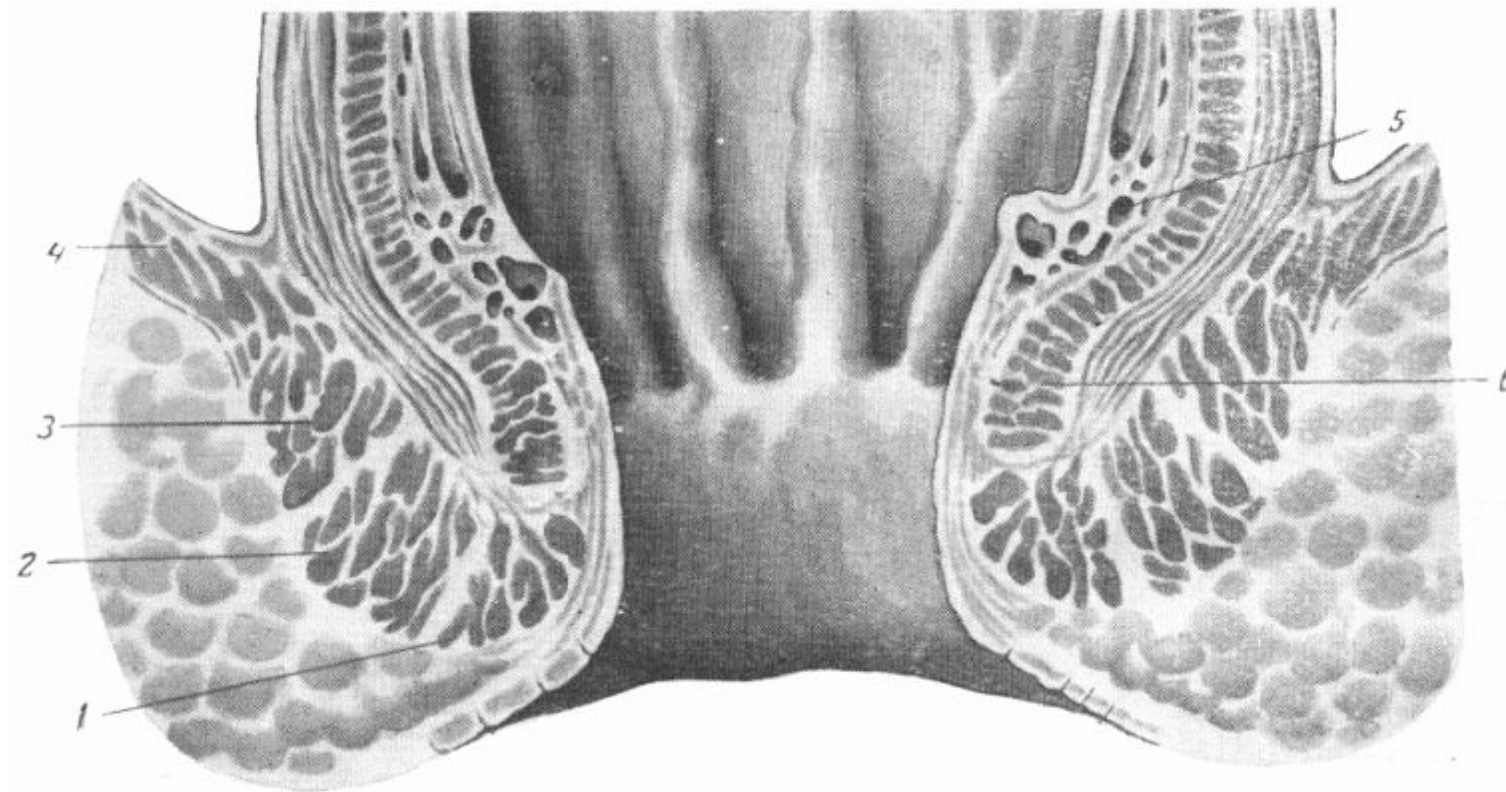
- ▶ Парапроктит — одно из самых частых проктологических заболеваний (20-40 % всех болезней прямой кишки). Парапроктит по частоте стоит на 4-м месте после [геморроя](#), [анальных трещин](#) и [колитов](#). Мужчины болеют парапроктитом чаще, чем женщины. Это соотношение колеблется от 1,5:1 до 4,7:1. Парапроктит — заболевание взрослых: редко встречаются описания свищей прямой кишки у детей.

## Этиология (флора)

- ▶ кишечная палочка;
- ▶ анаэробы;
- ▶ золотистый стафилококк;
- ▶ белый стафилококк;
- ▶ стрептококк;
- ▶ энтерококк;
- ▶ клостридиальные анаэробы: Cl.perfringens, Cl.Hystoliticum, Cl.oedematiens, Cl.septicum;

Патогенез. Пути  
внедрения инфекции в  
параректальную клетчатку

# Столбики Морганьи (columnae Morgani)



- ▶ Инфекция может проникать через анальные железы, поврежденную слизистую оболочку прямой кишки, гематогенным и лимфогенным путем, из соседних органов, пораженных воспалительным процессом. Ряд исследователей считает парапроктит довольно частым осложнением неспецифического язвенного колита и болезни Крона. Гнойные процессы в клетчаточных пространствах вокруг прямой кишки наблюдаются при заболеваниях предстательной железы, уретры, парауретральных, куперовских желёз, органов женской половой сферы (периметриты, бартолиниты), иногда при остеомиелите костей таза, туберкулёзе позвоночника.

## Типичные Пути распространения воспалительного процесса

Входными воротами являются анальные крипты, куда открываются протоки анальных желез, либо (значительно реже) поврежденная слизистая оболочка анального канала.

При парапроктите описаны свищевые отверстия на мошонке, бедре, педельной брюшной стенке. Кроме того, не исключена вероятность прорыва абсцесса в просвет кишки на уровне ампулярного отдела ее и даже в брюшную полость.

Распространение инфекции при парапроктите идет со стороны прямой кишки. Вначале воспаляется какая-либо крипта, где и формируется внутреннее отверстие свища. Затем инфекция проникает по протокам анальных желез в их разветвления, локализуясь в подслизистом или межмышечном слоях. При проникновении инфекции через поврежденную слизистую оболочку кишки дальнейшее ее распространение возможно по межтканевым щелям, а также лимфогенным и гематогенным путем. В связи с рыхлостью подслизистого слоя кишки гнойники этой локализации легко и быстро распространяются вверх, отслаивая слизистую оболочку.



# Классификация парапроктитов.

По этиологическому принципу различают:

- неспецифический парапроктит,
- специфический парапроктит,
- посттравматический парапроктит.

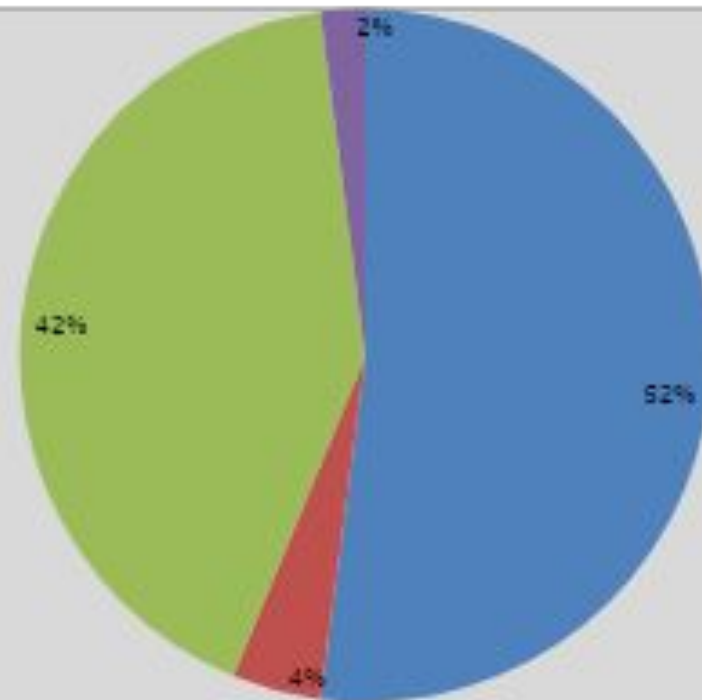
По активности воспалительного процесса:

- острый парапроктит,
- рецидивирующий парапроктит,
- хронический парапроктит (свищи прямой кишки).

# По локализации гнойников

- подкожный парапроктит;
- подслизистый парапроктит;
- седалищно-прямокишечный парапроктит ;
- позади-прямокишечный парапроктит;
- тазово-прямокишечный парапроктит (пельвиоректальный).

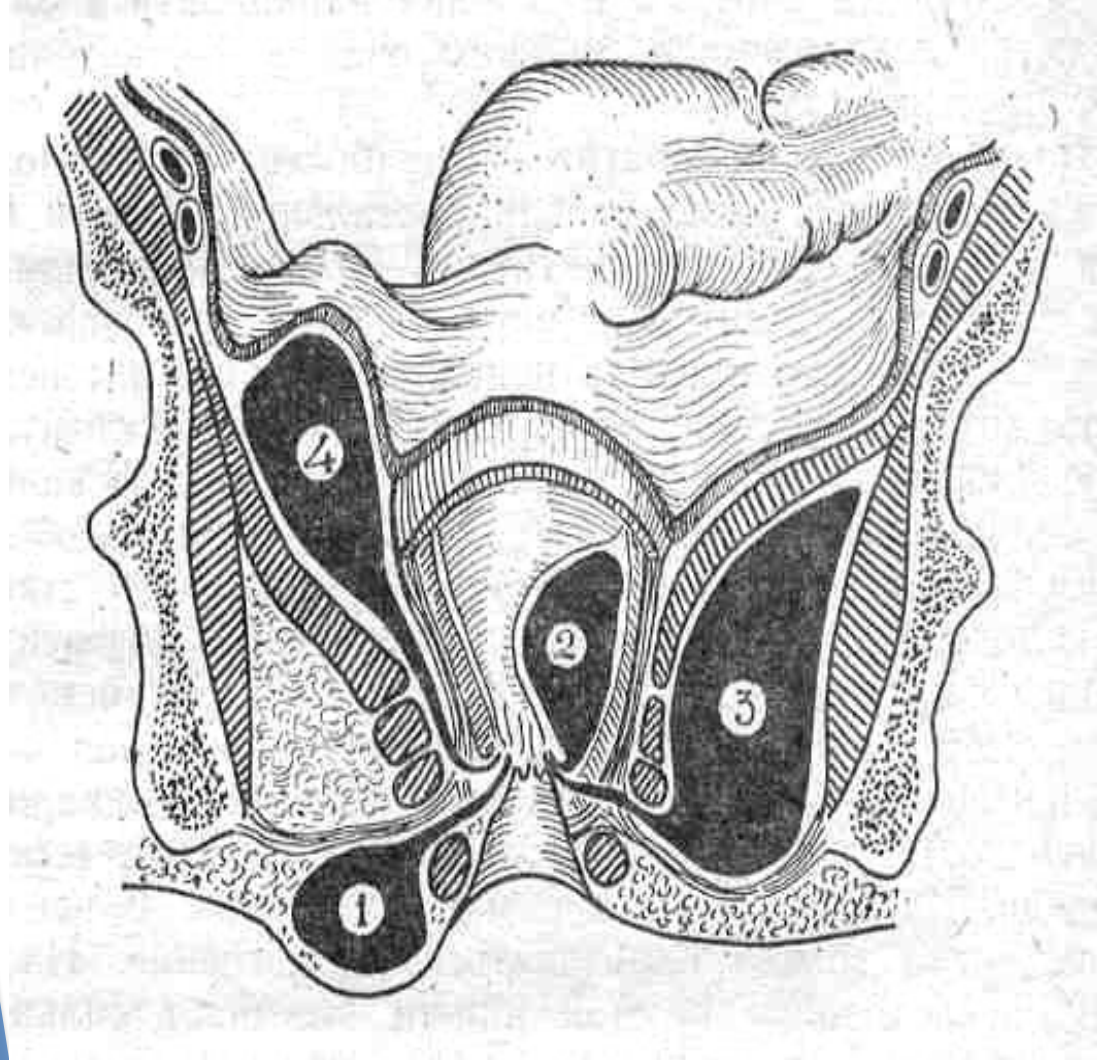
## частота различных форм



■ подкожный ■ подслизистый ■ седлищно-прямокишечный ■ тазово-прямокишечный

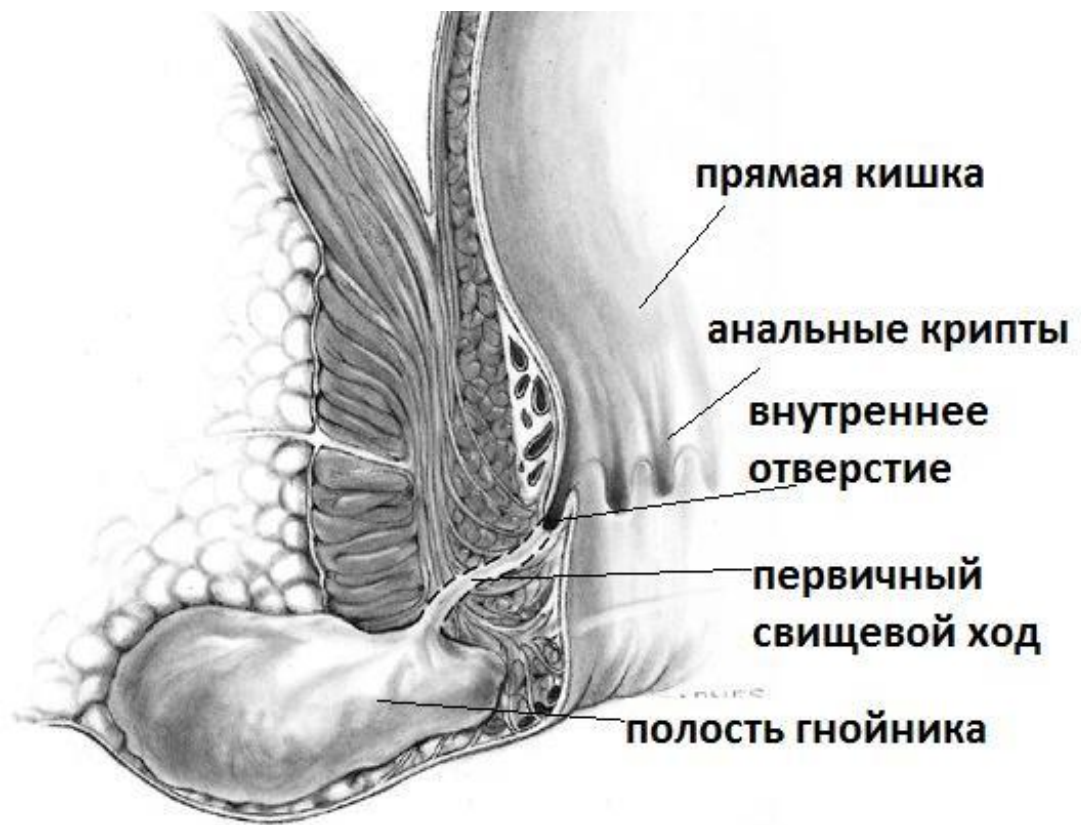# Классификация парапроктита (нии проктологии)

- ▶ По этиологическому признаку парапроктиты делят на банальный, специфический и посттравматический.
- ▶ По активности воспалительного процесса — на острый, инфильтративный и хронический (свищи прямой кишки).
- ▶ По локализации гнойников, инфильтратов, затёков — на подкожный и подслизистый, ишиоректальный, пельвиоректальный, ретроректальный.
- ▶ По расположению внутреннего отверстия свища — на передний, задний, боковой.
- ▶ По отношению свищевого хода к волокнам сфинктера — на интрасфинктерный (подкожно-подслизистый), транссфинктерный, экстрасфинктерный (I–IV степени сложности).
- ▶ По расположению патологического процесса поверхностный и глубокий.



- ▶ 1-подкожный;
- ▶ 2-подслизистый;
- ▶ 3-седалищно-прямокишечный;
- ▶ 4-тазово-прямокишечный;
- ▶ 5- позади-прямокишечный.

# Ретроректальный парапроктит

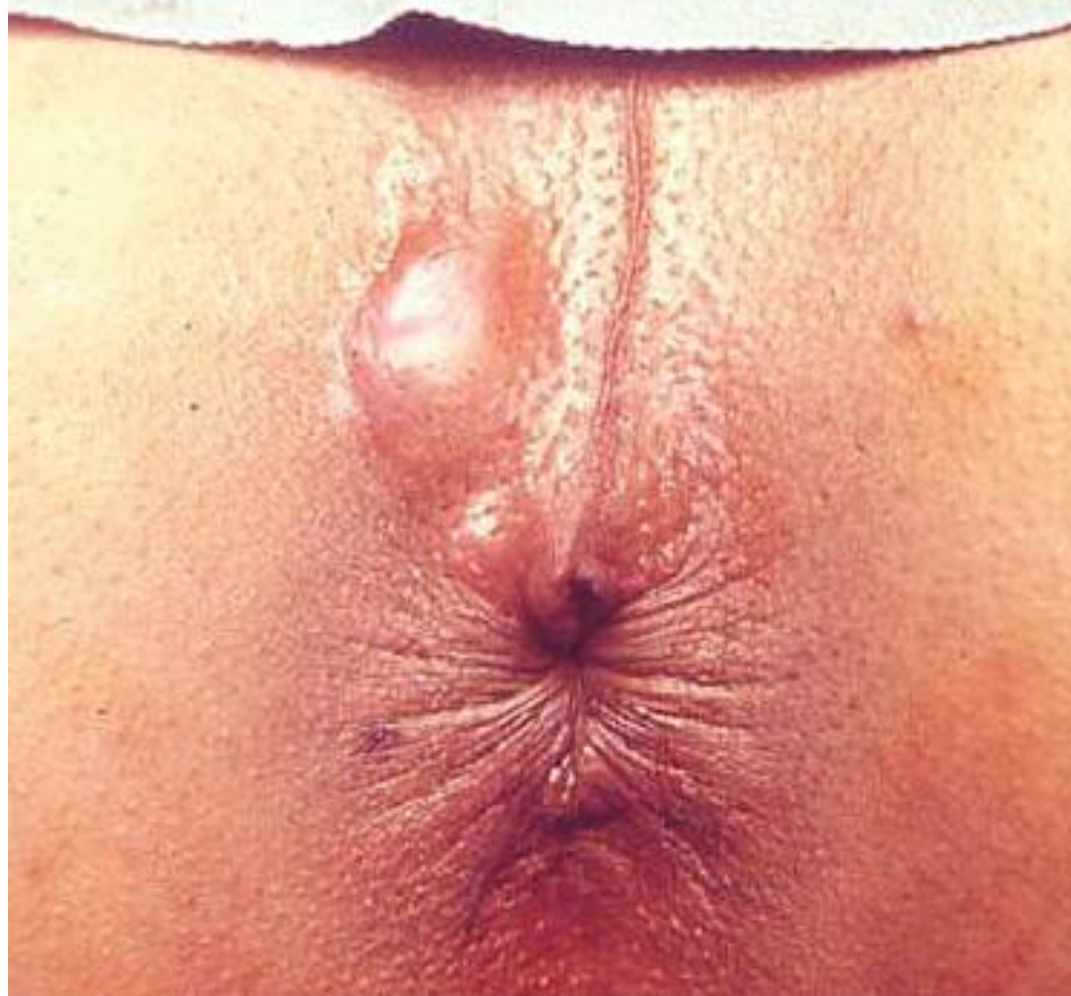

# КЛИНИКА

- ▶ ОСОБЕННОСТИ КЛИНИКИ И ТЕЧЕНИЯ ПАРАПРОКТИТА ОПРЕДЕЛЯЮТСЯ ЛОКАЛИЗАЦИЕЙ ОЧАГА В КЛЕТЧАТОЧНЫХ ПРОСТРАНСТВАХ ТАЗА.
- ▶ В начале заболевания отмечается короткий период с недомоганием, слабостью и головной болью. Отмечается повышение температуры выше  $37,5^{\circ}\text{C}$  с ознобом

# Подкожный парапроктит

При подкожном парапроктите, когда гнойник располагается около анального отверстия под кожей, симптомы наиболее яркие: болезненная опухоль в области заднего прохода, с покраснением кожи над ней. Боли постепенно нарастают, приобретая интенсивный пульсирующий характер, мешая спать, сидеть, дефекация становится крайне болезненной, над опухолью появляется размягчение. Эта форма парапроктита встречается наиболее часто.





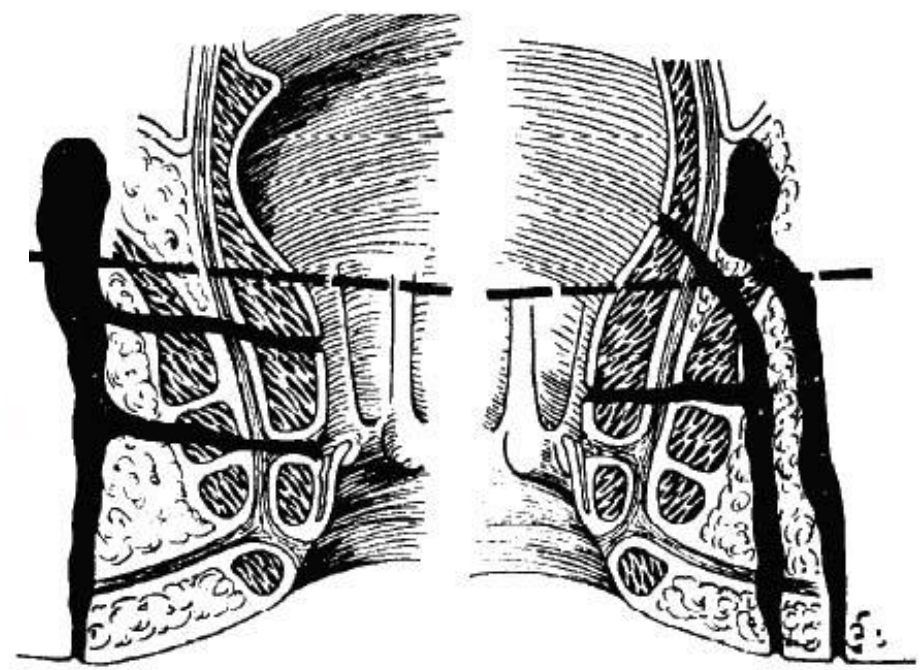
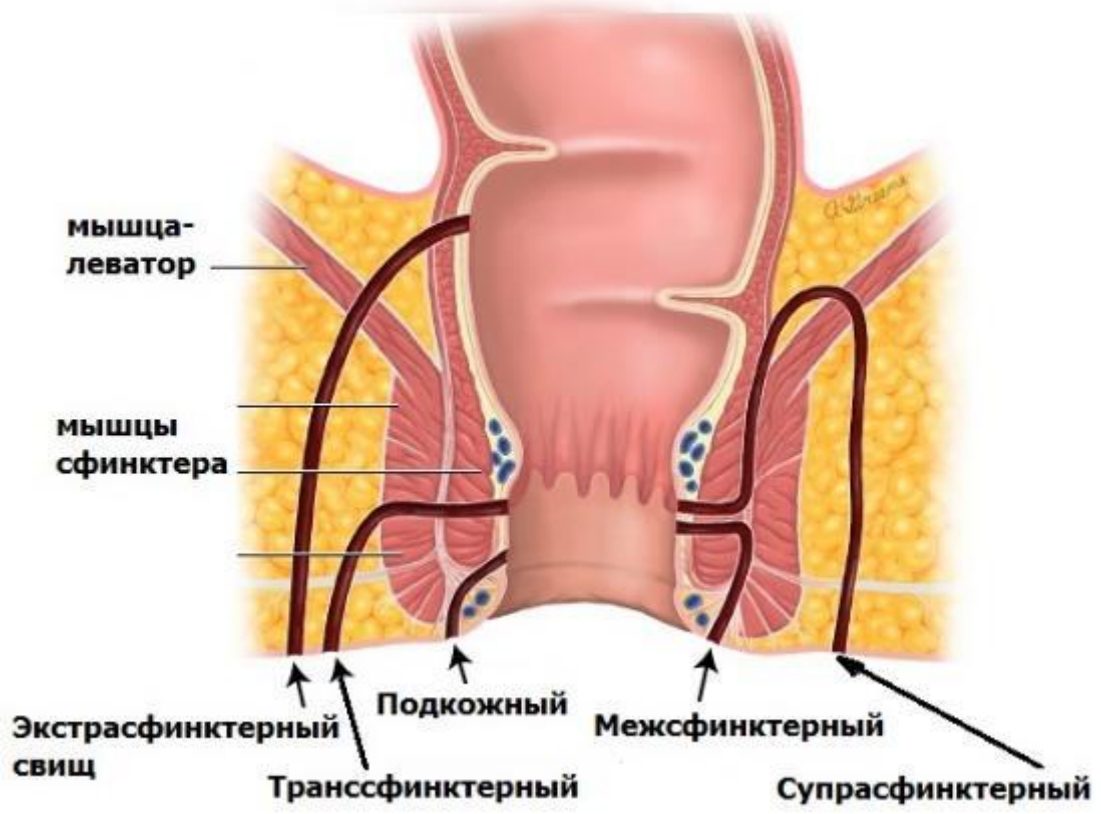
- ▶ Подслизистый абсцесс располагается под слизистой оболочкой прямой кишки. Симптомы при этом виде расположения аналогичны подкожному парапроктиту, однако болевой синдром и кожные изменения менее выражены

- ▶ При ишиоректальном абсцессе гнойный очаг располагается над мышцей, поднимающей задний проход. Из-за более глубокого расположения гнойника местные симптомы более неопределенные: тупые пульсирующие боли в малом тазу и прямой кишке, усиливающиеся при дефекации. Изменения со стороны кожи в виде покраснения, отека, припухлости, асимметрии ягодиц возникают позже на 5-6 день от появления болей. Общее самочувствие тяжелое: температура может повышаться до 38°С, выражена интоксикация

- ▶ Наиболее тяжело протекает **пельвиоректальный абсцесс**. Это редкая форма острого парапроктита, когда гнойный очаг располагается выше мышц, образующих тазовое дно, от брюшной полости его отделяет тонкий слой брюшины. В начале заболевания преобладают выраженная лихорадка, озноб, боли в суставах. Местные симптомы: боли в тазу и внизу живота. Через 10-12 дней боли усиливаются, появляется задержка стула и мочи

# Хронический парапроктит

- ▶ проявляется гнойными свищами. Устья свищевых ходов могут располагаться около анального отверстия прямой кишки или на отдалении от него на ягодицах. Боль обычно не выражена. Из устья свища часто выделяется гной с примесью фекалий. В ходе развития хронического парапроктита отверстие свища может закрываться, наступает задержка гноя, развитие абсцессов, появляются новые дефекты тканей, прорыв гноя и истечение его в прямую кишку и наружу, некротизация и другие изменения тканей, в значительной степени осложняющие свищи. Таким образом, возникают сложные свищевые системы с разветвлениями свищевого хода, полостными депо и множеством отверстий.



# Факторы хронического течения

- ▶ Внутреннее отверстие свища (покрытое эпителиальной выстилкой устье инфицированной одной или нескольких анальных желез, открывающихся в морганиевой крипте) является источником постоянного или периодического инфицирования параректальной клетчатки.
- ▶ Наличие сформированного свищевого хода, одиночного или разветвленного, расположенного поверхностно или глубоко в тканях таза. Заживлению препятствует эпителизация стенок свищевого хода, которая мешает спадению их и составляет просвет открытым для [реинфекции](#). Внутренняя поверхность свищевого хода бывает выстлана [грануляционной тканью](#) или [железистым эпителием](#).
- ▶ Активизация дремлющей хирургической инфекции. Инфекция может более или менее длительное время пребывать в тканях организма, не вызывая заболевания (латентная фаза), но затем под влиянием различных факторов проявляется в виде [острого парапроктита](#) (активная фаза). При парапроктите очаг дремлющей инфекции может иметь морфологический субстрат. Им служат либо [рубцы](#) на месте вскрытого гнойника, либо остаток свищевого хода, либо отшнурованный, нераскрытый затёк

# Диагностика

- ▶ Основа диагностики - это типичные жалобы и боли в области прямой кишки и ануса. При постановке диагноза необходимо пальцевое ректальное исследование, иногда проводимое под наркозом в операционной из-за болей.
- ▶ Из лабораторных методов необходимо исследование крoи и мочи, крови на глюкозу, а в случае сомнений - ультразвуковое обследование перианальной области, в том числе и с использованием ректального датчика. При наличии свищевых ходов показана фистулография, введение контрастного вещества в свищ с выполнением серии рентгеновских снимков.

## лечение

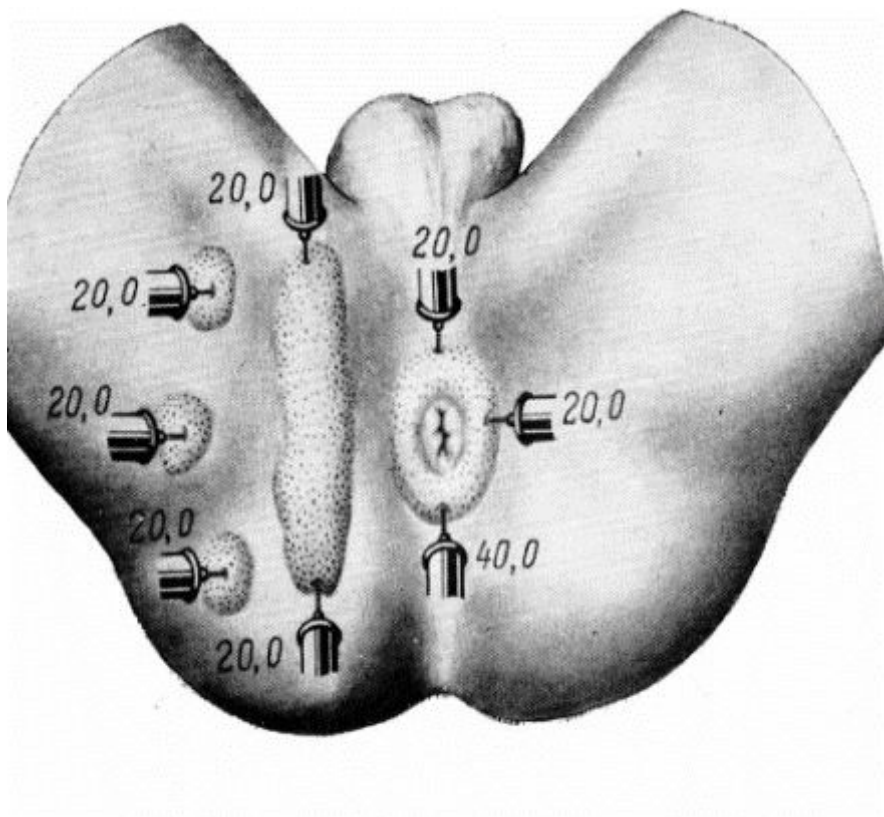
- ▶ В самой начальной стадии заболевания при наличии небольшого инфильтрата в перианальной области применяют консервативные методы лечения: сидячие тёплые ванны с раствором перманганата калия, поясничную прокаиновую блокаду, грелки, УВЧ-терапию и др. Все тепловые процедуры сочетают с антибиотикотерапией.



# Оперативное лечение

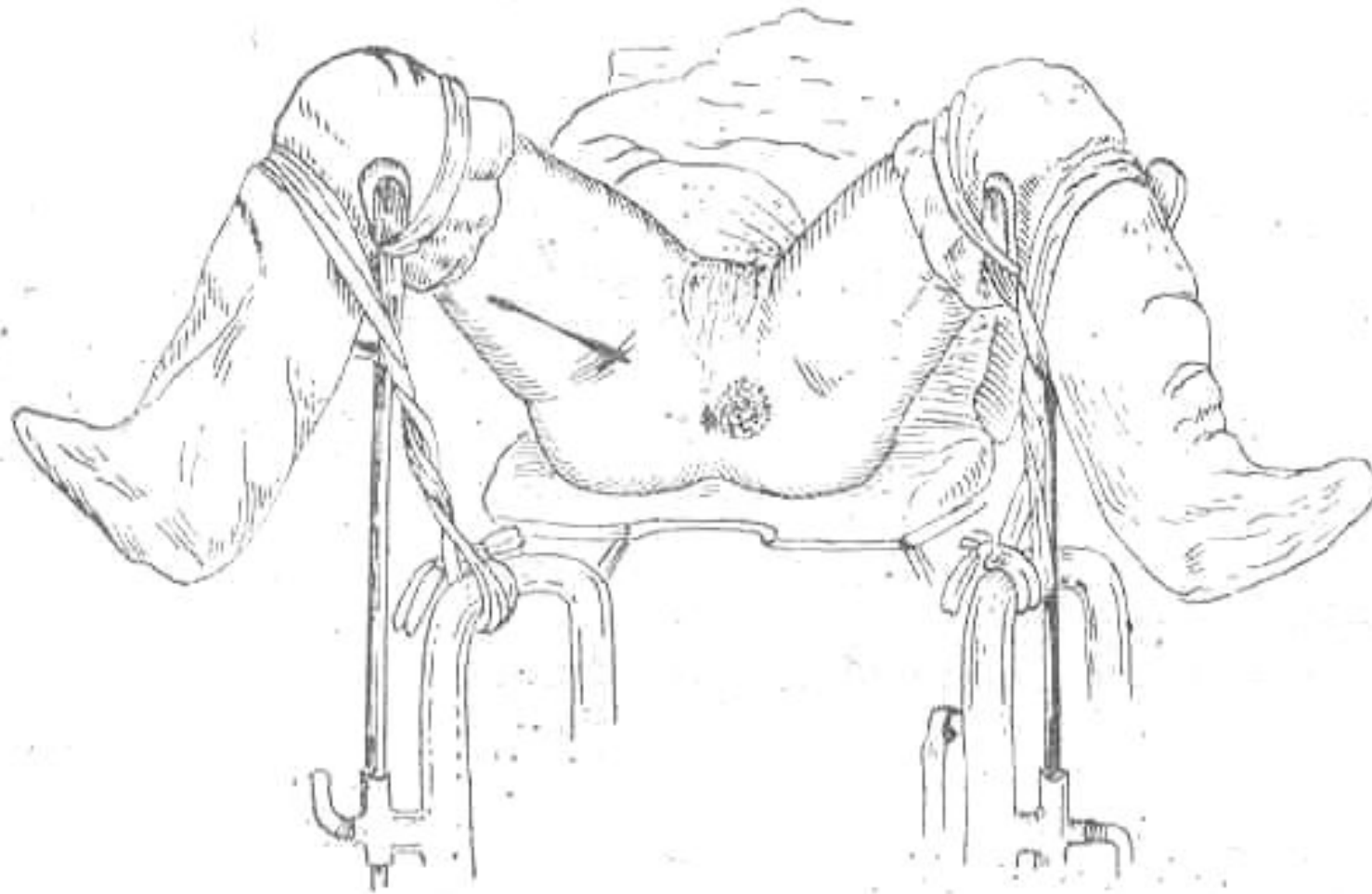
- ▶ Оперативное лечение острого парапроктита включает раннее экстренное хирургическое вмешательство путём вскрытия гнойника с удалением гноя и некротизированных тканей, обследование полости гнойника пальцем, разделение перемычек и дренирование полости.

# Выбор метода обезболивания

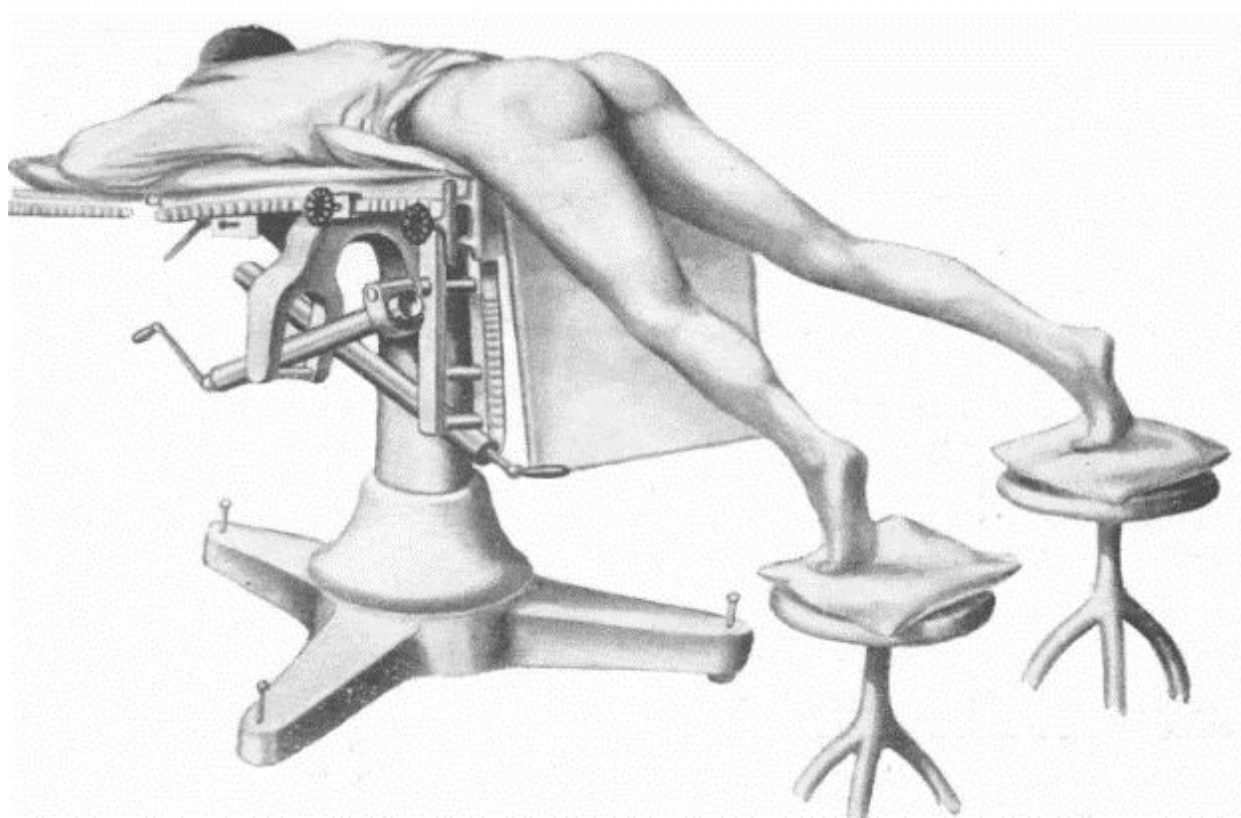


- инфильтрационная анестезия  
(Вишневский А.С., Рыжих А.Н.);
- спинномозговая анестезия  
(Юдин С.С.);
- перидуральная анестезия  
(Яковлев Н.А., Махаев Н.М.);
- общее обезболивание.

# Положение больного на операционном столе



# Положение по Депажу

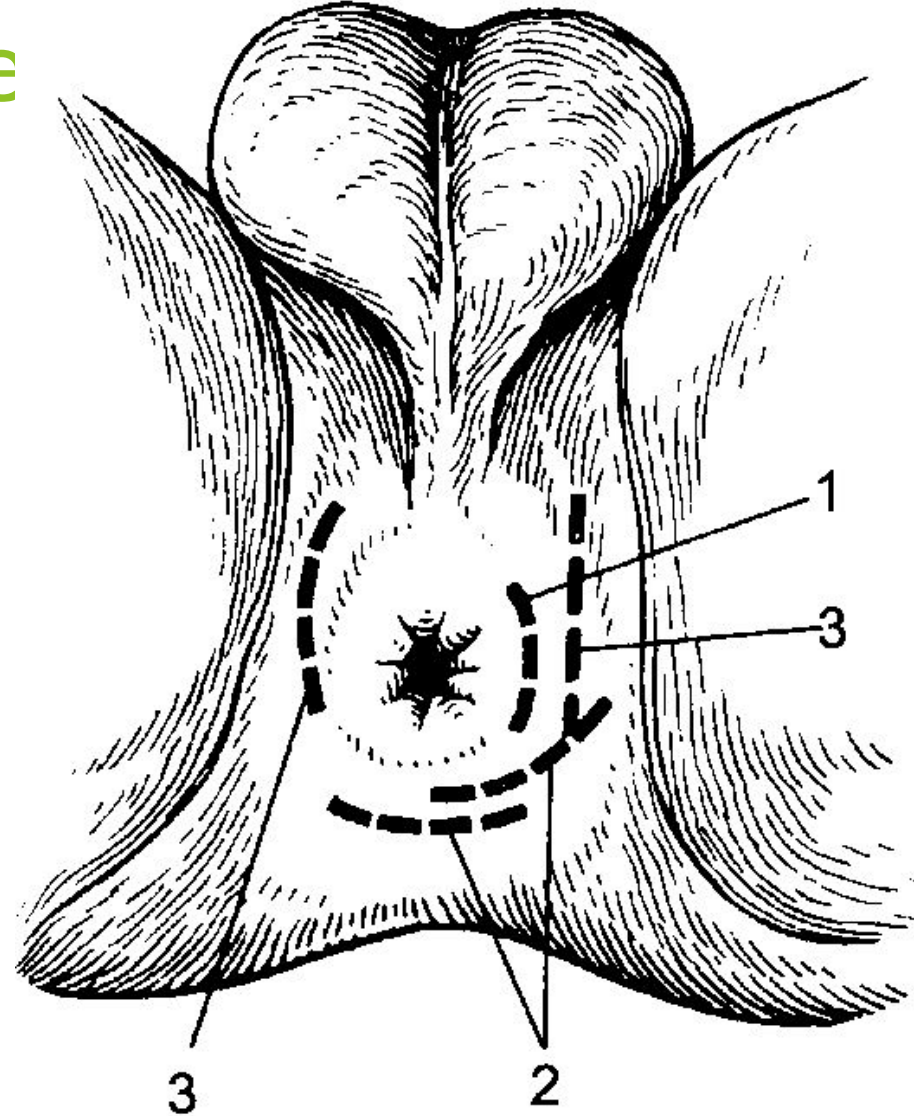


# Радикальные операции при остром парапроктите можно сгруппировать следующим образом

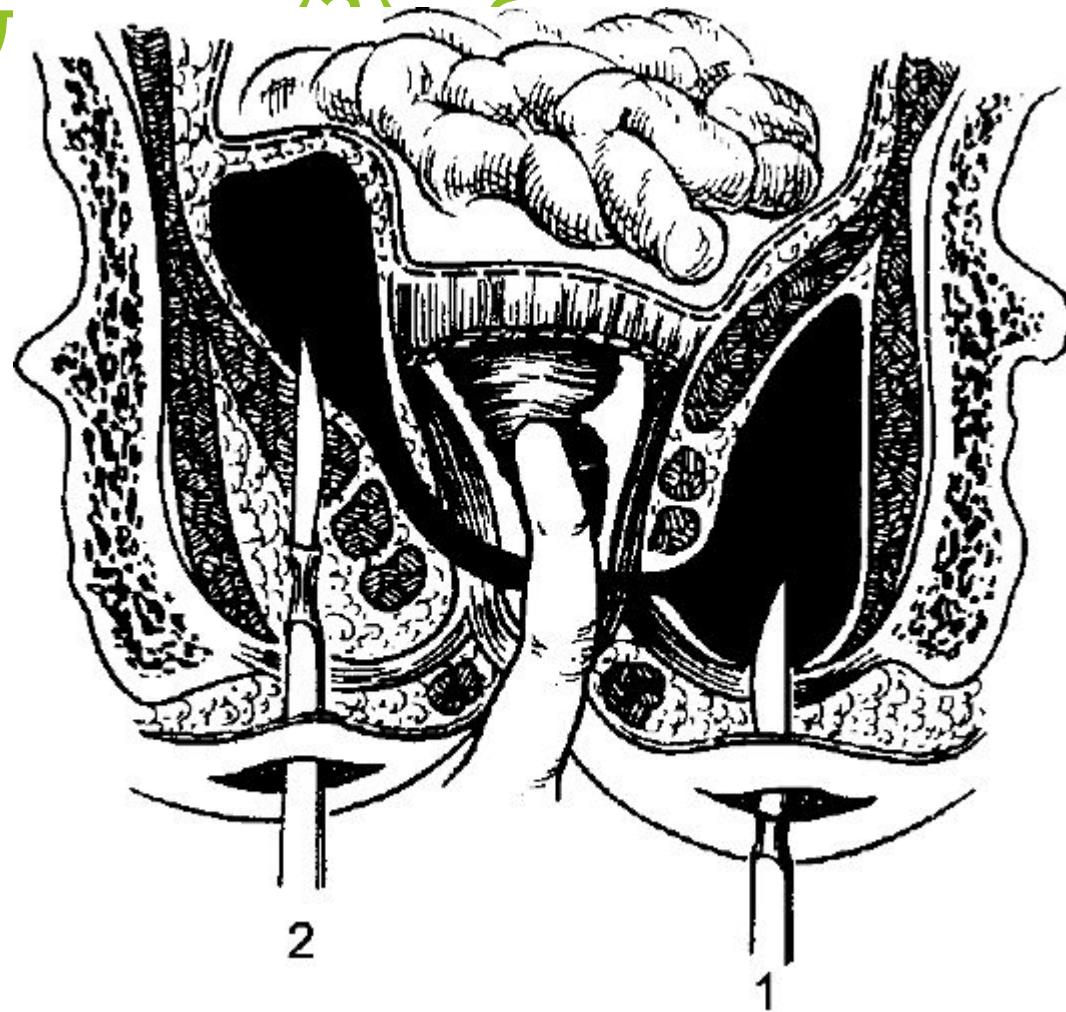
- ▶ 1. вскрытие и дренирование абсцесса, иссечение пораженной крипты и рассечение гнойного хода в просвет кишки;
- ▶ 2. вскрытие и дренирование абсцесса, иссечение пораженной крипты и сфинктеротомия;
- ▶ 3. вскрытие и дренирование абсцесса, иссечение пораженной крипты, проведение лигатуры;
- ▶ 4. вскрытие и дренирование абсцесса, отсроченное иссечение пораженной крипты и перемещение лоскута слизистой оболочки кишки для прерывания путей инфицирования из просвета прямой кишки

- ▶ Применяют радиальный, полулунный, крестообразный разрезы, наиболее удобные из них - полулунный и радиальный. Они обеспечивают зияние раны и отток гнойного экссудата, а также менее травматичны. Необходим строгий постельный режим.
- ▶ При гнилостно-некротическом парапроктите во время операции производят полное иссечение омертвевшей клетчатки в пределах здоровых тканей, а также выполняют два-три дополнительных разреза кожи и подкожной клетчатки для дренирования.

Разрезы, применяемые  
при остром  
парапроктите:  
1 - перианальный  
абсцесс;  
2 - позадипря-  
мокишечный;  
3 - ишиорек-  
тальный.

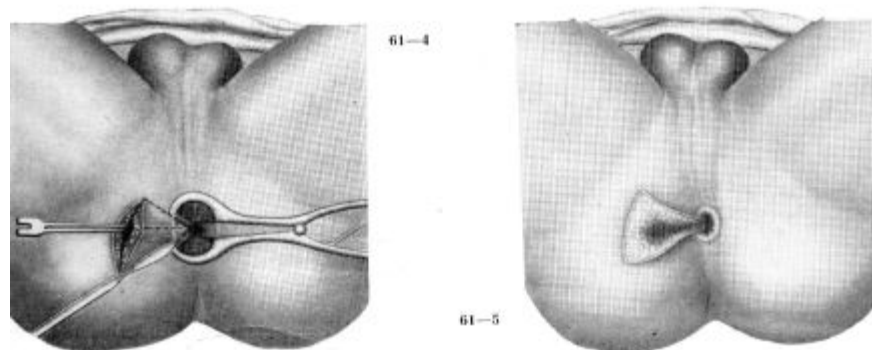
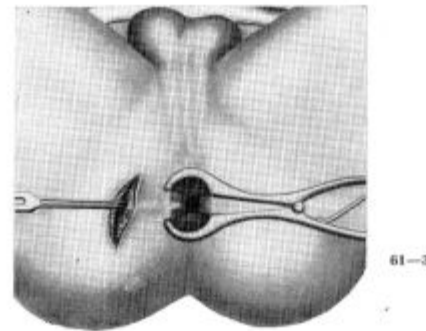
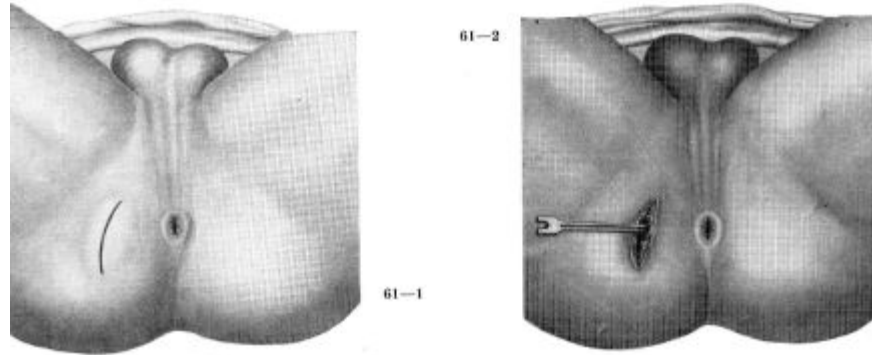


Хирургические доступы, применяемые при ишиоректальном (1) и пельвиоректальном (2) доступе

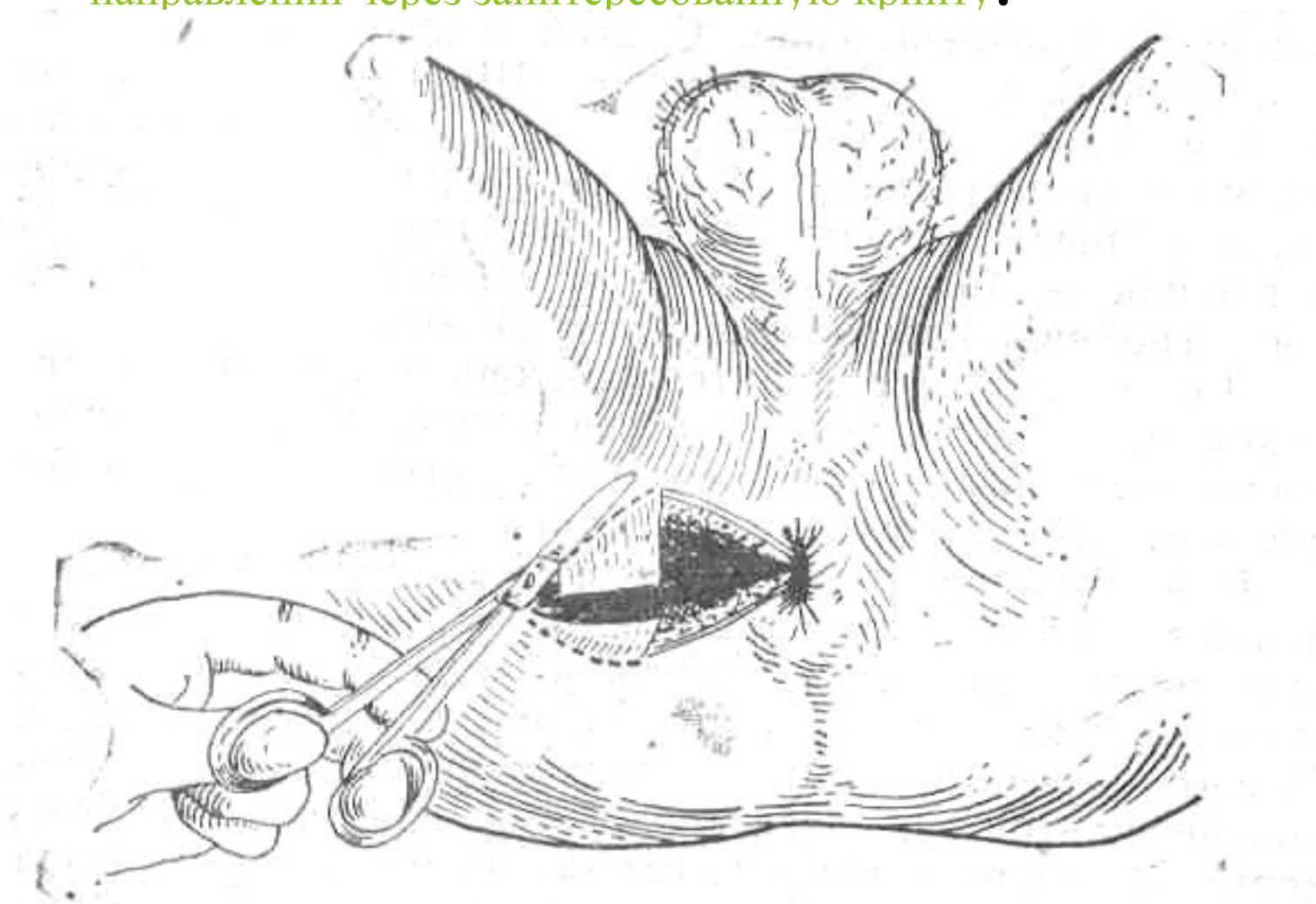




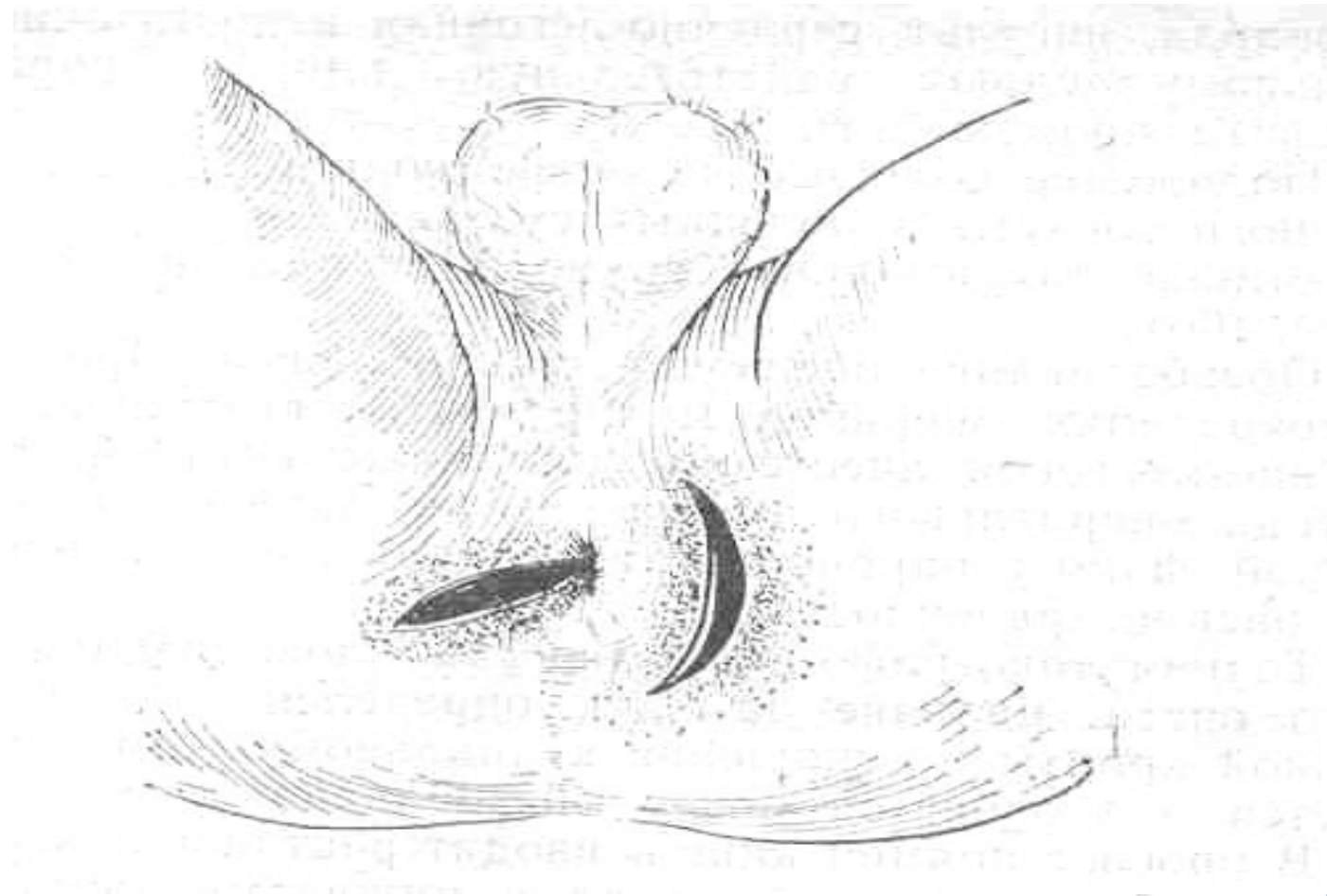
# Вскрытие при подкожных формах парапроктита



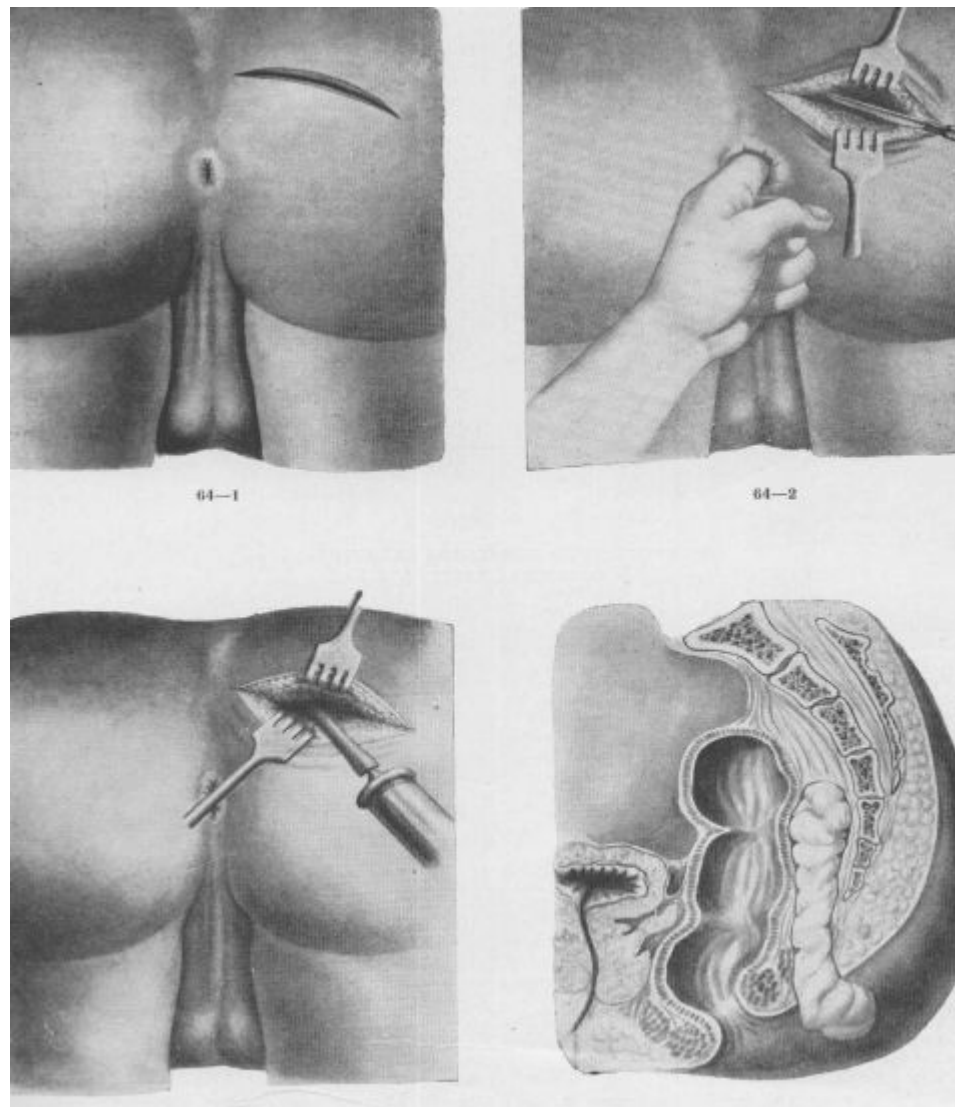
При подкожно-подслизистом парапроктите разрез делают в радиарном направлении через заинтересованную крипту.



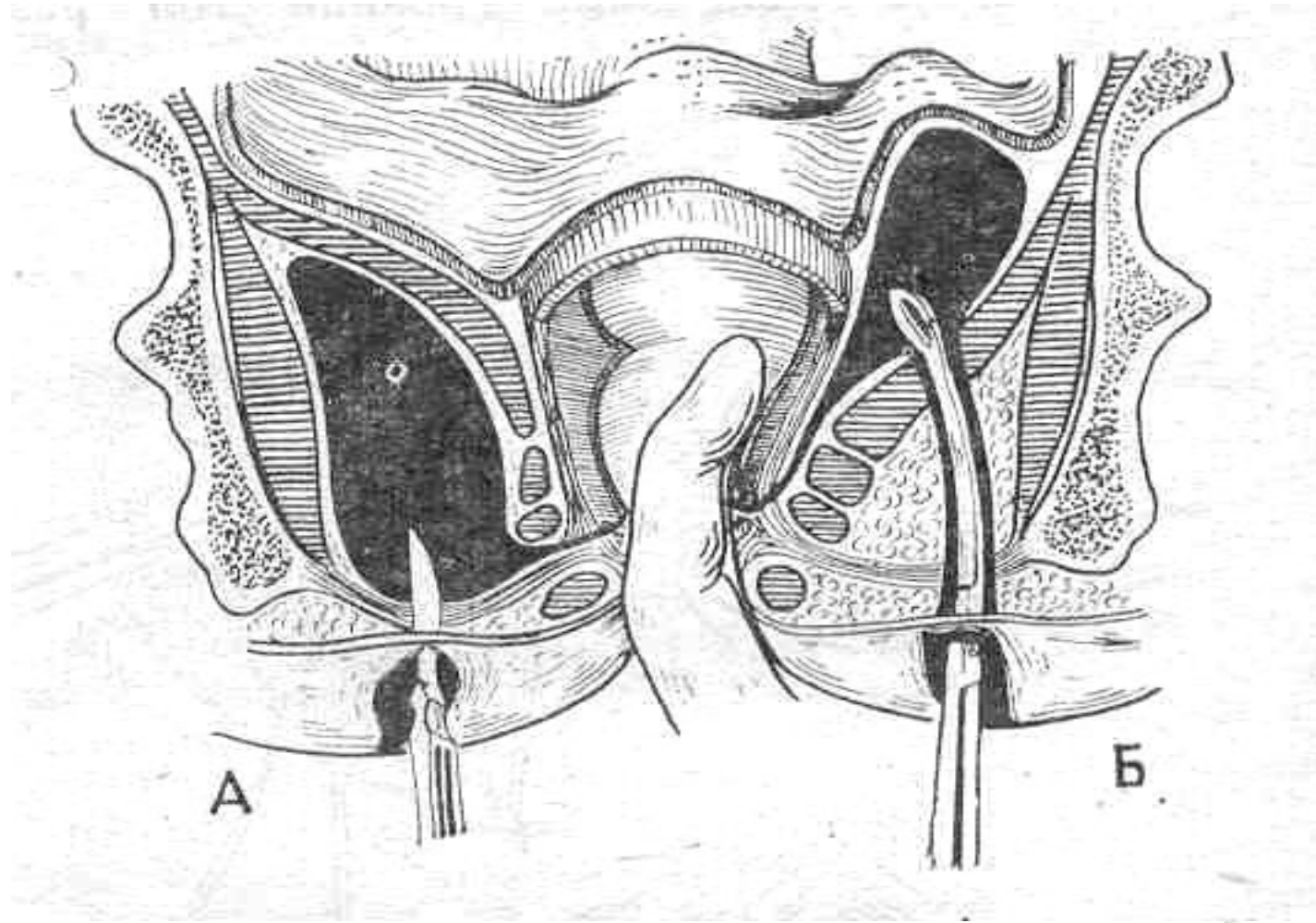
При седалищно-прямокишечном парапроктите радиарным разрезом вскрывать нельзя, опасно повредить сфинктер.



# Вскрытие ретроректального парапроктита



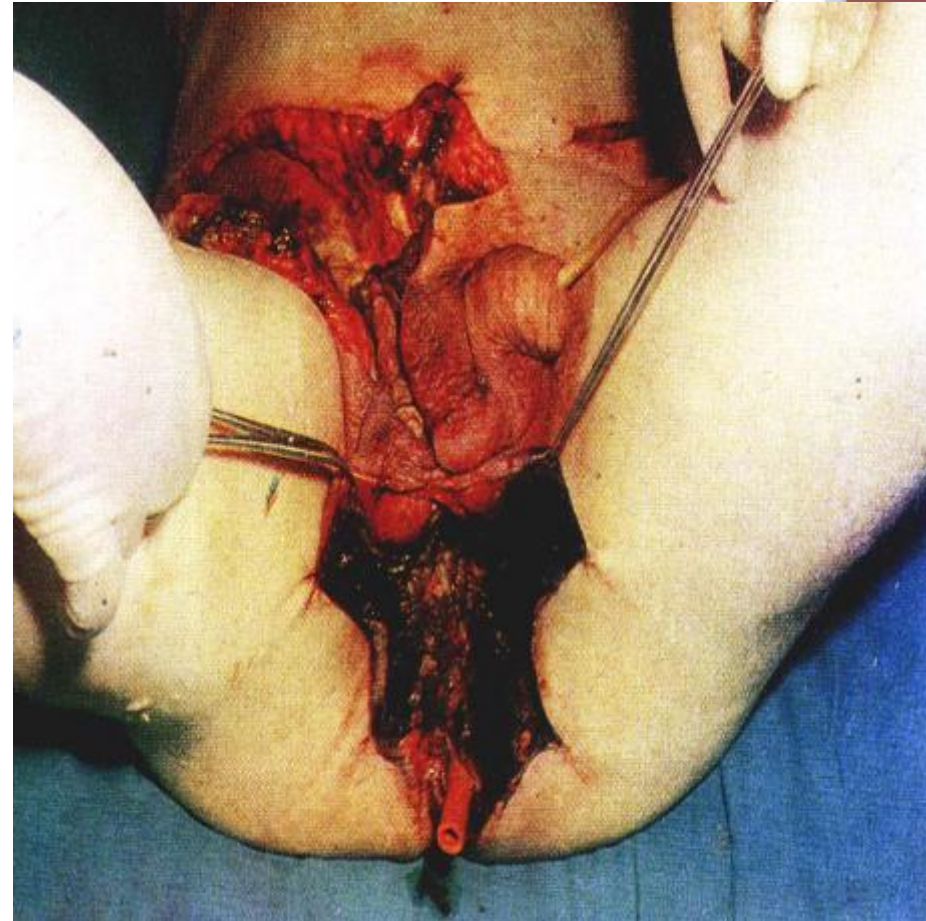
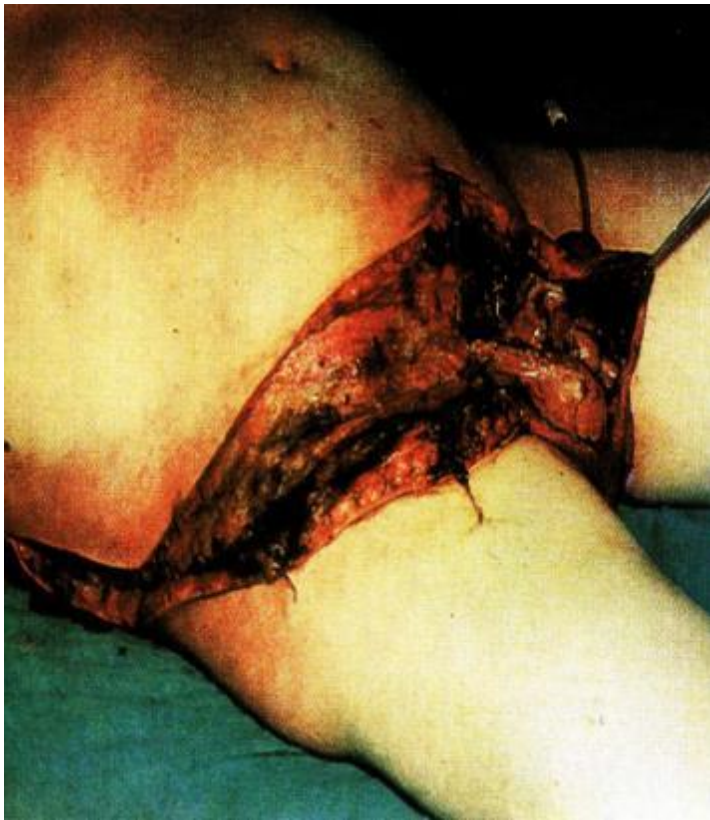# Ревизия полости гнойника



# Осложнения парапроктита

- Гнойное расплавление стенки прямой кишки с распространением кишечного содержимого в параректальную клетчатку. Широкий доступ в параректальную клетчатку для содержимого кишки может повлечь еще более тяжелые последствия, указанные ниже.
- Образование гнойных свищей между прямой кишкой и влагалищем.
- Гнойное расплавление уретры, переход гнойного процесса на мошонку с последующей гангреной.
- Прорыв гноя в свободную брюшную полость и забрюшинную клетчатку с развитием [перитонита](#) и забрюшинной флегмоны, которые приводят к сепсису и летальному исходу.
- Некроз кожи в области распространения гнойника

# Осложнения острого парапроктита



# Профилактика рецидива заболевания

- ▶ Для достижения стойкого эффекта помимо выполненной радикальной операции необходимо придерживаться ряда правил.
  - Борьба с запорами. Необходимо достижение регулярного мягкого стула.
  - Диета должна содержать растительные продукты богатые клетчаткой (свежие овощи и фрукты, особенно свекла, капуста), а также кисломолочные продукты (кефир, простокваша, творог). Следует избегать изделия из сдобного теста.
  - При сахарном диабете необходимо поддерживать нормальный уровень сахара крови, в противном случае не избежать гнойных заболеваний.
  - Поддержание нормальной массы тела.
  - Соблюдение правил личной гигиены - регулярное подмывание после стула.
  - Лечение хронического геморроя и анальной трещины.



Спасибо за внимание .