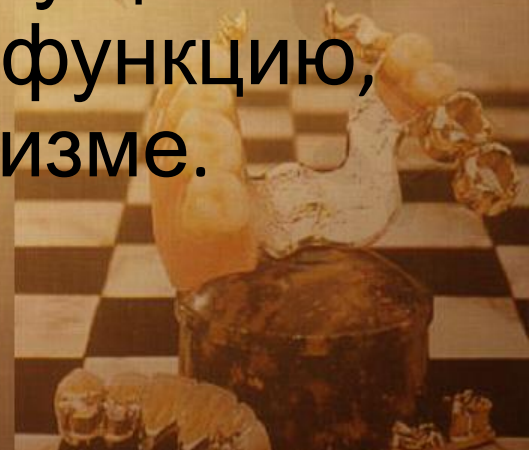

# ФУНКЦИОНАЛЬНАЯ АНАТОМИЯ ЖЕВАТЕЛЬНО- РЕЧЕВОГО АППАРАТА



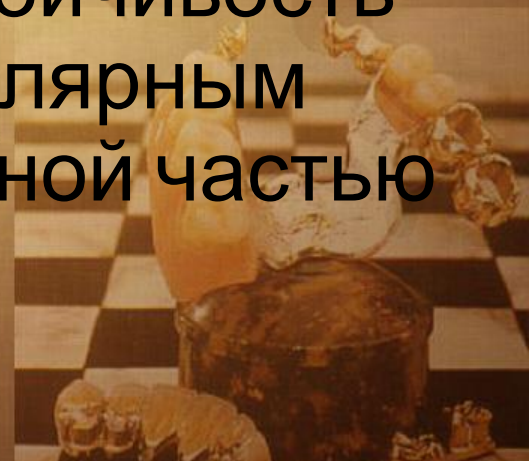*Орган* (от гр. organon — орудие, инструмент, орган) — филогенетически сложившийся комплекс различных тканей, объединенных развитием, общей структурой и функцией.

Орган является целостным образованием, имеющим определенные, присущие только ему, форму, строение, функцию, развитие и положение в организме.



*Система* (от гр. *systema* — целое, составленное из частей; соединение) — совокупность органов, сходных по своему общему строению, функции, происхождению и развитию.

Зубные ряды образуют единую функциональную систему — *зубочелюстную*, единство и устойчивость которой обеспечивается альвеолярным отростком верхней и альвеолярной частью нижней челюсти, пародонтом.



*Аппарат* (от лат. apparatus) —  
объединение систем и отдельных  
органов, функционирующих в сходном  
направлении или имеющих общность  
происхождения и расположения.

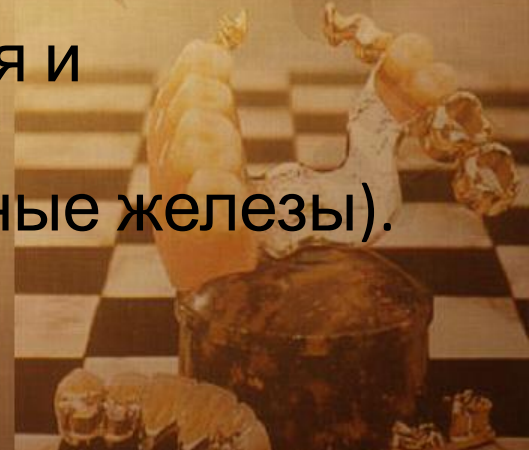

*Жевательно-речевой аппарат*—комплекс взаимосвязанных и взаимодействующих систем и отдельных органов, принимающих участие в жевании, дыхании, звукообразовании и речи.



## В жевательно-речевой аппарат входят:

- лицевой скелет и височно-нижнечелюстные суставы;
- жевательные мышцы;
- органы, предназначенные для захватывания, продвижения пищи, формирования пищевого комка, для глотания, а также зву- коречевая система: губы, щеки с их мимической мускулатурой, нёбо, язык;
- органы откусывания, раздробления и размельчения пищи (зубы), и ее ферментативной обработки (слюнные железы).

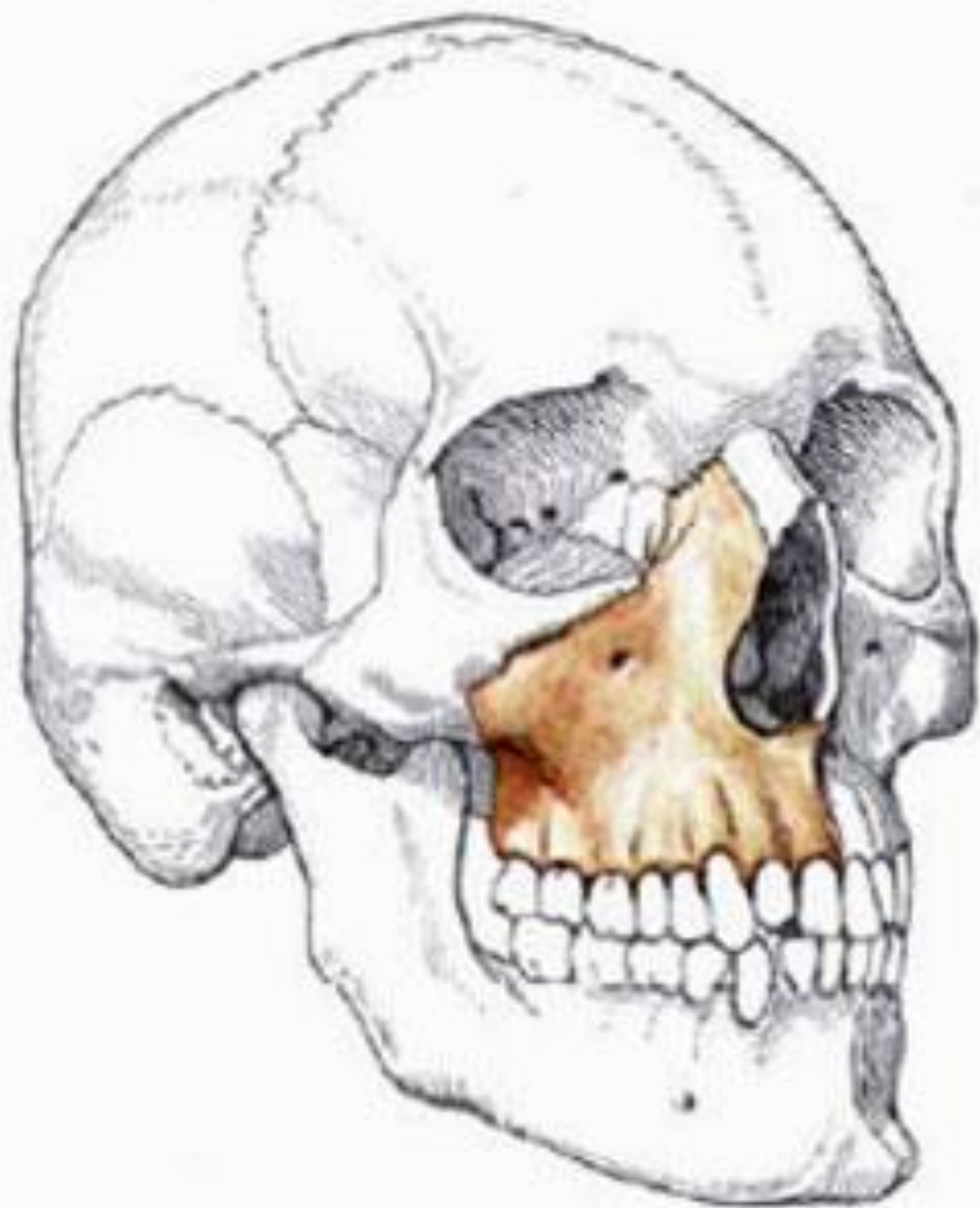

# Верхняя челюсть

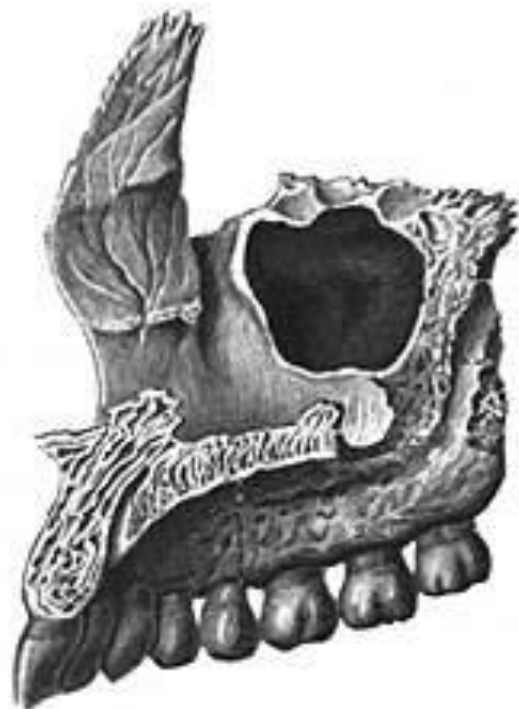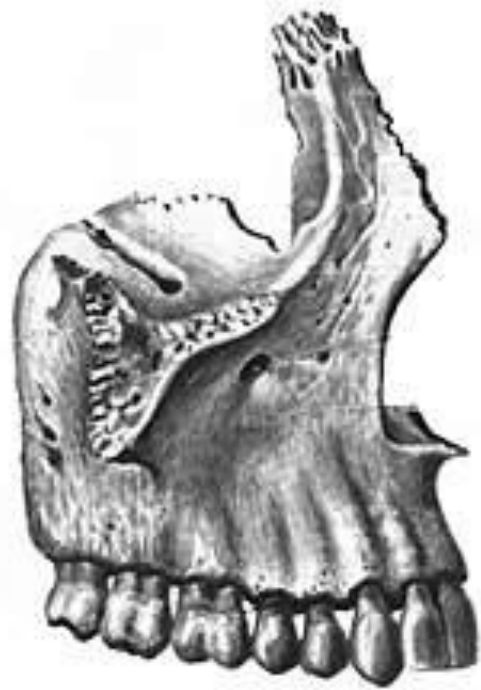Верхняя челюсть представляет собой парную кость. Каждая из половин имеет тело и по четыре отростка: *лобный*, *скуловой*, *нёбный* и *альвеолярный*. Последний заканчивается справа и слева альвеолярными буграми.



## Топография верхней челюсти







Альвеолярным отростком верхней *или* альвеолярной частью нижней челюсти называют тот ее отдел, где располагаются корни зубов.



Верхнечелюстные кости участвуют в образовании глазниц, полости носа и подвисочной впадины. Внутри тела челюсти имеется пазуха.



Такое строение обусловлено функциями дыхания, речеобразования и жевания. При этом сопротивление жевательному давлению на верхней челюсти оказывают костные устои (контрфорсы).



*Контрфорсы* (фр. — противодействующая сила, противоустой) — мощные утолщения компактного вещества верхней челюсти, являющиеся путем передачи жевательного давления.



Различают следующие контрфорсы:

- лобноносовой,
- скуловой,
- крылонёбный,
- нёбный.



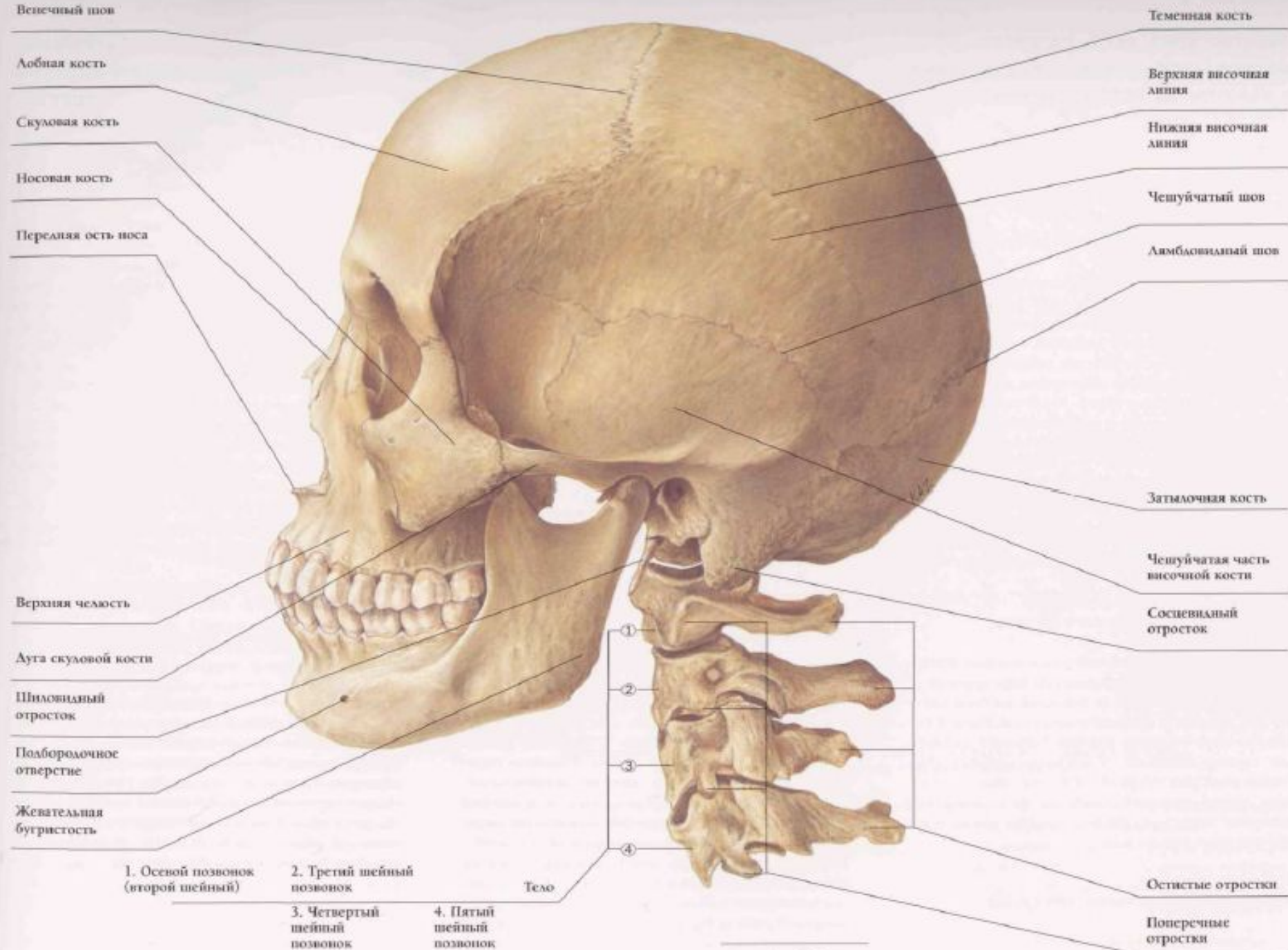
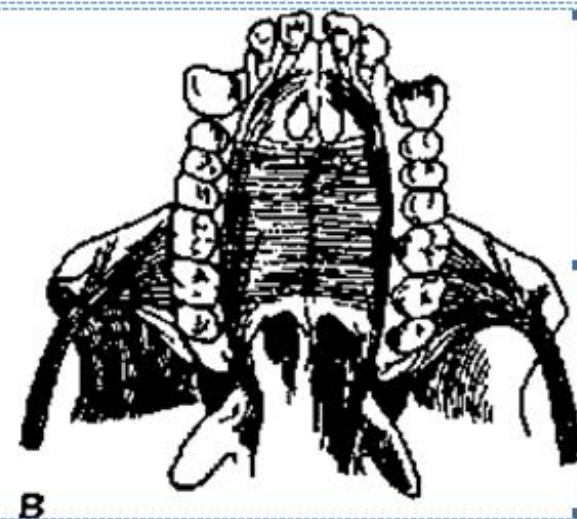
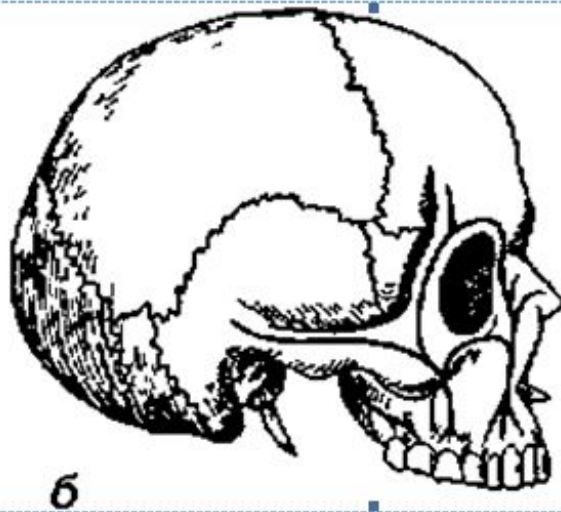
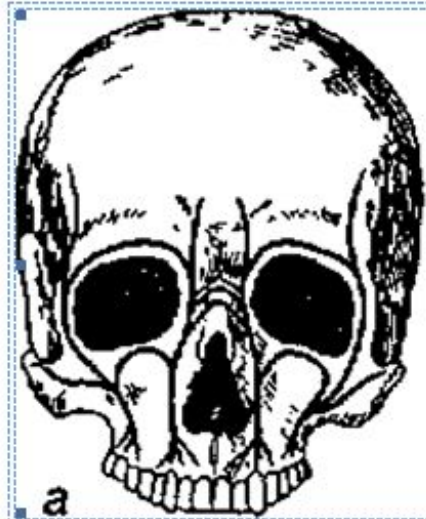


Рис. 1-1

Жевательное давление, исходящее от центральных, боковых резцов, клыка и первого премоляра распространяется по лобноносовым контрфорсам на поверхность глазницы, носовую, слезную и лобные кости вертикально.







**Рис 1 3. Контрфорсы верхней челюсти (по Валькгофу)- а — вид спереди, б — вид сбоку, в — небные контрфорсы (череп примата)**



Скулоальвеолярный гребень, скуловая кость со скуловым отростком образуют скуловую контрфорс, по которому давление от боковых зубов распределяется по боковому краю орбиты на лобную кость, через скуловую дугу на височную кость, а также через нижний край глазницы в верхнюю часть лобноносового контрфорса.



Жевательное давление от боковых зубов воспринимается также крылонёбным контрфорсом, образованным бугром верхней челюсти и крыловидным отростком. По нему оно передается на основание черепа.



Нёбный контрфорс уравнивает поперечные горизонтальные напряжения. Он образован нёбными отростками верхней челюсти, составляющими твердое нёбо.



*Твердое нёбо* включает в себя покрытые слизистой оболочкой и подслизистым слоем нёбные отростки верхней челюсти и горизонтальные пластинки нёбной кости.



Свод твердого нёба может иметь различную высоту и конфигурацию. В области срединного нёбного шва порой определяется нёбный валик (torus palatinus).



*Мягкое нёбо* спереди граничит с задним краем твердого нёба, по сторонам связано с боковыми стенками глотки. Дорзально оно оканчивается свободным краем, повторяющим конфигурацию заднего края костей твердого нёба.



Мягкое нёбо образовано рядом мышц:

*mm. uvulae* — мышцы язычка (укорачивают язычок, поднимая его);

*m. tensor veli palatini* — мышца, натягивающая мягкое нёбо (растягивает передний отдел мягкого нёба и глоточный отдел слуховой трубы);

*m. levator veli palatini* — мышца, поднимающая мягкое нёбо (суживает глоточное отверстие слуховой трубы);

*m. palatoglossus* — нёбно-язычная мышца (суживает зев, сближая передние дужки с корнем языка);

*m. palatopharyngeus* — нёбно-глоточная мышца (сближает нёбно- глоточные дужки и подтягивает вверх нижнюю часть глотки и гортань).





# Нижняя челюсть

Нижняя челюсть является подвижной костью лицевого скелета, состоящей из тела, ветви, угла.



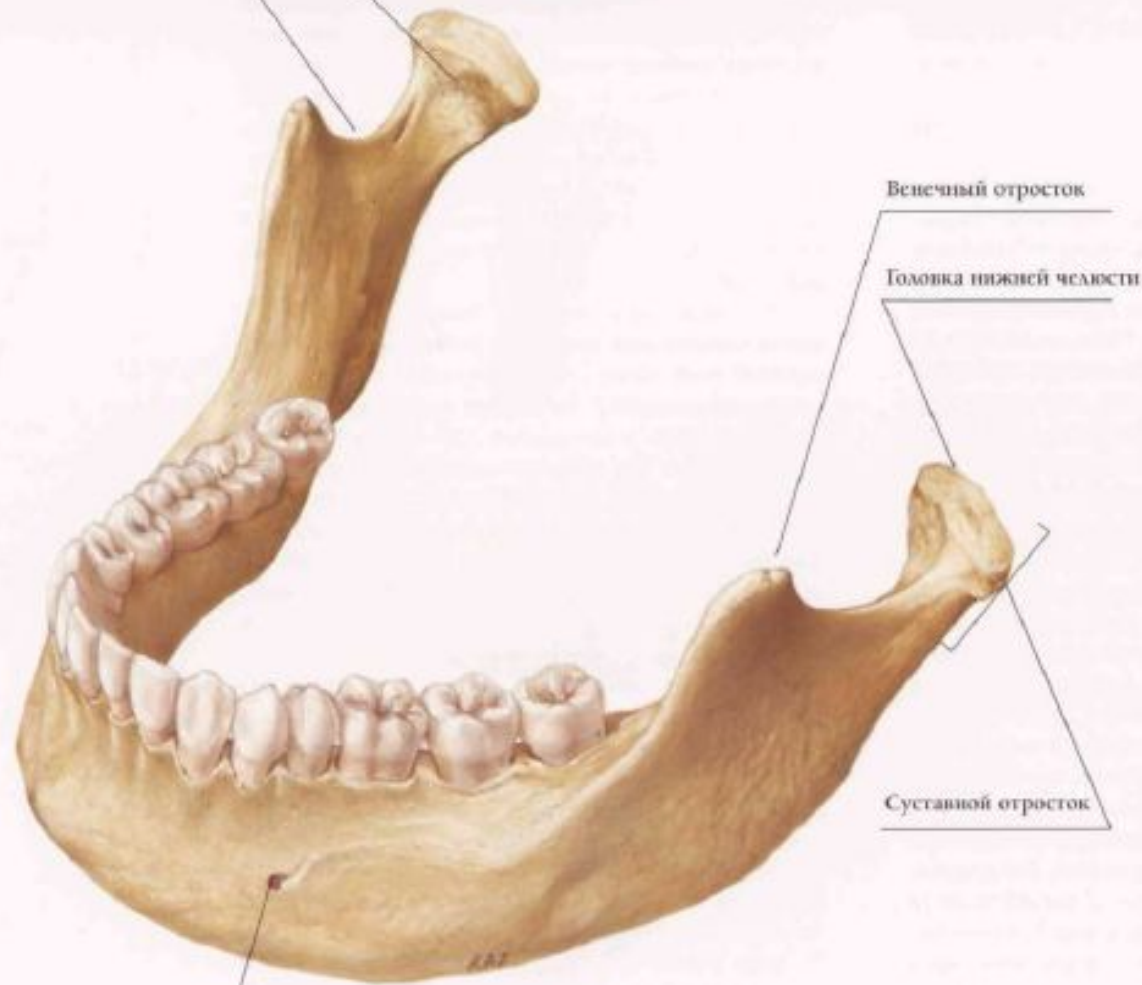
Тело переходит в *альвеолярную часть*, в которой располагаются корни зубов.

Ветвь имеет *два отростка* - мышцелковый, заканчивающийся головкой нижней челюсти, и венечный.



Крыловидная ямка

Вырезка нижней челюсти



Венечный отросток

Головка нижней челюсти

Суставной отросток

Подбородочное  
отверстие



Соотношение высоты ветви к протяженности тела челюсти у взрослых составляет 6,5—7:10. Угол нижней челюсти в норме равняется  $120 + 5^\circ$  (В. Н. Трезубов).



Нижняя челюсть покрыта компактной пластинкой, которая выстилает также стенки зубных альвеол. Наиболее массивно компактное вещество представлено в области подбородка, углов и в основании челюсти.

Между пластинками компактного вещества располагается губчатая субстанция кости, особенно развитая в теле и в головке нижней челюсти.



*Траектории нижней челюсти* — строго определенные расположения балок губчатого вещества, ориентированных функциональной нагрузкой.

Внутри нижней челюсти проходят два канала, открывающиеся подбородочными и нижнечелюстными отверстиями.

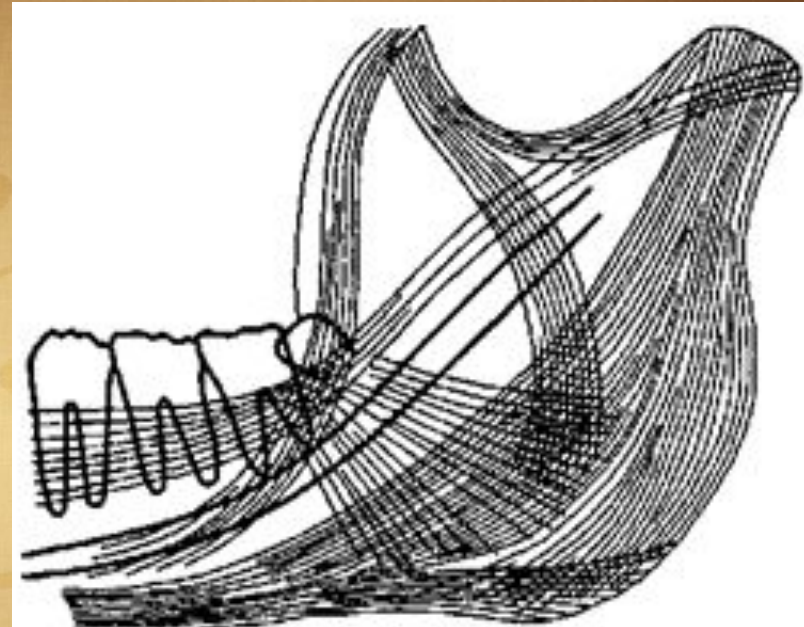


Рис 1 5. Траектории нижней челюсти



# Височно-нижнечелюстной сустав

Височно-нижнечелюстной сустав (ВНЧС) осуществляет сочленение нижней челюсти с височной костью. По своему строению он является эллипсоидным. Его анатомическими особенностями являются наличие суставного диска и несоответствие сочленованных поверхностей (инконгруэнтность).  
Функционально — это парный сустав.



Сустав образован головкой нижней челюсти, нижнечелюстной ямкой и суставным бугорком височной кости.

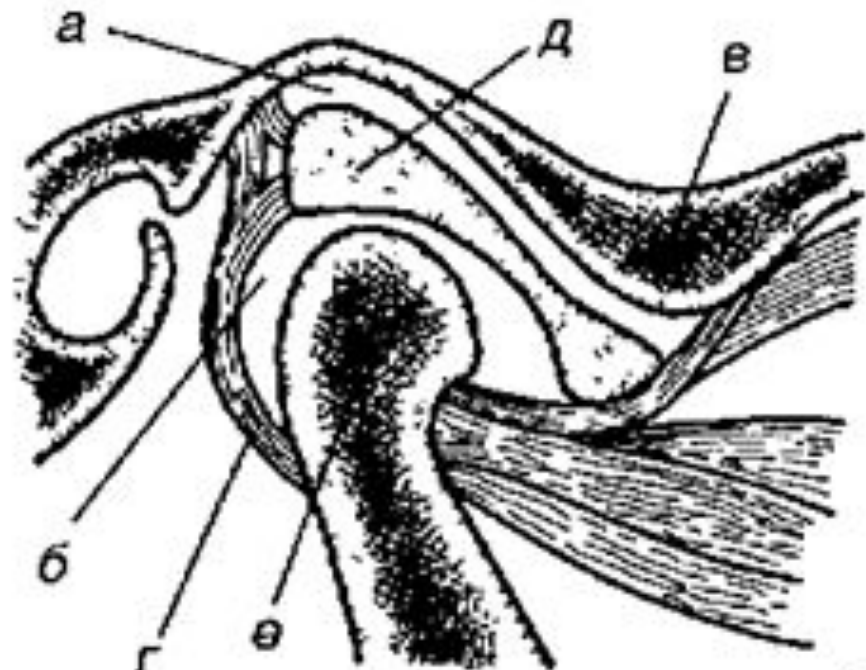


Рис. 1 б. Височно-нижнечелюстной сустав- а — верхняя суставная щель, б — нижняя суставная щель, в — суставной бугорок, г — суставная капсула, д — суставной диск, е — головка нижней челюсти



В полости сустава располагается двояковогнутая овальной формы хрящевая пластинка — суставной диск. Он делит полость сустава на два несообщающихся между собой отдела: верхний и нижний. Диск компенсирует несовпадение рельефа суставных поверхностей.



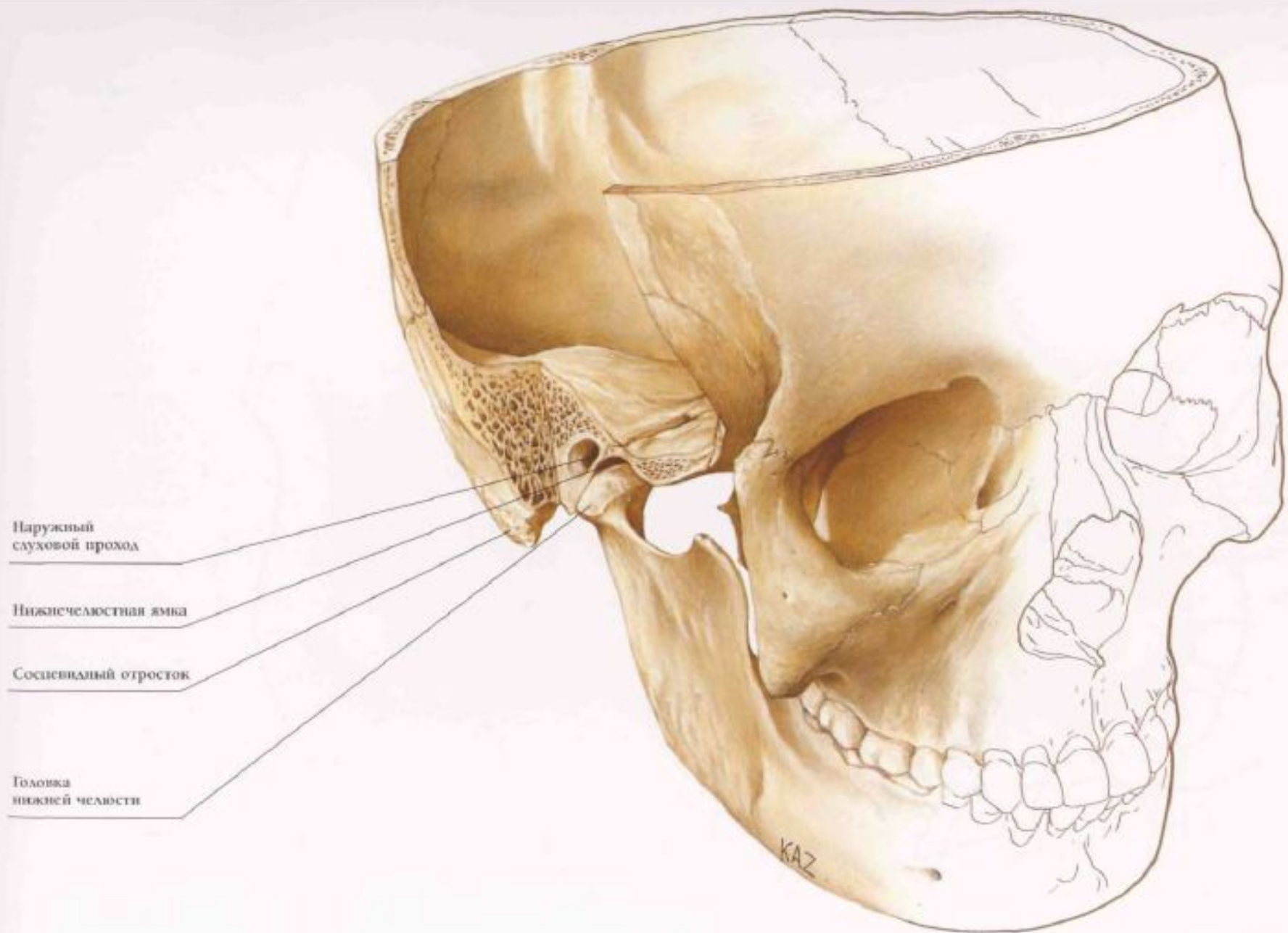


Рис. 2-4

# МЫШЦЫ, СИЛА МЫШЦ, ЖЕВАТЕЛЬНОЕ ДАВЛЕНИЕ

Мышцы головы делятся на:

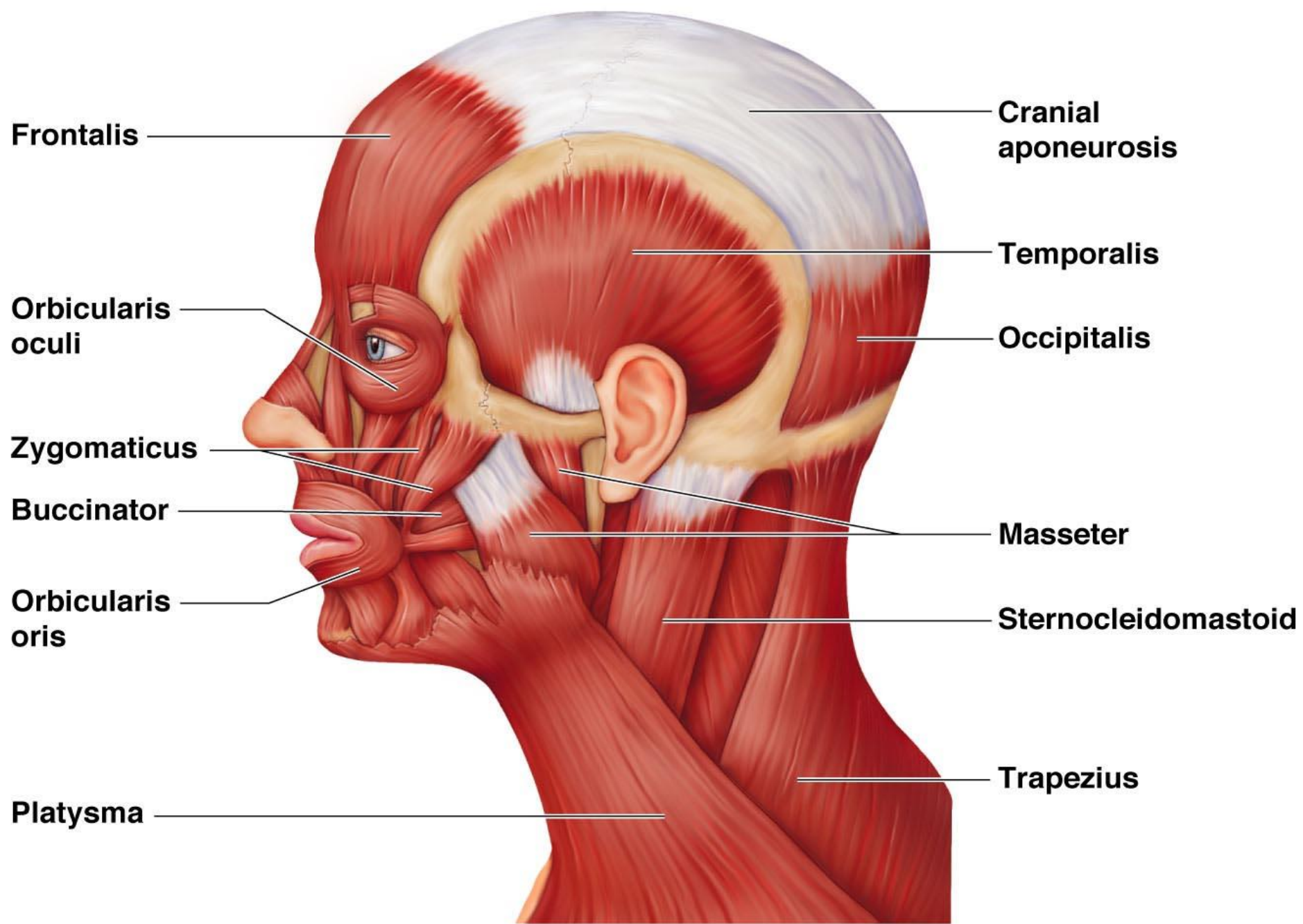
- *жевательные;*
- *мимические.*

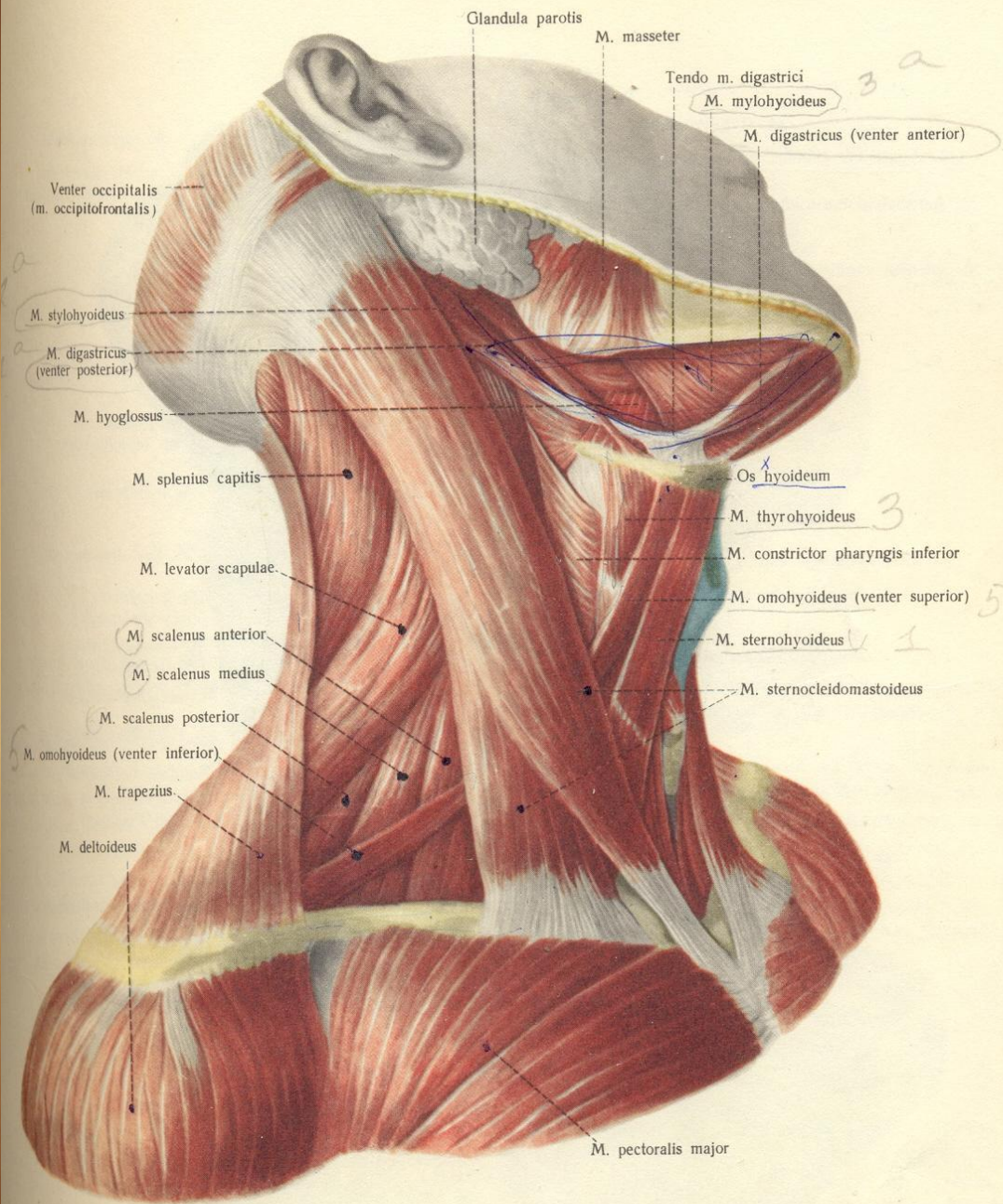


# Жевательные мышцы

- m. masseter — собственно жевательная; m. temporalis — височная;
- m. pterygoideus medialis — медиальная крыловидная;
- m. pterygoideus lateralis — латеральная крыловидная;
- m. mylohyoideus — челюстно-подъязычная;
- m. geniohyoideus — подбородочно-подъязычная;
- venter anterior т. digastricus — переднее брюшко двубрюшной мышцы

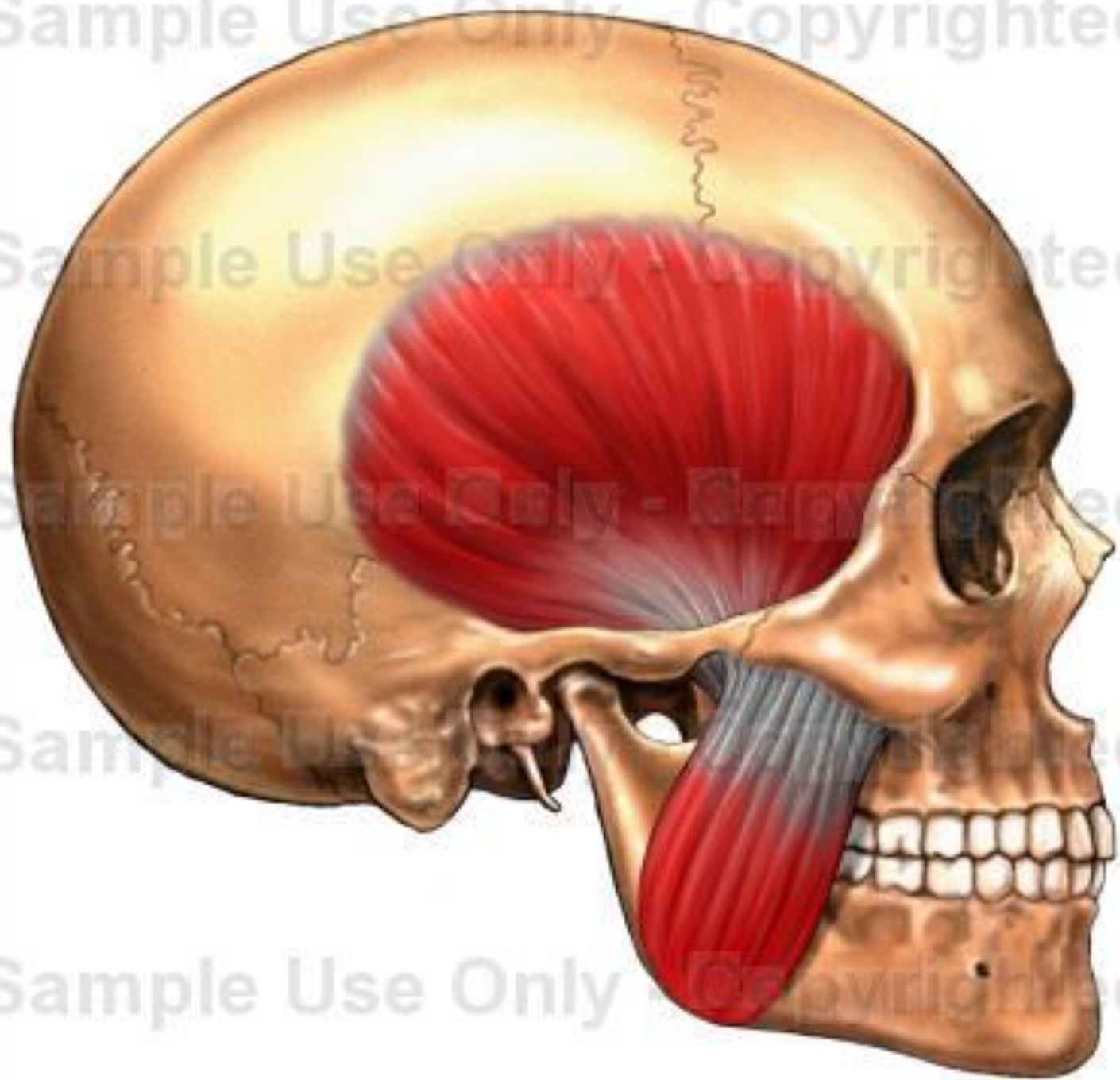


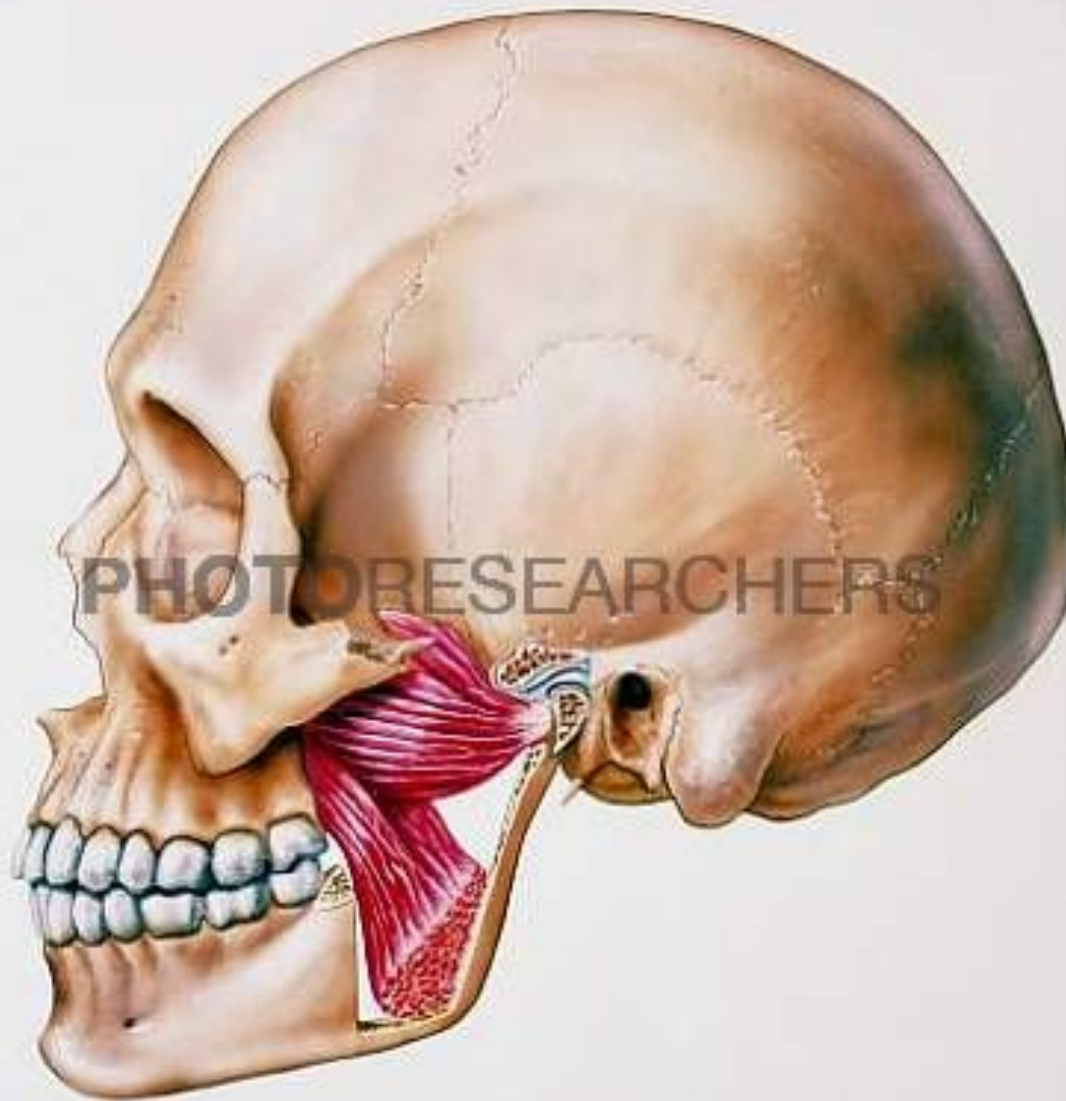



**276. Мышцы шеи; справа (1/2).**  
 (Поверхностные мышцы; передне-боковая и срединная группы.)







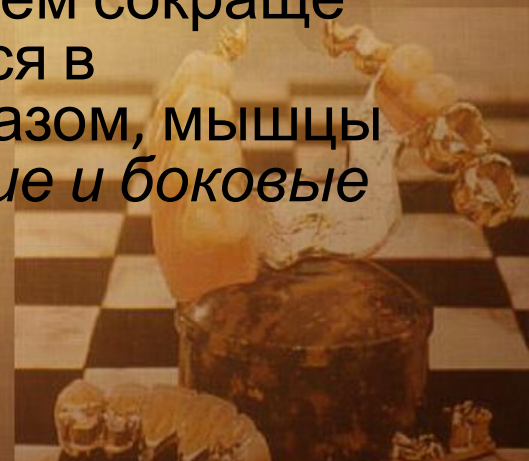

При своем сокращении жевательные мышцы перемещают нижнюю челюсть в различных направлениях, участвуя, таким образом, в акте жевания, глотания, звукообразования, речи.



В соответствии с основными направлениями своего действия *жевательные мышцы* подразделяются на три группы:

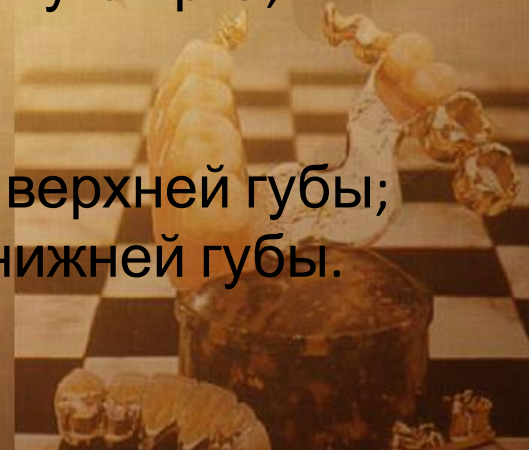- к первой относятся *мышцы, опускающие нижнюю челюсть* (m. mylohyoideus, T. geniohyoideus, venter anterior T. digastricus);
- ко второй группе относятся *мышцы, поднимающие нижнюю челюсть* (ш. masseter, m. temporalis, m. pterygoideus medialis);
- третью группу составляет парная *латеральная крыловидная мышца* (m. pterygoideus lateralis). При их синхронном сокращении нижняя челюсть выдвигается вперед, при одностороннем сокращении мышцы нижняя челюсть сдвигается в противоположную сторону. Таким образом, мышцы третьей группы обеспечивают *передние и боковые движения нижней челюсти*.

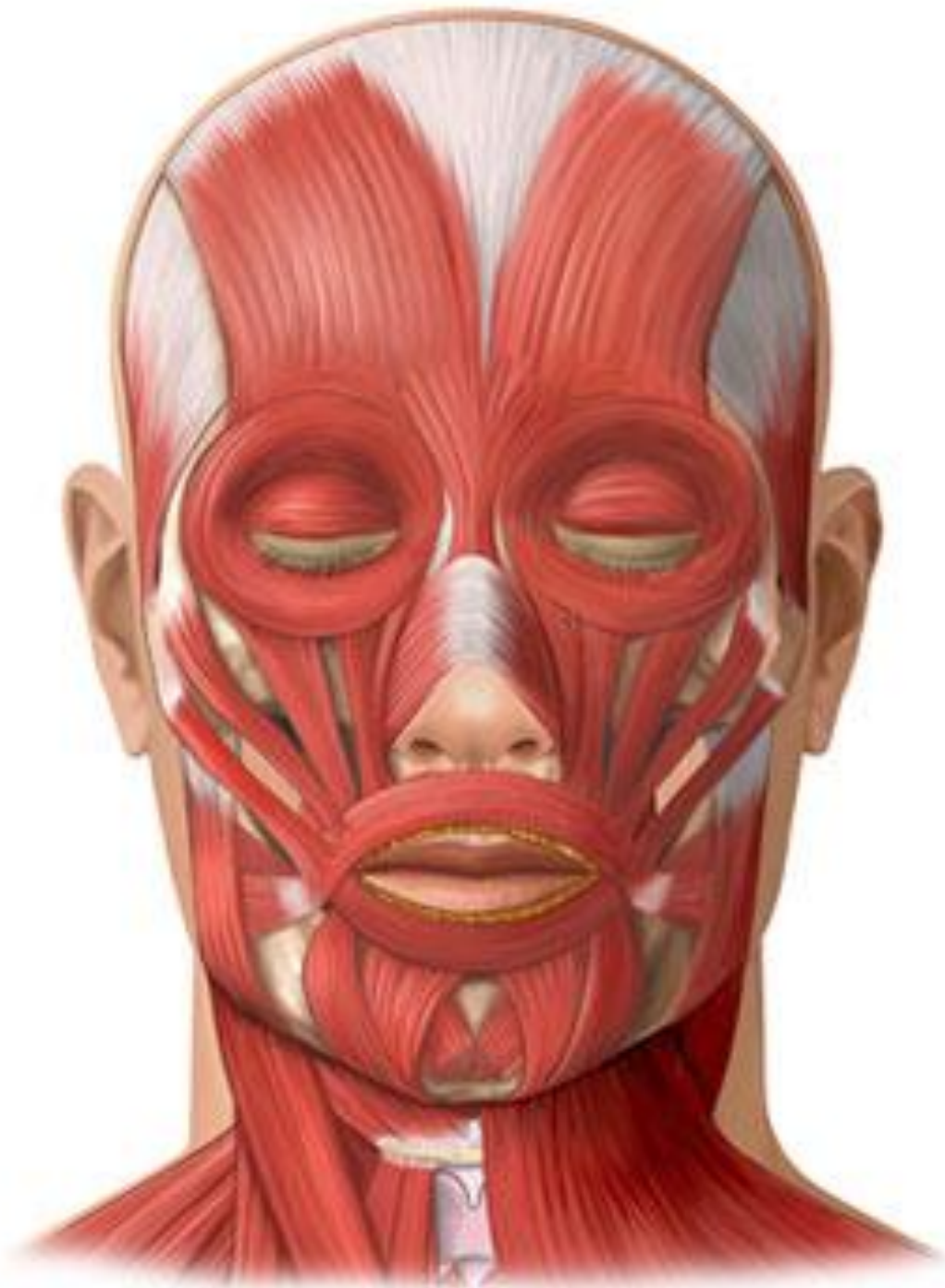

# Мимические мышцы

Мимические мышцы нижней части лица:

- m. orbicularis oris — круговая мышца рта;
- m. levator labii superioris — мышца, поднимающая верхнюю губу;
- m. depressor labii inferioris — мышца, опускающая нижнюю губу;
- m. buccinator — щечная мышца;
- m. zygomaticus major — большая скуловая мышца;
- m. levator anguli oris — мышца, поднимающая угол рта;
- m. depressor anguli oris — мышца, опускающая угол рта;
- m. risorius — мышца смеха;
- m. mentalis — подбородочная мышца;
- m. incisivus labii superioris — резцовая мышца верхней губы;
- m. incisivus labii inferioris — резцовая мышца нижней губы.





# Жевательное давление


*Абсолютная сила жевательных мышц — напряжение, развиваемое жевательной мышцей при ее максимальном сокращении.*

Величина абсолютной силы жевательных мышц по различным сведениям равна от 80 до 390 кг.



*Жевательное давление* — сила, развиваемая жевательными мышцами и регулируемая рецепторами пародонта, необходимая для раздавливания, откусывания, раздробления пищи.

Жевательное давление на резцах примерно равно у женщин — 20—30 кг, у мужчин — 25—40 кг, на молярах соответственно — 40—60 кг и 50-80 кг.



# ЗУБЫ И ЗУБНЫЕ РЯДЫ (ЗУБНЫЕ ДУГИ)

*Зубные органы* являются составной частью жевательно-речевого аппарата. Последний содержит 32 зубных органа, по 16 на верхней и нижней челюстях.



Каждый зубной орган состоит из:

- зуба;
- луночки и прилегающей к ней части челюсти, покрытой слизистой оболочкой десны;
- связочного комплекса (периодонта), удерживающего зуб в луночке;
- сосудов и нервов.





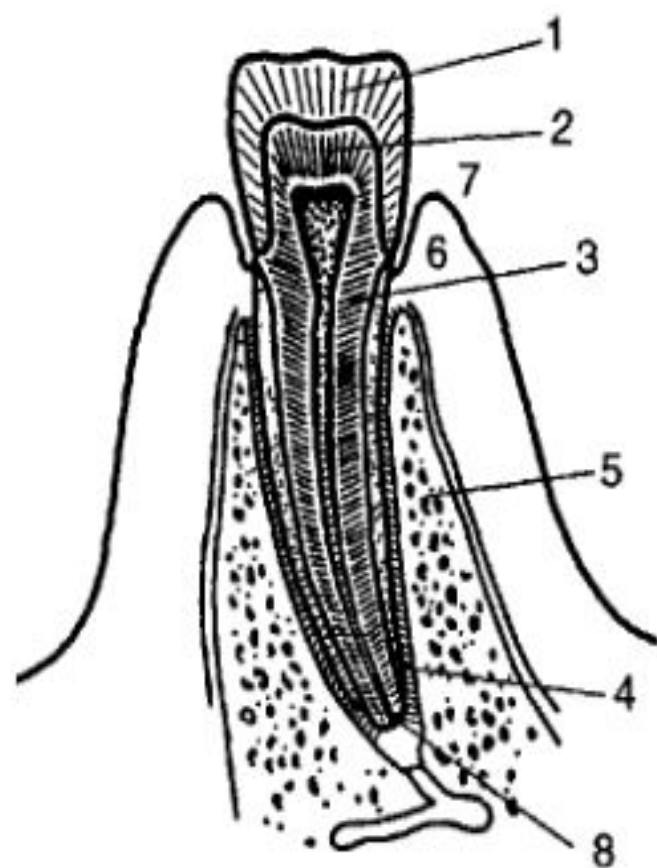


Рис. 1.8 Схема зубного органа  
(по И С Кудрину)

1 — эмаль, 2 — дентин, 3 — цемент,  
4 — периодонт, 5 — альвеолярная часть,  
6 — слизистая оболочка десны,  
7 — десневая бороздка, 8 — отверстие  
верхушки корня.

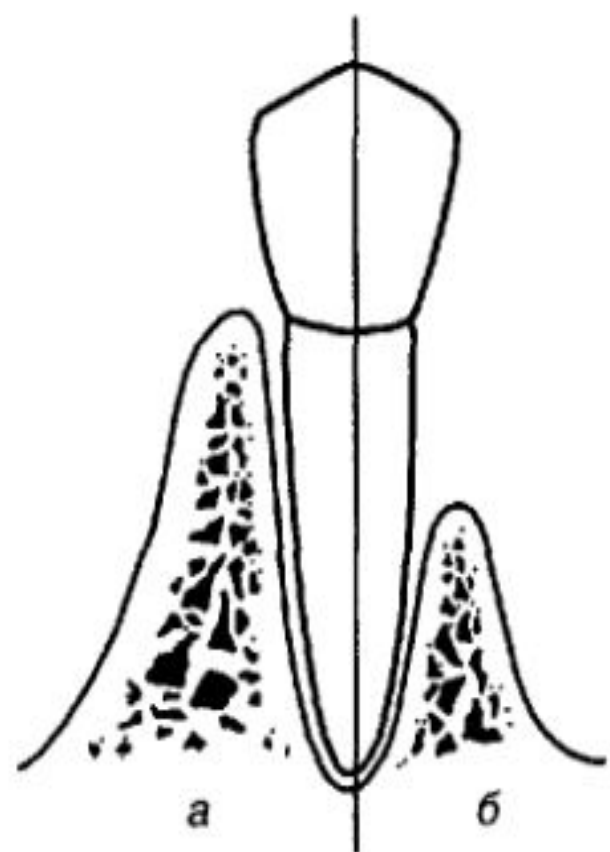


Рис 19. Соотношение длины  
коронки и корня  
Анатомическая (а) и клиническая (б)  
коронки зуба

*Зубной орган* = зуб + пародонт.

*Зуб* (лат. — dens, гр — odus) очень плотный полый удлинённый стержень, служащий для откусывания, раздавливания, измельчения и растирания твердой пищи.



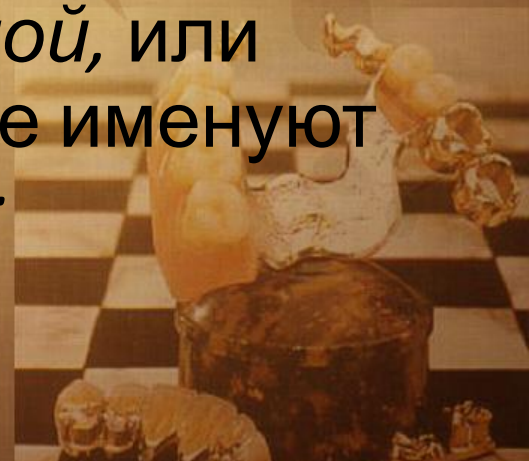В практической стоматологии принято различать анатомическую и клиническую коронки.

- *Анатомическая коронка* — часть зуба, покрытая эмалью.
- *Клиническая коронка* — часть зуба, выступающая над десной.



На коронке зуба различают следующие поверхности:

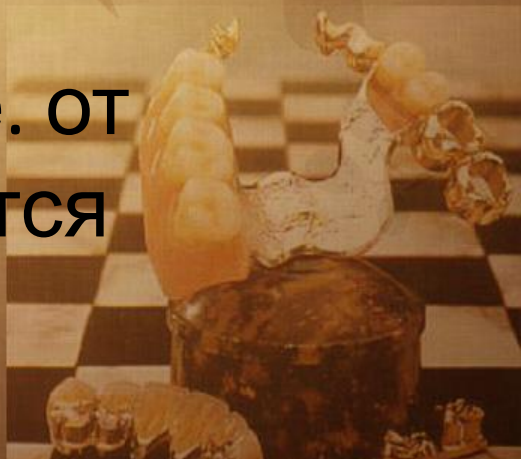- 1) поверхность, обращенная в преддверие полости рта, называется *вестибулярной*. У передних зубов ее называют также *губной*, а у боковых — *щечной* поверхностью;
- 2) поверхность коронки зуба, обращенная в полость рта, называется *оральной*, или *ротовой*. На верхней челюсти ее именуют *нёбной*, а на нижней — *язычной*;



3) поверхности коронки, обращенные к соседним зубам своего ряда, называются *контактными*.

Поверхности зубов, обращенные к центру зубного ряда, именуются *мезиальными контактными*, на центральных резцах — *медиальными*.

Поверхности, направленные в противоположную сторону, т. е. от центра зубного ряда, называются *дистальными контактными*;



4) поверхность или край коронки зуба, направленная к зубам противоположного зубного ряда, называется *жевательной поверхностью* или *жевательным (режущим) краем* у резцов и клыков. Ее также именуют *поверхностью смыкания* или *окклюзионной поверхностью*, т. к. она соприкасается с зубами противоположного зубного ряда при сближении челюстей.



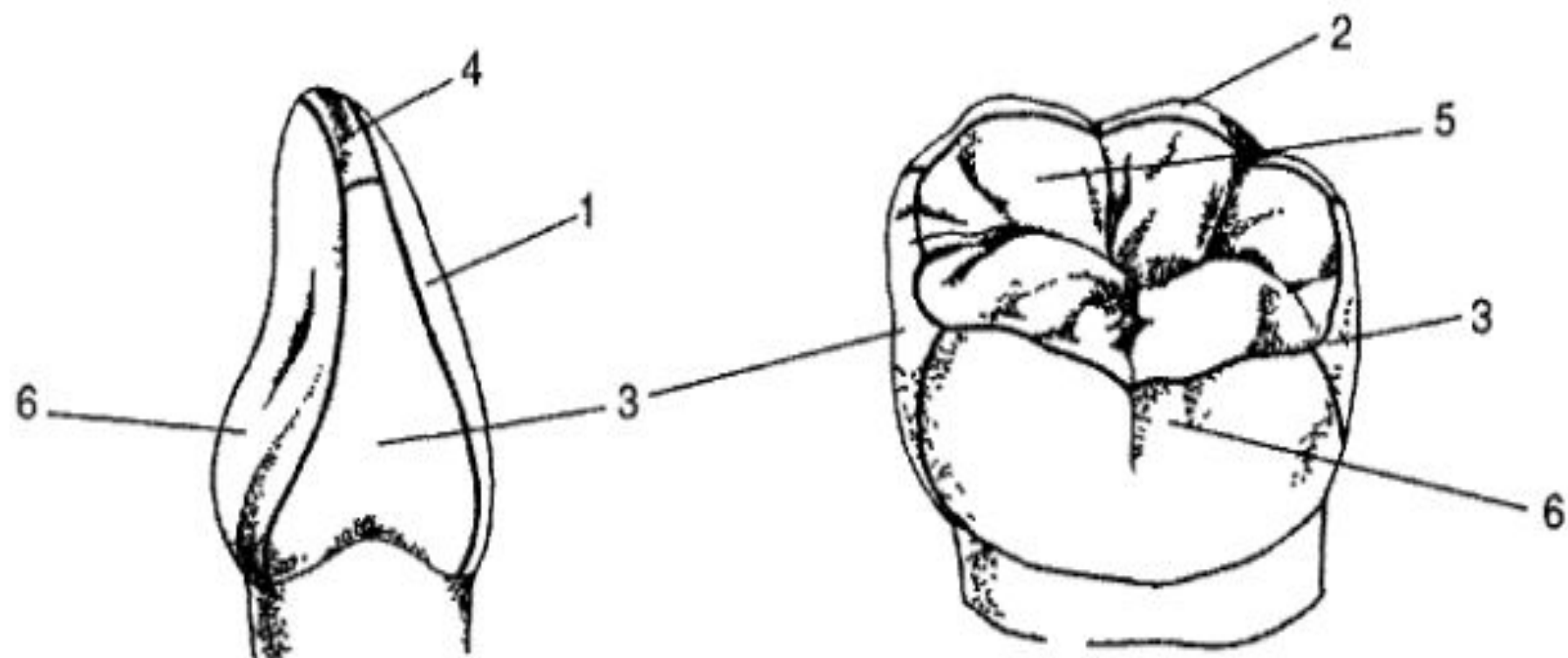


Рис 1.10 Поверхности коронки зуба

1 — вестибулярная поверхность резца, 2 — щечная поверхность моляра,  
 3 — контактные поверхности, 4 — режущий край, 5 — жевательная поверхность,  
 6 — язычная поверхность

*Полость зуба* — имеет различную форму в разных зубах. Внутри коронки полость зуба несколько сходна с ней по форме, а в корне продолжается в виде канала. Последний заканчивается небольшим отверстием на верхушке корня зуба. У многокорневых зубов число корневых каналов, как правило, равно числу корней.






Полость зуба заполнена зубной мякотью — *пульпой*. В последней различают *коронковую* и *корневую* части. Сосуды и нервы входят в пульпу через отверстие верхушки корня.



***Пульпа зуба*** — зубная мякоть, рыхлая соединительная ткань, богатая сосудами и нервами, заполняющая полость зуба.

***Пульпа выполняет:***

- трофическую,
- пластическую (дентинообразующую),
- защитную функции.



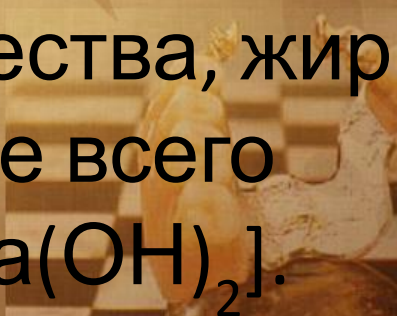
Основная зубная ткань — *дентин* — состоит из основного вещества, пропитанного солями извести, и большого количества трубочек (канальцев).

– *Дентин* — твердая часть зуба, имеющая сходство с костью, окружающая полость зуба и корневые каналы.



Дентин в 5—6 раз тверже кости. Его основное вещество включает коллагеновые волокна и соединяющую их субстанцию.

Дентин содержит около 70—72% минеральных солей, а остальное составляют органические вещества, жир и вода. В составе солей больше всего гидроксиапатита  $[\text{Ca}_3(\text{PO}_4)_2 \times \text{Ca}(\text{OH})_2]$ .



**Эмаль**—твёрдая ткань зуба,  
покрывающая снаружи дентин коронки.  
Эмаль содержит 96—97% минеральных  
солей и лишь 3—4% приходится на долю  
органических веществ. Среди солей  
преобладает гидроксиапатит (84%).  
Кроме него в состав эмали входят  
карбонат кальция, фтористый кальций и  
фосфорнокислый магний.

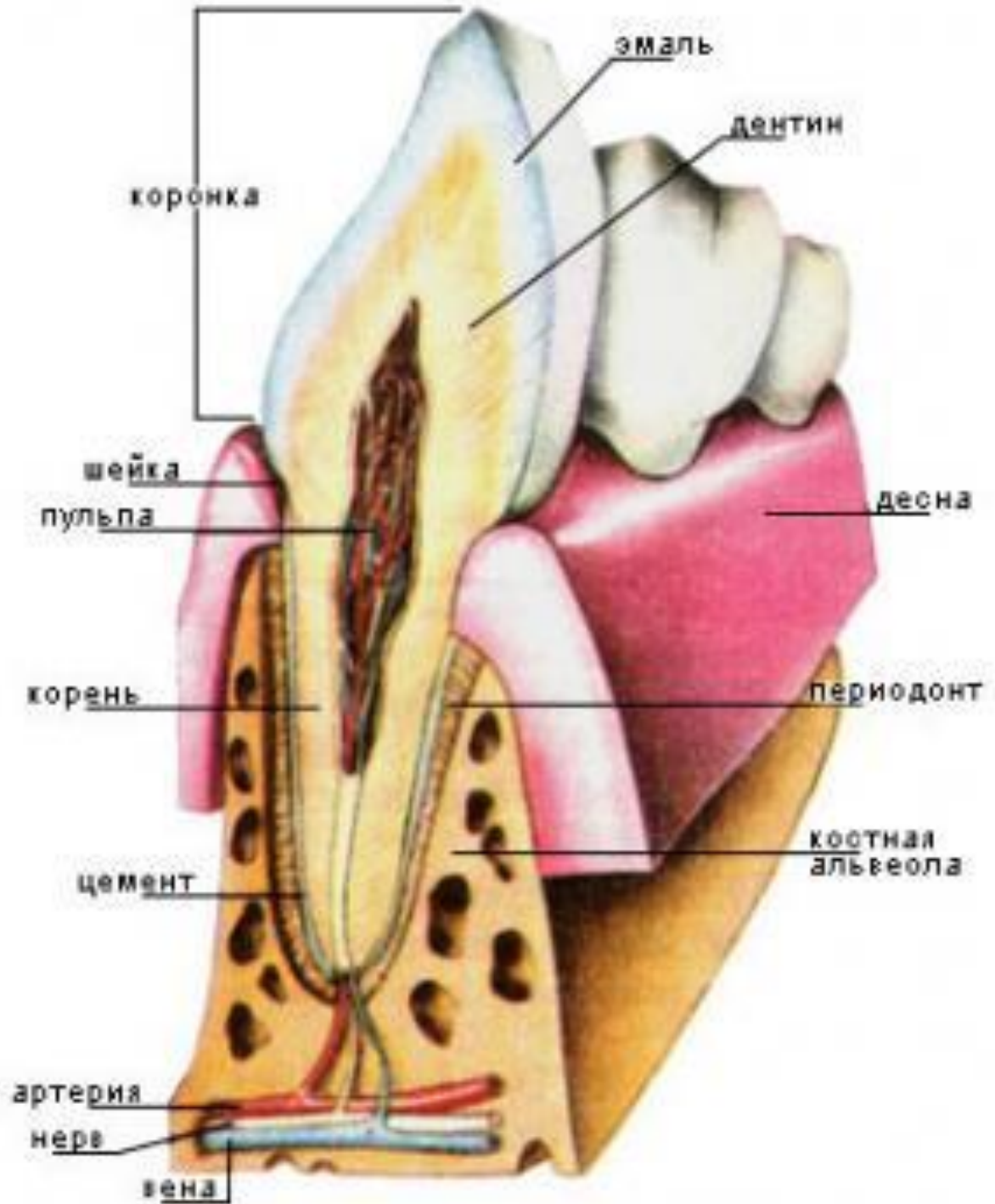


*Цемент* покрывает дентин корня и по своей структуре напоминает грубоволокнистую кость.

***Цемент*** — плотная ткань, напоминающая грубоволокнистую кость, покрывающая снаружи дентин корня зуба.

По химическому составу он похож на дентин, но содержит чуть более органических веществ и только 60% — неорганических.





Зубные органы в челюстях располагаются так, что коронки зубов образуют зубные ряды — верхний и нижний.

Зубной ряд взрослого включает 16 зубов. В центре зубного ряда находятся зубы, осуществляющие откусывание, а по бокам — растирающие и раздробляющие пищу.

8	7	6	5	4	3	2	1		1	2	3	4	5	6	7	8
8	7	6	5	4	3	2	1		1	2	3	4	5	6	7	8



Ее международный аналог представляет собой следующее:

18	17	16	15	14	13	12	11		21	22	23	24	25	26	27	28
48	47	46	45	44	43	42	41		31	32	33	34	35	36	37	38



**Зубная дуга —**

воображаемая кривая,  
проходящая по режущему  
краю и середине  
жевательной поверхности  
зубного ряда.

Верхний зубной ряд  
постоянных зубов имеет  
форму полуэллипса, а  
нижний — параболы.



Рис 1 15 Форма зубных рядов:  
а — верхний — полуэллипсоидный,  
б — нижний — параболический

Зубные ряды представляют собой единое целое как в морфологическом, так и в функциональном отношении. Единство зубного ряда обеспечивается межзубными контактами, альвеолярной частью, пародонтом.

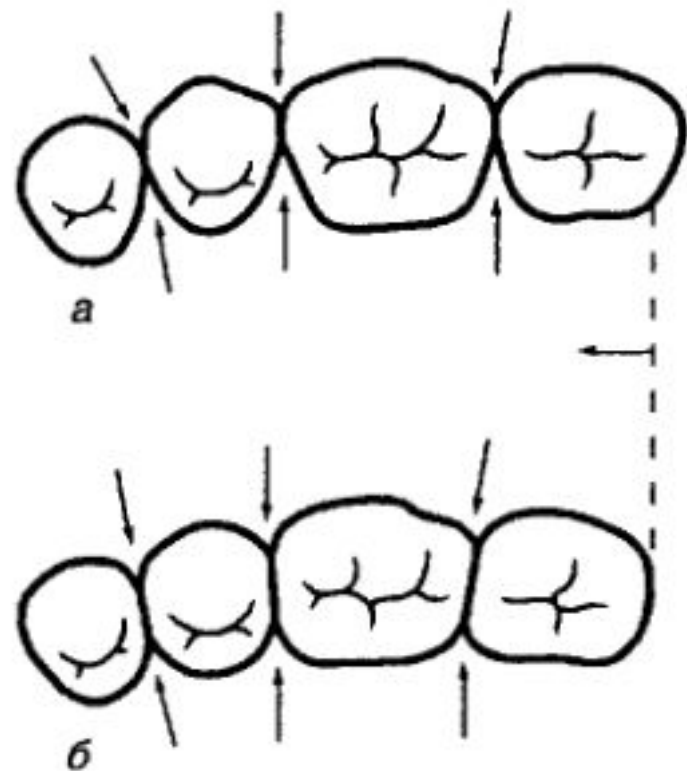


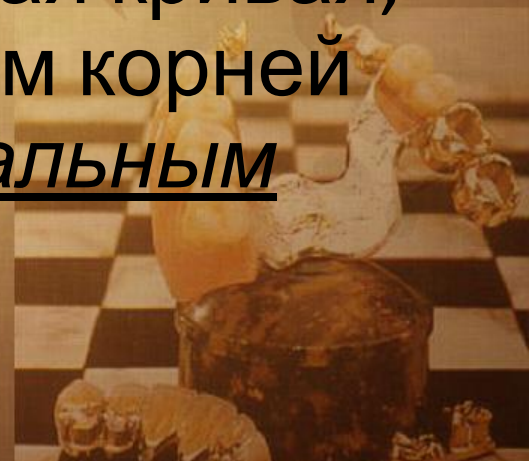Рис. 1.16. Межзубные контактные пункты и площадки

а — межзубные контакты (указаны стрелкой) обеспечивают непрерывность зубных рядов. Щечная выпуклость больше язычной, отчего зубы в поперечном разрезе имеют форму трапеции, б — образование контактных площадок приводит к укорочению зубного ряда

В ортопедической стоматологии принято различать, кроме зубной, альвеолярную и базальную (апикальную) дуги.

Под **альвеолярной дугой** подразумевают воображаемую линию, проведенную по середине альвеолярного гребня.

**Базальная дуга** — воображаемая кривая, которая проходит по верхушкам корней зубов. Часто называется апикальным базисом.



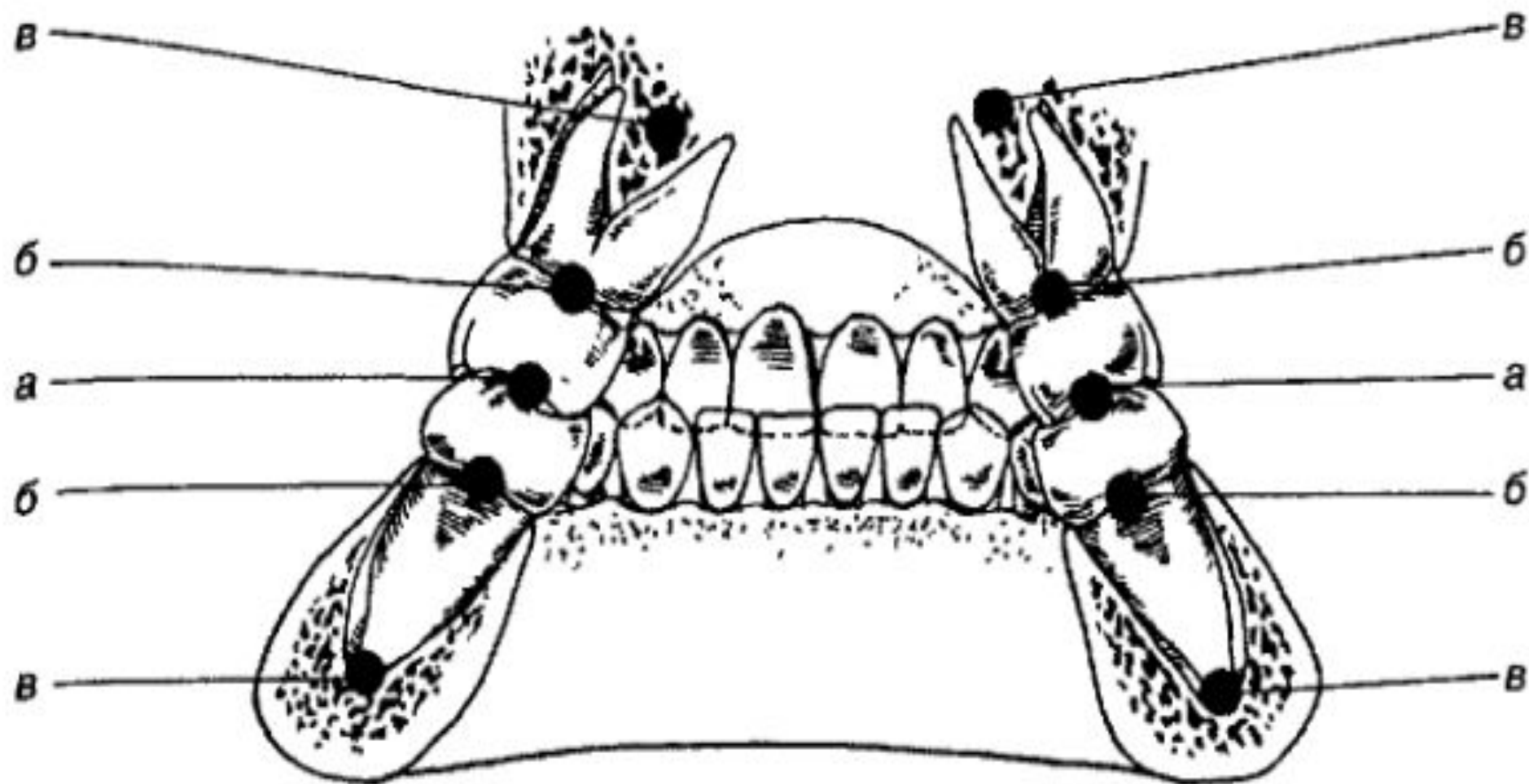


Рис. 1.17. Соотношение зубных (а), альвеолярных (б) и базальных (апикальных) (в) дуг

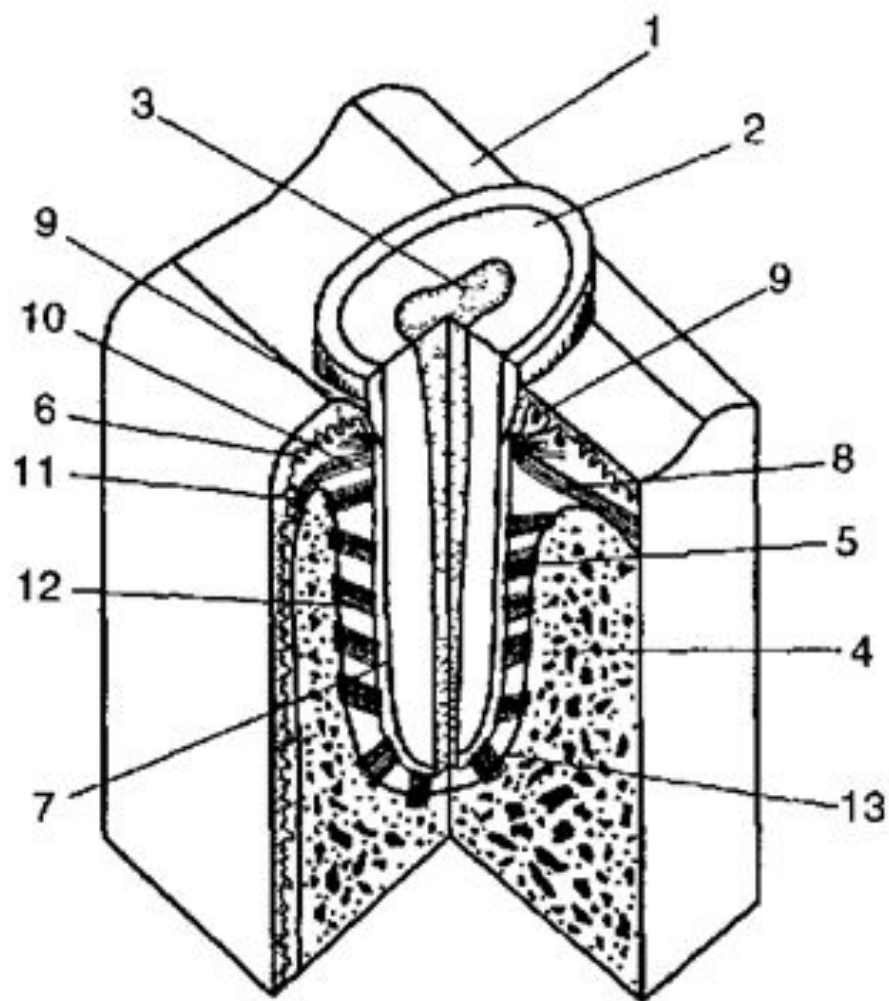
# СТРОЕНИЕ И ФУНКЦИИ ПАРОДОНТА

***Пародонт*** — опорная система зубов.

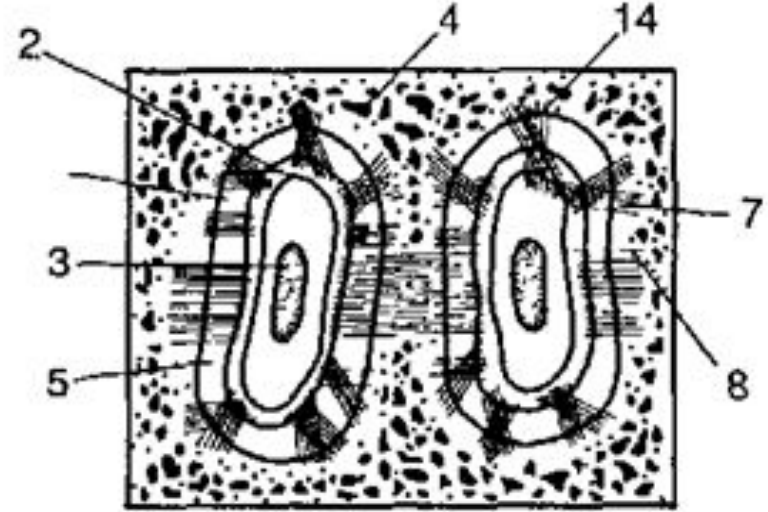
Включает в себя:

- периодонт,
- десну,
- зубную альвеолу,
- цемент корня зуба.

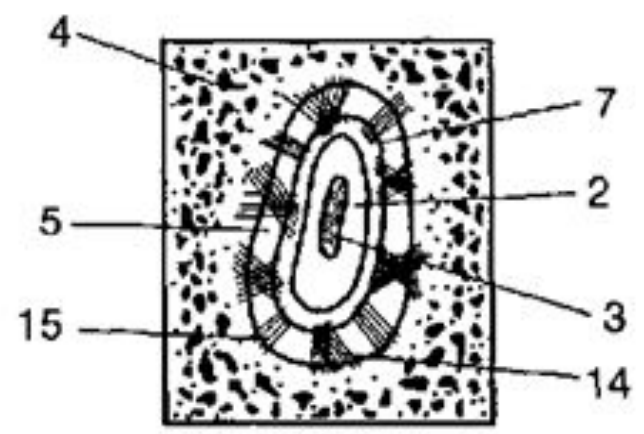




*a*



*б*



*в*

**Рис. 1.18. Схема строения пародонта зубов человека (А.С.Щербаков): а — на вестибуло-оральном, мезио-дистальном срезе, б — на поперечном срезе на уровне шейки зуба, в — на поперечном срезе на уровне средней трети зуба, 1 — эмаль, 2 — дентин, 3 — пульпа, 4 — кость альвеолы, 5 — периодонтальная щель, 6 — десна, 7 — цемент, 8 — межзубная связка, 9 — зубодесневые волокна, 10 — зубопериостальные волокна, 11 — зубогребешковые волокна, 12 — косые зубоальвеолярные волокна, 13 — вершечные волокна, 14 — тангенциальные волокна, 15 — радиальные волокна**

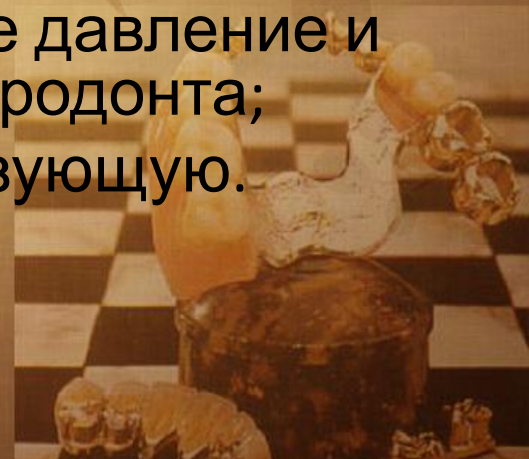***Периодонт*** — это плотная соединительная ткань. Наибольший интерес представляет ее основное вещество с функционально ориентированными соединительнотканными волокнами.





## Функции пародонта:

- опорно-удерживающую, осуществляющуюся связочным комплексом периодонта, десной и альвеолой;
- трофическую, обусловленную гидравлическим давлением на сеть кровеносных и лимфатических сосудов, осуществляемых корнем во время жевательных микроэкскурсий зуба;
- амортизирующую, заключающуюся в дроблении жевательного давления и погашении амплитуды микроэкскурсий зуба;
- сенсорную, регулирующую жевательное давление и реализуемую рецепторной системой пародонта;
- пластическую — косте- и цементаобразующую.



# ОККЛЮЗИОННАЯ ПОВЕРХНОСТЬ ЗУБНЫХ РЯДОВ

*Окклюзионная поверхность зубных рядов*

— совокупность окклюзионных  
поверхностей всех входящих в него  
зубов.



Схематично окклюзионная поверхность в боковой проекции изображается в виде кривой, проходящей от режущих краев центральных резцов до дистальных бугорков третьих моляров.

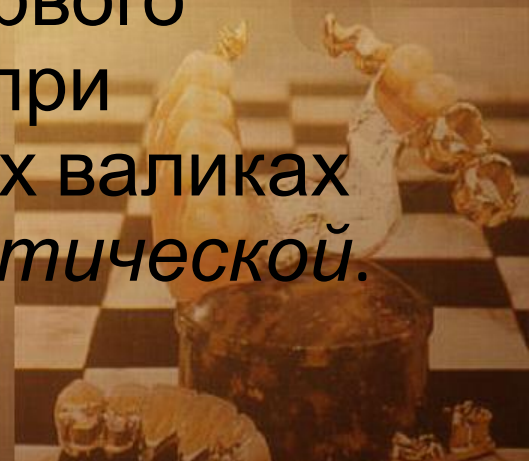Эта *окклюзионная кривая* называется сагиттальной. Она направлена выпуклостью книзу.



Кроме сагиттальной окклюзионной кривой выделяют трансверзальную окклюзионную кривую. Она проходит через жевательные поверхности моляров правой и левой стороны в поперечном направлении.



**Окклюзионная плоскость** — воображаемая плоскость, проводящаяся двумя способами. При первом она проходит через середину перекрытия центральных резцов и середину перекрытия мезиальных бугорков первых (при их отсутствии — вторых) моляров. При втором варианте она проводится через вершины щечного бугорка второго верхнего премоляра и мезиального щечного бугорка первого верхнего моляра. Формируемая при протезировании на окклюзионных валиках плоскость именуется еще *протетической*.



# ОККЛЮЗИЯ, АРТИКУЛЯЦИЯ

**Окклюзия** (от лат *occlusus* — запертый) — смыкание зубных рядов или отдельных групп зубов-антагонистов.



**Артикуляция** (от лат. articulatio — сочленение) — всевозможные положения и перемещения нижней челюсти по отношению к верхней, осуществляемые с помощью жевательных мышц. Артикуляция представляет собой цепь сменяющих друг друга окклюзий.



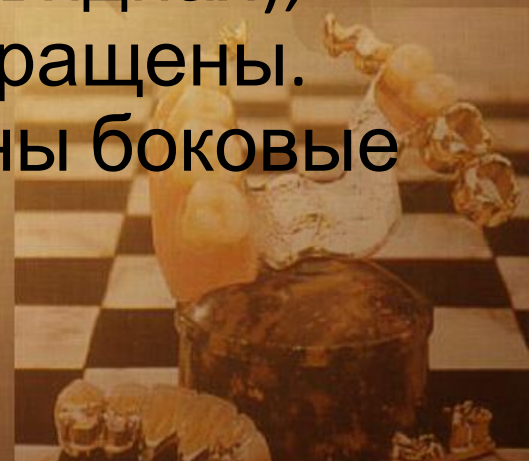## Различают пять основных видов окклюзии:

- центральную;
- переднюю;
- боковые (правую и левую);
- заднюю.

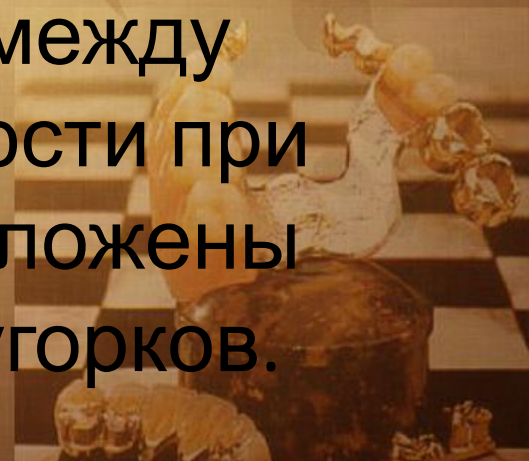



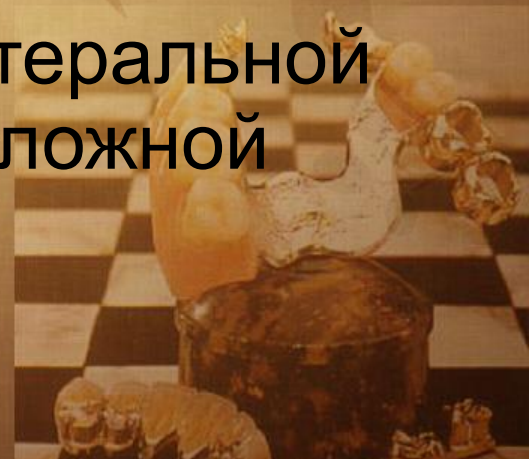**Центральная окклюзия** — такое смыкание зубных рядов, при котором имеет место *максимальное колигество межзубных контактов*. Головка нижней челюсти при этом находится у основания ската суставного бугорка, а мышцы, приводящие нижний зубной ряд в соприкосновение с верхним (височная, собственно жевательная, медиальная крыловидная), одновременно и равномерно сокращены. Из этого положения еще возможны боковые сдвиги нижней челюсти.



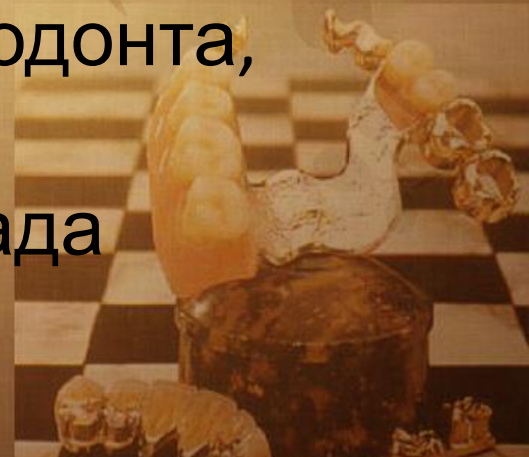***Передняя окклюзия*** характеризуется выдвиганием нижней челюсти вперед. Это достигается двусторонним сокращением латеральных крыловидных мышц. При нормальном прикусе средняя линия лица, как при центральной окклюзии, совпадает со средней линией, проходящей между резцами. Головки нижней челюсти при этом смещены вперед и расположены ближе к вершине суставных бугорков.



**Боковая окклюзия** возникает при перемещении нижней челюсти вправо (*правая боковая окклюзия*) или влево (*левая боковая окклюзия*). Головка нижней челюсти на стороне смещения, слегка вращаясь, остается у основания суставного бугорка, а на противоположной стороне она смещается к вершине суставного бугорка. Боковая окклюзия сопровождается односторонним сокращением латеральной крыловидной мышцы, противоположной смещению стороны.



***Патологическая окклюзия*** — смыкание зубов, при котором имеет место нарушение формы и функции жевательного аппарата. Данная окклюзия наблюдается при частичной потере зубов, аномалиях, деформациях, заболеваниях пародонта, повышенной стираемости зубов. При патологической окклюзии могут иметь место функциональная перегрузка пародонта, жевательных мышц, височно-нижнечелюстных суставов, блокада движений нижней челюсти.



***Прикусом*** называется характер смыкания зубных рядов в положении центральной окклюзии.



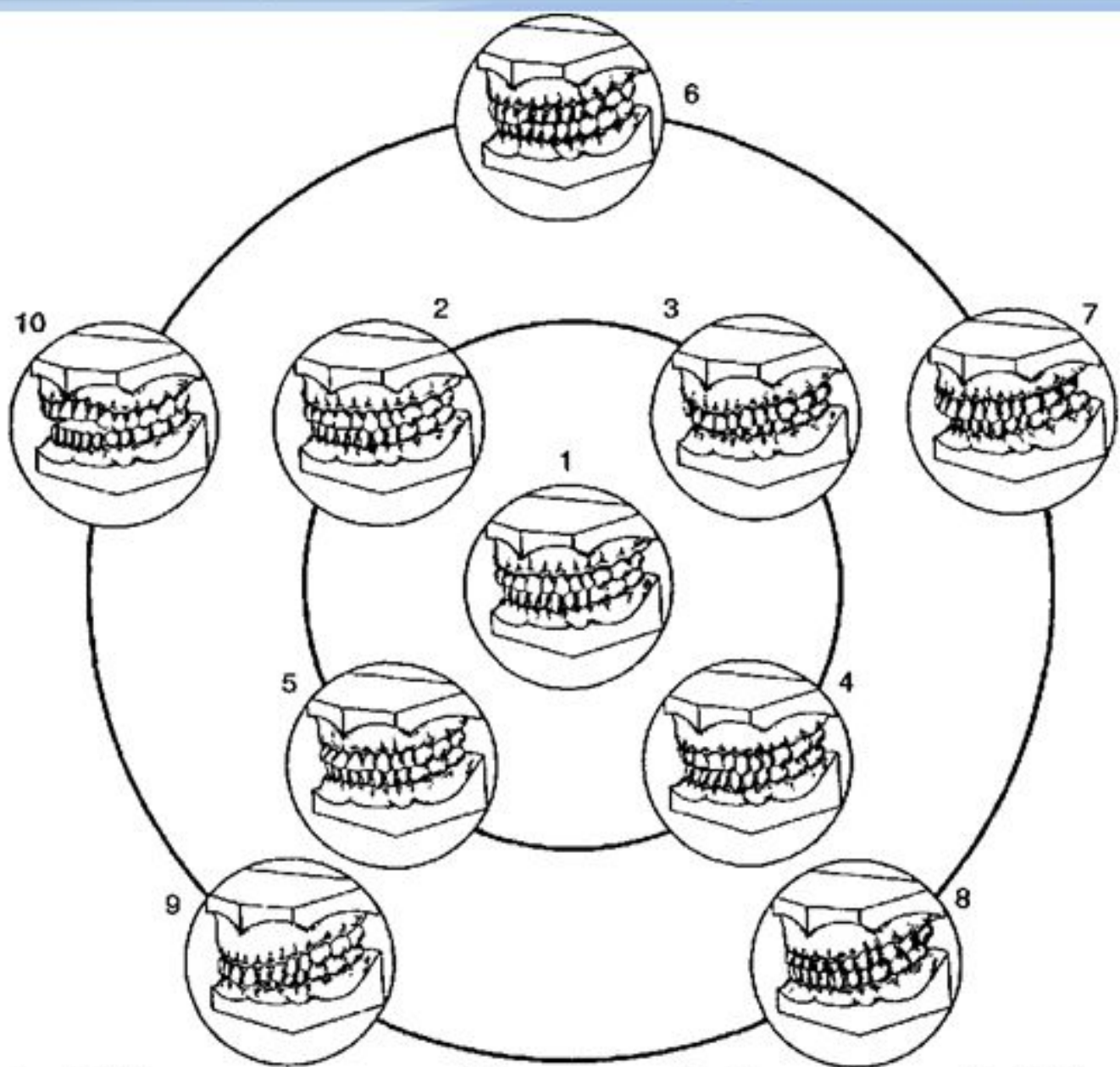


Рис 1 21. Виды прикуса — нормальный (1), переходные (2—5) и аномальные (6—10) 1 — ортогнатический; 2 — прямой, 3 — ортогнатический прикус с глубоким резцовым перекрытием, 4 — ортогнатический прикус с ретрозией передних зубов, 5 — ортогнатический прикус с протрузией передних зубов, 6 — перекрестный прикус, 7 — дистальный прикус, 8 — мезиальный прикус, 9 — глубокий прикус; 10 — открытый прикус

**Протрузия** — вестибулярное пологое положение коронок передних зубов, создающее их выступание наружу

**Ретрузия** — отвесное положение или оральный наклон коронок передних зубов.



# ОСОБЕННОСТИ СТРОЕНИЯ СЛИЗИСТОЙ ОБОЛОЧКИ ПОЛОСТИ РТА, ИМЕЮЩИЕ ПРИКЛАДНОЕ ЗНАЧЕНИЕ

В стоматологии различают подвижную и неподвижную слизистую оболочку. В основе подвижности и неподвижности слизистой оболочки полости рта лежит наличие или отсутствие в ней подслизистой основы (tela submucosa).

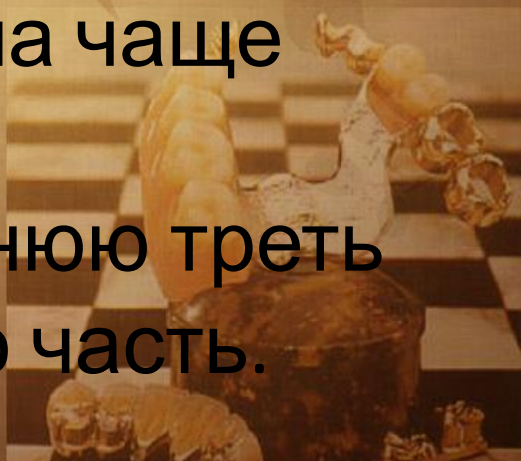



## Подвижная слизистая оболочка

совершает экскурсии при сокращении мимической мускулатуры. Такую подвижность называют активной, а слизистую оболочку, обладающую ей, — активно подвижной.

Неподвижная слизистая оболочка этой способностью не обладает. Она чаще всего покрывает вершины альвеолярных гребней, переднюю треть твердого нёба и его срединную часть.



Некоторые участки слизистой оболочки могут смещаться при оттягивании губы или щеки пальцами врача. Такая слизистая оболочка является пассивно подвижной.

О такой слизистой оболочке говорят, что она обладает податливостью.

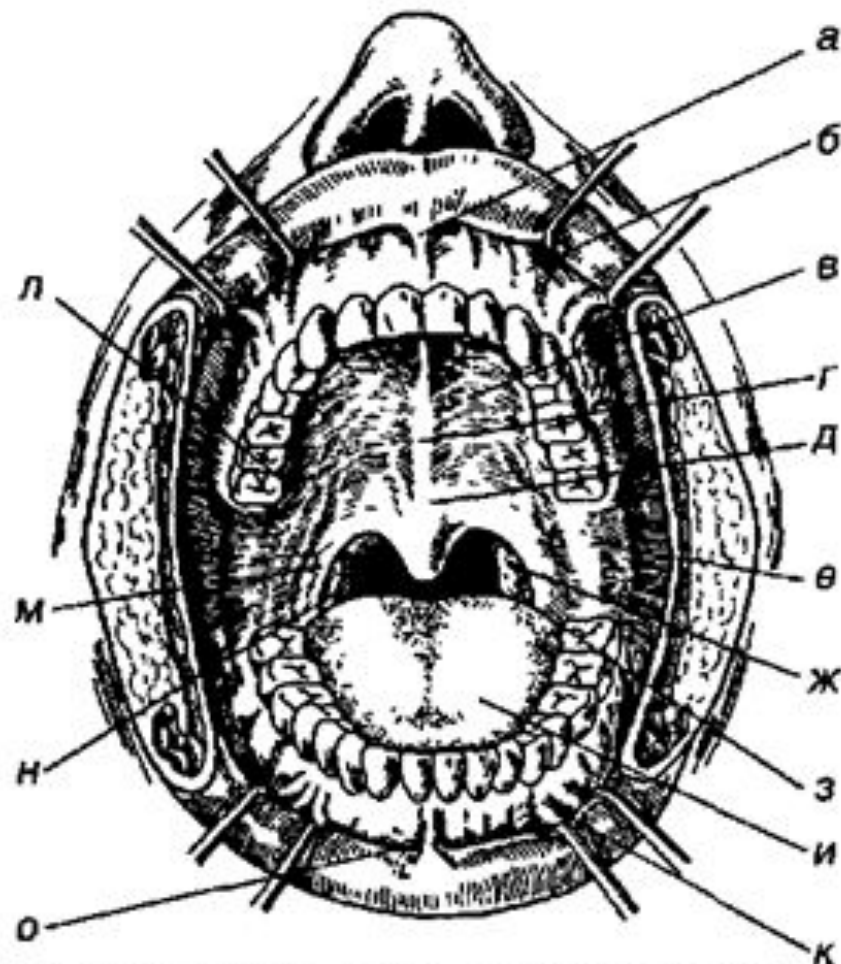
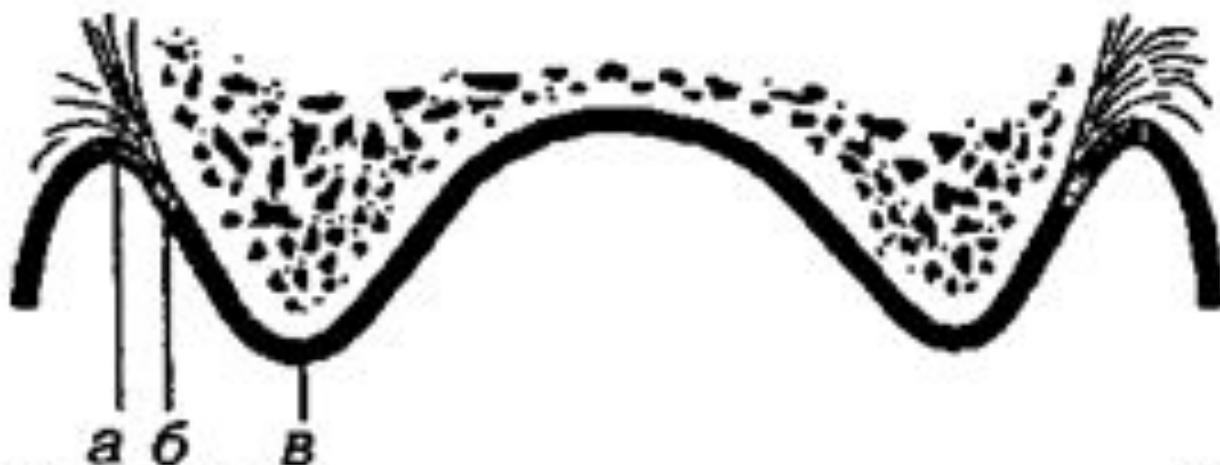

Рис 1 22 Полость рта а — уздечка верхней губы, б — верхняя щечная уздечка, в — поперечные складки неба, г — небный шов, д — небная ямка; е — крылочелюстная складка, ж — небная миндалина; з — зев; и — язык, к — нижняя щечная уздечка; л — проекция большого небного отверстия, м — небная дужка (передняя), н — небная миндалина, о — уздечка нижней губы

Податливость слизистой оболочки— ее пассивная вертикальная подвижность.



**Рис 1.23** Схема расположения переходной складки (а), нейтральной зоны (б) и неподвижной слизистой оболочки (в)



При переходе слизистой оболочки с альвеолярного отростка на губу и щеки образуется свод преддверия.

Воображаемая линия, проведенная по вершине свода преддверия полости рта, называется переходной складкой.



**Спасибо за внимание!**

