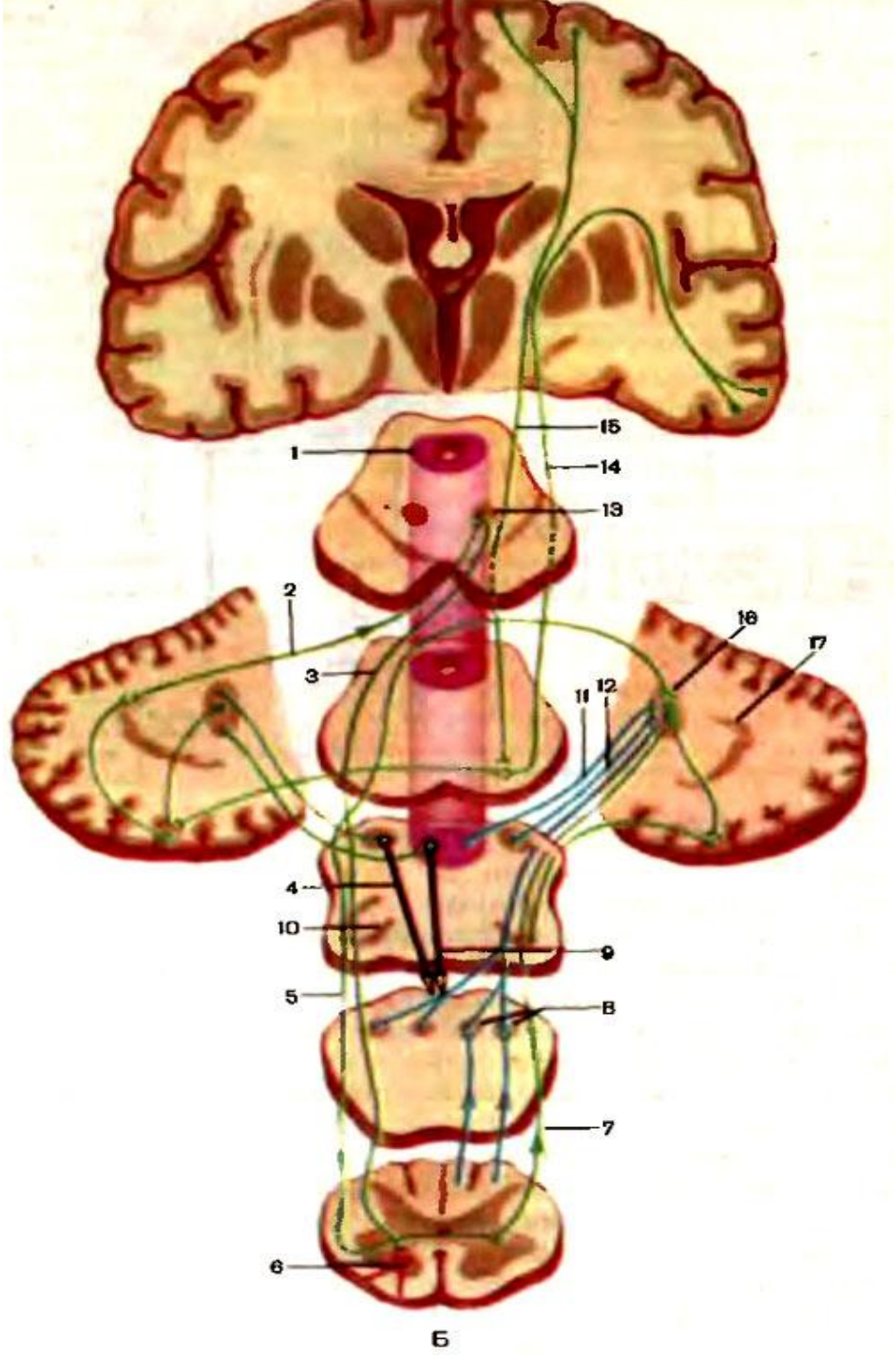

Проводящие пути центральной нервной системы

Проводящие пути - функционально однородные группы нервных волокон, занимающие определенное место в белом веществе головного и спинного мозга и проводящие импульсы между нервными центрами.

Функция проводящих путей - обеспечение посредством проведения нервных импульсов взаимного влияния и совместной деятельности (т.е. интеграции) функционально различных центров ЦНС.

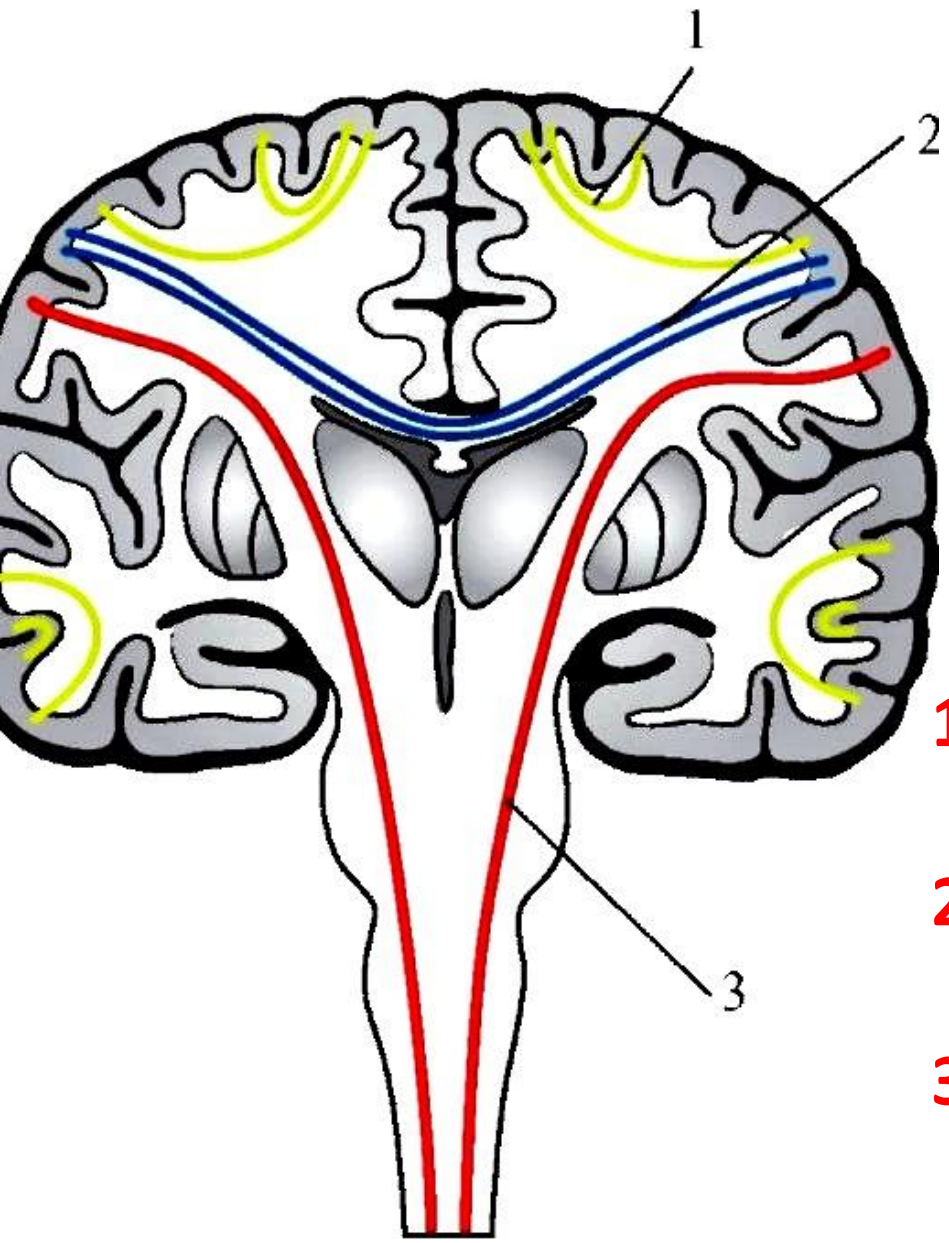

В спинном и головном мозге выделяют по строению и функции три группы проводящих путей

Группы проводящих путей:

1. **ассоциативные** – ***neurofibrae associationes***
2. **комиссуральные** – ***neurofibrae comissurales***
3. **проекционные** – ***neurofibrae projectiones***

1. Ассоциативные волокна, *fibrae associationes telencephali* – соединяют между собой различные участки коры в **пределах одного полушария**. Ассоциативные проводящие пути, составлены ассоциативными нервными волокнами, neurofibrae associationes.

Различают **короткие и длинные** ассоциативные волокна и соответствующие пути.

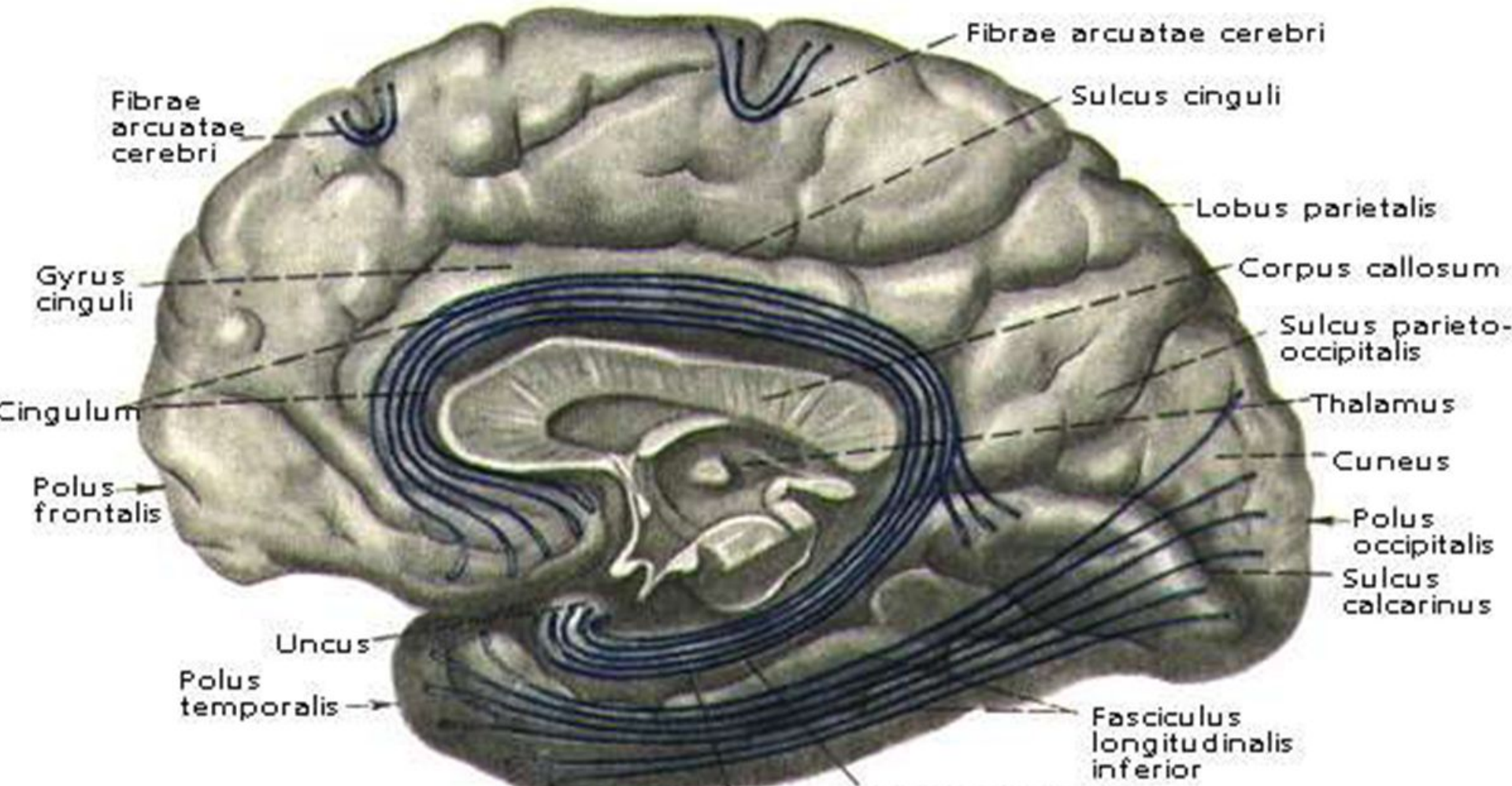

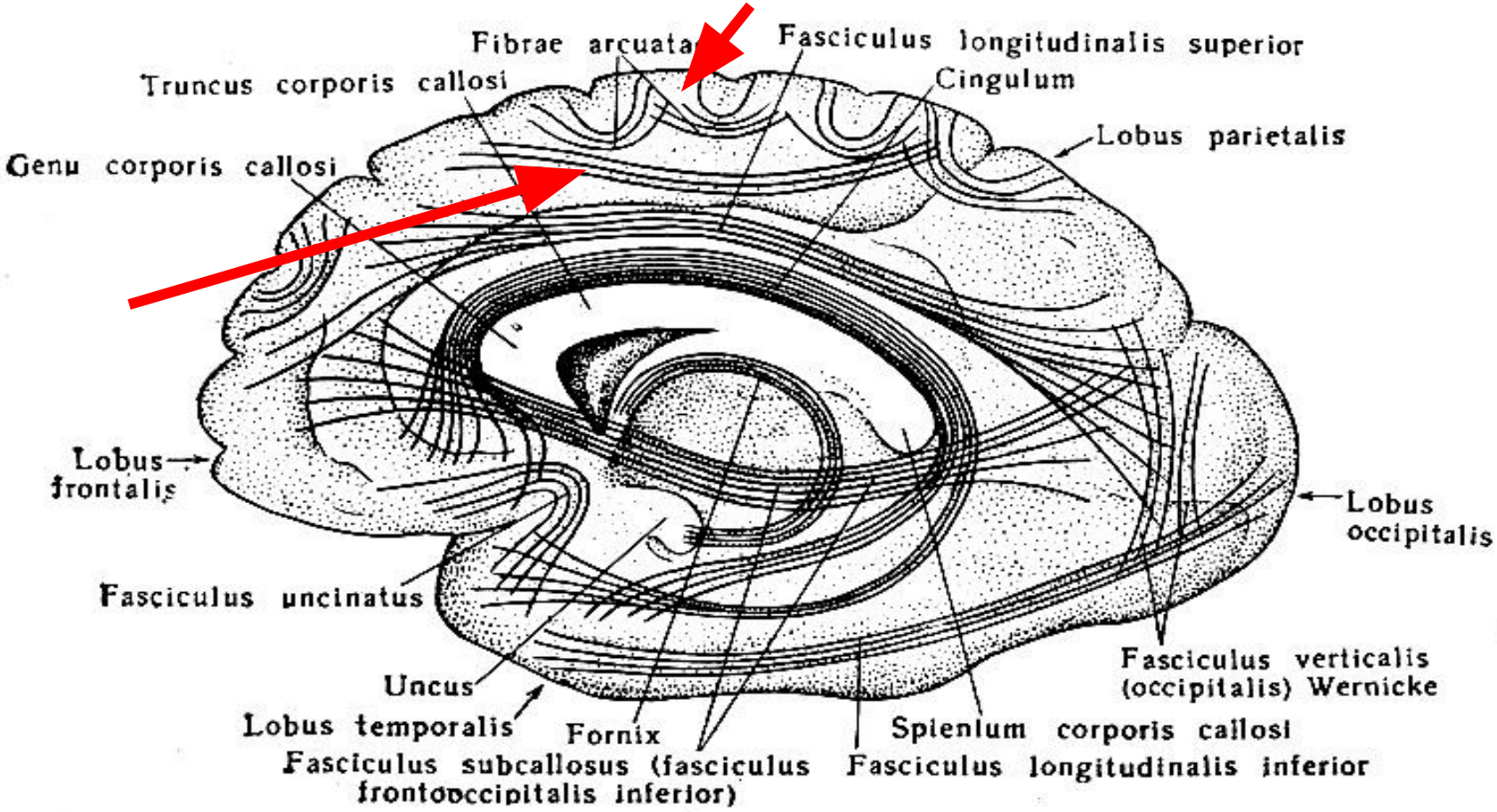

Короткие пути соединяют близлежащие участки серого вещества и располагаются в **пределах одной доли полушарий головного мозга**, подразделяются на:

I. **Интракортикальные** - Ассоциативные волокна, соединяющие серое вещество **соседних извилин коры больших полушарий** и не выходящие за пределы коры, дугообразно изгибаются в виде буквы U и дугообразными волокнами большого мозга, fibrae arcuatae cerebri.

II. **Экстракортикальные -** Ассоциативные нервные волокна, выходящие за пределы коры в белое вещество полушария, называют.

Длинные ассоциативные волокна

связывают далеко отстоящие друг от друга участки серого вещества, **принадлежащие различным долям.**

I. **Пояс, cingulum,** прослеживается от переднего продырявленного вещества до извилины гиппокампа; он соединяет кору извилин медиальной поверхности полушария и относится к обонятельному мозгу.

II. **Нижний продольный пучок, fasciculus longitudinalis** inferior, соединяет затылочную долю с височной. Крупные, различной длины волокна, образуют пучок, расположенный вдоль наружной стенки заднего и нижнего рогов бокового желудочка.

III. **Верхний продольный пучок, fasciculus longitudinalis superior,** соединяет лобную долю с теменной и височной долями.

IV. **Крючковатый пучок, fasciculus uncinatus,** соединяет прямую и глазничные извилины лобной доли с височной долей.

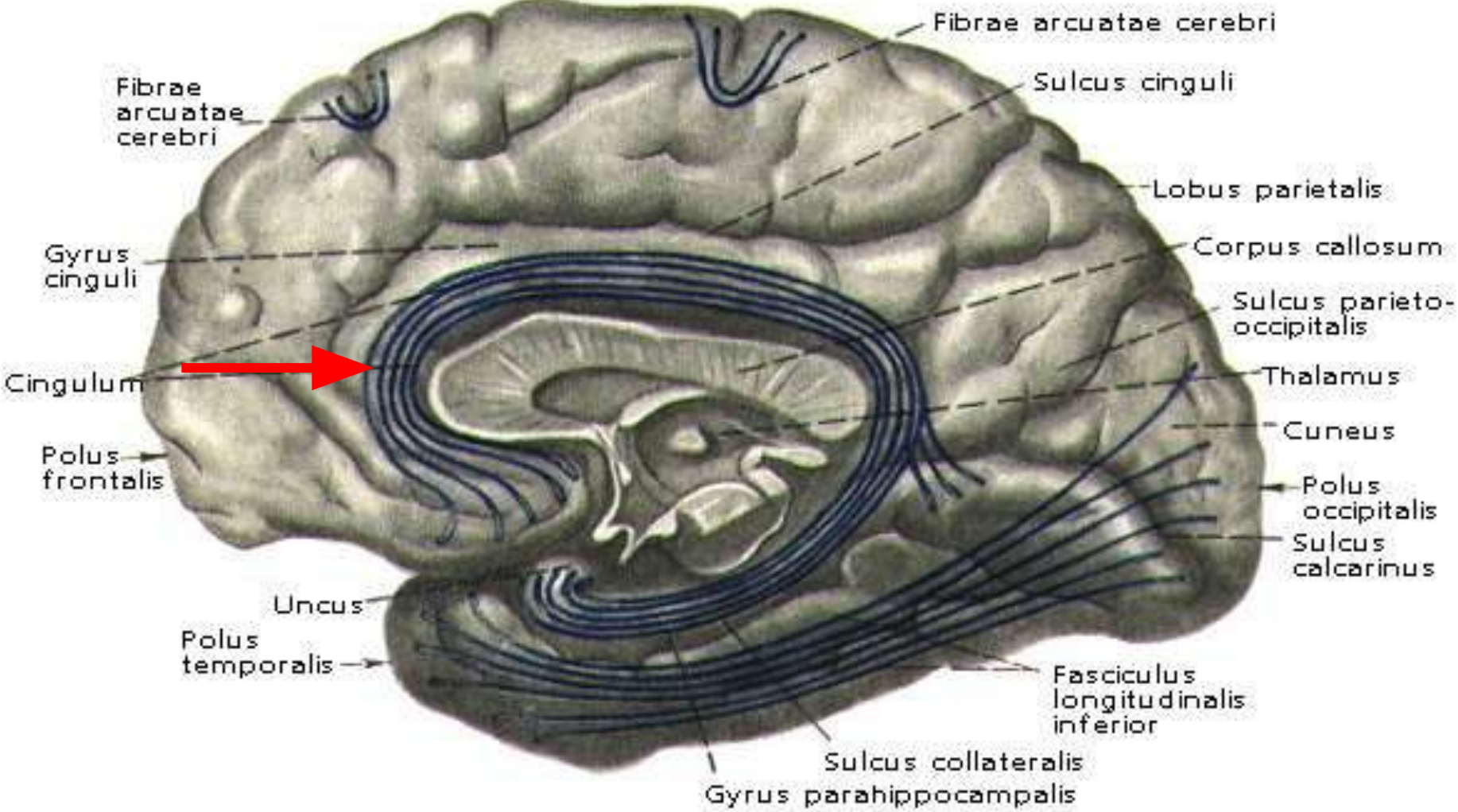

Пояс, cingulum, прослеживается от переднего продырявленного вещества до извилины гиппокампа; он соединяет кору извилин медиальной поверхности полушария и относится к обонятельному мозгу.

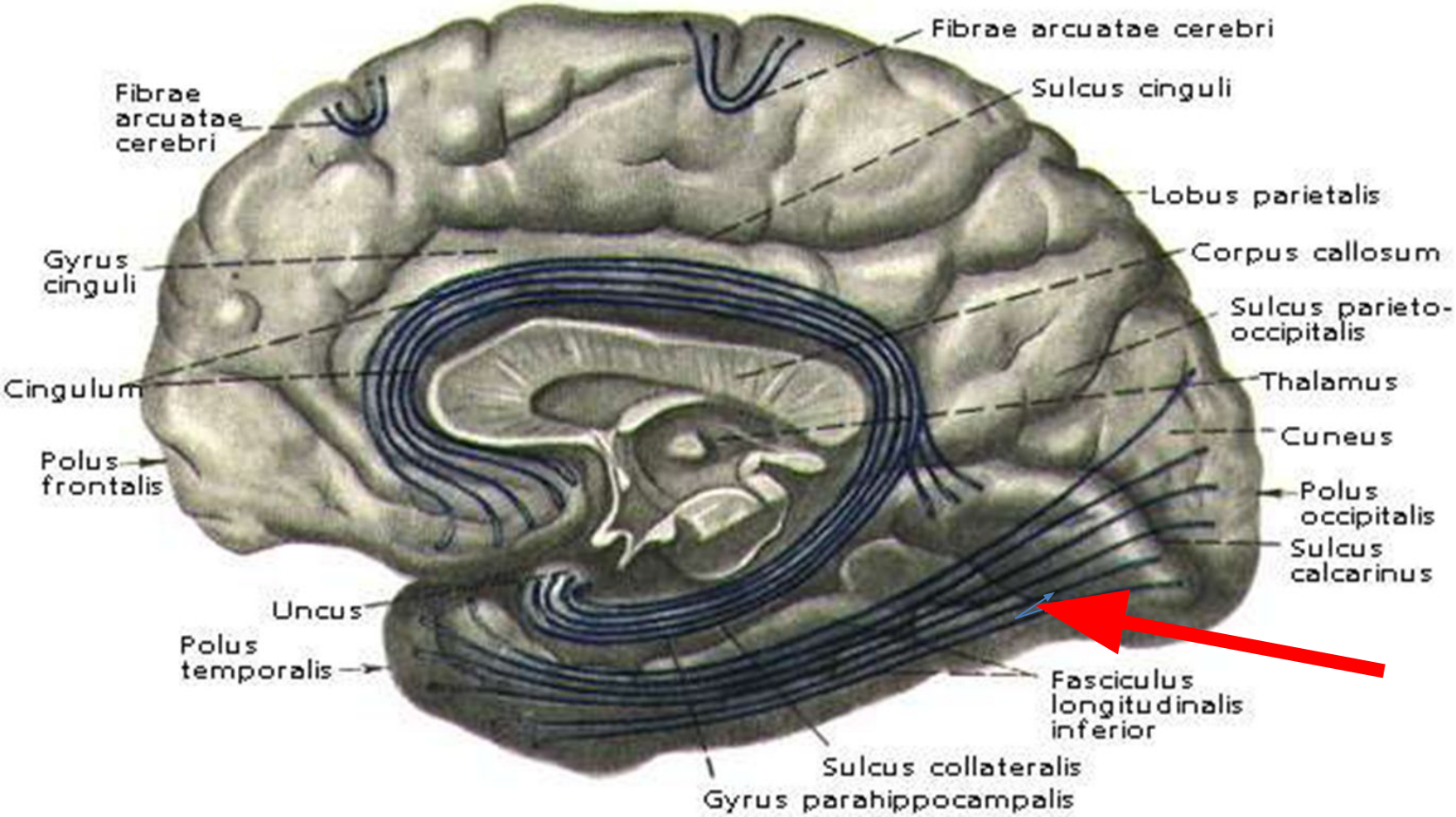

Нижний продольный пучок, fasciculus longitudinalis inferior, соединяет затылочную долю с височной. Крупные, различной длины волокна, образуют пучок, расположенный вдоль наружной стенки заднего и нижнего рогов бокового желудочка.

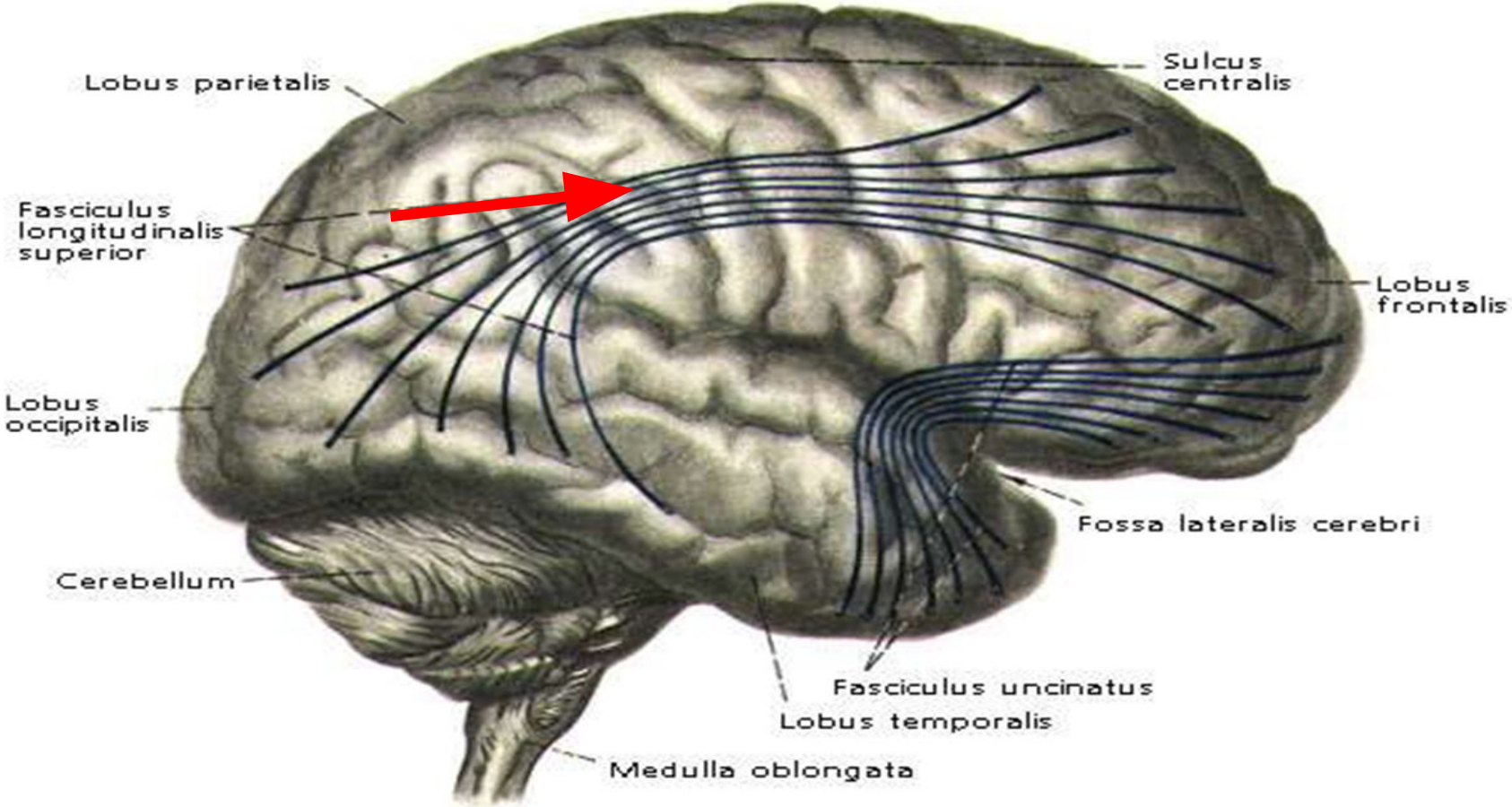

- **Верхний продольный пучок, fasciculus longitudinalis superior**, соединяет кору лобной доли с корой теменной и затылочной долей, рсполагается в верхней части белого вещества полушария большого мозга.

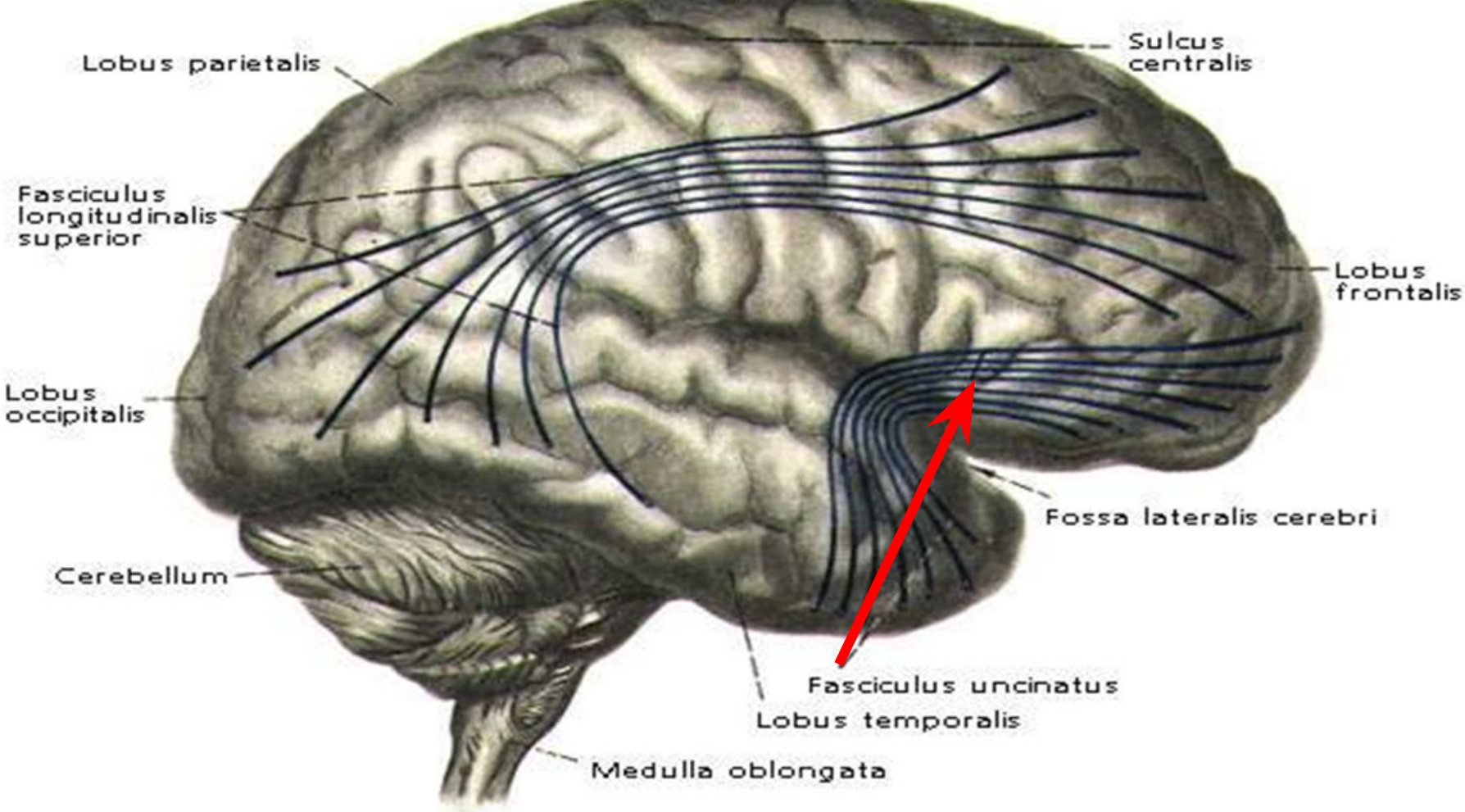

- **Крючковидный пучок, fasciculus uncindtus**, соединяет кору в области лобного полюса с корой передней части височной доли который, дугообразно изгибается впереди островка,

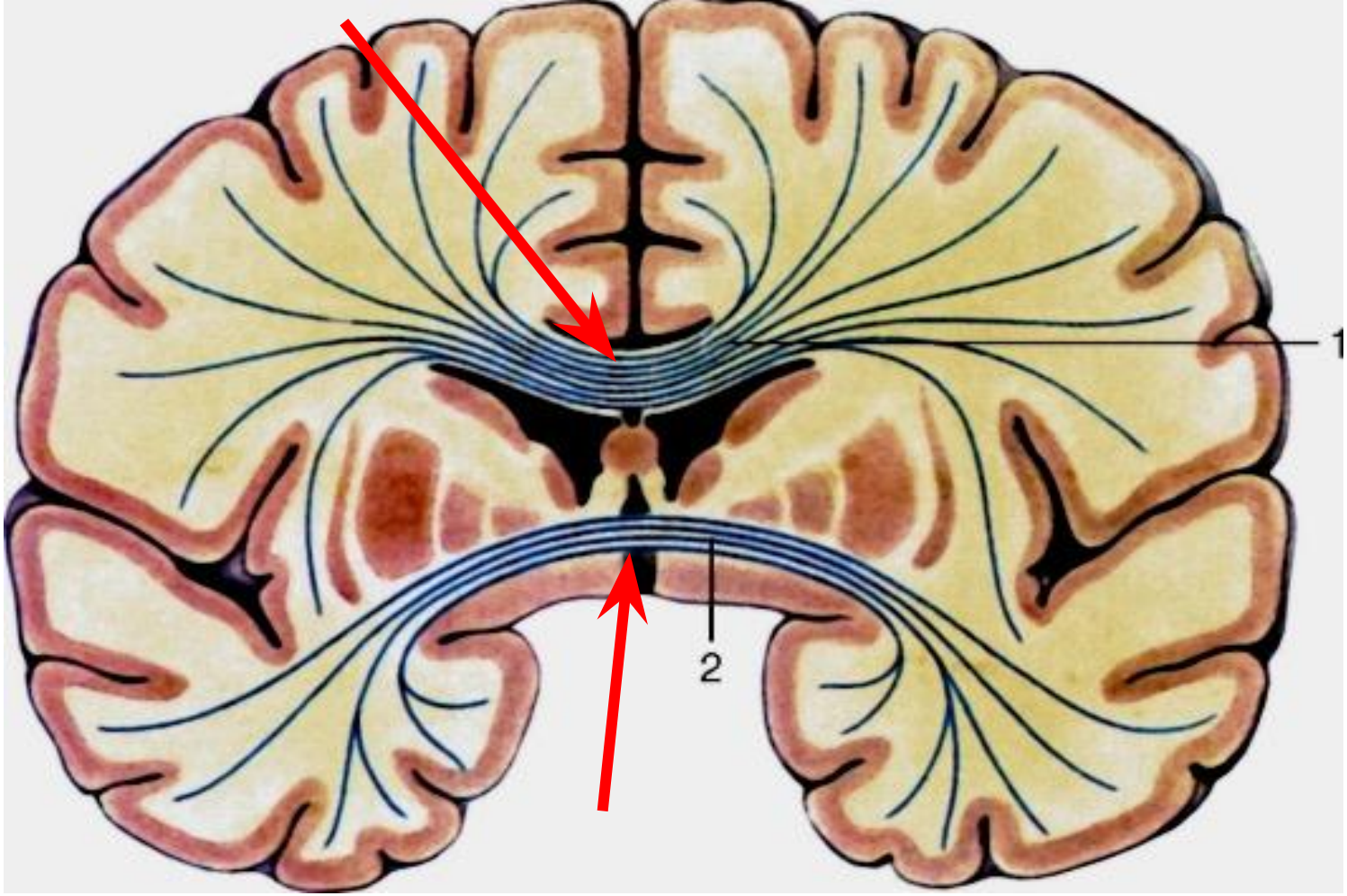

Комиссуральные волокна, ***fibrae comissurales telencephali***– соединяют между собой симметричные участки коры обоих полушарий, образуя спайки (комиссуры) с целью координации их функций :

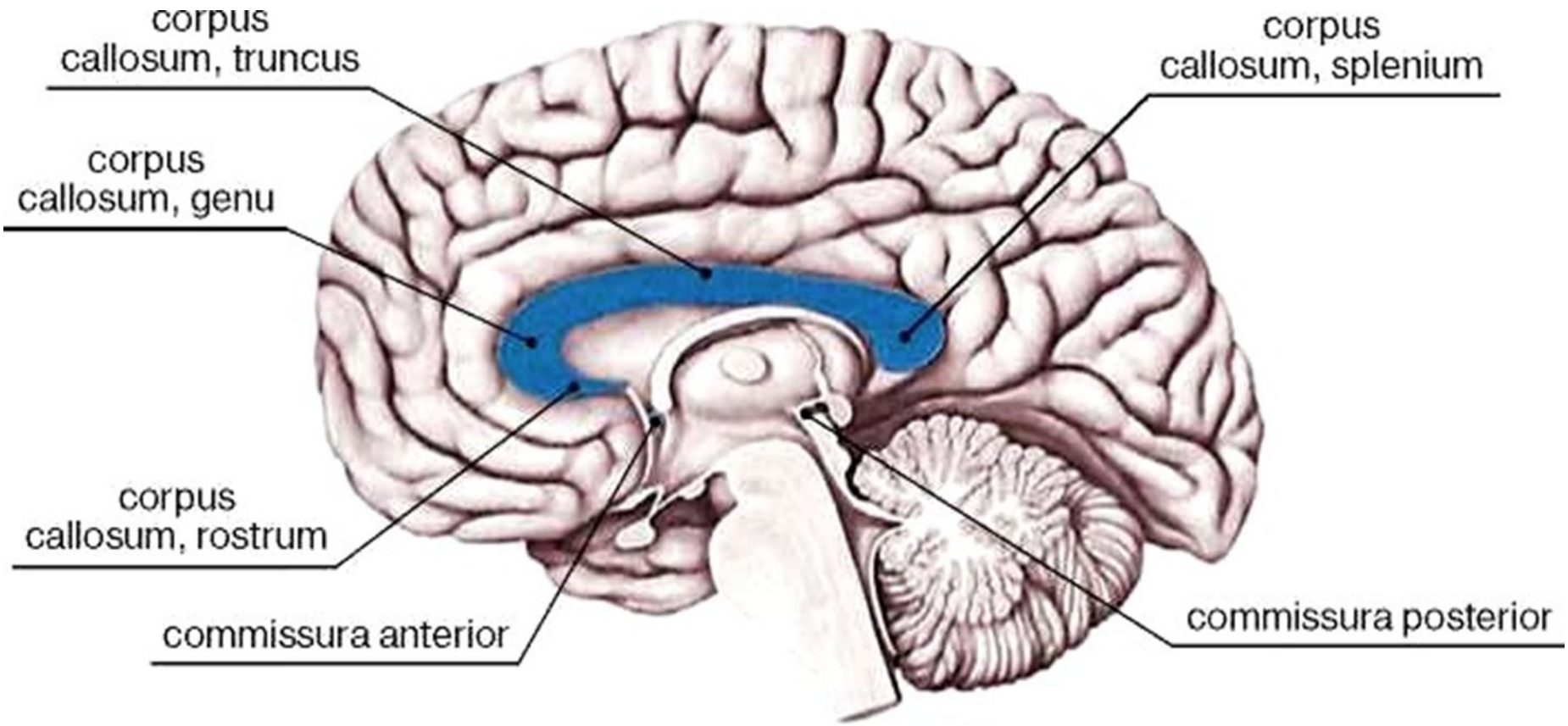

A

- **Мозолистое тело** (соединяет новые отделы мозга, образуя лучистость мозолистого тела, лобные и затылочные щипцы), Мозолистое тело – самая крупная комиссуральная структура, насчитывающая порядка 190.000.000 аксонов в своем составе.

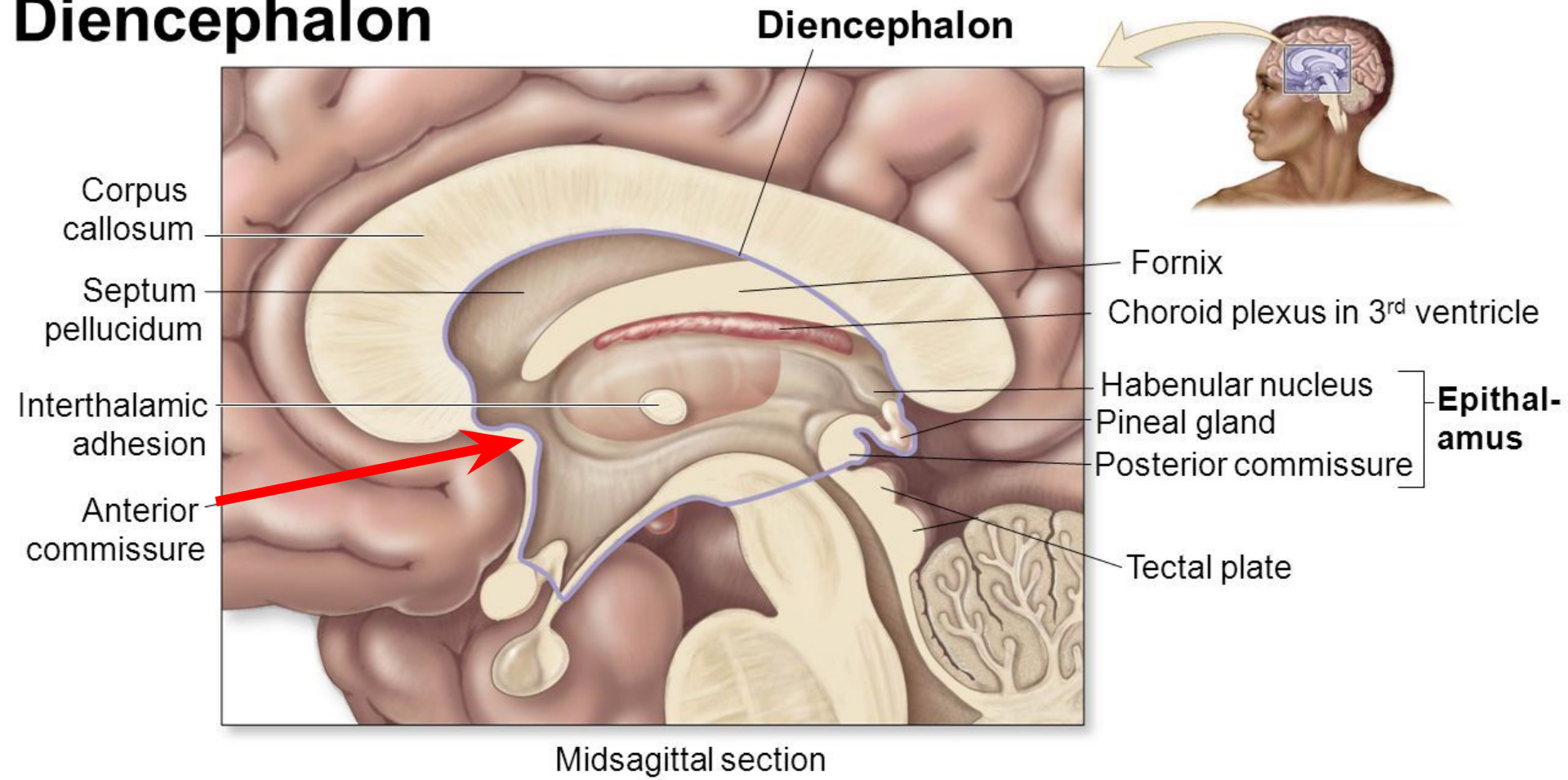

- **передняя спайка** - располагается кзади от клювовидной пластинки мозолистого тела, соединяет переднемедиальные участки височных долей и обонятельные треугольники, обонятельные луковицы.

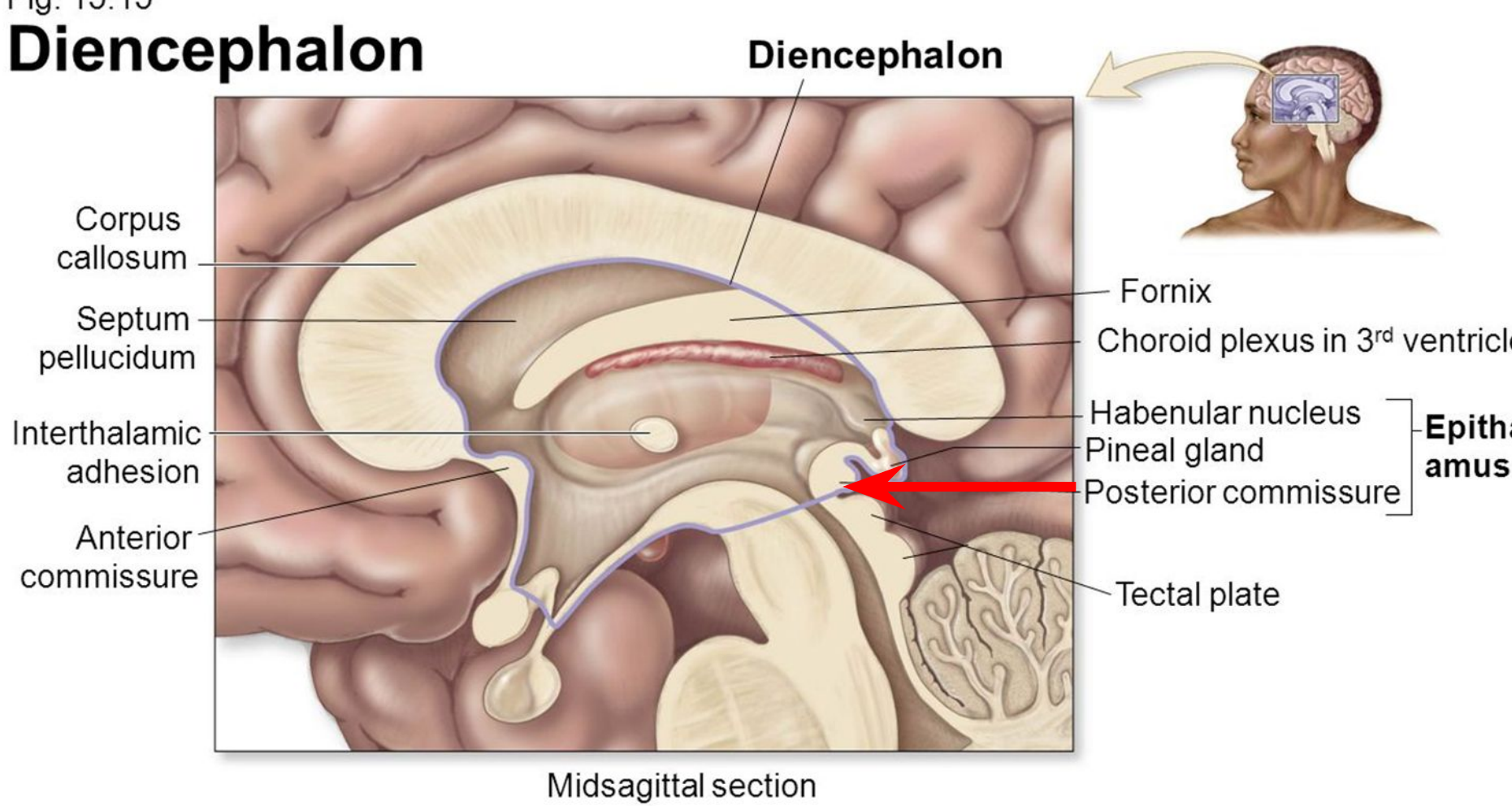

Commissura posterior S. epithalamica, задняя спайка - располагается над входом в водопровод среднего мозга, к конечному мозгу не относится, соединяет задние задние ядра таламуса между собой и последние соединяет с латеральными коленчатыми телами .

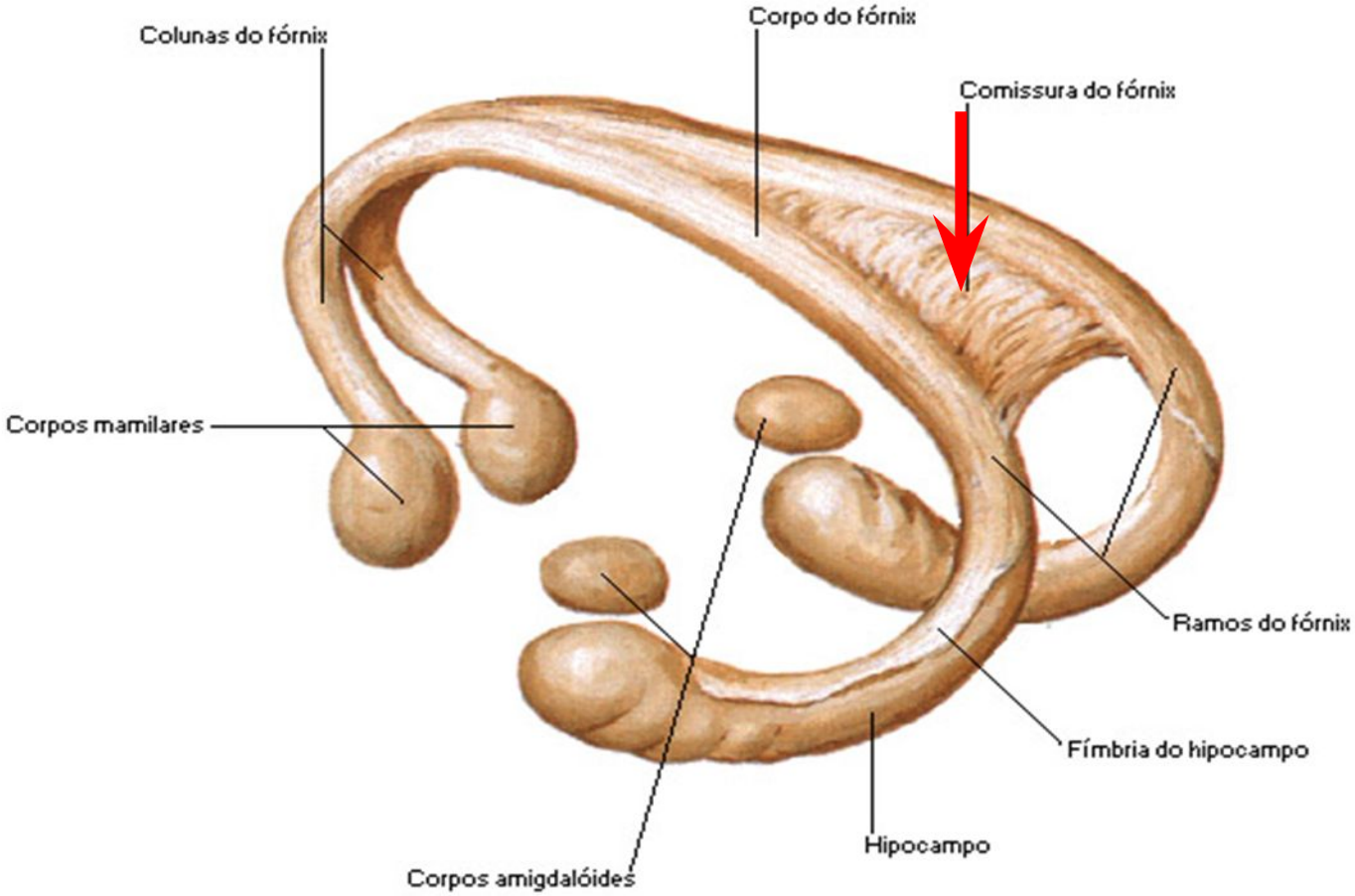

commissure fornicis, PNA; commissure hippocampi, BNA, JNA; син. аммонова спайка - устар., комиссура гиппокампальная, лира Давида, Спайка морского коня

Спайка в виде треугольной пластинки белого вещества, соединяющей ножки свода и содержащей нервные волокна, связывающие правый и левый гиппокампы.

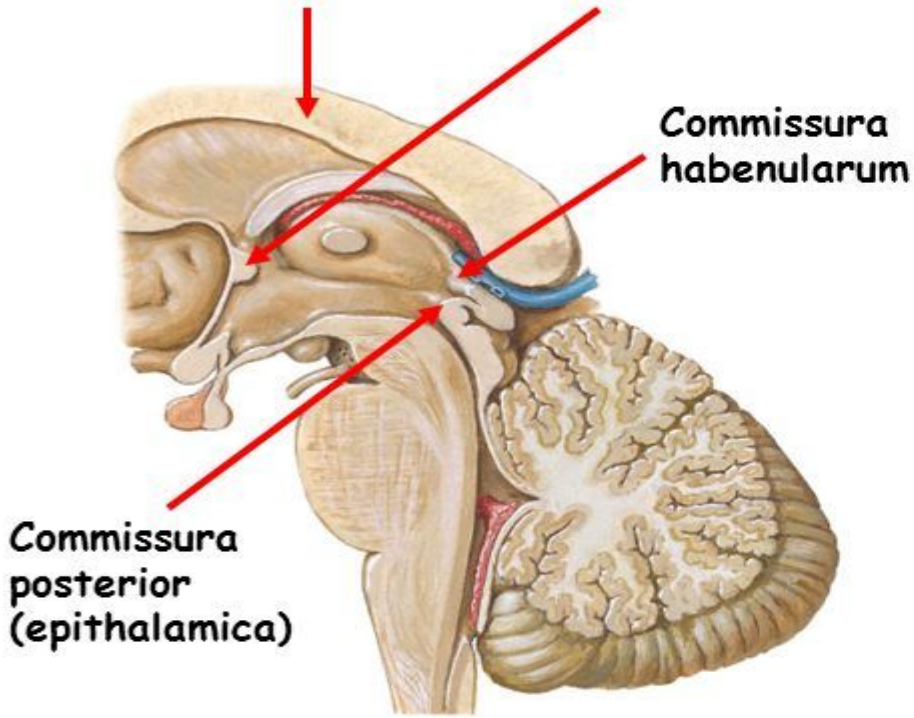

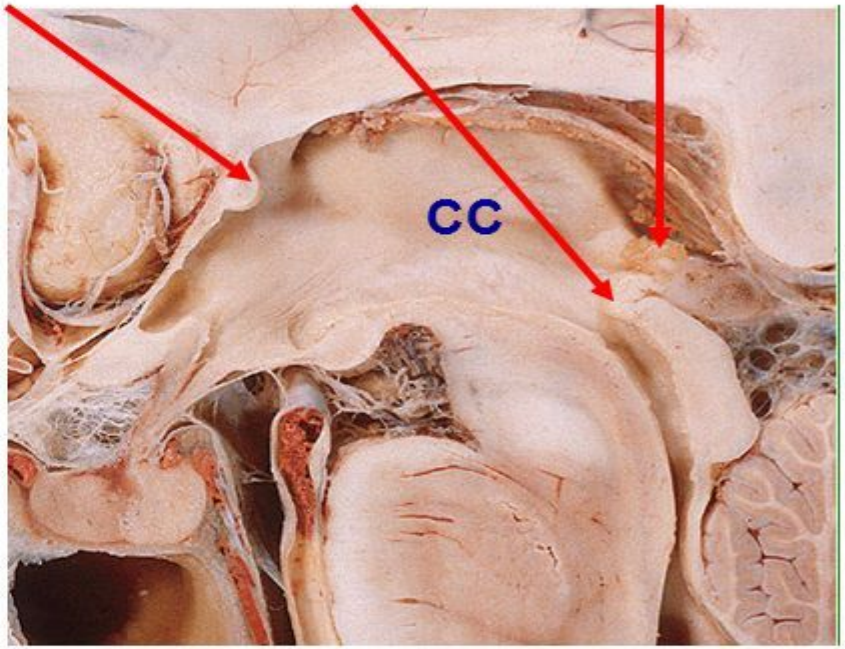

Commissura habenularum; BNA'лат.Commissura pinealis

Спайка поводков - перемычка, содержащая нервные волокна, соединяющие ядра правого и левого поводков.

ПРОЕКЦИОННЫЕ ПРОВОДЯЩИЕ ПУТИ

Лат.: projectum – отбрасывать.

Проекционные проводящие пути обеспечивают двусторонние связи коры головного мозга со всеми нижележащими отделами центральной нервной системы. Эти пути, образованны проекционными нервными волокнами, neurofibrae projectiones.

При помощи проекционных нервных волокон, проходящих через подкорковые структуры и достигающих коры большого мозга, информация «проецируется » на кору, как на экран. Здесь осуществляется высший анализ поступившей сюда информации, её оценка с участием сознания и формирование управляющих сигналов.

Выделяют восходящие и нисходящие проекционные пути.

Восходящие проекционные пути (афферентные, чувствительные)

несут информацию в головной мозг, к его подкорковым и высшим центрам (к коре больших полушарий). Это информация о целях управления в системах организма, информация о среде целого организма и среде его элементов, информация о системах организма, информация о результатах управления в системах организма.

Нисходящие проекционные пути (эффекторные, эфферентные)

проводят управляющие сигналы в виде последовательности нервных импульсов от коры, подкорковых центров к нижележащим отделам, к ядрам ствола головного мозга и к двигательным центрам передних рогов спинного мозга.

По виду рецепторов, по характеру информации, а также по характеру источника информации восходящие проекционные пути разделяют на три группы.

(а**) Экстероцептивные пути** (лат.: exter, externus - наружный, внешний) несут информацию о среде организма, воспринимаемую экстерорецепторами, то есть рецепторами кожи (болевыми, температурными рецепторами, барорецепторами, тактильными рецепторами), а также рецепторами органов чувств (органов зрения, слуха, вкуса, обоняния).

(б) **Проприоцептивные пути** (лат.: proprius - собственный) проводят информацию от проприорецепторов - рецепторов органов движения (мышцы, сухожилия, суставные капсулы, связки) о положении частей тела, о характеристиках движений.

(в) **Интероцептивные пути** (лат.: interior - внутренний) проводят информацию от интерорецепторов - рецепторов внутренних органов. Интерорецепторы (хеморецепторы, барорецепторы, механорецепторы) воспринимают информацию о среде организма для его частей, элементов, то есть информацию о внутренней среде организма для его элементов и частей.

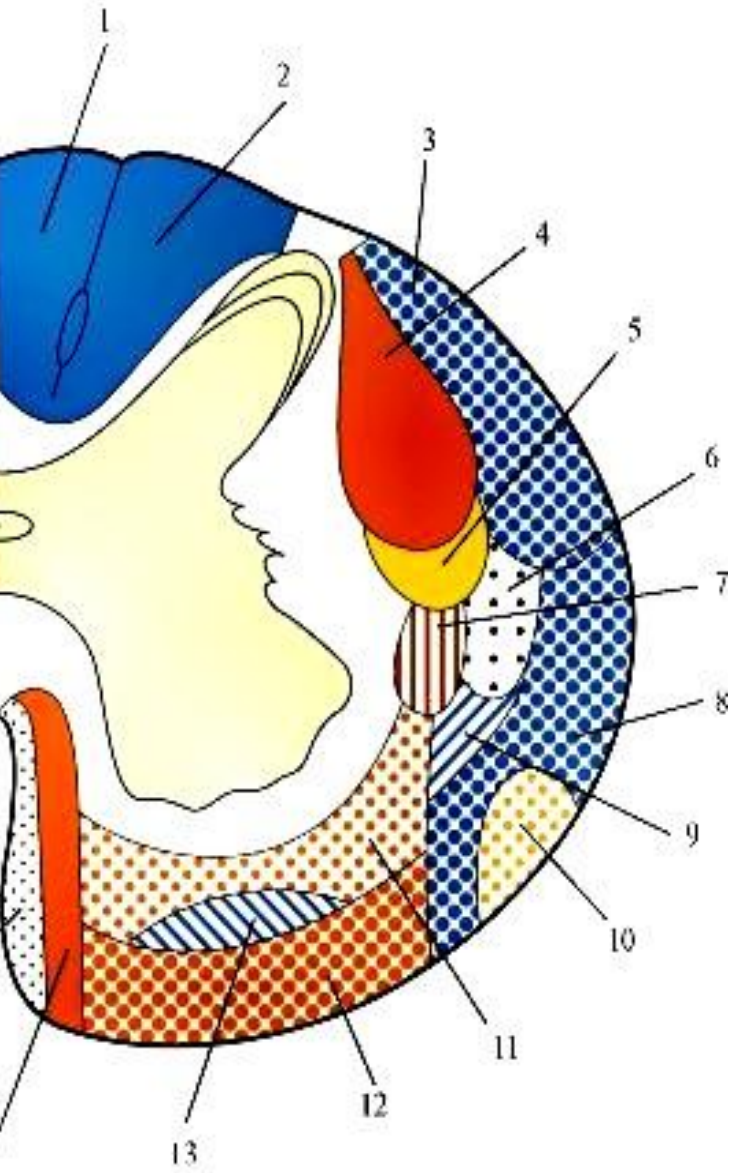

1 - тонкий пучок,
2 - клиновидный пучок,
3 - задний спинно-мозжечковый путь,
4 - латеральный пирамидный (корково-спинномозговой) путь,
5 - красноядерно-спинномозговой путь,
6 - латеральный спинно-таламический путь,
7 - задний преддверно-спинномозговой путь,
8 - передний спинно-мозжечковый путь,
9 - спинно-покрышечный путь,
10 - оливо-спинномозговой путь,
11 - ретикуло-спинномозговой путь,
12 – передний преддверно-спинномозговой путь,
13 - передний спинноталамический путь,
14 - передний корково-спинномозговой путь,
15 - покрышечно-спинномозговой путь

19 - заднемедиальное ядро;
20 - переднемедиальное ядро;
21 - центральное ядро;
22 - переднелатеральное ядро;
23 - заднелатеральное ядро;
24 - промежуточно-латеральное ядро;
25 - промежуточно-медиальное ядро;
26 - центральный канал;
27 - грудное ядро;
28 - собственное ядро (BNA);
29 - пограничная зона (BNA);
30 - губчатый слой;
31 - студенистое вещество

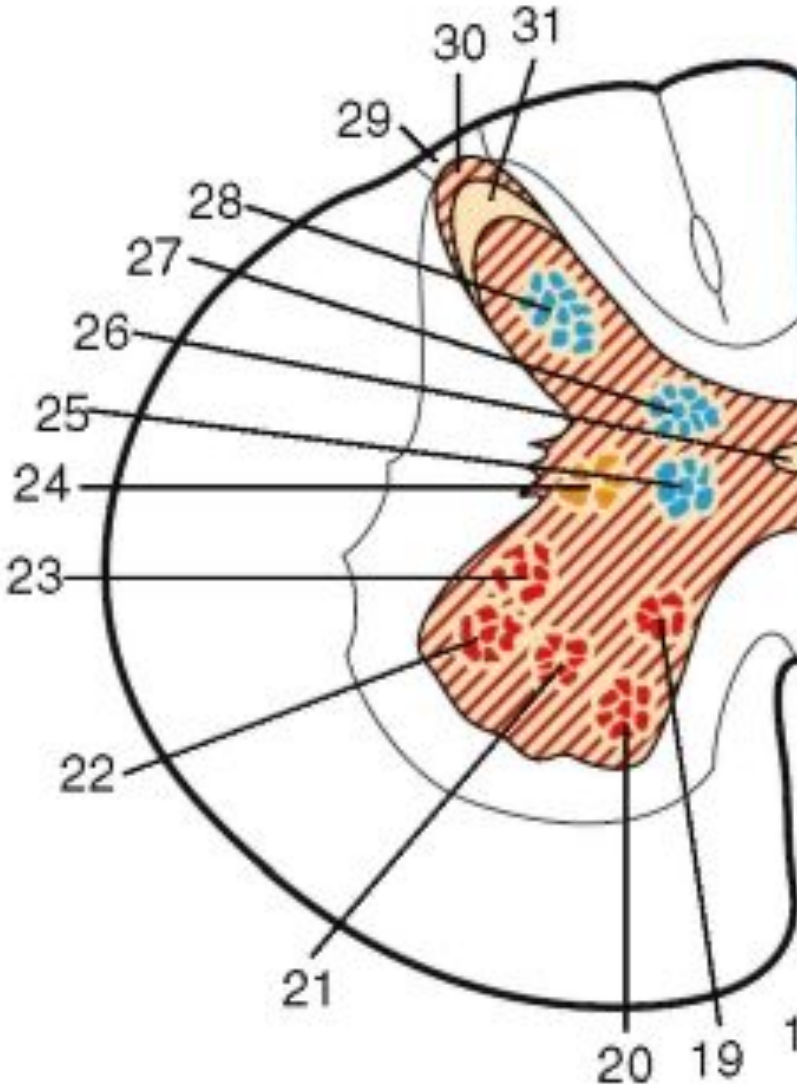

Motor and descending (efferent) pathways (red)

Pyramidal tracts
- Lateral corticospinal tract
- Anterior corticospinal tract

Extrapyramidal Tracts
- Rubrospinal tract
- Reticulospinal tracts
- Olivospinal tract
- Vestibulospinal tract

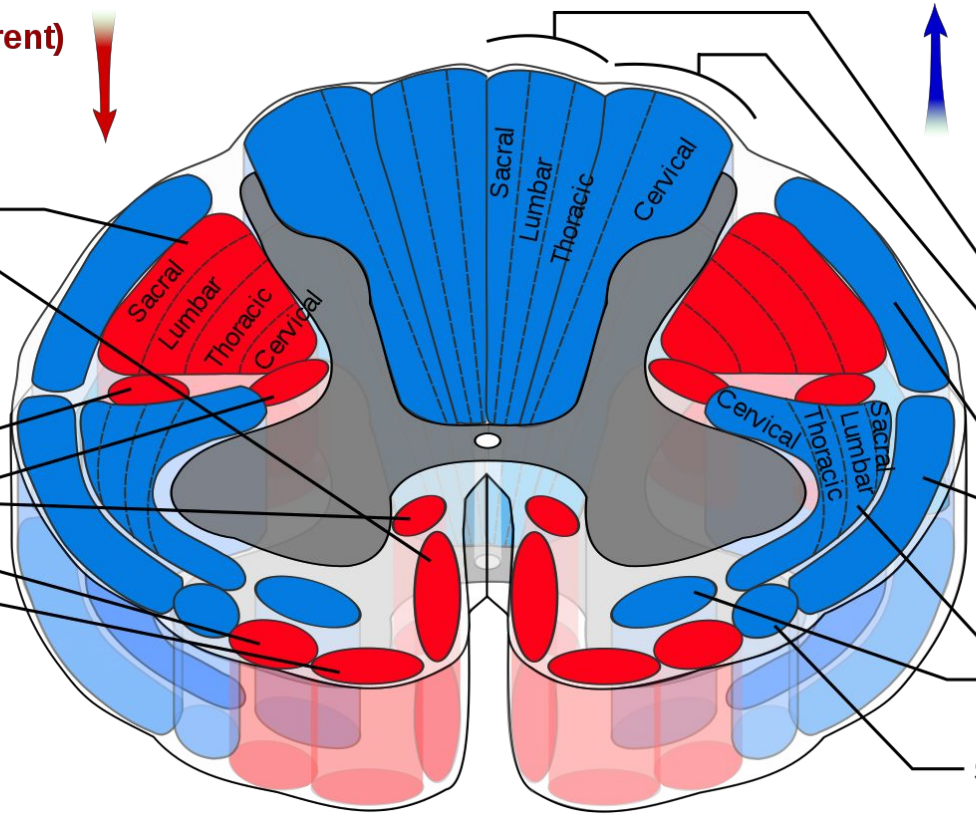

Sensory and ascending (afferent) pathways (blue)

Dorsal Column Medial Lemniscus System
- Gracile fasciculus
- Cuneate fasciculus

Spinocerebellar Tracts
- Posterior spinocerebellar trac
- Anterior spinocerebellar tract

Anterolateral System
- Lateral spinothalamic tract
- Anterior spinothalamic tract

- Spino-olivary fibers

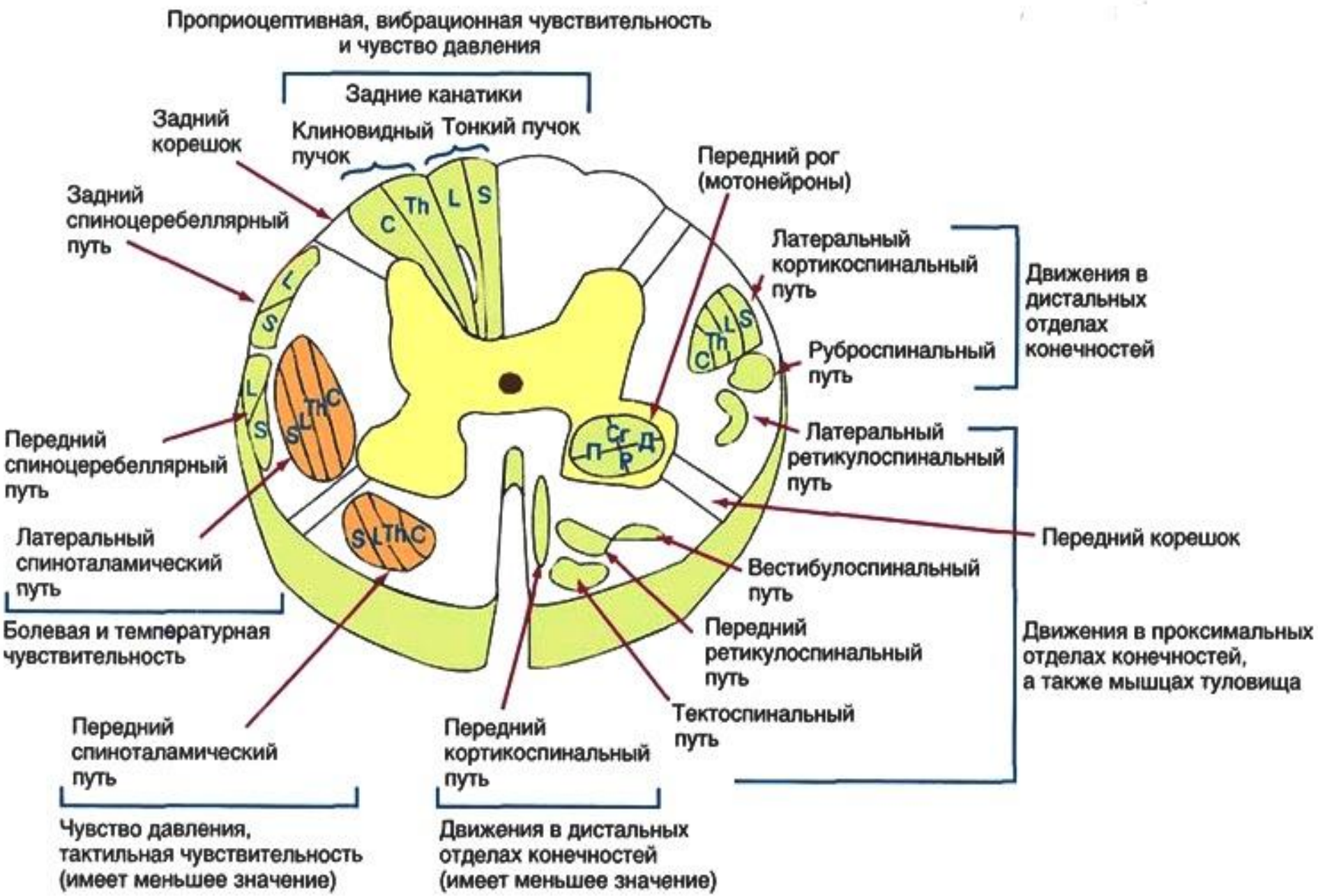
Проприоцептивная, вибрационная чувствительность и чувство давления
Задние канатики
Задний корешок
Клиновидный пучок
Тонкий пучок
Передний рог (мотонейроны)
Задний спиноцеребеллярный путь
Латеральный кортикоспинальный путь
Движения в дистальных отделах конечностей
Руброспинальный путь
Передний спиноцеребеллярный путь
Латеральный ретикулоспинальный путь
Передний корешок
Латеральный спиноталамический путь
Вестибулоспинальный путь
Болевая и температурная чувствительность
Передний ретикулоспинальный путь
Движения в проксимальных отделах конечностей, а также мышцах туловища
Тектоспинальный путь
Передний спиноталамический путь
Передний кортикоспинальный путь
Чувство давления, тактильная чувствительность (имеет меньшее значение)
Движения в дистальных отделах конечностей (имеет меньшее значение)

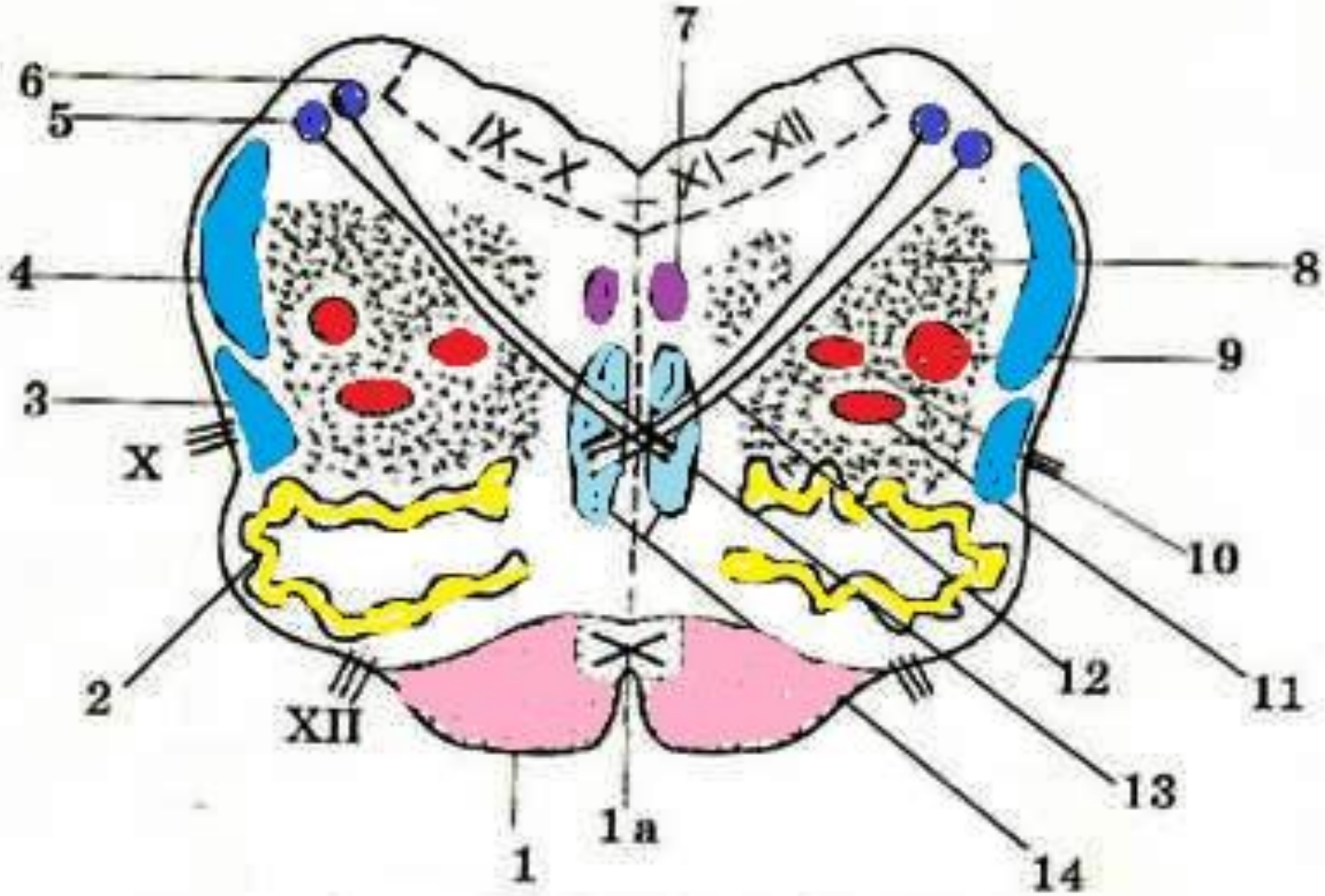

1 — pyramides; 1a — decussatio pyramidum; 2 — oliva inferior; 3 — tr.spinocerebellaris anterior; 4 — tr.spinocerebellaris posterior; 5 — nucl.cuneatus; 6 — nucl.gracilis; 7 — fasciculus longitudinalis medialis; 8 — formatio reticularis; 9 — tr.vestibulospinalis; 10 — tr.tectospinalis; 11 — tr. rubrospinalis; 12 — fibrae arcuatae internae; 13 — decussatio lemniscorum; 14 — lemniscus medialis; IX – XII — ядра черепномозговых нервов.

Продолговатый мозг

Поперечный разрез моста на уровне верхнего мозгового паруса:

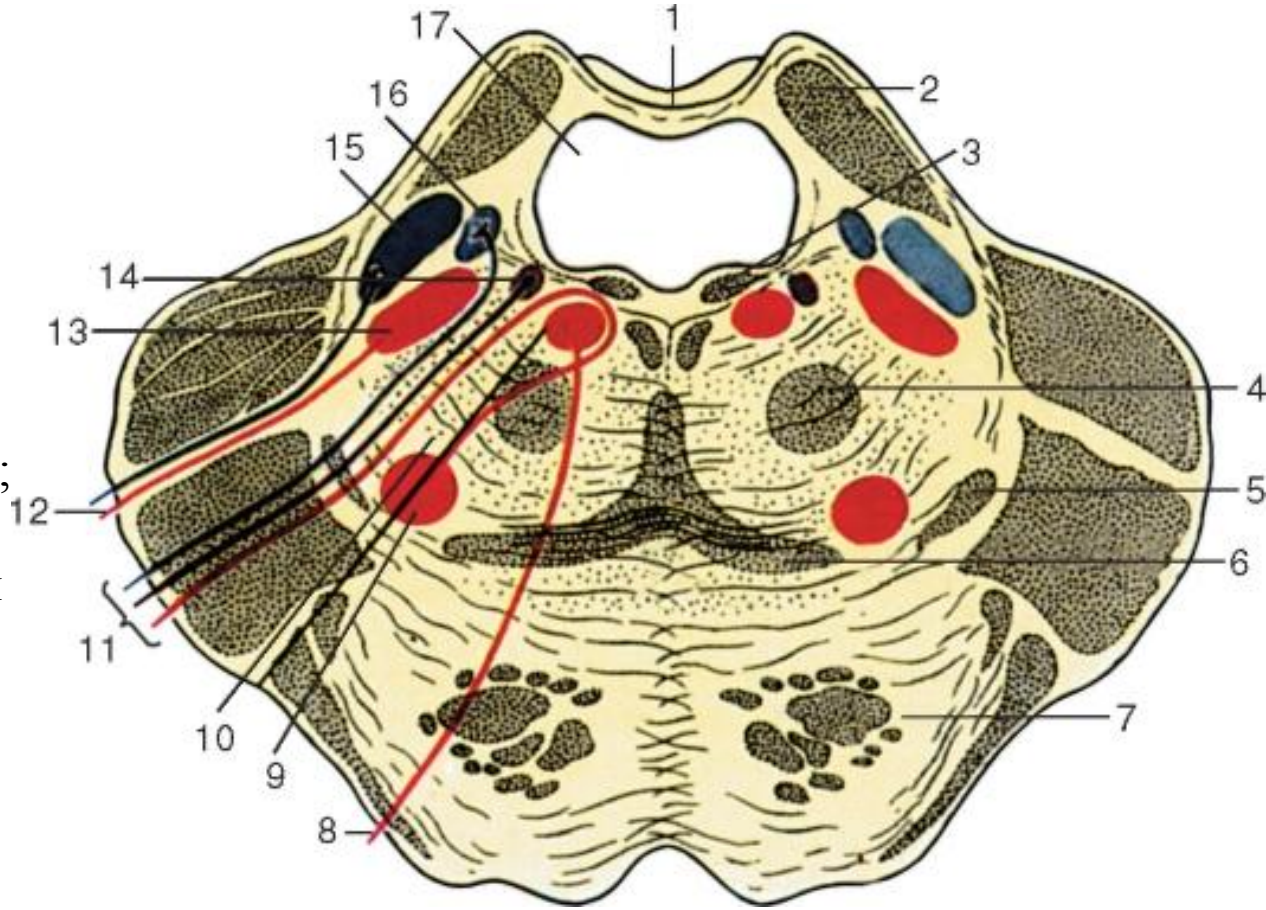

1 - верхний мозговой парус;
2 - верхняя мозжечковая ножка;
3 - задний продольный пучок;
4 - центральный покрышечный путь;
5 - латеральная петля;
6 - медиальная петля;
7 - пирамидный путь;
8 - отводящий нерв

9 - ядро лицевого нерва;
10 - ядро отводящего нерва;
11 - лицевой нерв;
12 - тройничный нерв;
13 - двигательное ядро тройничного нерва;
14 - верхнее слюноотделительное ядро; 15 - верхнее чувствительное ядро тройничного нерва;
16 - ядро одиночного пути;

Поперечный срез среднего мозга

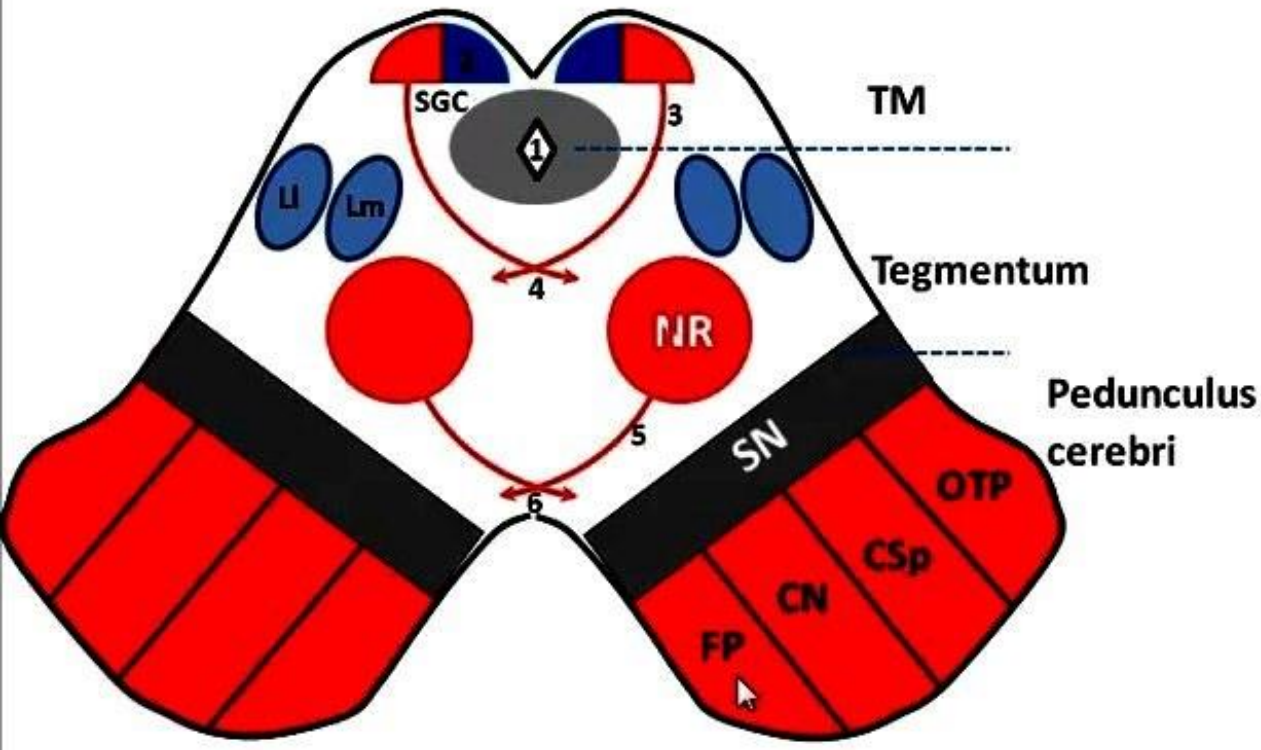

SN – substantia nigra
TM – tectum mesencephali (lamina quadrigemina)
SGC – substantia grisea centralis
NR – nucleus ruber
Ll – lemniscus lateralis
Lm – lemniscus medialis
FP – tractus fronto-pontinus
CN – tractus cortico-nucleatis
CSp – tractus cortico-spinalis
OTP – tractus occipito-temporo-pontinus

1 – aquaeductus cerebri (Sylvii) 2 – подкорковый центр зрения (слуха)
3 – tractus tectospinalis (старт-рефлекс) 4 – decussatio tegmentalis dorsalis (перекрест Мейнерта)
5 – tractus rubrospinalis (Монаковский пучок) 6 – decussatio tegmentalis ventralis (перекрест Фореля)

Двигательные и чувствительные перекресты спинного мозга

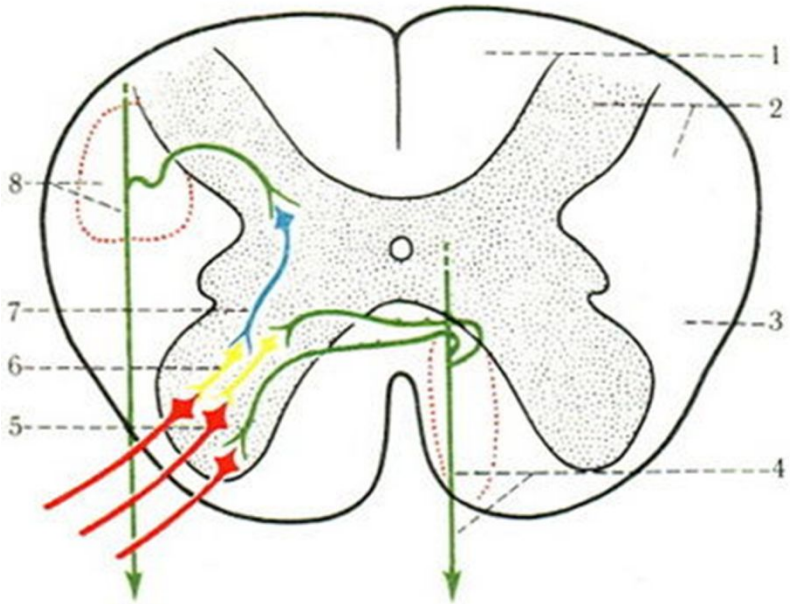

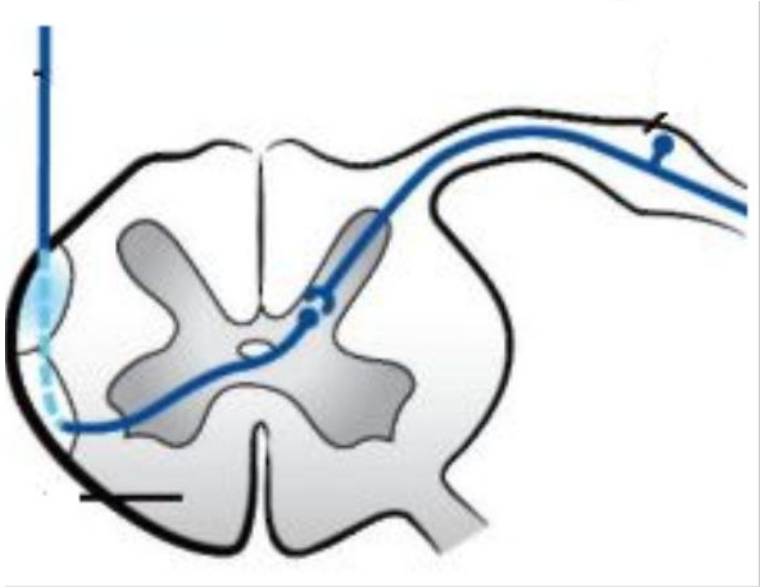

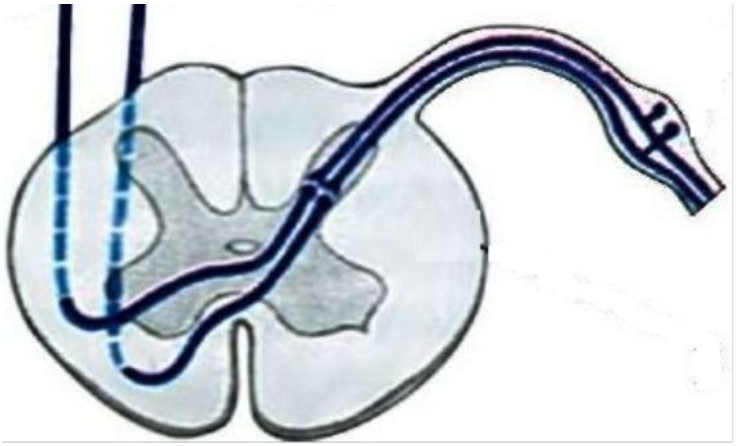

Двигательные и чувствительные перекресты ствола мозга

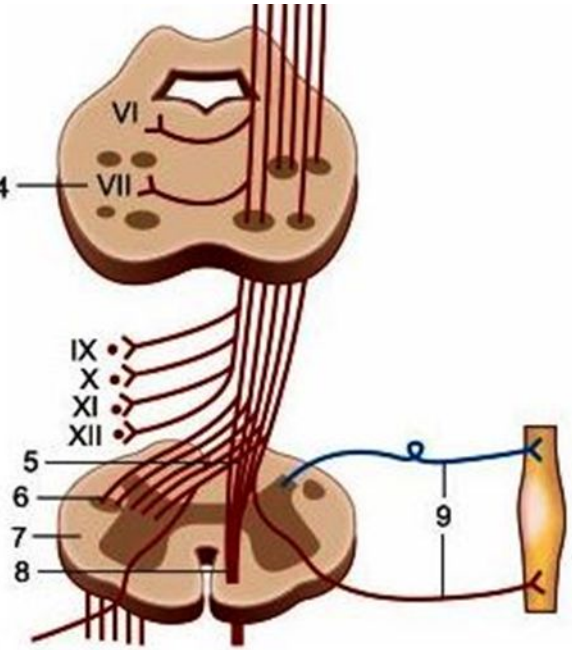

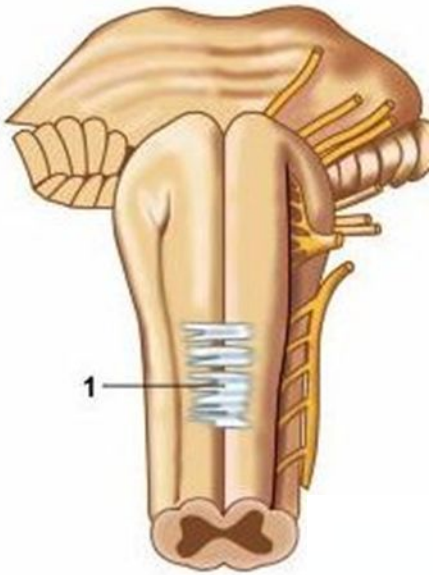

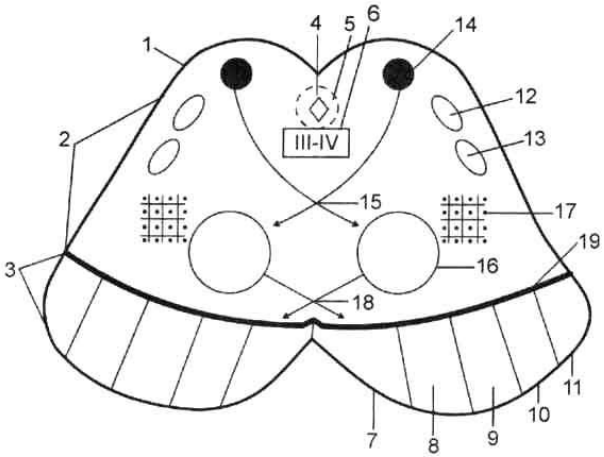

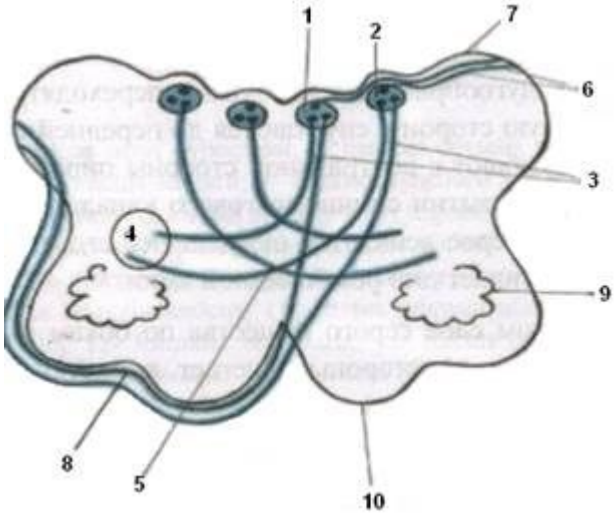

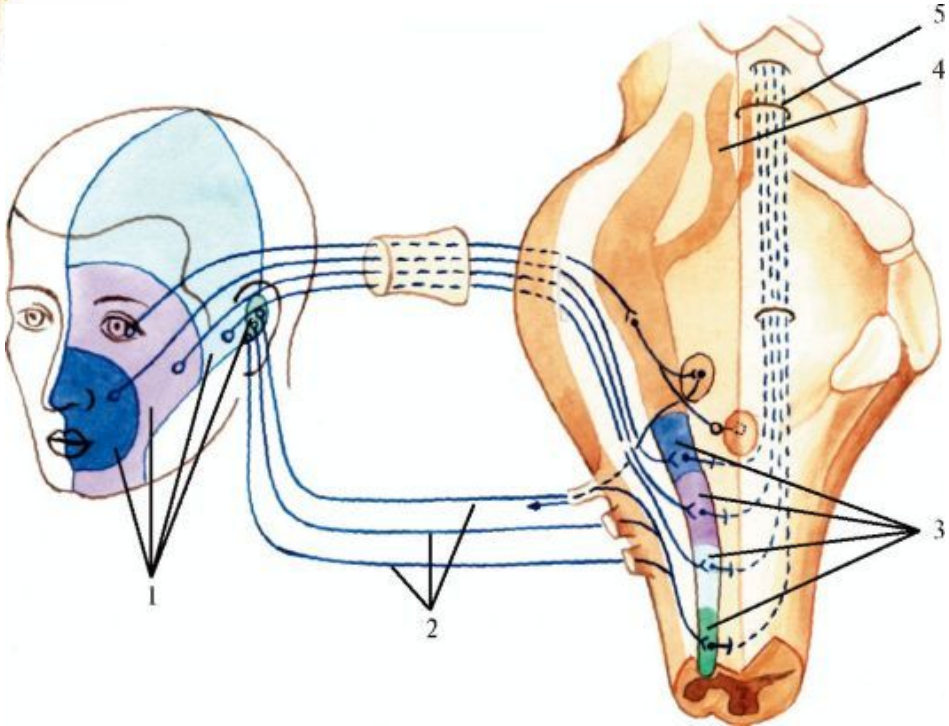

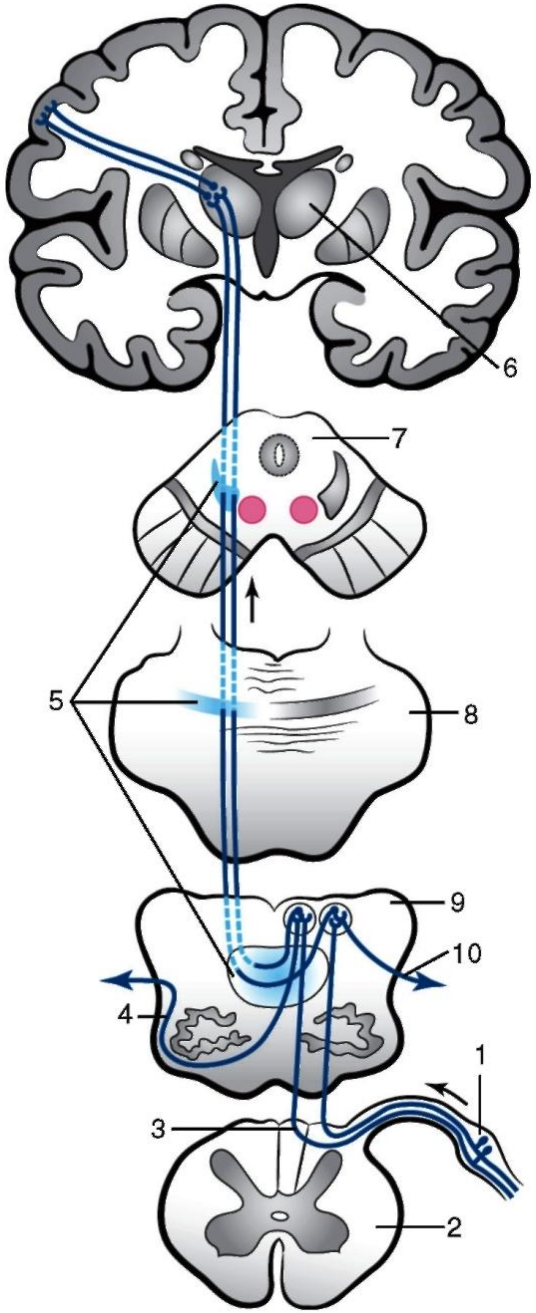

Fasciculus gracilis et cuneatus

Проводящий путь:

I. тактильно сознательной,

II.проприоцептивной сознательной и бессознательной чувствительности :

1 - чувствительный узел спинномозгового нерва;
2 - поперечный разрез спинного мозга;
3 - задний канатик спинного мозга;
4 - передние наружные дугообразные волокна;
5 - медиальная петля;
6 - таламус;
7 - поперечный разрез среднего мозга;
8 - поперечный разрез моста;
9 - поперечный разрез продолговатого мозга;
10 - задние наружные дугообразные волокна.

Тонкий пучок содержит афферентные пути , идущие от нижних конечностей и от нижней части тела.

Клиновидный пучок состоит из афферентных путей , проводящих импульсы от верхних конечностей и от верхней части тела. Разделение заднего канатика на два пучка хорошо прослеживается в 12 верхних сегментах спинного мозга начиная с 4-го грудного сегмента.

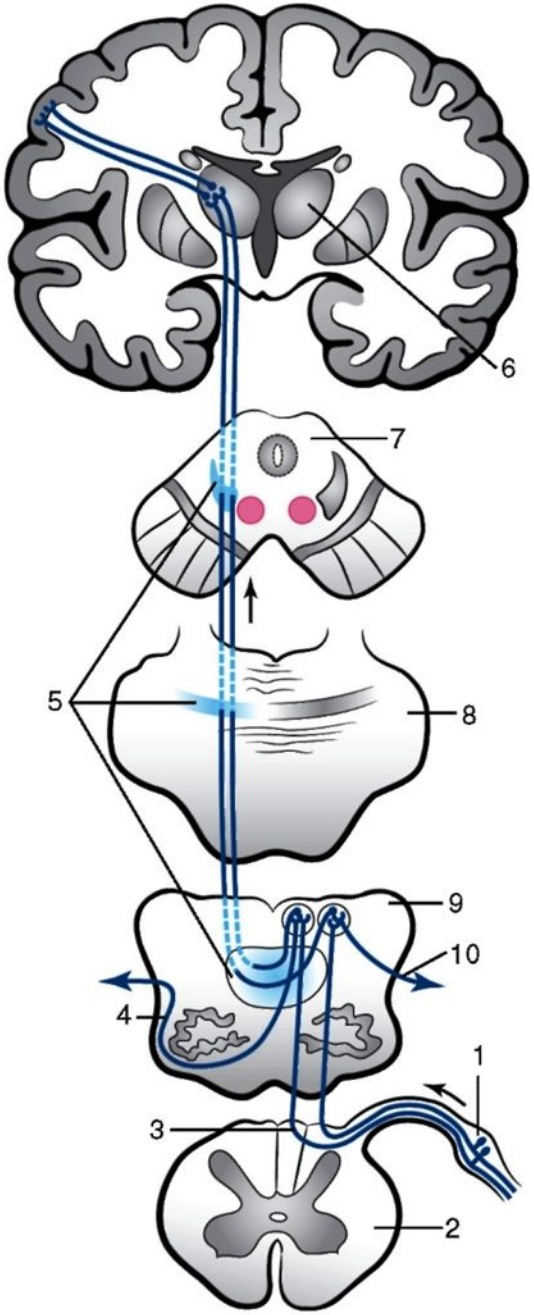

Тактильная чувствительность от кожи затылка, выпуклой части ушной раковины, шеи, туловища и конечностей **проводится по спинномозговым нервам.** Тела первых нейронов заложены в спинномозговых узлах.

Тактильная чувствительность а от кожи лица, вогнутой стороны ушной раковины, передних отделов волосистой части головы **проводится по тройничному нерву.** Тела первых нейронов заложены в тройничном узле.

Их периферические отростки (дендриты) идут в составе ветвей нервов к коже, заканчиваясь в ней рецепторами (тельца Мейснера).

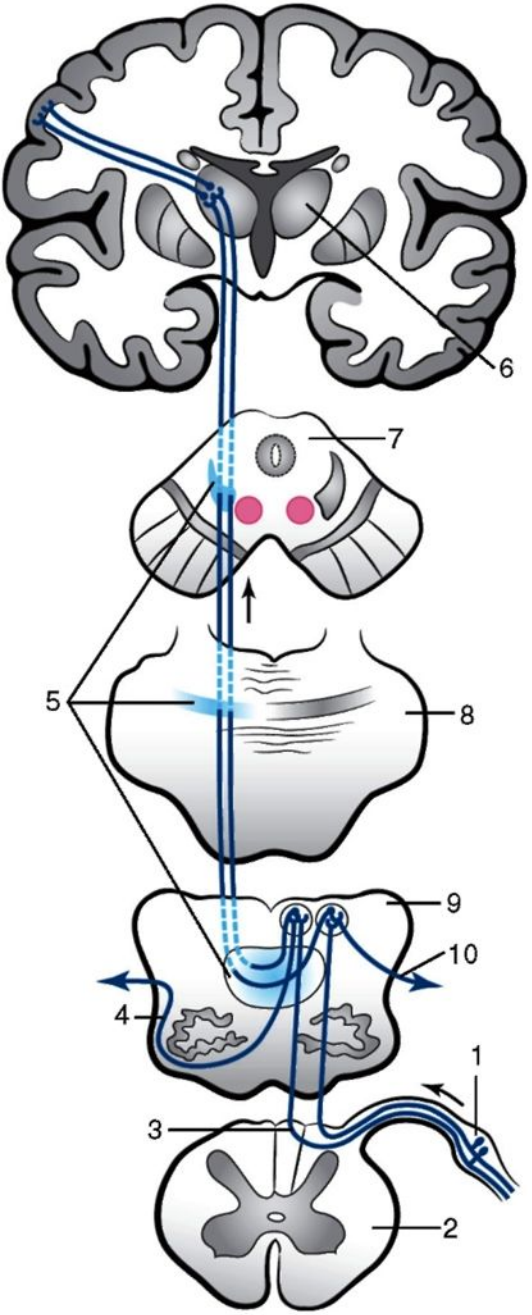

Fasciculus gracilis et cuneatus (тактильная сознательная и глубокая проприоцептивная чувствительность)

Тела первых нейронов заложены в спинномозговых узлах. Периферические отростки (дендриты) идут в составе ветвей спинномозговых нервов к коже, заканчиваясь в ней рецепторами.

Меньшая же часть центральных волокон, не заходя в серое вещество заднего рога, следует в составе пучков Голля и Бурдаха в продолговатый мозг, где вступают в контакт с клетками ядер этих пучков.

Ядра пучков Голля (тонкого) (fasciculus gracilis) и Бурдаха (клиновидного) (fasciculus cuneatus) являются **вторыми нейронами**.

Аксоны вторых нейронов также переходят на противоположную сторону и в **составе медиальной петли подходят к зрительному бугру.**

Аксоны третьих нейронов зрительных бугров в составе таламокортикального тракта проходят через заднюю треть заднего бедра внутренней капсулы к коре **задней центральной извилины и верхней теменной дольки**, где заложено ядро кожного анализатора, где располагается **четвертый нейрон** проводящего пути тактильной чувствительности

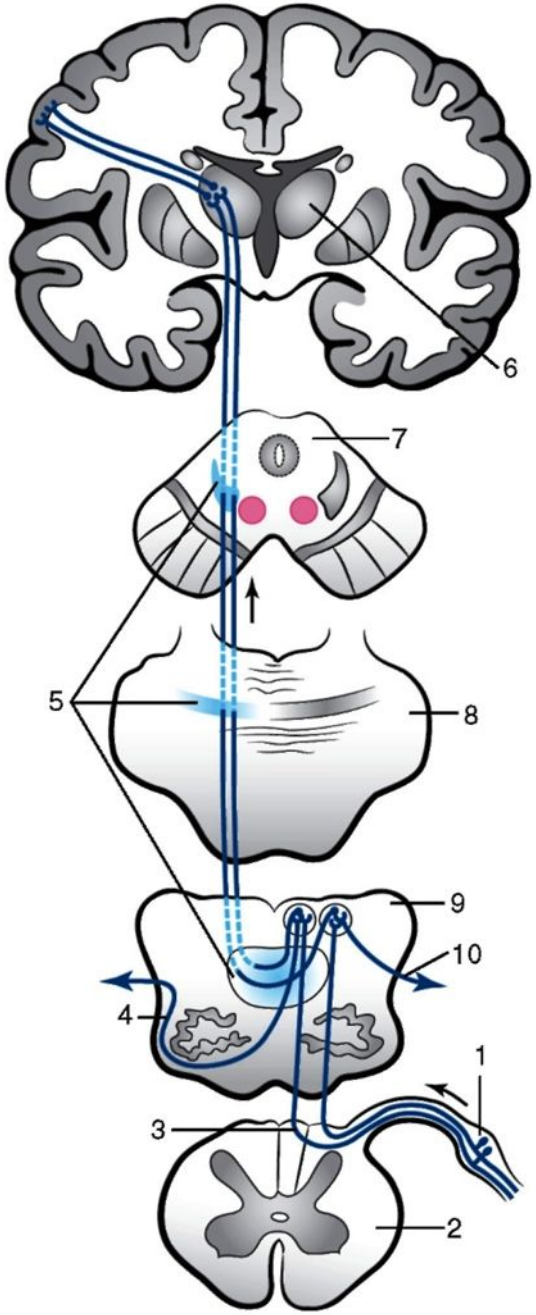

Fasciculus gracilis et cuneatus (тактильная и глубокая проприоцептивная сознательная чувствительность)

Путь **сознательной проприоцептивной (глубокой)** чувствительности - **tr.gangliobulbothalamocorticalis,** исходя из локализации коммуникационных центров, последовательно включает три тракта:

I. tr. gangliobulbans
II. tr. bulbothalamicus (lemniscus medialis);
III. tr. thalamocorticalis

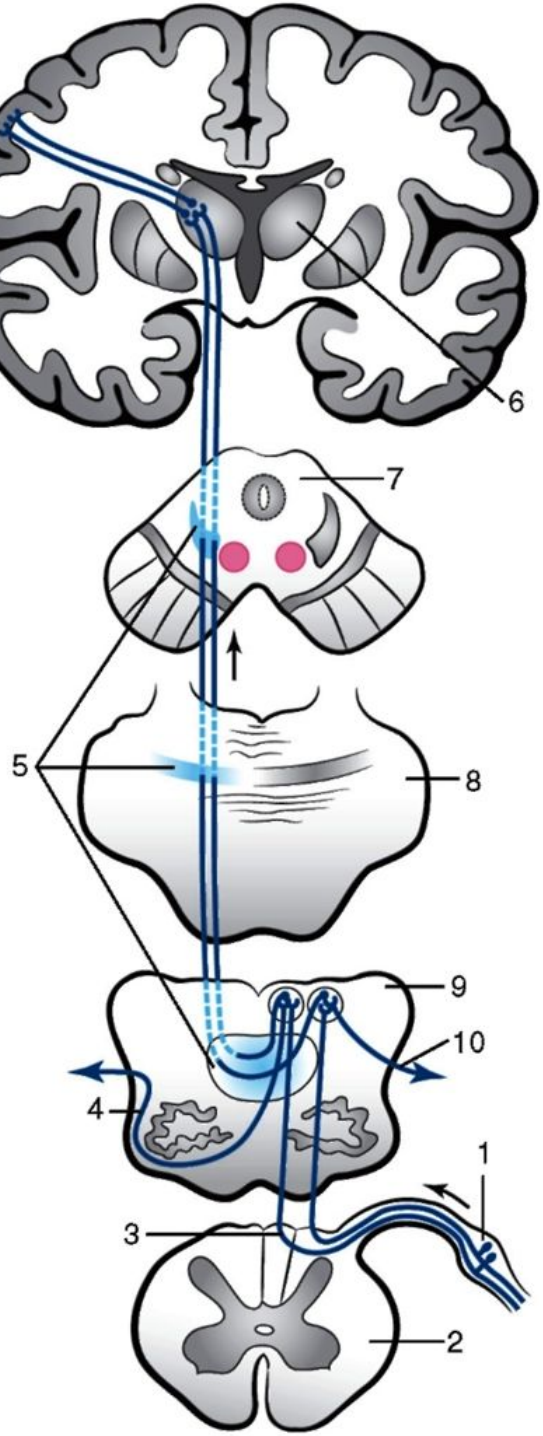

Fasciculus gracilis et cuneatus (проприоцептивнвя сознательная и бессознательная чувствительность)

Проприоцептивный путь коркового направления.

Тело первого нейрона – псевдоуниполярная клетка спинального ганглия. Аксон в составе заднего канатика идет к спинному мозгу, но не вступает в серое вещество заднего рога, а идет в задних канатиках в виде волокон нежного и клиновидного пучков.

Тело второго нейрона располагается в ядрах нежного и клиновидного пучков, заложенных в продолговатом мозге. Аксоны второго нейрона переходят на противоположную сторону и **участвуют в образовании медиальной петли.**

Тело третьего нейрона - в латеральных ядрах зрительного бугра. Его аксоны через внутреннюю капсулу поступают в кору постцентральной и частично предцентральной извилин **(тело четвертого нейрона).**

Этот проводящий путь имеет ответвление на мозжечок:

- **наружные дорзальные дугообразные волокна** – часть волокон от нежного и клиновидного пучков через нижние ножки мозжечка **своей стороны** направляются к коре мозжечка;
- **наружные вентральные дугообразные волокна** переходят на противоположную сторону и через нижнюю ножку мозжечка вступают в полушарие **противоположной стороны** .

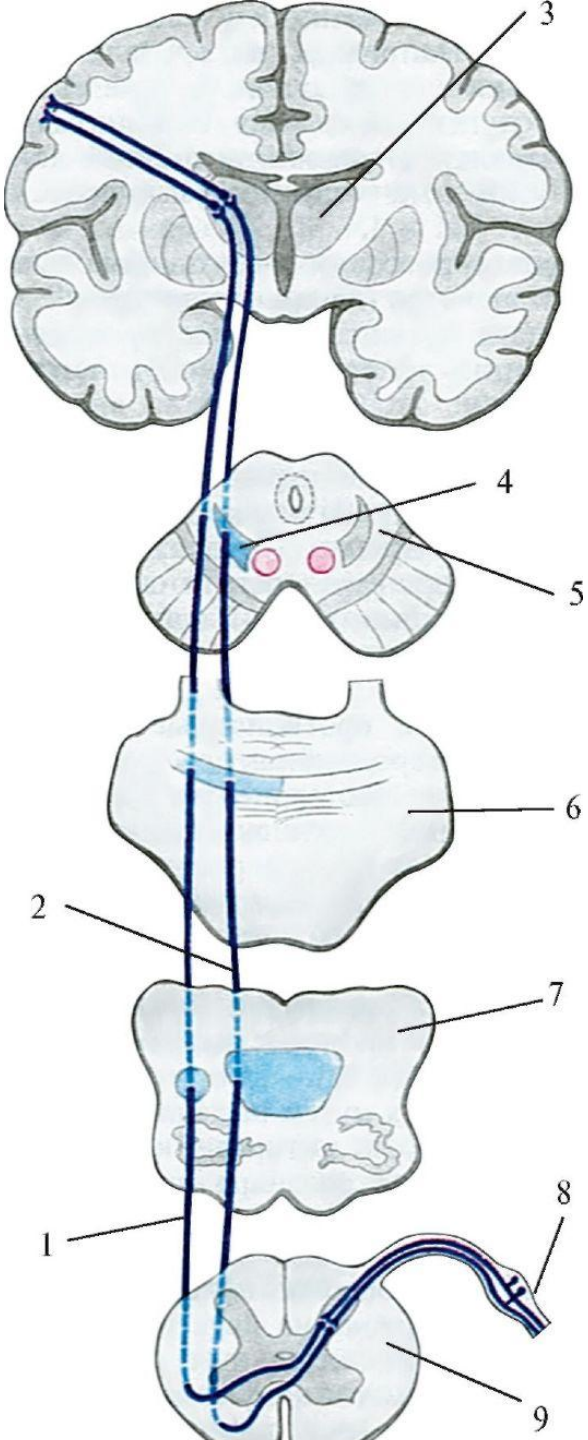

Tr. Spinothalamicus lateralis

Проводящий путь болевой и температурной чувствительности от кожи шеи, туловища и конечностей . Эти пути составляют трехнейронную цепь.

Тела первых - расположены в чувствительных узлах спинномозговых нервов и представлены псевдоуниполярными клетками. Периферические отростки первых нейронов контактируют с рецепторными комплексами.

Центральные отростки псевдоуниполярных нейронов спинномозговых узлов входят в спинной мозг через латеральные отделы задних корешков и, поднявшись в спинном мозге на 1–2 сегмента, образуют синапсы с **вторыми нейронами** **роландова студенистого вещества**. Аксоны этих нейронов переходят на противоположную сторону спинного мозга, формируя **латеральный спиноталамический путь**.

Аксоны вторых нейронов в продолговатом мозге присоединяются к нервным волокнам медиальной петли, достигает тела **третьего нейрона**, которое расположено в дорсолатеральном ядре таламуса промежуточного мозга. **Аксоны третьих нейронов** проходят через внутреннюю капсулу и в составе нервных волокон лучистого венца достигают зоны центрального отдела кожного анализатора в **постцентральной извилине коры** конечного мозга

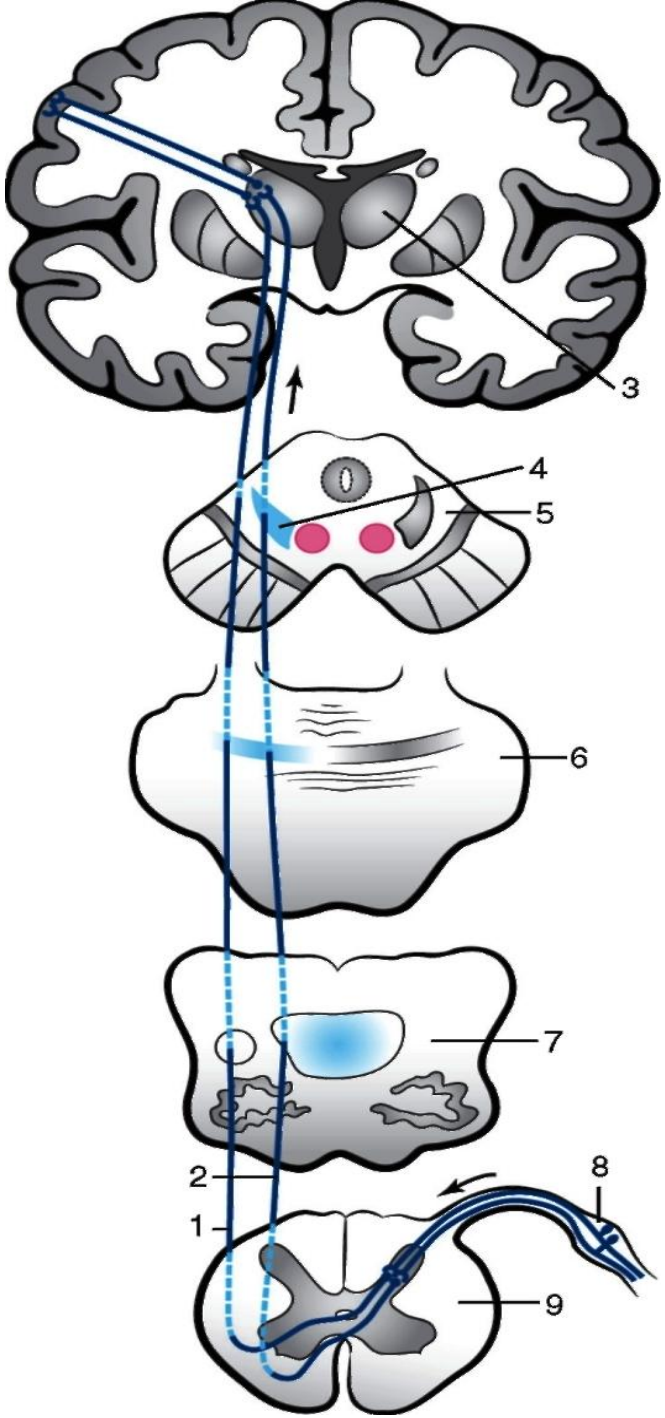

Tr. Spinothalamicus anterior

тактильные и слабо дифференцированной прессорной чувствительности от рецепторов кожи

Периферические отростки **первых нейронов,** расположенных в спинномозговых узлах, проводят тактильные и прессорные ощущения от механорецепторов кожи.

Центральные отростки этих нейронов вступают через задние корешки в задние канатики, где поднимаются на 2–15 сегментов и образуют синапсы с **вторыми (вставочными)нейронами** задних рогов.

Аксоны этих нейронов переходят на противоположную сторону в составе передней спайки и проходят в передней периферической зоне переднебоковых канатиков. Волокна восходят к заднелатеральному вентральному ядру таламуса вместе с латеральным спиноталамическим путём.

Аксоны третьих нейронов проходят через внутреннюю капсулу достигают зоны центрального отдела кожного анализатора в **постцентральной извилине коры** конечного мозга

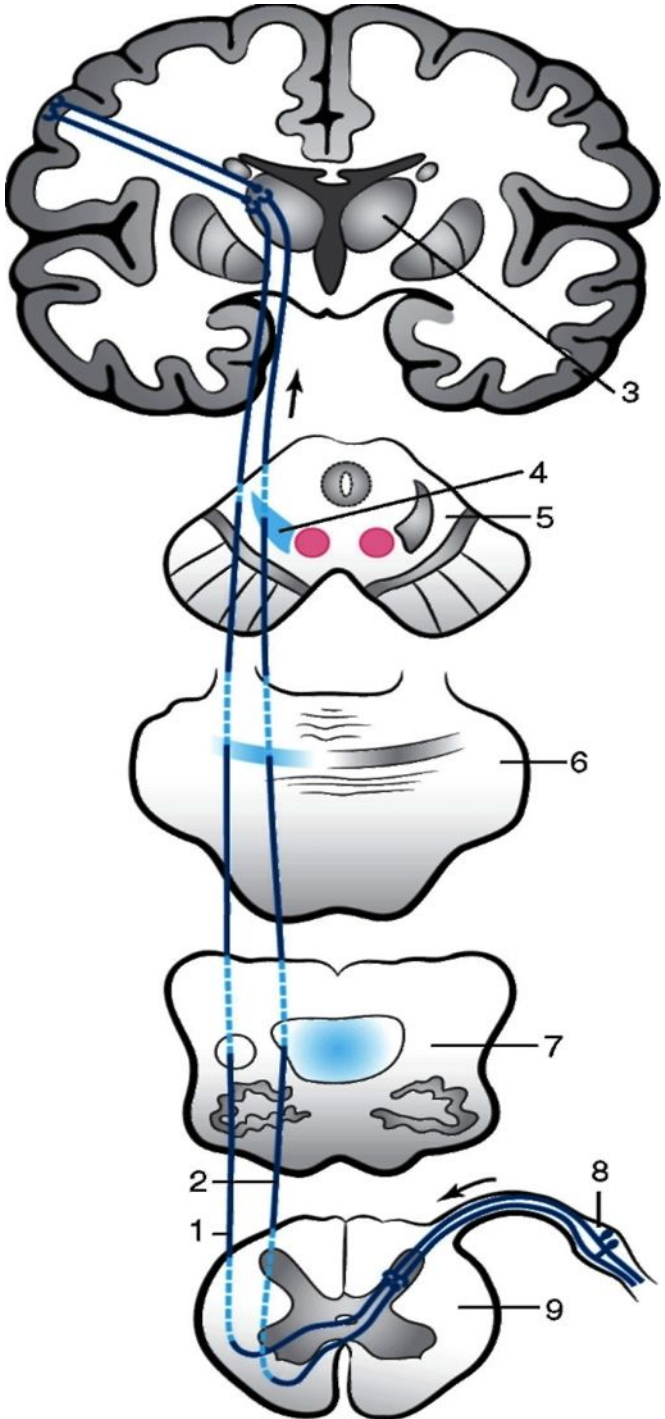

Tr. Spinothalamicus anterior тактильной и слабо дифференцированной поверхностной прессорной чувствительности от рецепторов кожи

последовательно включает три тракта:

I. tr. gangliospinalis;
II. tr. spinothalamicus (lemniscus spinalis);
III. tr. thalamocorticalis.

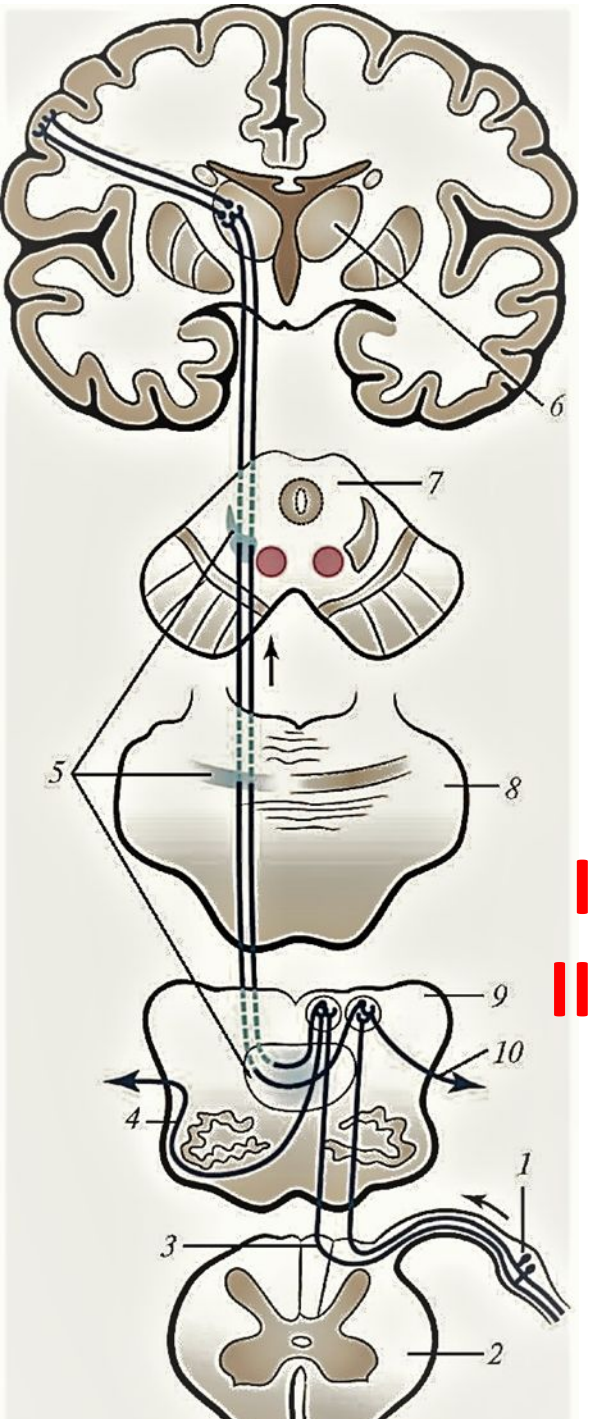

В мозговом стволе рядом с **медиальной петлей,** но кнаружи от нее располагается еще ряд петель, которые, как и медиальная петля, образуются отростками 2-х вставочных нейронов противоположной стороны:

I. **Спинальная петля**
II. **Тройничная петля**,
III. **Латеральная (слуховая) петля**

-

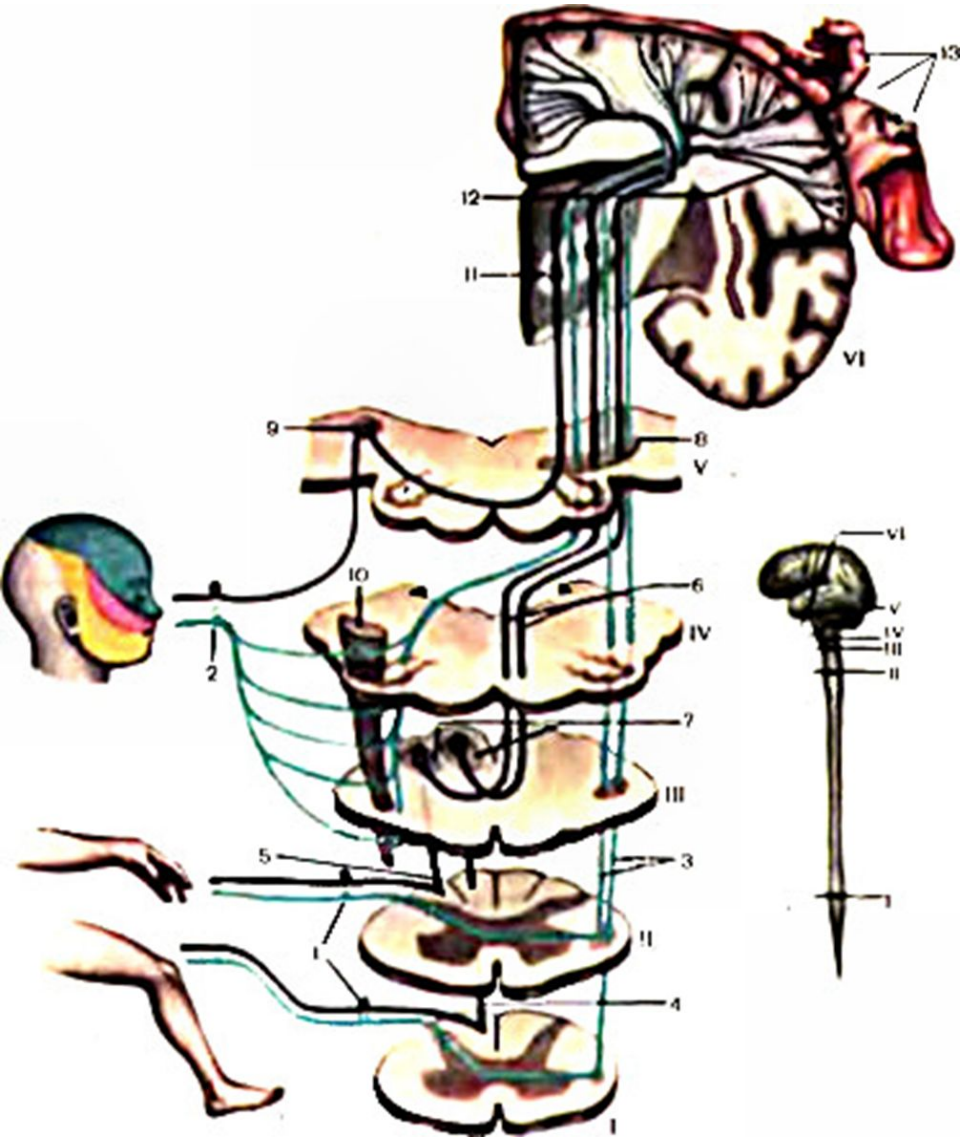

Спинальная петля – образована центральными отростками 2-ых нейронов спиноталамических экстероцептивных путей коркового направления, прилежит к медиальной петле с латеральной стороны.

Тройничная петля, возникающая за счет центральных аксонов из клеток трех чувствительных ядер V пары; примыкает к спинальной петле.

Латеральная (слуховая) петля - образована аксонами нейронов улитковых ядер вестибулярного поля, занимает крайнее латеральное положение, примыкая к тройничной петле.

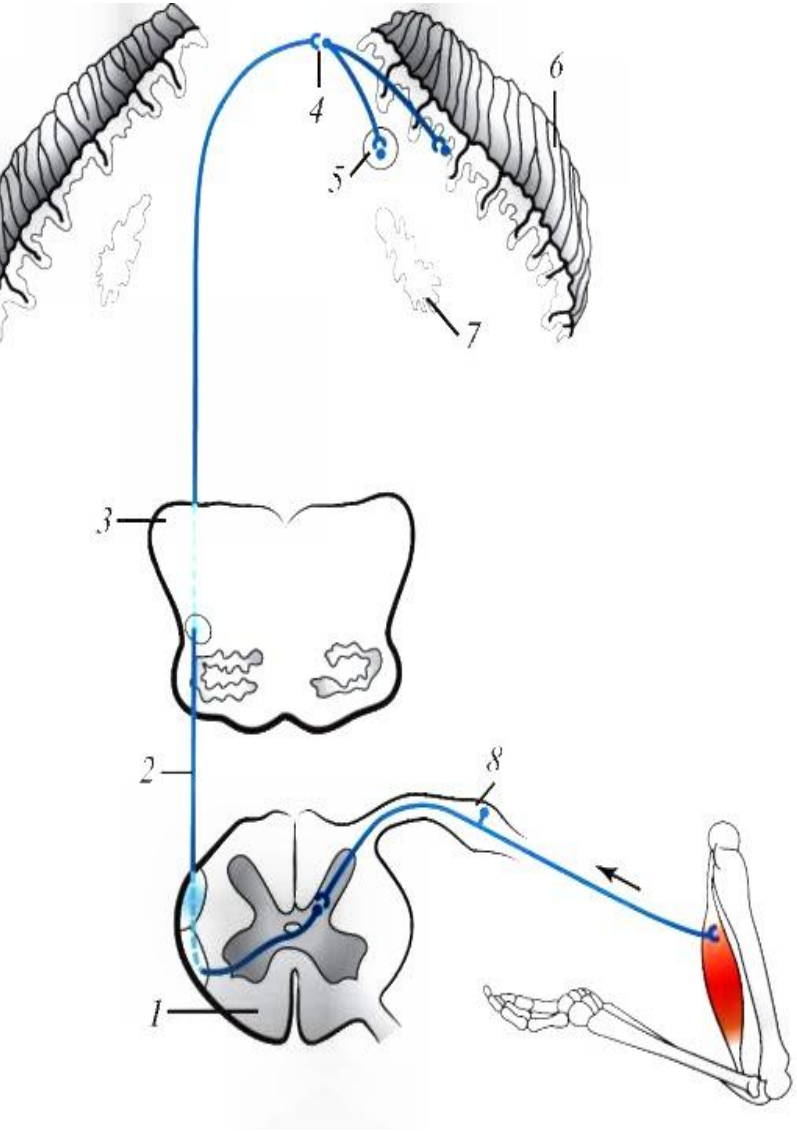

Передние спинно-мозжечковые пути.

Центральные отростки **1-х нейронов спинномозгового узла** в составе задних корешков направляются ко **2-м нейронам, промежуточно-медиального ядра**, Большая часть аксонов вторых нейронов совершает перекрест. Волокна переходят в переднюю часть бокового канатика противоположной стороны. Часть аксонов вторых нейронов не совершает перекреста. На границе со средним мозгом волокна в области верхнего мозгового паруса волокона еще раз переходит на противоположную сторону, через верхние ножки мозжечка достигают мозжечка и **входят в ядро шатра, nucleus fastigii.** Ядро шатра является коллектором афферентной информации. Отсюда она поступает к грушевидным нейронам коры мозжечка - клеткам Пуркинье . Грушевидные клетки передают её к **зубчатому ядру (nucleus dentatus)** одноименного полушария мозжечка. В этой структуре заканчиваются афферентные пути. **Зубчатое ядро** - конечное звено регуляторов мозжечка. Его нейроны формируют и посылают эфферентные (управляющие) сигналы через верхние мозжечковые ножки к красному ядру среднего мозга противоположной стороны.

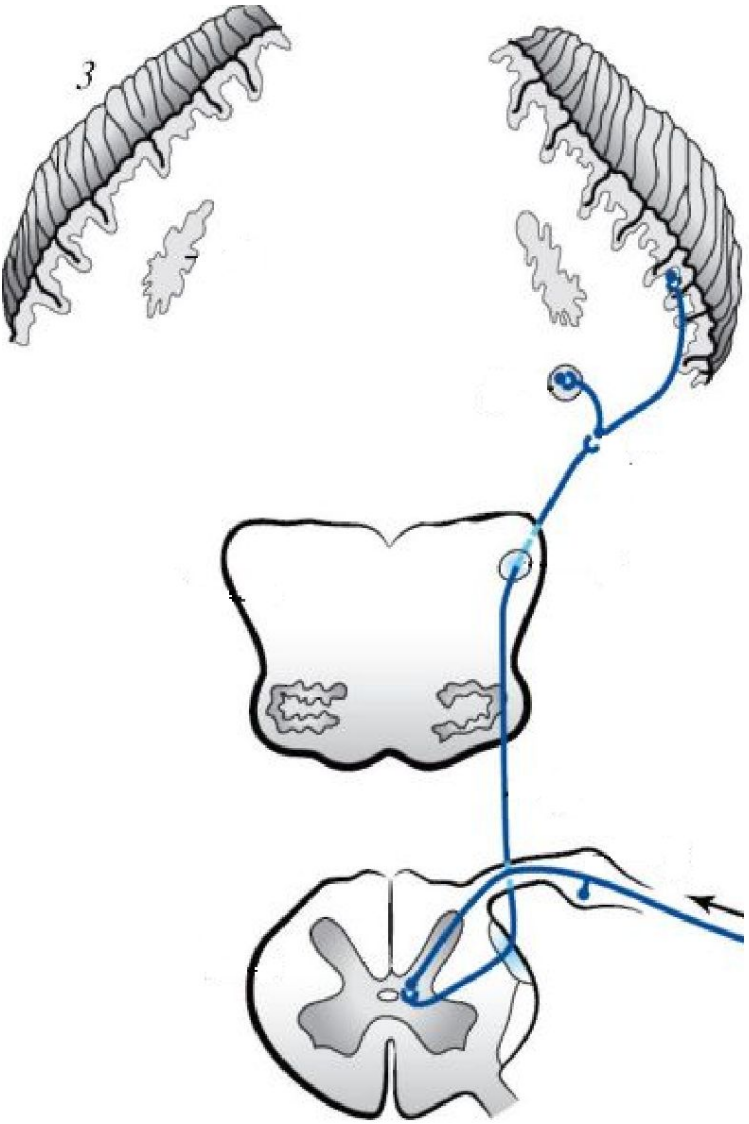

Задний спинно-мозжечковый путь.

Центральные отростки **1-х афферентных нейронов** в составе задних корешков направляются в задние рога спинного мозга и образуют синапсы **на 2-х нейронах грудного ядра** (nucleus thoracicus, ядро Кларка). Аксоны вторых нейронов образует задний спинно-мозжечковый путь.

Через нижние мозжечковые ножки (pedunculi cerebellares inferiores) они следуют к **ядру шатра червя** мозжечка, а от него - **к коре.** Здесь задний спинно-мозжечковый путь заканчивается. Ядро шатра является коллектором афферентной информации. Отсюда она поступает к грушевидным нейронам коры мозжечка. Грушевидные нейроны передают ее к зубчатому ядру одноименного полушария мозжечка. **Зубчатое ядро** - конечное звено регуляторов мозжечка. Его нейроны посылают эфферентные сигналы через верхние мозжечковые ножки к красному ядру среднего мозга противоположной стороны (перекрест Вернекинга).

СПИННО-МОЗЖЕЧКОВЫЕ ПУТИ

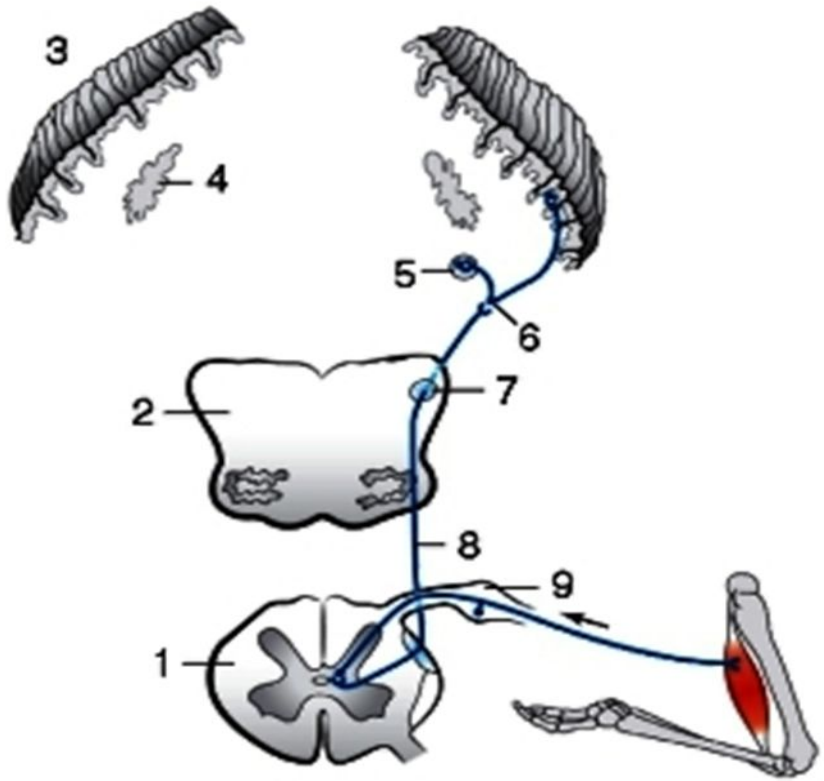

а

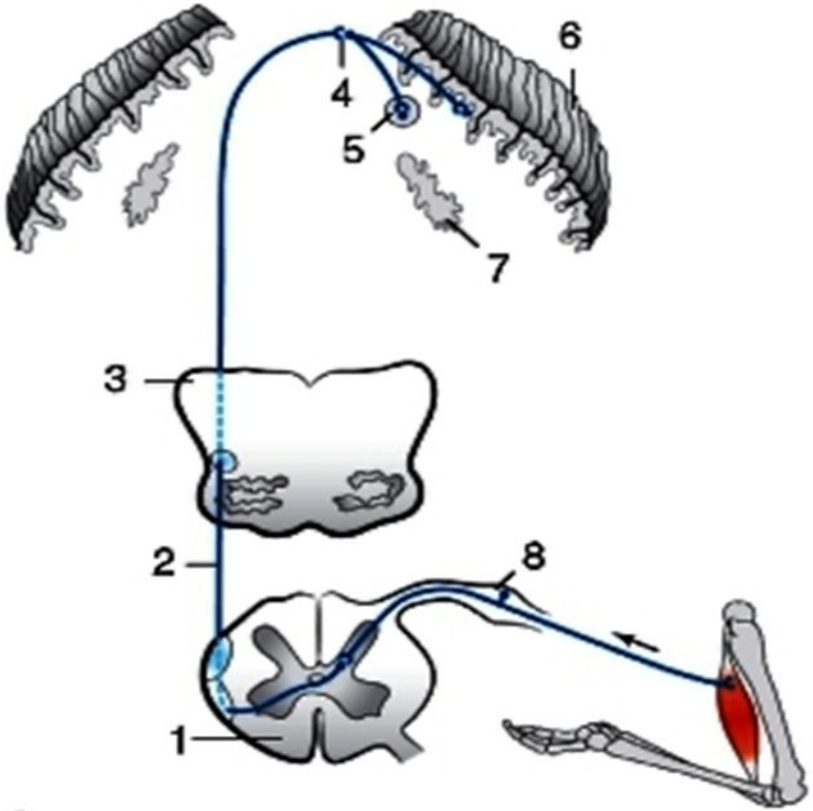

б

а - задний: 1 - поперечный разрез спинного мозга; 2 - задний спинно-мозжечковый путь; 3 - поперечный разрез продолговатого мозга; 4 - синапс в коре червя мозжечка; 5 - шаровидное ядро; 6 - кора мозжечка; 7 - зубчатое ядро; 8 - спинномозговой узел; 9 - периферический отросток спинномозгового нерва;

б - передний: 1 - поперечный разрез спинного мозга; 2 - передний спинно-мозжечковый путь; 3 - поперечный разрез продолговатого мозга; 4 - синапс в коре червя мозжечка; 5 - шаровидное ядро; 6 - кора мозжечка; 7 - зубчатое ядро; 8 - спинномозговой узел

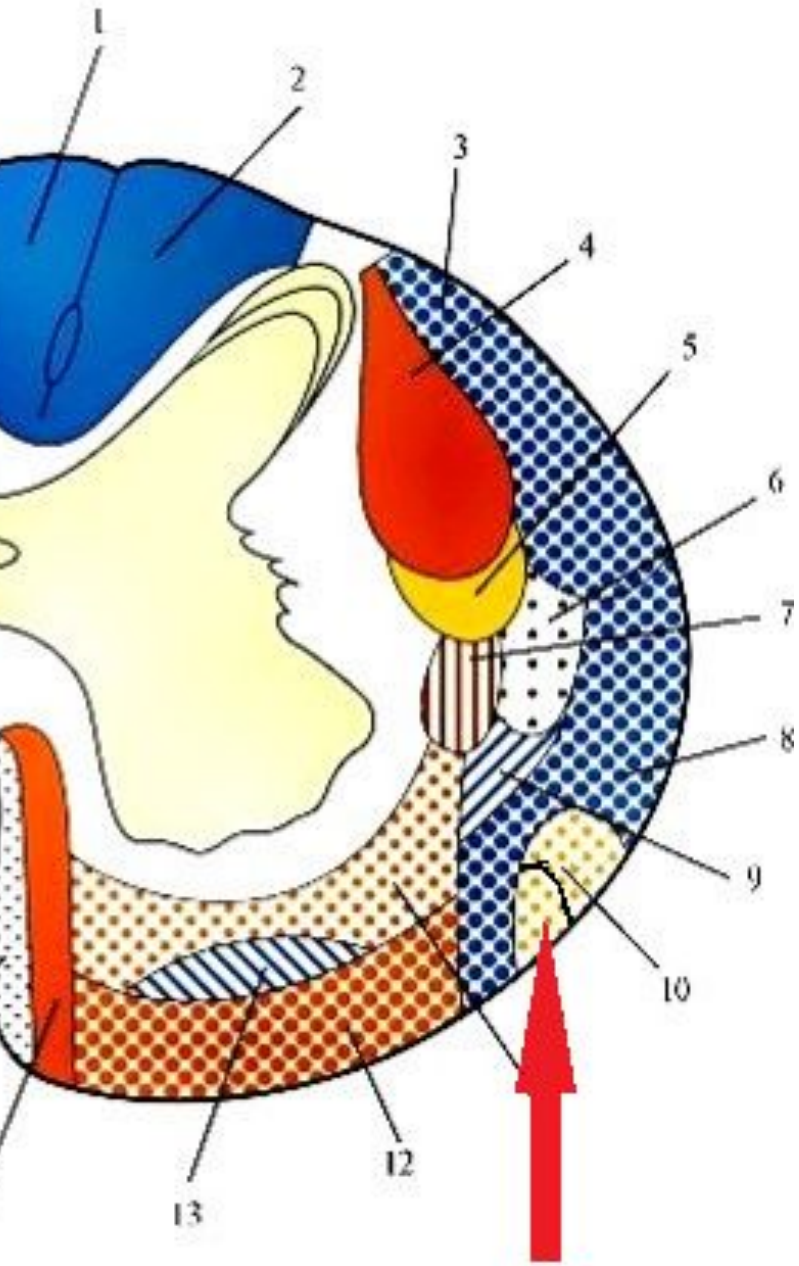

Tractus spinoolivaris,

Первый нейрон – ганглион спинале

Второй нейрон - клетки задних рогов серого вещества. Аксоны этих клеток перекрещиваются и поднимаются вблизи поверхности спинного мозга на границе бокового и переднего канатиков, **заканчиваясь в ядрах оливы.**

Третий нейрон посылает аксон к ядрам мозжечка. Волокна этого пути несут информацию от кожных, мышечных и сухожильных рецепторов, обеспечивая бессознательную координацию движений в передние доли мозжечка. Активация этих трактов возможна только при достаточно сильных воздействиях на кожу и мышцы..

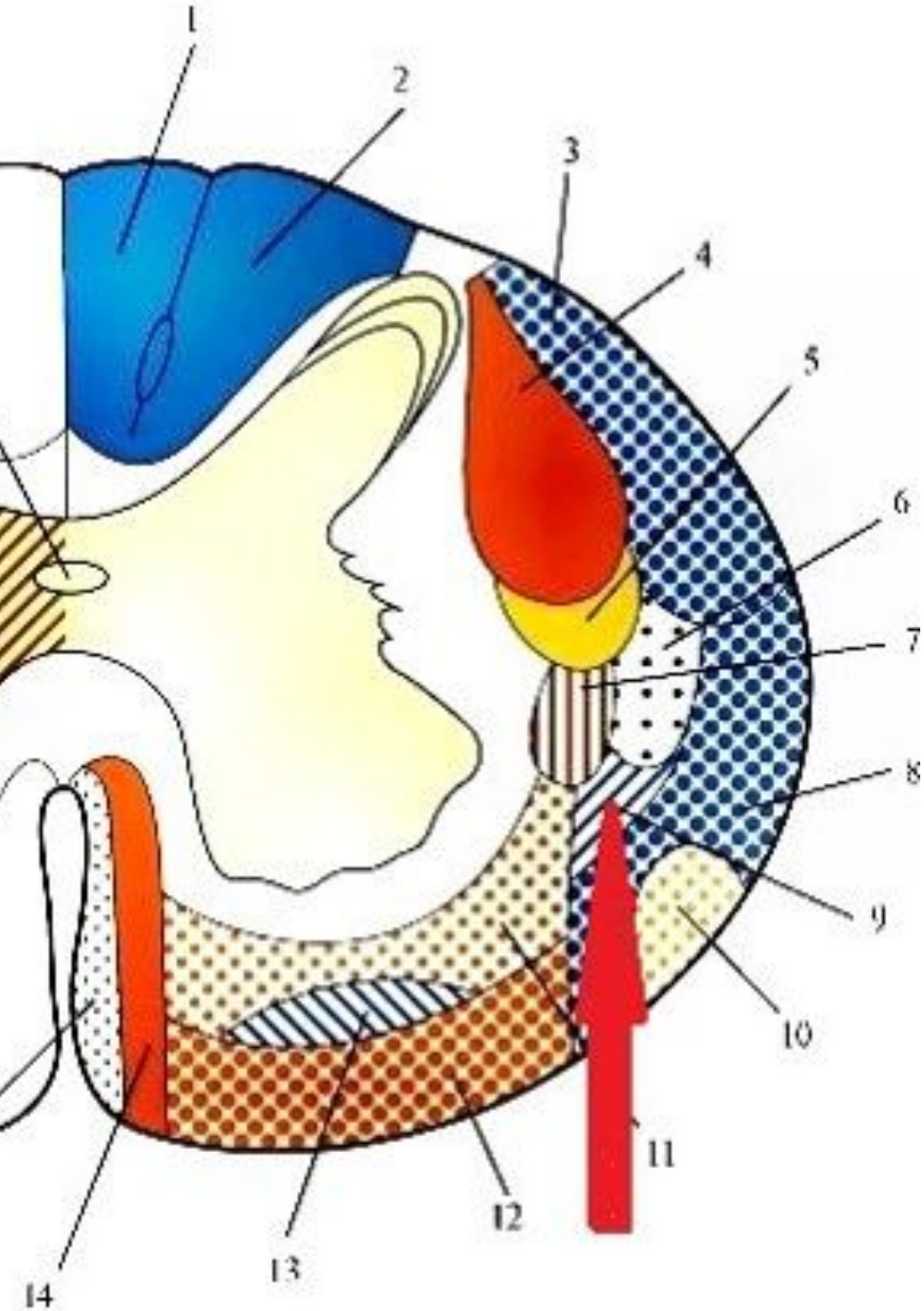

Tractus spinotectalis

Спинно-покрышечный, прилегает к медиальной стороне и передней части переднего спинно-мозжечкового тракта, являясь его частью. Заканчивается на ядрах покрышки (четверохолмия) среднего мозга, обеспечивая обеспечивая бессознательную координацию движений

Двигательные проводящие

пути представлены двумя группами.

1. **двигательный, сознательный - пирамидный путь**, или пирамидная система. Он берет начало от нейроцитов (клеток Беца) коры предцентральной извилины и околоцентральной дольки и заканчивается на клетках двигательных ядер черепных нервов **(корково-ядерный путь)** и клетках передних рогов спинного мозга (**латеральный и передний кортико-спинномозговые пути**).
1. **двигательные - бессознтельный пути экстрапирамидные**, входящие в экстрапирамидную систему.

Все они заканчиваются на клетках двигательных ядер черепных нервов или клетках передних рогов спинного мозга.

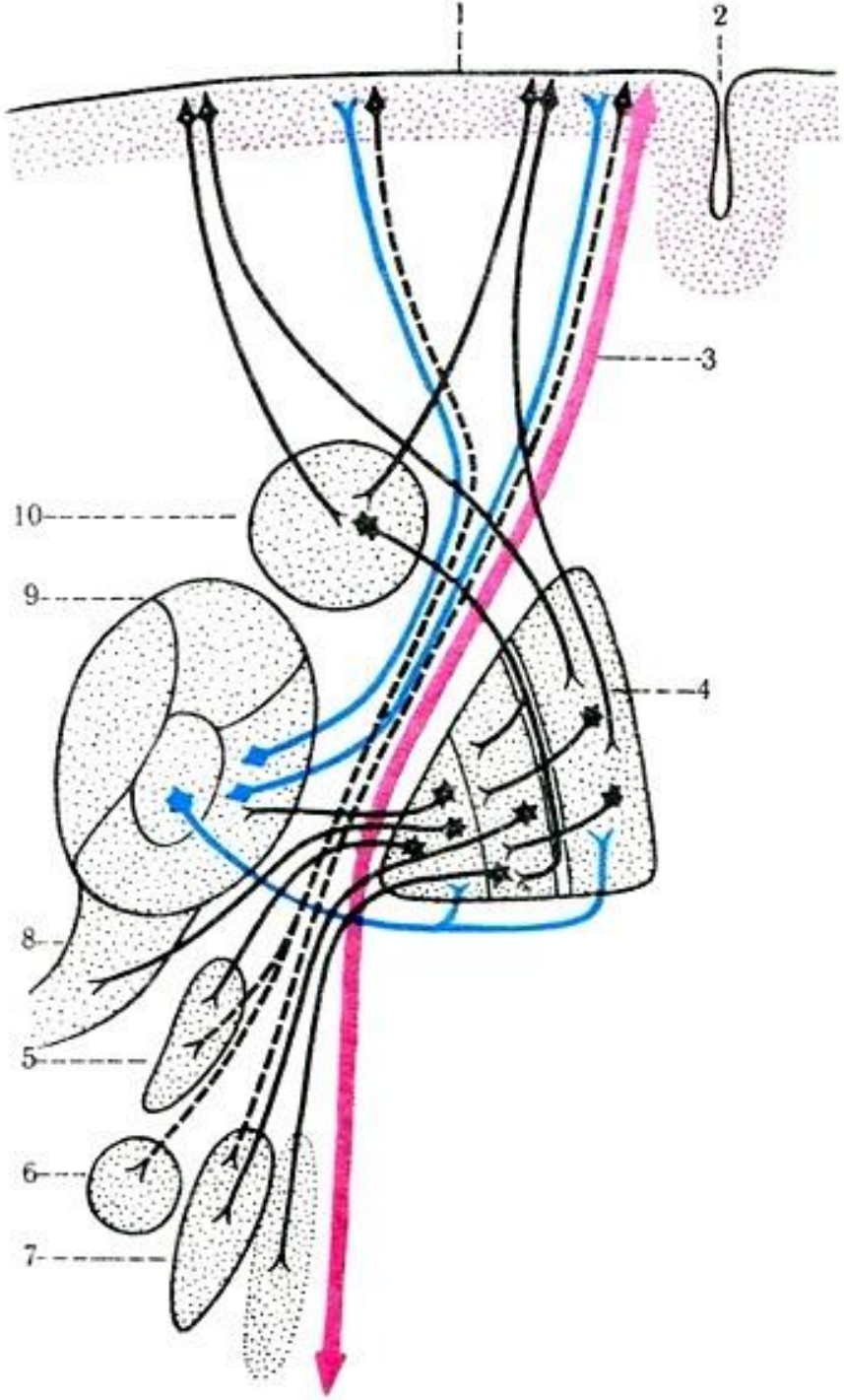

Пирамидный путь (tr. Pyramidalis) - передают импульсы поперечнополосатым мышцам для выполнения сознательных, тонко координированных движений.

Пирамидный путь получил название от двух клиновидной формы выпуклостей-пирамид, лежащих на вентральной поверхности продолговатого мозга.

40% аксонов, проходящих через пирамиды, начинается от клеток двигательной зоны коры, а 20% аксонов пирамидного пути начинается от клеток задней центральной извилины (соматосенсорная область). Остальные 40% волокон присоединяются к пирамидному пути от клеток различных областей коры полушарий большого мозга.

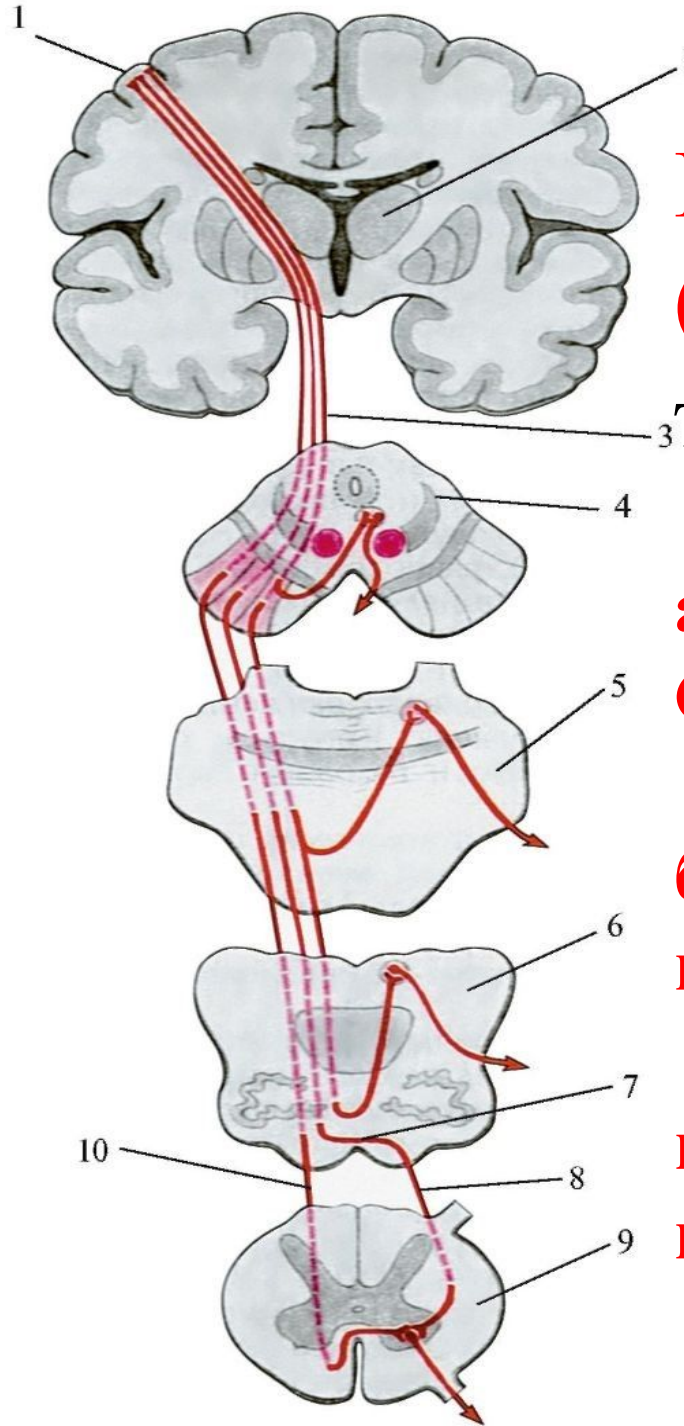

Пирамидный путь (tr. Pyramidalis) включает три пучка:

а) корково-ядерный путь (tr. Corticonuclearis, *S. tr.corticobulbaris*),

б) передний корково-спинальный путь (tr. corticospinal anterior);

в) боковой корково-спинальный путь (tr. corticospinalis lateralis).

Пирамидный путь (tr. Pyramidalis) включает три пучка:
а) корково-ядерный путь (tr. Corticonuclearis, *S. tr.corticobulbaris*), осуществляющий центральное кодирование программы движений в двигательных ядрах черепных нервов (III, IV, V, VI, VII, IX, X, XI, XII пары);
б) передний корково-спинальный путь (tr. corticospinal anterior);
в) боковой корково-спинальный путь (tr. corticospinalis lateralis).
- проводят импульсы программы движений к мотонейронам спинного мозга.
Волокна пирамидного пути, пройдя **внутреннюю капсулу**, располагаются в основании ножки мозга, где от них отделяются **перекрещенные волокна** к двигательных черепных нервов .
Эти ядра получают иннервацию от волокон своей и противоположной сторон. Поэтому при центральном одностороннем поражении коры полушарий мозга или проводящих путей не бывает полного паралича мышц, иннервируемых III, IV, V, VI, VII, IX, X, XI парами черепных нервов.

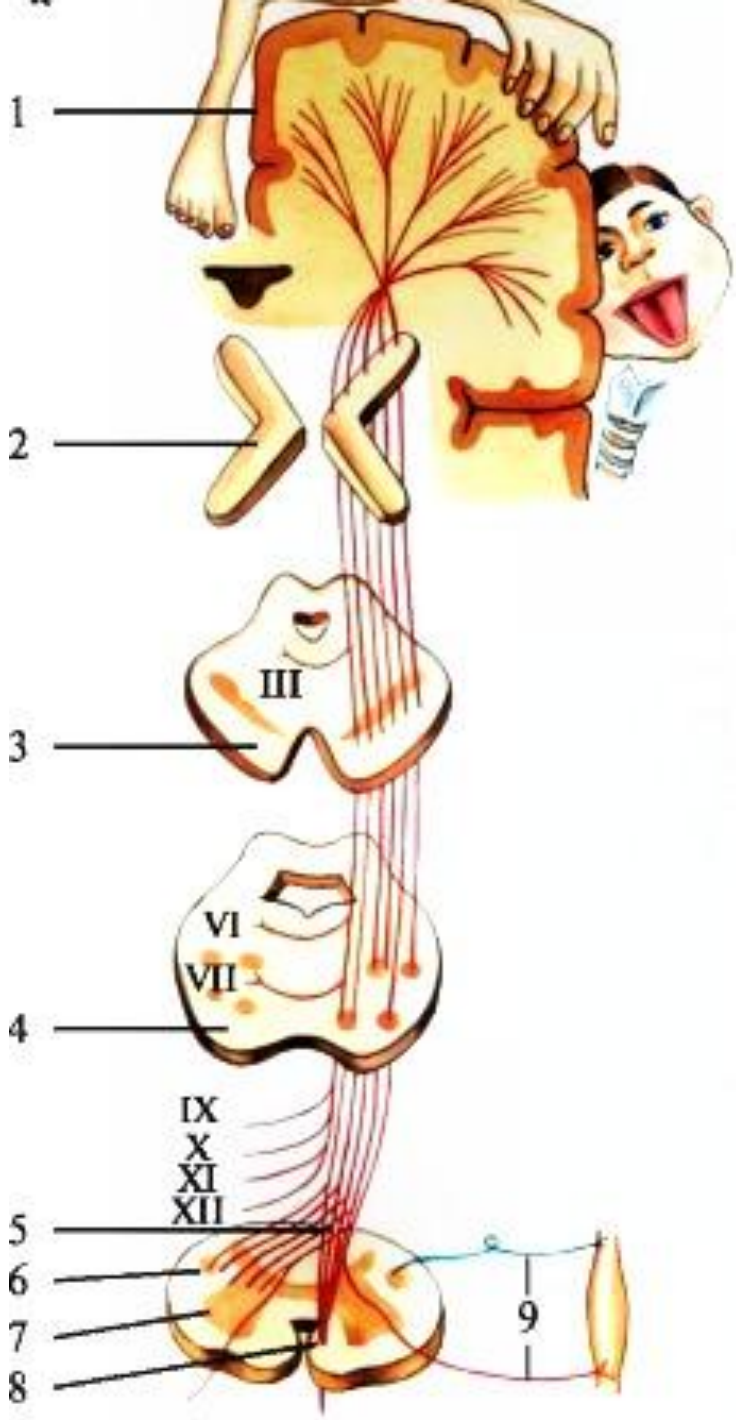
1
2
III
3
VI
VII
4
IX
X
XI
XII
5
6
7
8
9

3
4
5
в

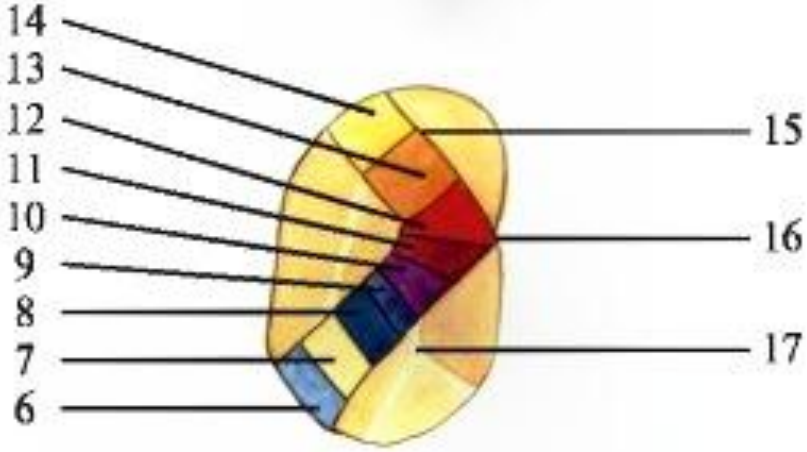
14
13
12
11
10
9
8
7
6
15
16
17

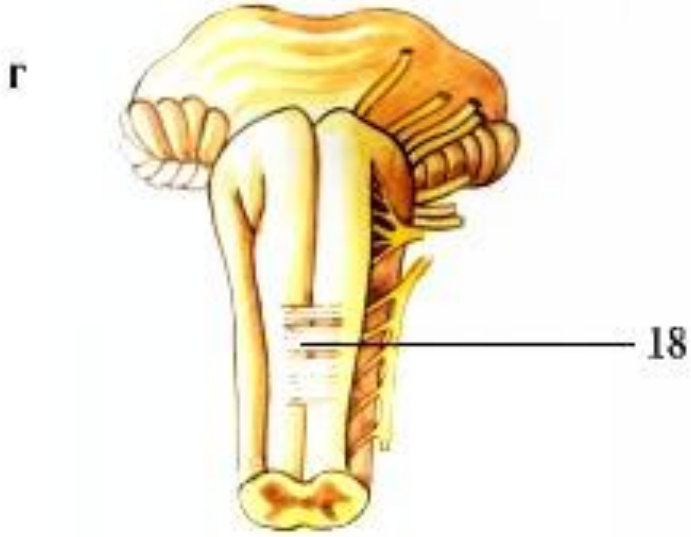
г
18

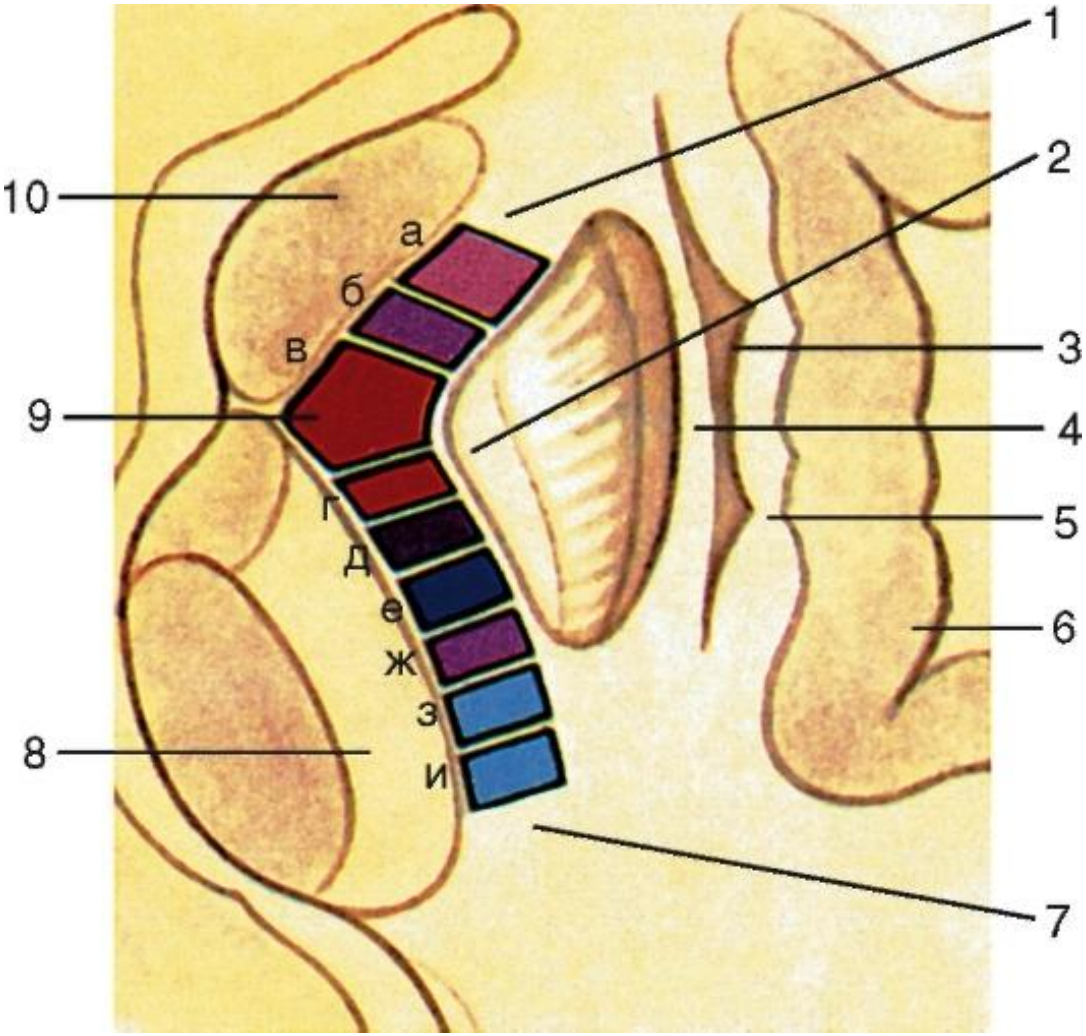

1 - передняя ножка ;
2 - чечевицеобразное ядро;
3 - ограда;
4 - наружная капсула;
5 - самая наружная капсула;
6 - кора островка;
7 - задняя ножка ;
8 - таламус;
9 - колено внутренней капсулы;
10 - головка хвостатого ядра;
а - tractus frontothalamicus
б - tractus frontopontinus;
в - tractus corticonuclearis;
г - tractus corticospinalis ;
д - fibrae thalamoparietalis;
е - fibrae corticothalamicae;
ж - fasciculus

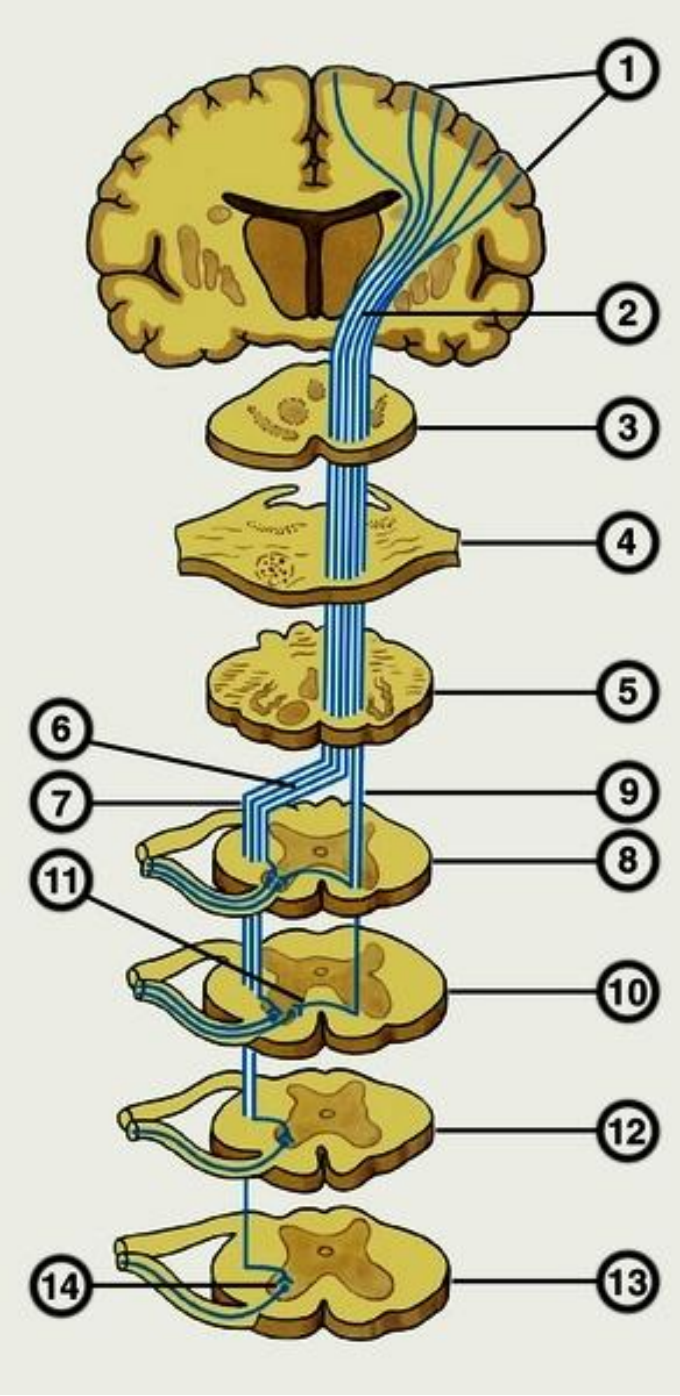

Пирамидный путь (tr. Pyramidalis) -

1 — пирамидные нейроны коры
2 — внутренняя капсула;
3 — средний мозг;
4 — мост;
5 — продолговатый мозг;
6 — перекрест пирамид;
7 — латеральный корково-спинномозговой (пирамидный) путь;
8, 10 — шейные сегменты спинного мозга;
9 — передний корково-спинномозговой (пирамидный) путь;
11 — белая спайка;
12 — грудной сегмент спинного мозга;
13 — поясничный сегмент спинного мозга;
14 — двигательные нейроны передних рогов спинного мозга.

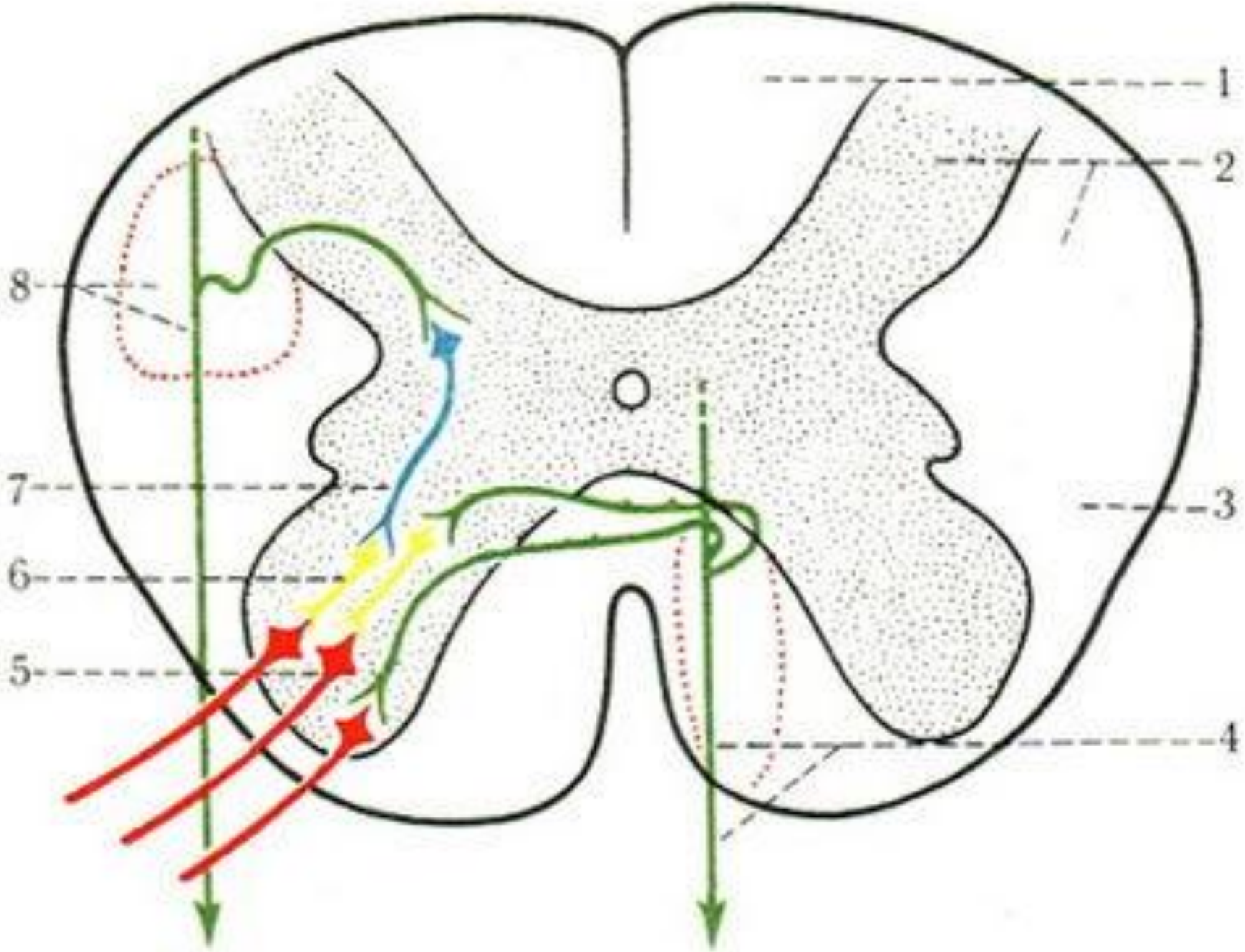
1
2
3
4
5
6
7
8

SYSTEMA EXTRAPYRAMIDALE —

1.система ядер головного мозга
2.двигательных вне пирамидных проводящих путей,

осуществляющая 1. непроизвольную, автоматическую регуляцию и координацию сложных двигательных актов,
2.регуляцию мышечного тонуса,
3.поддержание позы,
4.организацию двигательных проявлений эмоций.

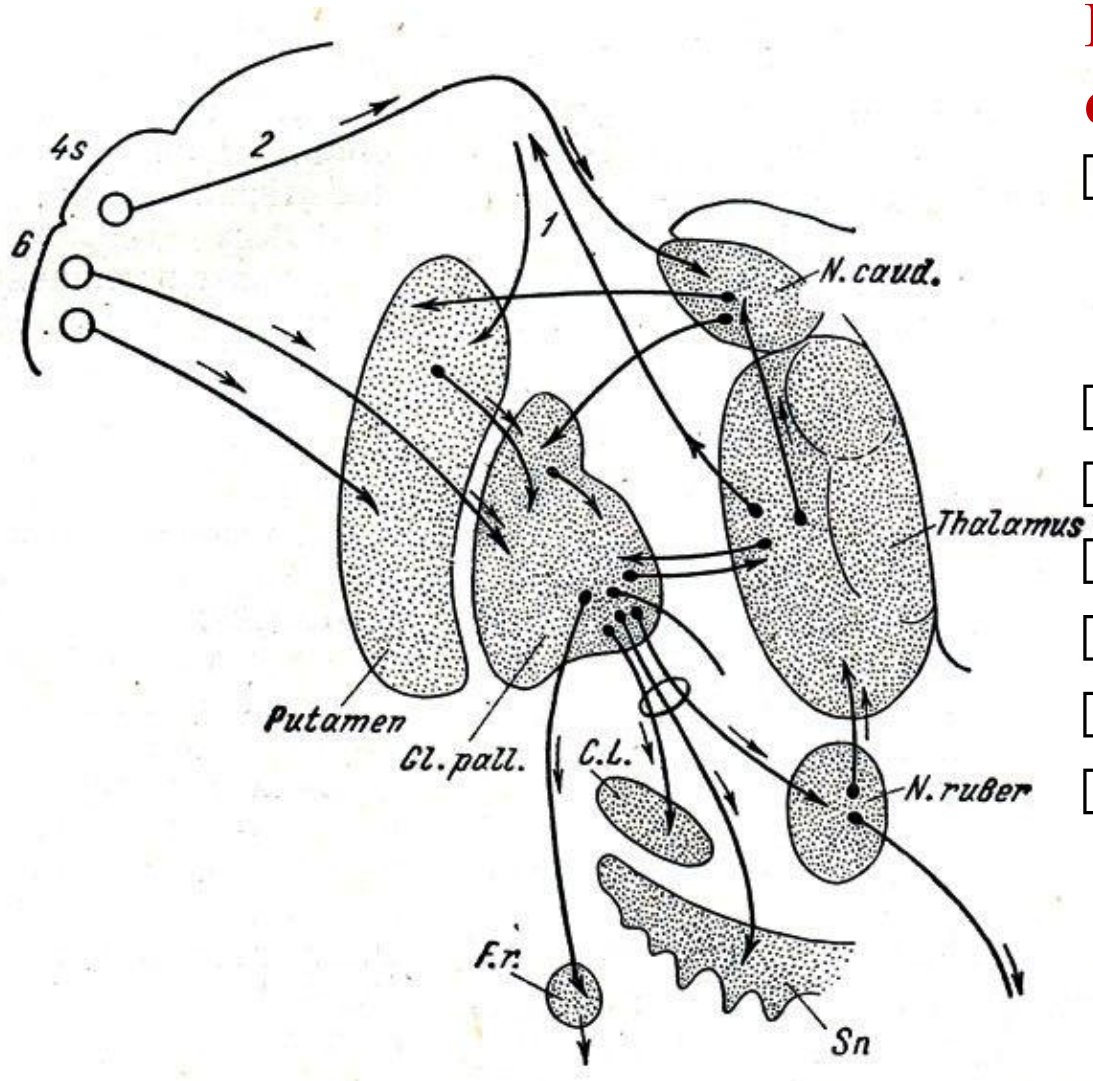

К экстрапирамидной системе относят

- хвостатое и чечевицеобразное ядра, таламус,
- черное вещество,
- красное ядро,
- образования гипоталамуса,
- мозжечок,
- нижнюю оливу,
- ядра ретикулярной формации мозгового ствола.

Экстрапирамидная система обеспечивает

1. автоматические, без участия сознания, регуляцию и координацию тонуса мышечной ткани,
2. осуществляет автоматические, без участия сознания сокращение или расслабление определенных групп мышц,
3. обеспечивает готовность двигательного аппарата к выполнению сложных, точных, целенаправленных действий.

Поражения экстрапирамидной системы проявляются главным образом изменениями мышечного тонуса и двигательной активности.

Стриопаллидарная система.

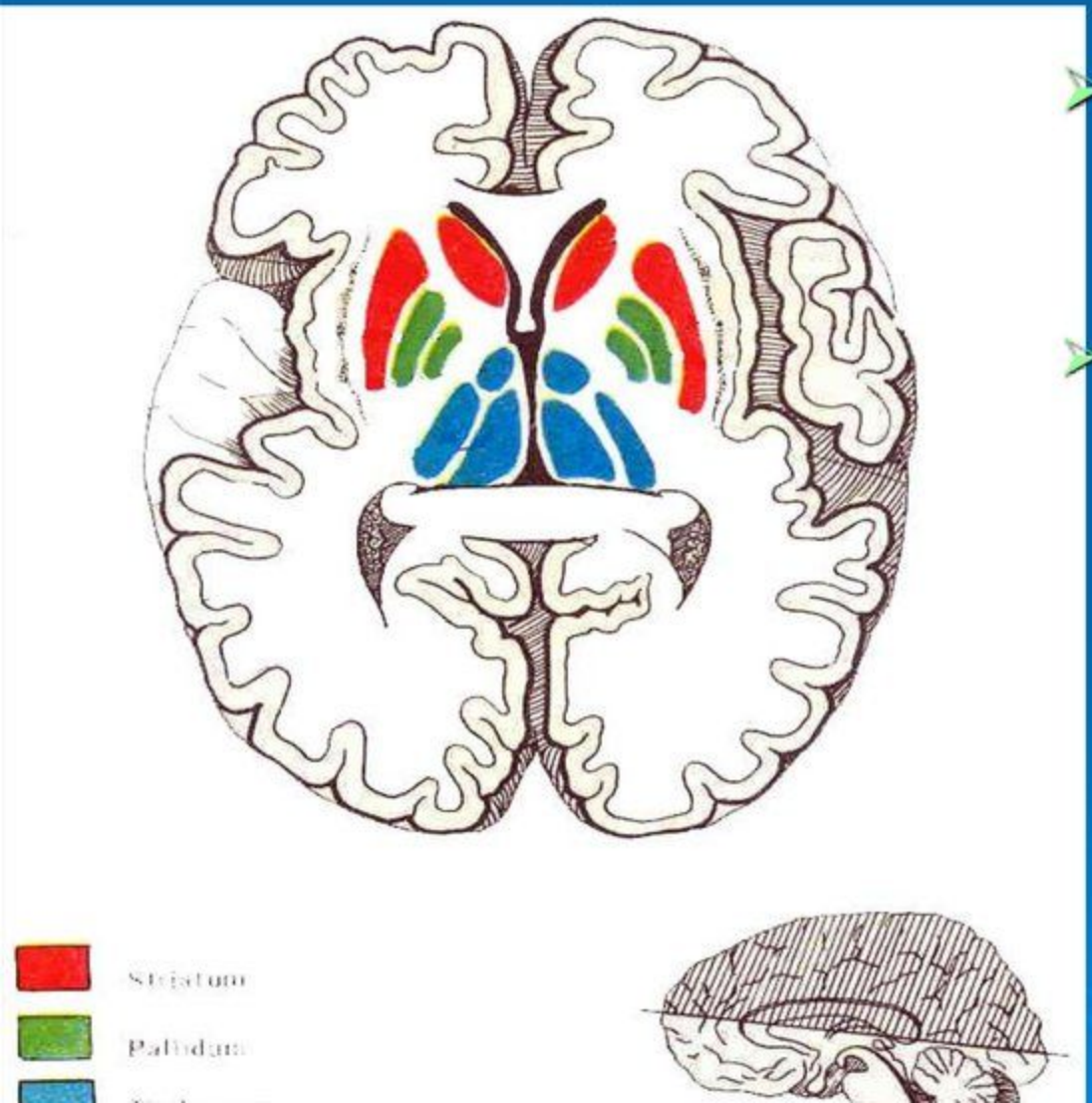

- **полосатое тело (стриатум): хвостатое ядро и скорлупа.**
- **бледное тело (паллидум): бледные шары, черная субстанция, красные ядра, субталамическое ядро**

Связи стриопаллидарной системы

Эфферентные

- Tractus rubrospinalis
- Tractus vestibulospinalis
- Tractus reticulospinalis
- Tractus tectospinalis
- Пути к двигательным ядрам черепных нервов ствола мозга

Ассоциативные (связи нейронов экстрапирамидной системы между собой)

MyShared

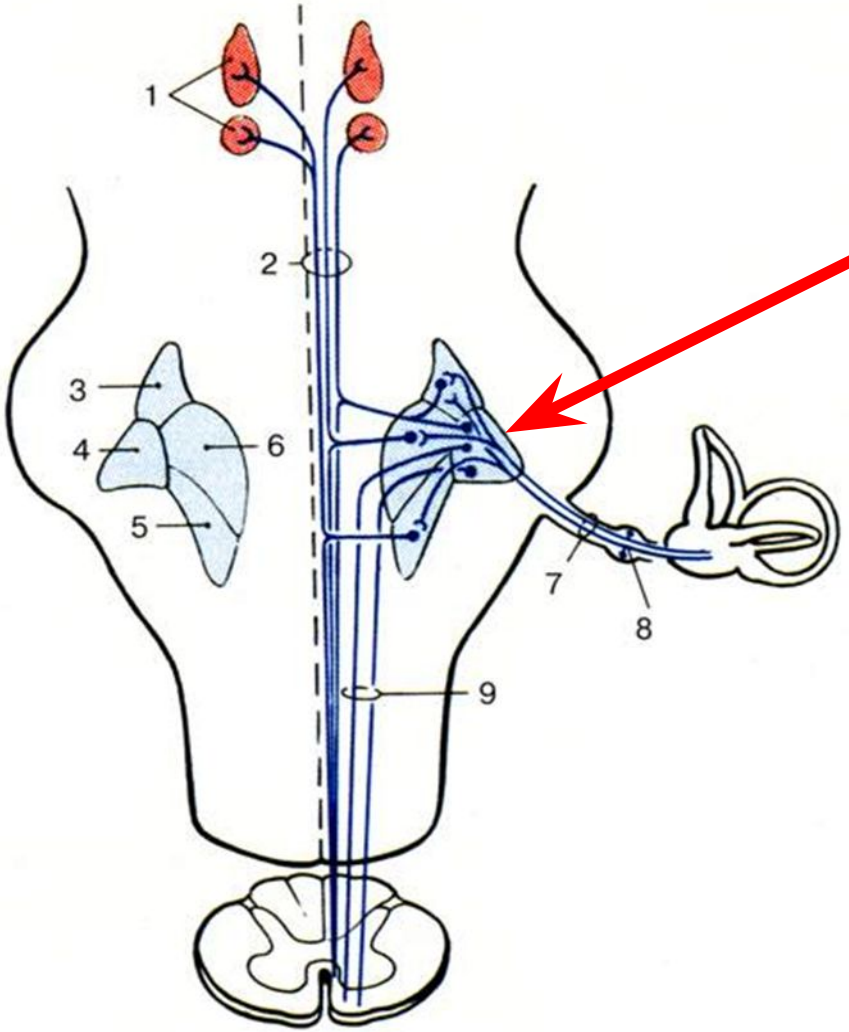

1 – Ядра глазодвигательного и блокового нервов
2 – Медиальный продольный пучок
Вестибулярные ядра:
3 – верхнее (Бехтерева);
4 – латеральное (Дейтерса);
5 – нижнее;
6 – медиальное (Швальбе);
7 – Вестибулярный нерв;
8 – Скарпов ганглий (преддверный ганглий);
9 – Вестибулоспинальный тракт.

Вестибулоспинальный путь (tractus vestibulospinalis) от нейронов **латерального вестибулярного ядра**, которые располагаются в дорсальной части моста мозга.

Аксоны нейронов латерального ядра получают прямую сигнализацию от рецепторов **маточки (utriculus)** и в виде компактного пучка (**латеральный вестибулоспинальныый тракт**), не перекрещиваясь, направляются в продолговатый мозг, располагаясь дорсальнее ядра оливы, дорсальнее пирамид и спускается в спинной мозг, где следует **в составе его переднего канатика (латеральный отдел)**, заканчиваясь на интернейронах, **преимущественно в шейных и поясничных сегмента**х.

.

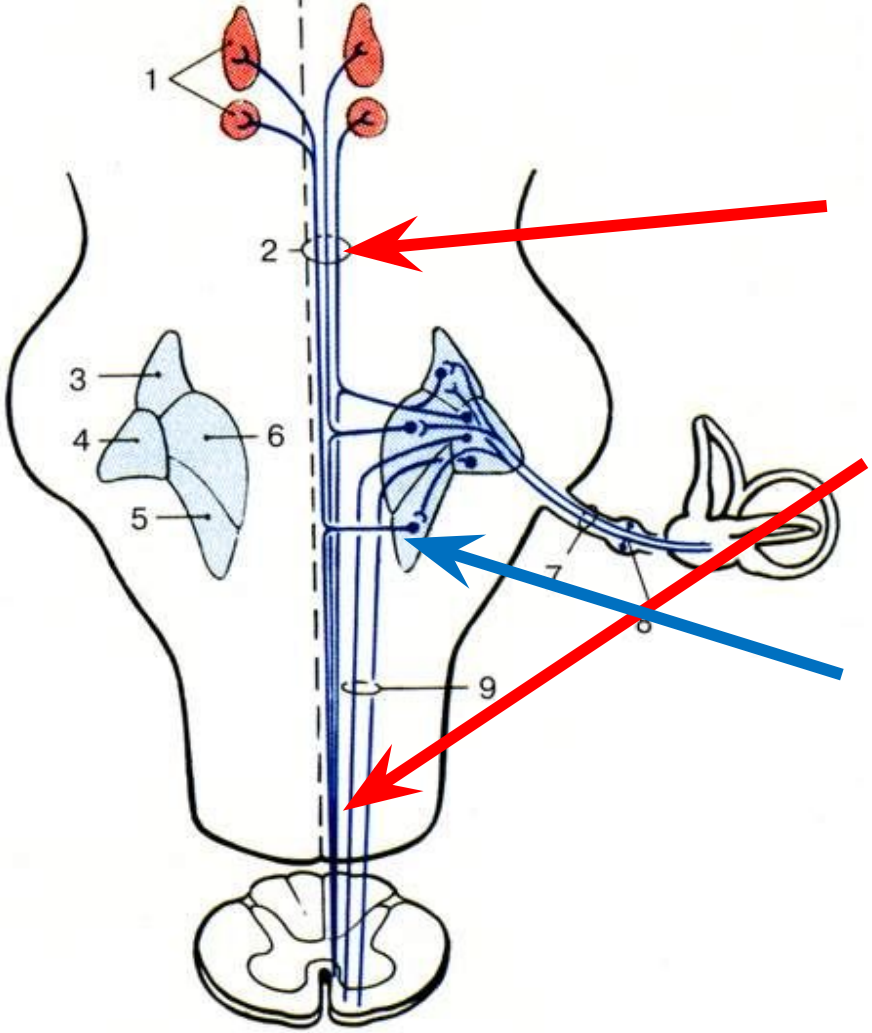

1 – Ядра глазодвигательного и блокового нервов
2 – Медиальный продольный пучок
Вестибулярные ядра:
3 – верхнее (Бехтерева);
4 – латеральное (Дейтерса);
5 – нижнее;
6 – медиальное (Швальбе);
7 – Вестибулярный нерв;
8 – Скарпов ганглий (преддверный ганглий);
9 – Вестибулоспинальный тракт.

Нейроны верхнего и медиального ядер получают информацию преимущественно от **полукружных каналов** и формируют **медиальный продольный пучок (fasciculus longitudinalis medialis),** обеспечивающий взаимодействие окуломоторных центров (ядра III, IV, VI пар) и XI пары черепно-мозговых нервов (ЧМН),

и **медиальный вестибулоспинальный тракт,** который влияет на активность мышц головы и шеи, обеспечивая сочетанные повороты головы и глаз в стороны.

Аксоны нейронов нижнего вестибулярного ядра оканчиваются в ретикулярной формации ствола мозга и опосредуют свое влияние на спинной мозг через **ретикулоспинальные тракты**.

Вестибулоспинальные тракты оказывают **возбуждающее влияние на двигательные ядра мышц-экстензоров** (антигравитационная мускулатура), причем преимущественно на осевые мышцы (мышцы позвоночного столба) и на мышцы поясов верхних и нижних конечностей.

Вестибулоспинальный тракт оказывает тормозящее влияние на флексорную мускулатуру

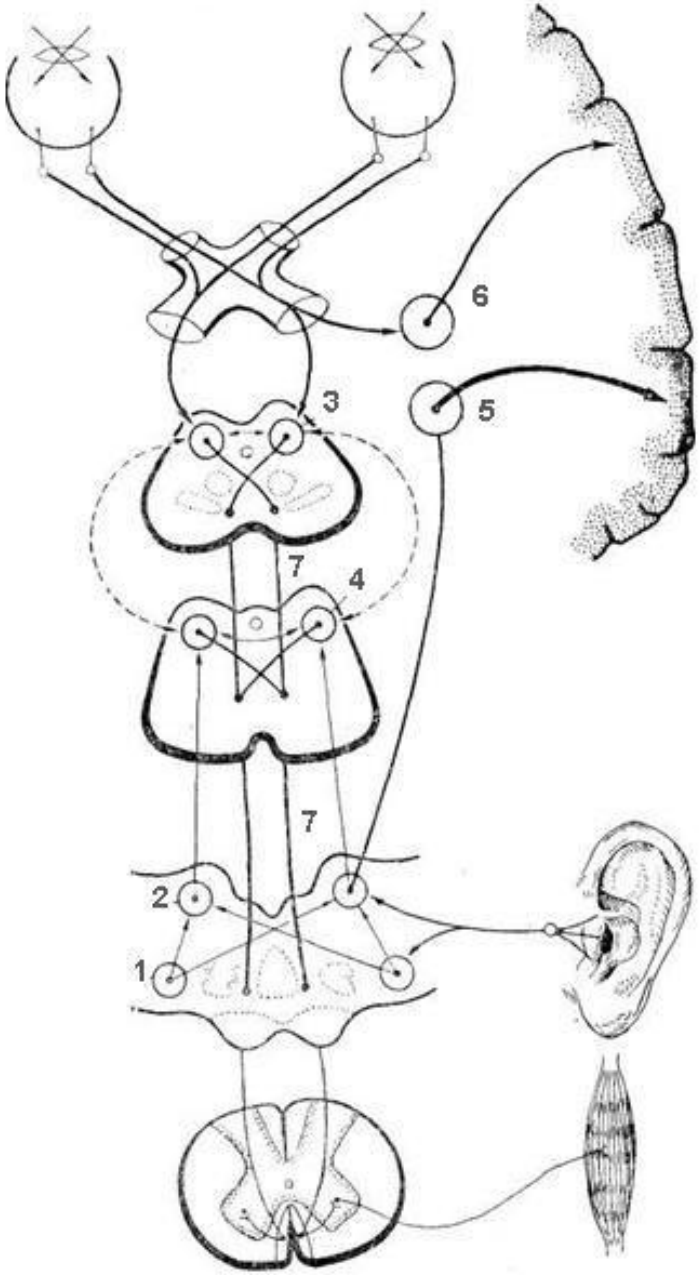

Tractus tectospinalis

Импульсы, следующие по тектоспинальному пути, **осуществляют подготовку организма к быстрой реакции на новое внезапное раздражение.**

Тела первых нейронов располагаются в сером веществе верхних и нижних бугорков четверохолмия. Аксоны в покрышке среднего мозга образуют перекрест (дорзальный фонтановидный перекрест Мейнерта) и переходят на противоположную сторону. Волокна идут в нисходящем направлении, располагаясь в дорзальной части моста, продолговатого мозга, а затем вступают в спинной мозг, где следуют в составе передних канатиков, несколько медиальнее от пирамидного пучка.

Аксоны вторых нейронов передних рогов спинного мозга (двигательных) покидают спинной мозг в составе передних корешков и направляются к мышцам конечностей, туловища и шеи, где заканчиваются эффекторами.

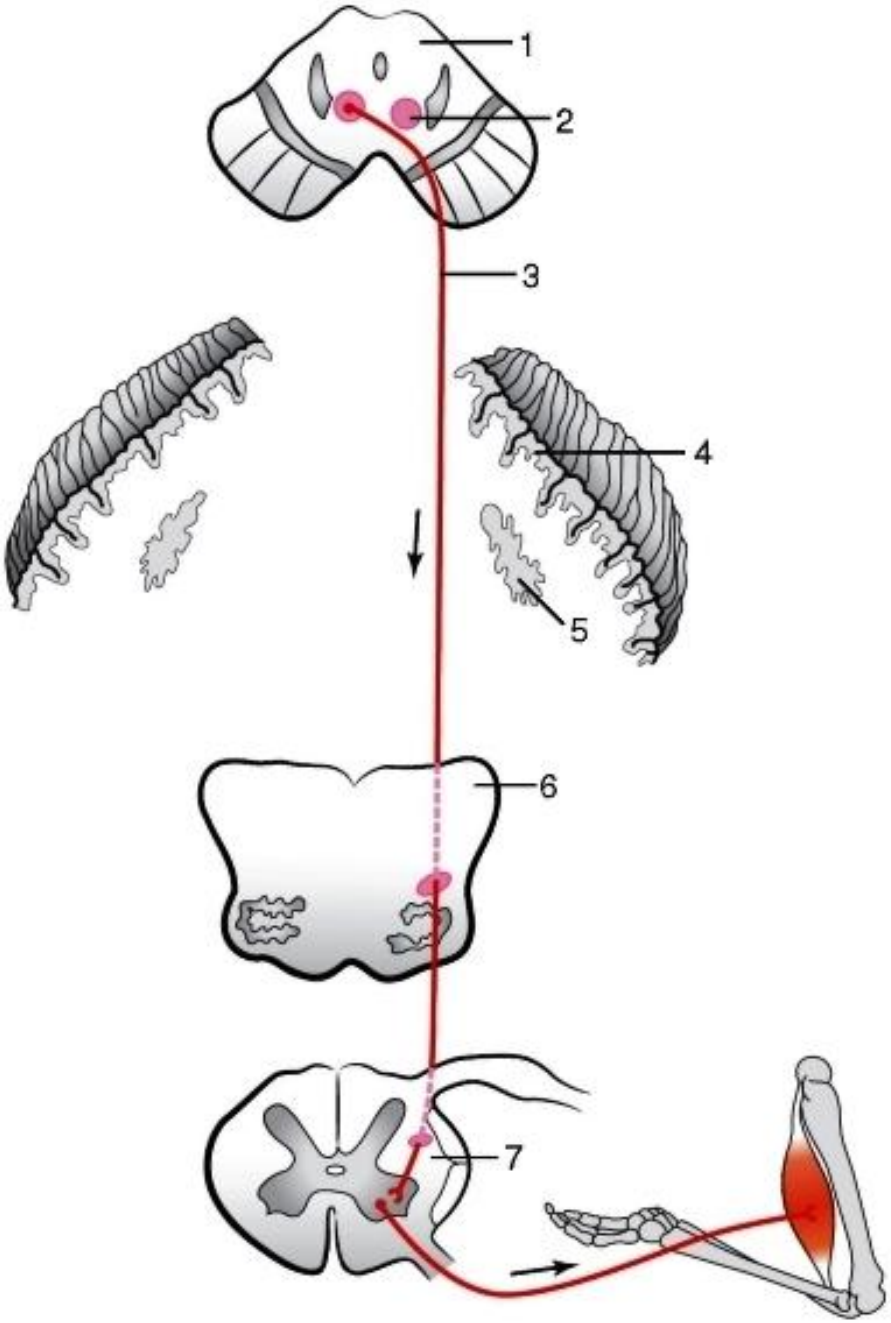

Tractus rubrospinalis

Аксоны клеток красных ядер переходят на противоположную сторону (перекрест Фореля), спускаются вниз в составе боковых канатиков спинного мозга и посегментно заканчиваются на передних рогах, где расположены тела II нейронов. Аксоны последних в составе передних корешков и спинномозговых нервов направляются к скелетным мышцам.

Tractus reticulospinalis

один **из наиболее древних моторных трактов.**

Первые нейроны ретикулоспинального тракта располагаются в ретикулярной формации покрышки мозгового ствола, в промежуточном ядре (ядре Кахала), nucl. reticularis ventralis, nucl. reticularis pontis oralis, nucl. gigantocellularis, nucl. subcoeruleus.

Аксоны крупных мультиполярных нейронов (Волокна ретикулоспинальных трактов преимущественно быстропроводящие (до 120 м/с). идут в нисходящем направлении. Собираясь в пучок, они проходят в составе переднего канатика спинного мозга, занимая его латеральную часть, и посегментно заканчиваются на **интернейронах передних рогов спинного мозга** **Аксоны интернейронов** контактируют с **мотонейронами.** Аксоны мотонейронов в составе передних корешков и спинномозговых нервов достигают мышц.

Ретикулоспинальный путь (непроизвольные движения)

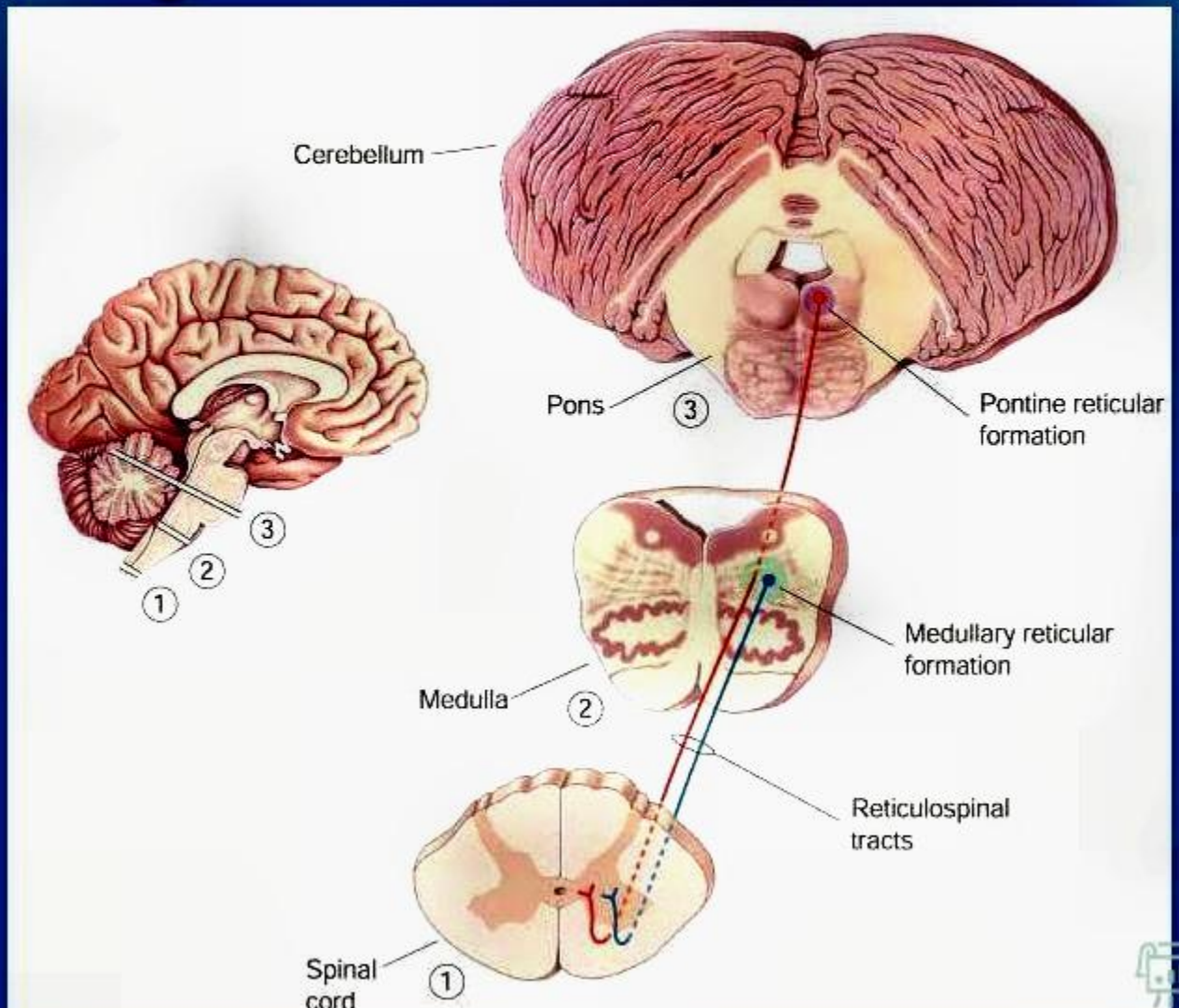

MyShared

Связи ретикулярной формации

Афферентные связи ретикулярной формации:

1) спино-ретикулярные пути — волокна, восходящие от спинного мозга;
2) церебеллоретикулярные пути — волокна, идущие от мозжечка;
3) волокна, начинающиеся в высших структурах мозга (коре, базальных ганглиях и промежуточном мозге)
4) афферентные волокна из других структур ствола мозга (четверохолмия, ядер черепно-мозговых нервовн).

Эфферентные связи ретикулярной формации:

1) нисходящие ретикулоспинальные связи идущие к спинному мозгу;
2) восходящие ретикулярные связи, направляющие к коре больших полушарий и ростральным структурам головного мозга;
3) ретикуло-церебеллярные связи;
4) волокна, оканчивающиеся в других структурах мозга.

Двигательные функции у новорожденного не сформированы.

В первые месяцы после рождения движения хаотичны, непроизвольны, так как недостаточно развиты базальные ганглии, обеспечивающие их автоматизм.

Из всех ганглиев функционирует бледный шар.

К 4—5 месяцам жизни созревают полосатое тело и ядра двигательных анализаторов в коре. В это время появляются простые направленные движения, хотя до двух лет они остаются неустойчивыми и нечеткими.

К 3 годам целенаправленные движения появляются К этому времени формируется двигательный нервный центр, **полная же дифференциация его заканчивается к 7—10 годам.**