Федеральное государственное автономное образовательное учреждение высшего образования

«РОССИЙСКИЙ УНИВЕРСИТЕТ ДРУЖБЫ НАРОДОВ»

АГРАРНО-ТЕХНОЛОГИЧЕСКИЙ ИНСТИТУТ

ДЕПАРТАМЕНТ ВЕТЕРИНАРНОЙ МЕДИЦИНЫ

Дисциплина: Биология

Группа: СЕБ-1.11

Лабораторно-практическое занятие №3:

«Тип Плоские черви (Platyhelminthes)»

Москва

2016

Задание №1

Самостоятельно изучить и зарисовать в альбом следующие иллюстрации.

Рисунок №1 – внешний вид и строение планарии белой
Рисунок № 2 – внешний вид и общее строение ленточных червей

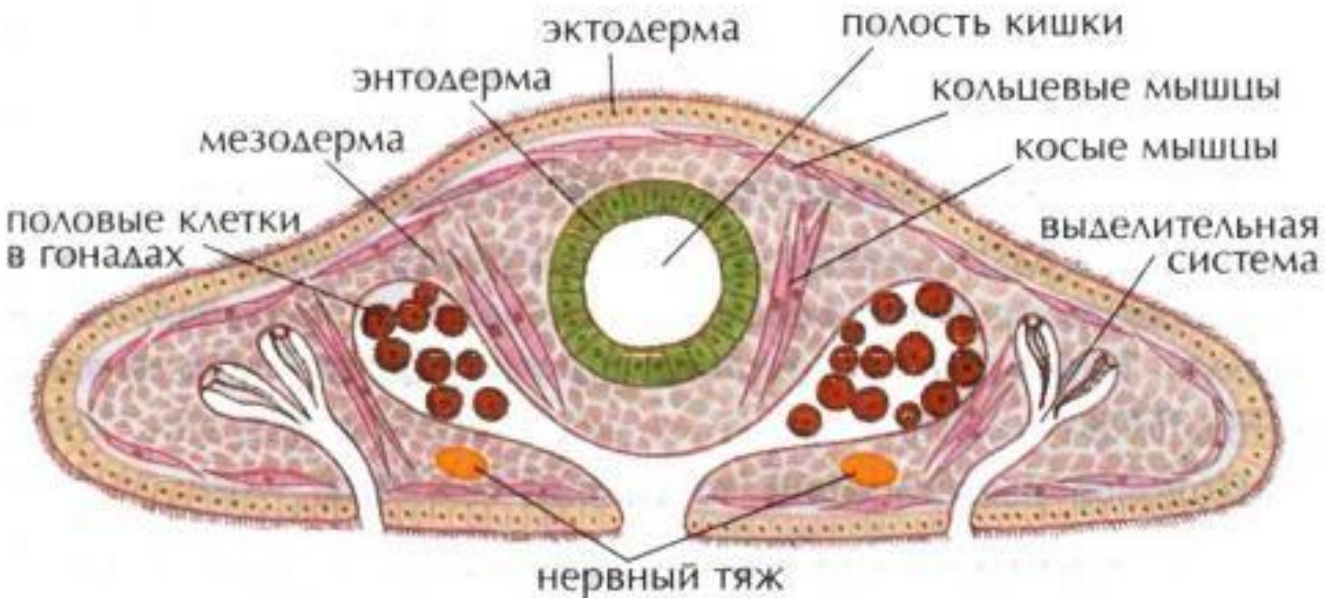

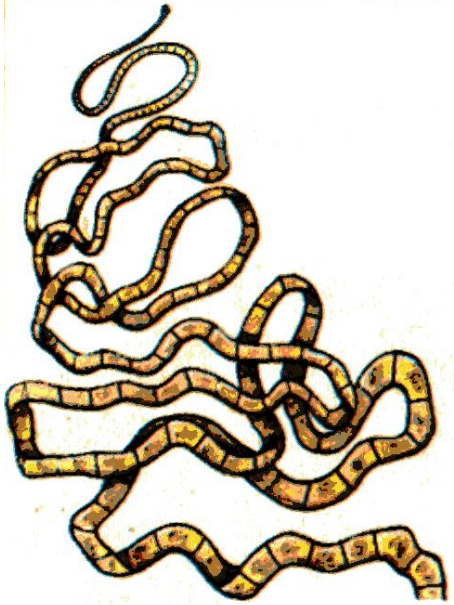

Общий вид ленточного червя

Свиной цепень

Бычий цепень

Широкий лентец

Рисунок № 3 – жизненный цикл печеночного сосальщика (Fasciola hepatica)
Рисунок № 4 – жизненный цикл бычьего цепня (Taeniarhynchus saginatus)

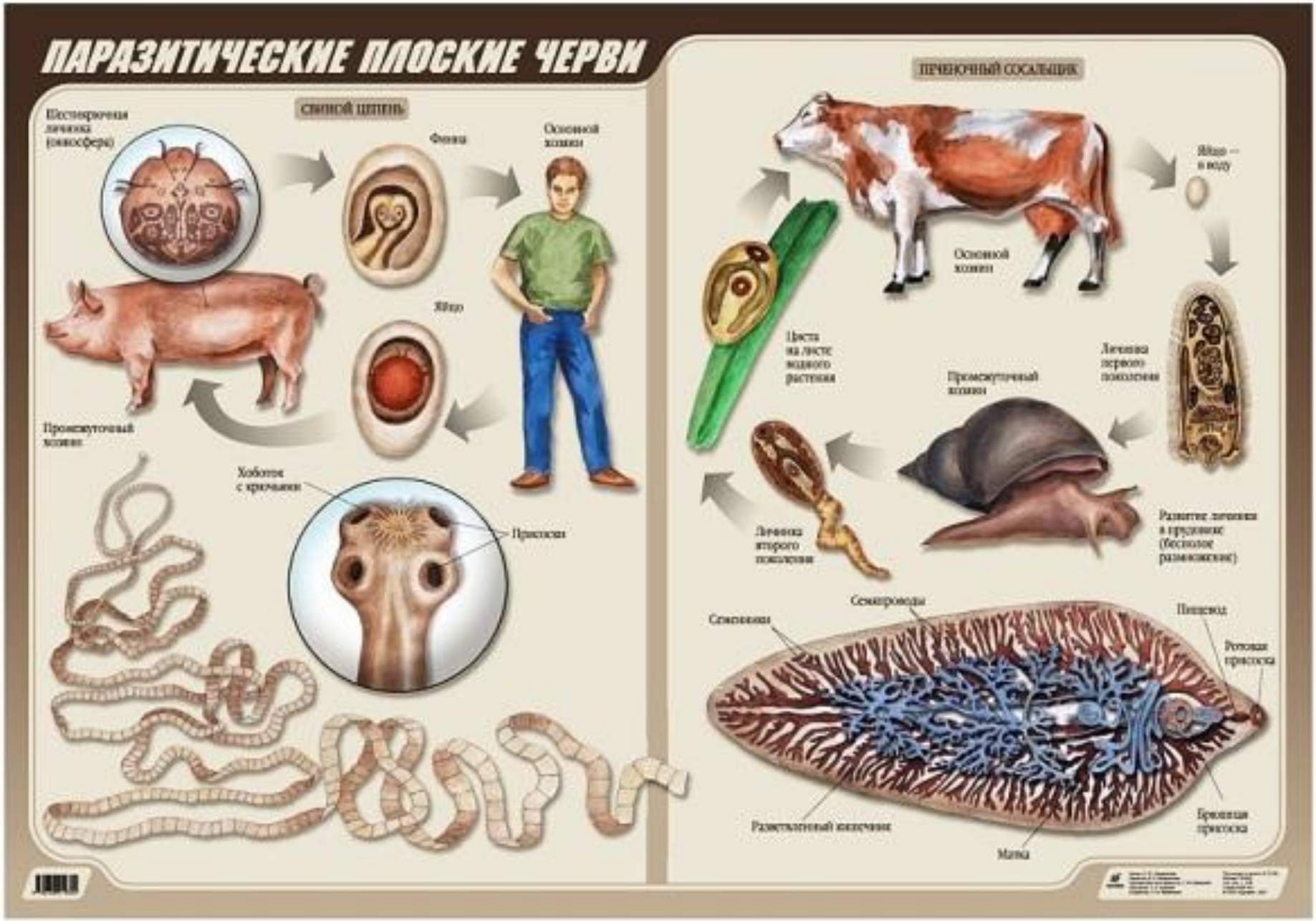

Рисунок №3

Цикл развития бычьего и свиного цепней:

1- яйца в созревших члениках выходят с фекалиями из организма окончательного хозяина,
2 – скот заражается яйцами,
3 – из яйца развивается онкосфера, которая пробуравливает стенку кишечника и попадает в кровь,
4 – онкосферы в мышцах превращаются в пузырчатую стадию – финну,
5 – человек получает финны при поедании зараженного мяса, из финны выворачивается головка цепня и прикрепляется к стенке кишечника,
6 – половозрелый червь в тонком кишечнике человека.

Рисунок №4

Цикл развития печеночного сосальщика:

1 – яйца с фекалиями выходят из организма окончательного хозяина,
2 – яйцо попадает в воду и продолжает развитие,
3 – мирацидий внедряется в промежуточного хозяина - малого прудовика,
4 – несколько стадий проходят в теле моллюска,
5 – церкарии выходят из прудовика и инцистируются,
6 – метацеркарий прикрепляется к водной растительности и поедается скотом (человек может получить метацеркарий при питье воды из зараженного водоема),
7 – оболочка метацеркария растворяется в кишечнике,
8 – половозрелые сосальщики в желчном протоке.

Рисунок № 5 – Echinococcus granulosis и его жизненный цикл

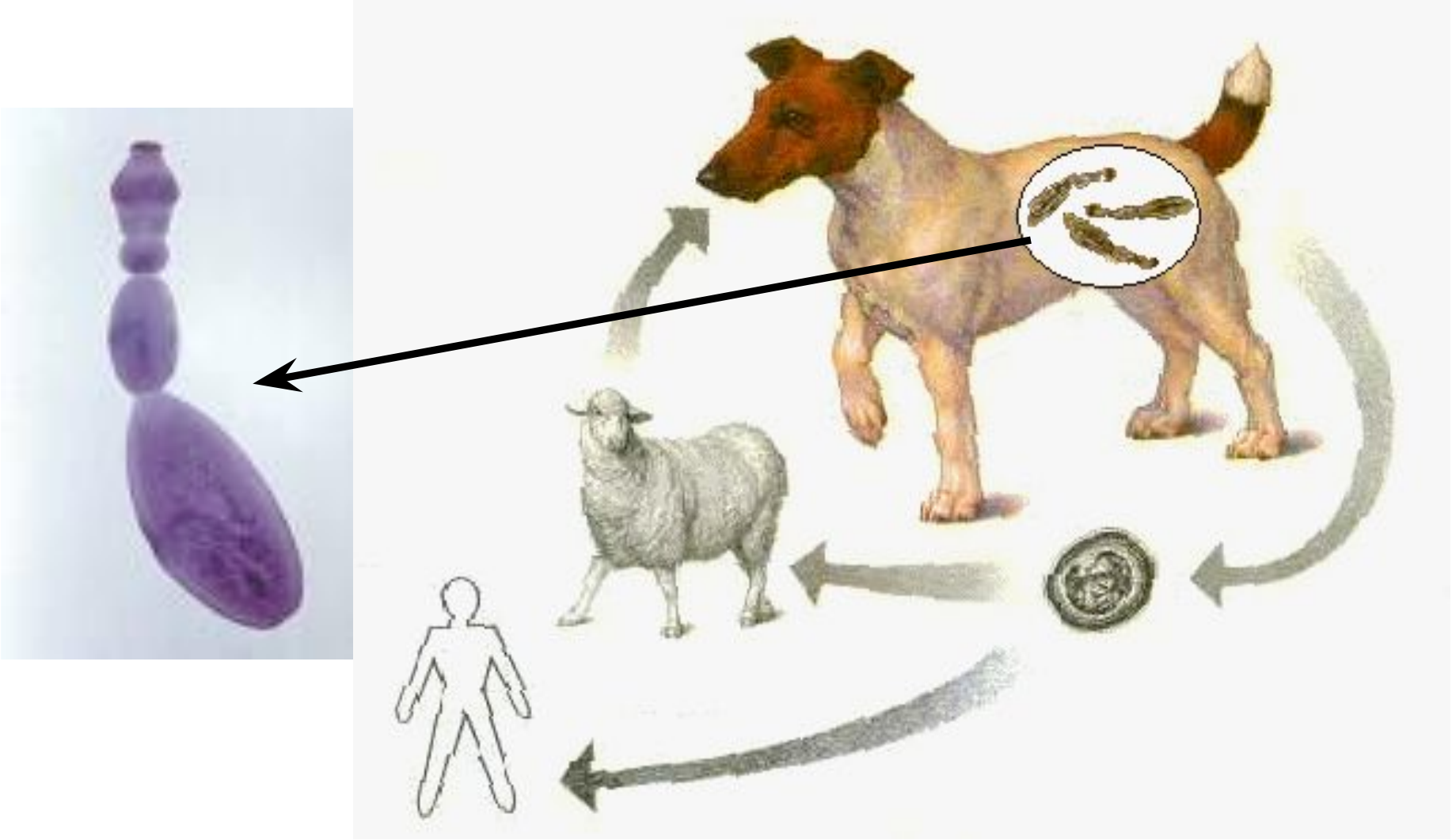

Задание №2

Идентифицируйте организм:

Задание №2

Идентифицируйте организм:

Задание №2

Идентифицируйте организм:

Задание №2

Идентифицируйте организм:

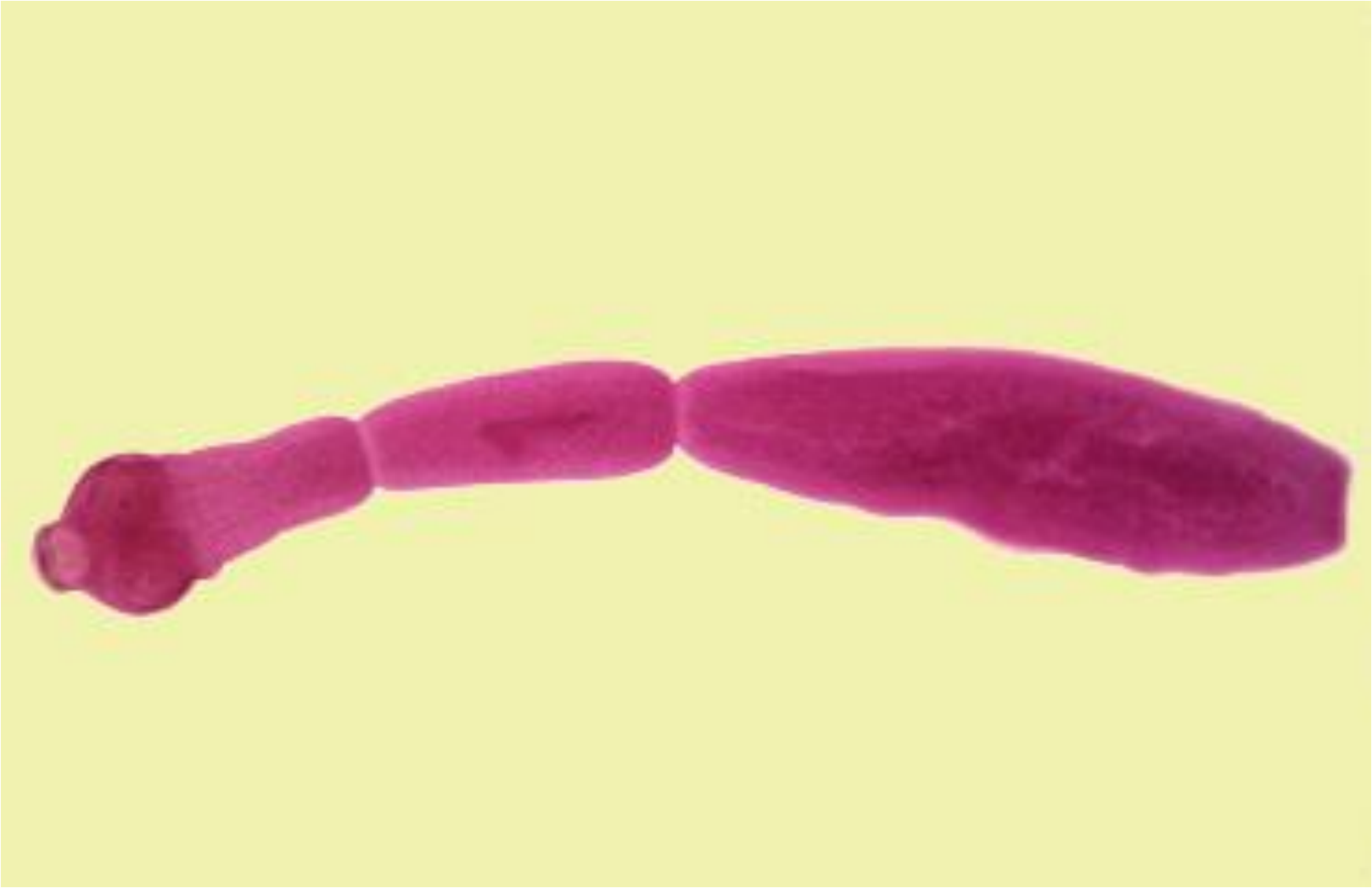

Задание №2

Идентифицируйте организм:

Задание №2

Идентифицируйте организм:

Задание №3

Решить ситуационные задачи:

1. При прохождении диспансеризации у сотрудницы приюта для животных N путем флюорографии были обнаружены пузырьковидные кисты в легких. Какой паразитоз следует исключить в данном случае?

2. Назовите способы профилактики заражения гельминтозами. На чем они основаны?

3. Исходя из физиологических особенностей паразитических плоских червей и их образа жизни, назовите основные проблемы при диагностике и терапии цестодозов и трематодозов.

4. Проанализируйте различия в строении свободноживущих и паразитических плоских червей. Чем они обусловлены?

Домашнее задание:

Ознакомиться с текстом учебной литературы и письменно в тетради ответить на ***контрольные вопросы в конце раздела***:

- *Е.С. Шалопенюк, С.В. Буга, «Практикум по зоологии беспозвоночных»,* ***стр. 80-100***
- *И.Х. Шарова, «Зоология беспозвоночных»,* ***стр. 162-205***

Все материалы доступны для просмотра и скачивания на учебном портале РУДН