Лекція:
" Будова та розвиток очеревини"

Порожнина черевна та порожнина очеревини

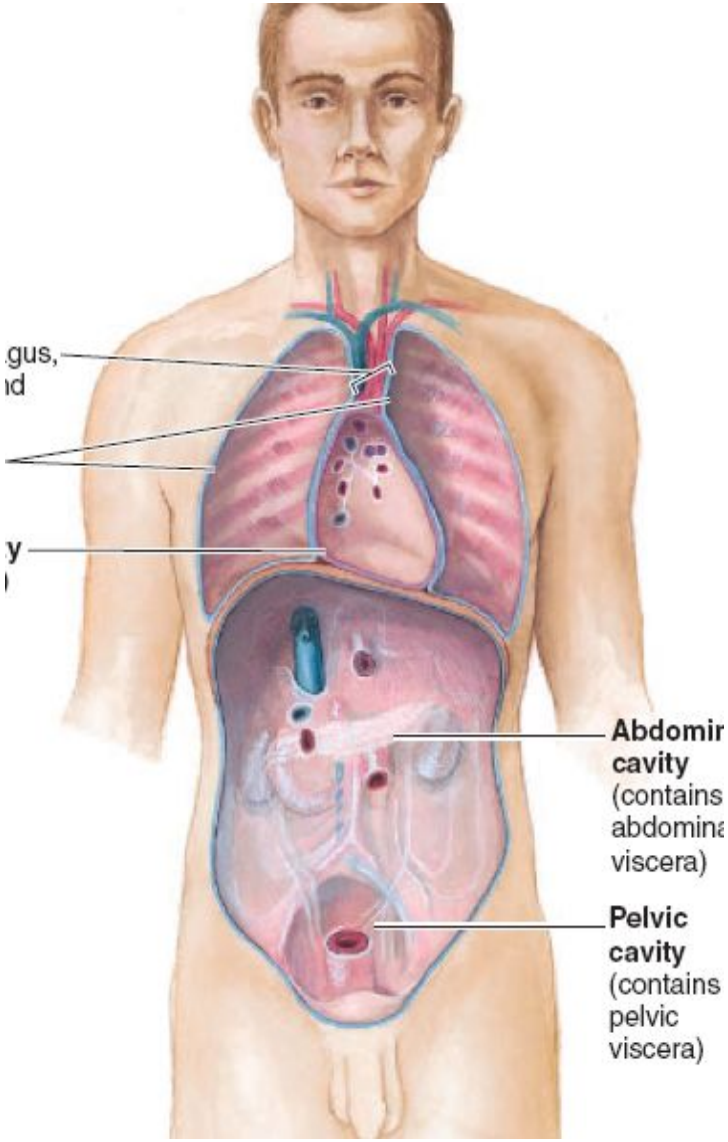

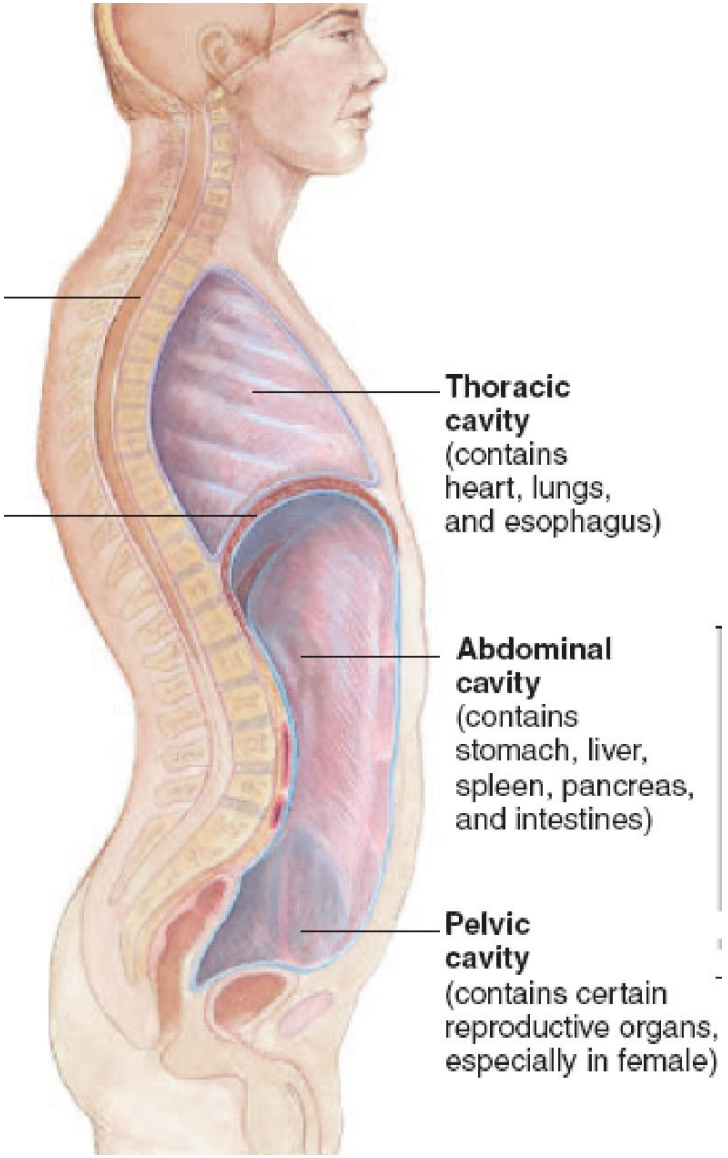

Верхній поверх черевної порожнини

- межи:
- верхня: нижня поверхня діафрагми
- нижня: mesocolon transversum
- вміст: hepatic bursa, pregastric bursa, omental bursa, liver, stomach, gall bladder, spleen, adrenal glands, superior poles of the kidneys, superior part of duodenum, abdominal aorta, inferior vena cava

Нижній поверх черевної порожнини

- межи:
- верхня: mesocolon transversum
- нижня: inlet of the lesser pelvis
- вміст:
- Right & left paracolic canals
- Right & left mesenteric sinuses
- Mesentry
- Sigmoid mesocolon
- Duodenojejunal recess
- Superior and inferior ileocaecal recesses
- Large and small intestines

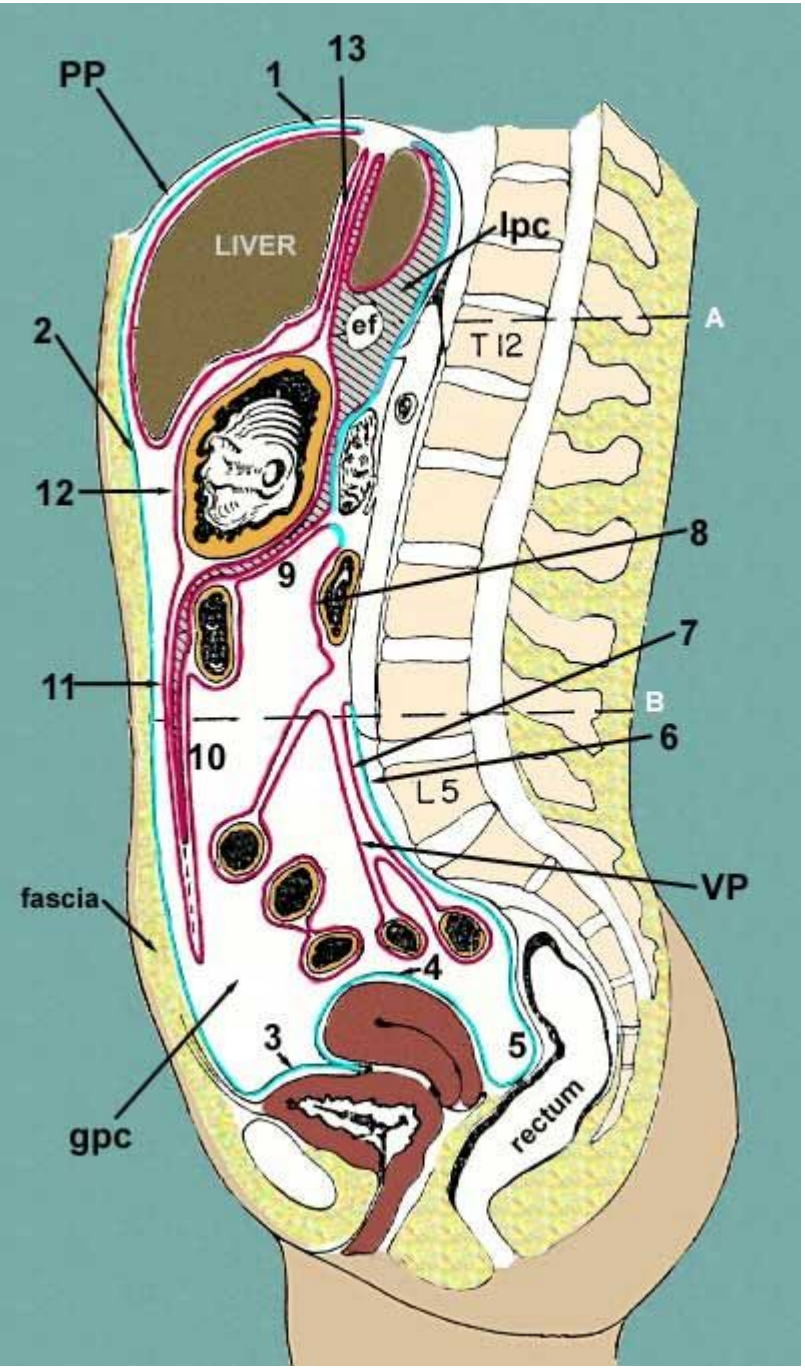

очеревина

- Це ***серозна оболонка*** (tunica serosa), яка вкриває стінки ***черевної порожнини*** (parietes cavitatis abdomonis) та органи, що розміщені в ній, тому вона поділяється відповідно на:
- - ***пристінкову очеревину*** (peritoneum parietale);
- - ***нутрощеву очеревину*** *(peritoneum viscerale).*
-
- *Перехід пристінкової очеревини (peritoneum parietale) у нутрощеву очеревину (peritoneum vascerale) здійснюється за допомогою* ***похідних очеревини****:*
- - ***зв'язок*** *(ligamenta);*
- - ***бриж*** *(mesenterium et mesocolon);*
- - ***чепців*** *або* ***сальників*** *(omentum majus et omentum minus).*

• Основні функції очеревини.

- Оскільки очеревина постійно продукує серозну рідину, ознайомтесь з механізмом її циркуляції в очеревинній порожнині. Серозна рідина постійно оновлюється завдяки процесам виділнення та всмоктування, які відбуваються одночасно. Раніше помилково вважали, що в будь-якій ділянці поверхні очеревини ці процеси одночасно. Однак насправді є три типи по-різному диференційованих ділянок очеревини: видільні, всмоктувальні і майже індиферентні стосовно порожнинної рідини.
- **До видільних ділянок очеревини** належать брижа тонкої кишки, широкі зв’язки матки; до всмоктувальних ділянок пристінкова очеревина діафрагми, брижа сигмоподібної ободової кишки, а також заглибина малого таза: у чоловіків прямокишково-міхурова заглибина, у жінок - прямокишково-маткова заглибина. Протягом доби виробляється і всмоктується близько 60 л рідини.
- **У всмоктувальних ділянках очеревини** є відповідні щілини - так звані всмоктувальні люки, тобто отвори, які внаслідок скорочення діафрагми та рухів інших розширюються, рідина виводиться з очеревиннної порожнини і спрямовується в лімфатичні судини. В ділянці люків, очеревина перфорована мікроскопічними отворами, через які проходять різні завислі частинки і клітини (під час видиху - отвори розширюються). Особливістю діафрагмової очеревини є здатність не тільки енергійно всмоктувати рідину, а й розчинені в ній різні речовини, клітини і частинки. Усе всмоктується в лімфатичні судини, які починаються безпосередньо від люків. Неозброєним оком можна розглянути стовщені білуваті, або забарвлені лімфатичні судини.

- Циркуляція серозної рідини має важливе фізіологічне значення, особливо за наявності патологічних процесів у черевній порожнині. Порушення такої циркуляції у хворих призводить до посилення процесів всмоктування різних отруйних речовин - продуктів життєдіяльності мікробів, що спричинюється до летальних наслідків. У всмоктувальних ділянках очеревини в підсерозному прошарку розміщені густа сітка лімфатичних капілярів і різні клітинні макрофаги, тоді як в ділянках, які виділяють серозну рідину, під очеревиною розташовані переважно кровоносні капіляри, що виробляють транссудат. Циркуляція рідини в черевній порожнині відбувається по колу за годинниковою стрілкою: від піддіафрагмової ділянки вліво по між низхідною ободовою кишкою і бічною стінкою очеревинної порожнини у заглибини малого таза, потім між висхідною ободовою кишкою і бічною стінкою очеревинної порожнини до діафрагми.

Бар’єрні функції очеревини.

- Функція очеревини характеризується наявністю двох типів бар’єрів:
  - серозно-гематолімфатичного бар’єру волокнистого типу
  - сереозно-гематолімфатиного бар’єру клітинного типу.
- **Бар’єр волокнистого типу** здійсює надійний заслін на шляху проникнення в кров та міжклітинну рідину екзо- й ендогенних факторів (таких як мікроби, токсини, патогенні продукти розщепленя тощо). Це забезпечується шарами очеревини зі щільними волокнистими структурами та гістіоцитами очеревини.
- **Бар’єр клітинного типу** затримує хворботворні агенти, запускаючи механізм клітинного імунітету. Цей процесс відбувається за участі реактивних лімфатичних клітин, що здатні до фагоцитозу, густої сітки лімфатичних капілярів та кровоносних судин.
- Підсумовуючи вивчене, необхідно зауважити значення анатомії і фізіології серозної оболонки для функціонування внутрішніх органів, передусім травної системи, який виконує функції складної хімічної лабораторії.

Физиологические функции брюшины

Брюшине присущи множественные физиологические функции:

■ Всасывающая, или резорбтивная функция – способность брюшины всасывать в сутки до 70 литров содержимого брюшной полости (секретируемая жидкость, экссудат, продукты распада белков, форменных элементов крови, некротические ткани, бактерии, токсины). Подтверждением высокой резорбтивной функции брюшины являются опыты, проведенные Кнутсеном, заключающиеся в том, что цианиды при их внутрибрюшном введении убивают подопытных животных так же быстро, как и при внутривенном.

■ Выделительная, или экссудативная (транссудативная) функция заключается в экссудации тканевой жидкости и фибрина, главным образом серозным покровом тонкой кишки.

■ Защитная, или барьерная функция. Ведущая роль в ней принадлежит брюшине, покрывающей большой сальник, благодаря чему осуществляется ограничение воспалительно-деструктивных очагов; биологическая защита от инфекции осуществляется благодаря гуморальным (комплемент, свободные антитела) и клеточным (макрофаги, гранулоциты) механизмам, ввиду чего экссудату брюшной полости присущи бактерицидные и бактериостатические свойства.

■ Пластическая функция. На раздражение брюшина способна реагировать выделением фибрина и образованием спаек, тем самым ограничивая распространение воспалительного процесса, а при операциях на полых органах

- ✔ *Якщо орган вкритий очеревиною (peritoneum) з усіх боків, то таке положення органа стосовно очеревини називається* ***інтраперитонеальним****.*
- ✔ *Якщо орган вкритий очеревиною (peritoneum) з трьох боків – це* ***мезоперитонеальний орган****.*
- ✔ *Якщо орган вкритий очеревиною (peritoneum) з одного боку – він є* ***екстраперитонеальним****, або* ***ретроперитонеальним органом*** *(позаду очеревини).*

Очеревинною порожниною *(cavitas peritonealis)називається комплекс щілин між пристінковим та нутрощевим листками очеревини або між самими нутрощевими листками, де міститься 3-5 мл серозної рідини, що зволожує поверхню очеревини.*

Очеревинна порожнина (cavitas peritonealis) поділяється на:

- ***верхній поверх****;*
- ***нижній поверх****;*
- ***порожнину малого таза****.*

Порожнина очеревини

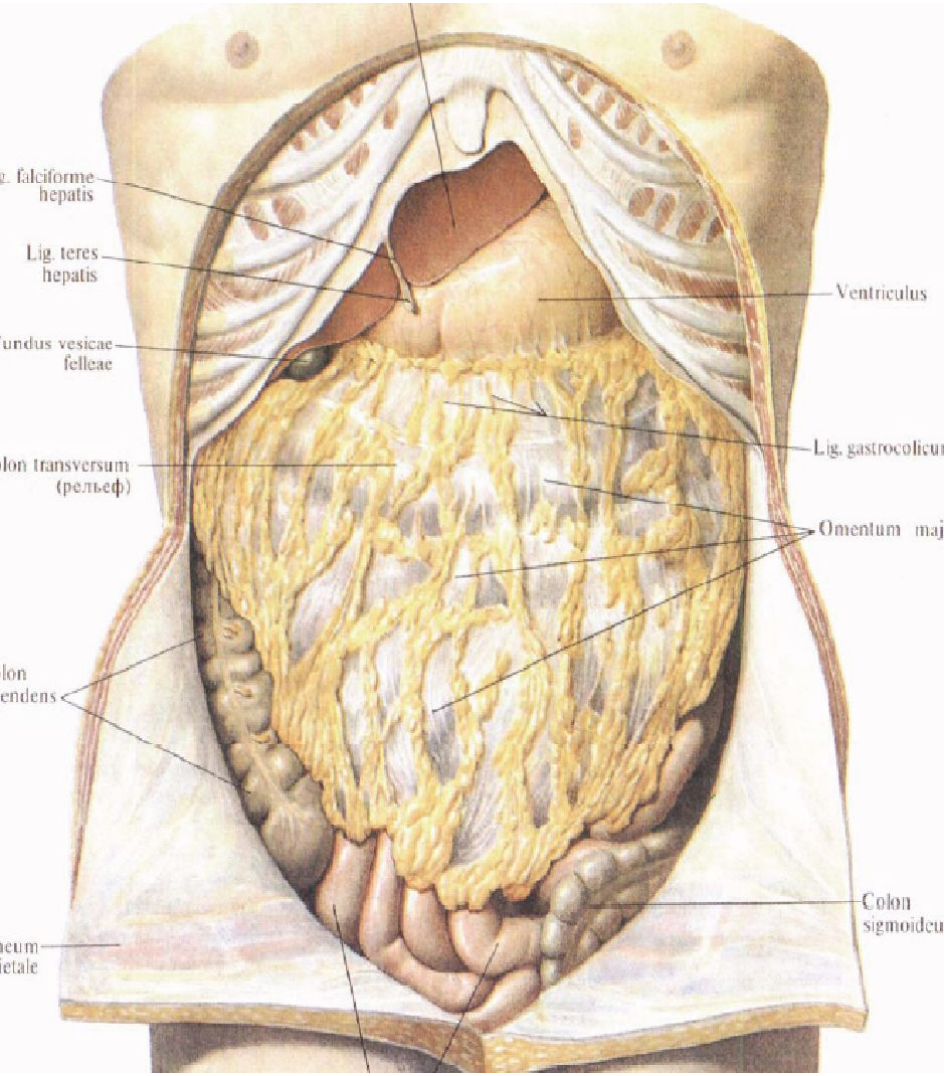

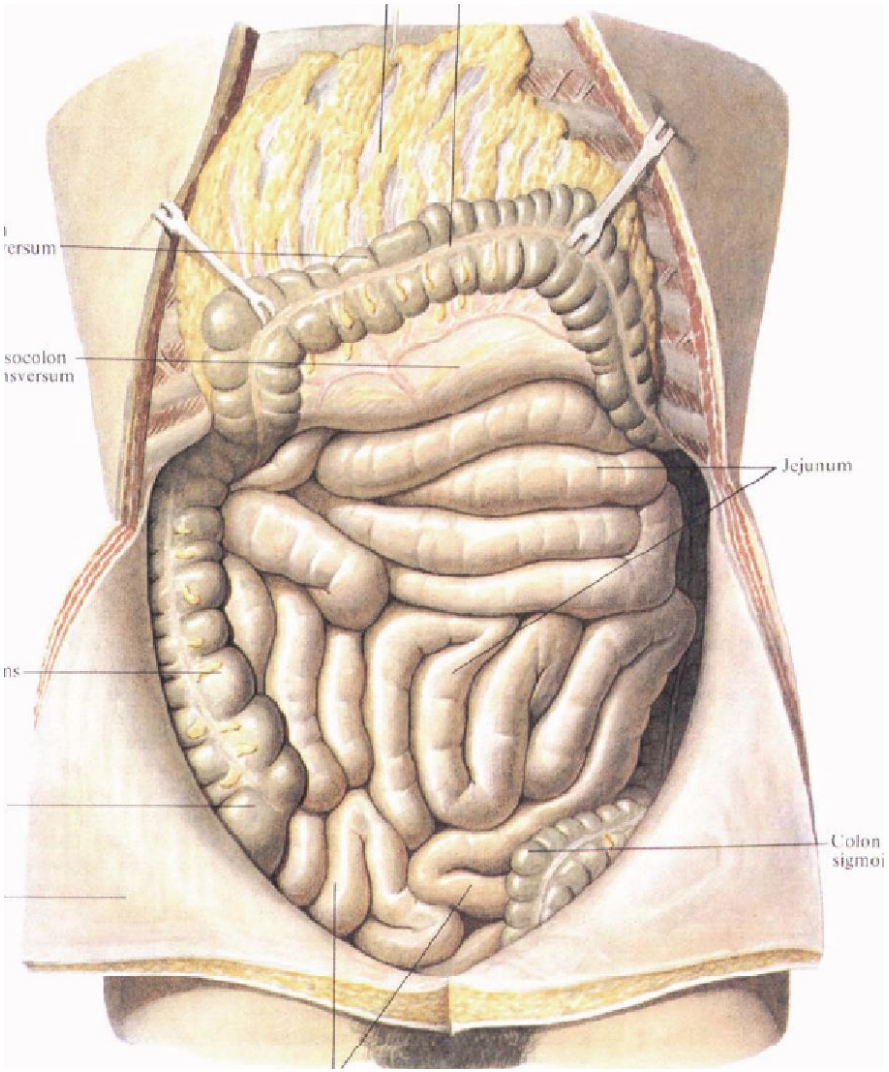

Горизонтальний розпил верхнього поверху порожнини очеревини

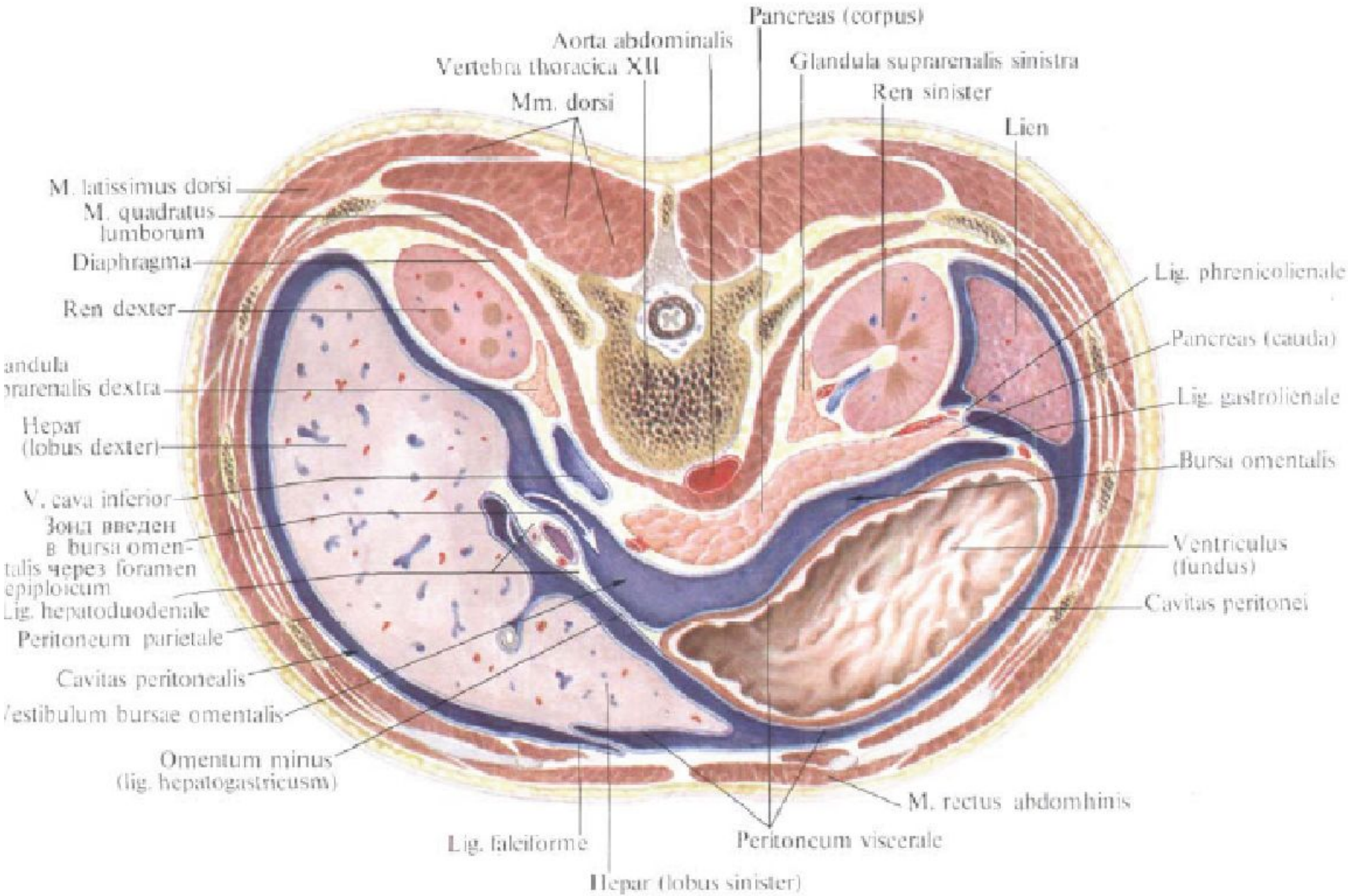

* Вкриває органи черевної і тазової порожнин: з одного боку — екстраперитонеально; з трьох — мезоперитонеально; з усіх — інтраперитонеально

Формування брижі

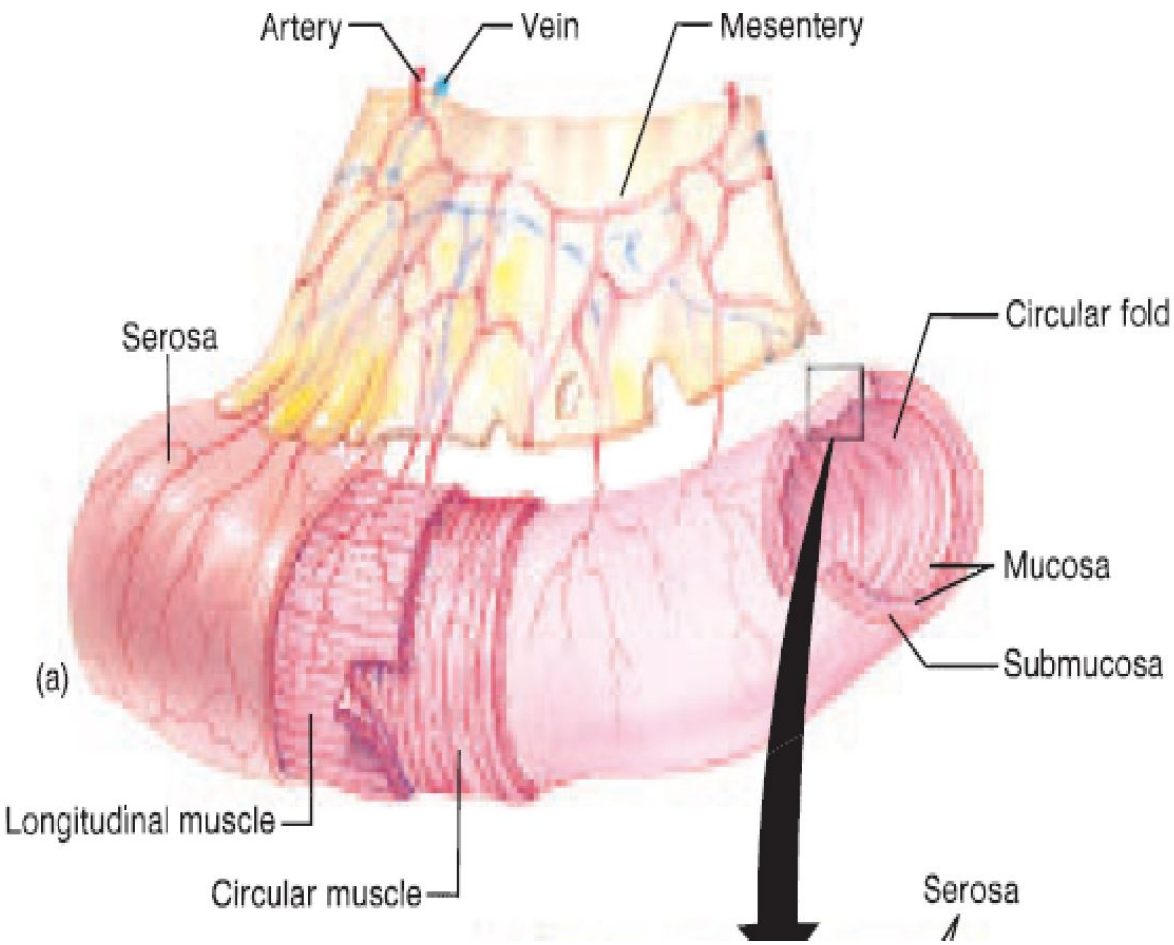

Верхній поверх очеревинної порожнини *(cavitatis peritonealis) розміщений між діафрагмою (diaphragma) і поперечною ободовою кишкою (colon transversum) та її брижею (mesocolon transversum).*

У ньому розміщені:

- печінка (hepar);

- селезінка (splen);

- шлунок (gaster).

Дванадцятипала кишка (duodenum) знаходиться позаду очеревини, тобото лежить екстраперитонеально.

У верхньому поверсі очеревинної порожнини (cavitatis peritonealis) розміщені такі утвори:

- ***печінкова сумка*** *(bursa hepatica),яка охоплює праву частку печінки(lobus hepatis dexter)і*
жовчний міхур (vesica biliaris);

- ***передшлункова сумка*** *(bursa pregastrica),що відокремлюється від печінкової сумки(bursahepatica) серпоподібною зв'язкою печінки (lig. falciforme hepatis) і охоплює передню стінку шлунка*
(paries anterior gastris), ліву частку печінки (lobus hepatis sinister) та селезінку (splen);

- ***чепцева сумка*** *(bursa omentalis),що розміщена позаду малого чепця(omentum minus)та задньоїстінки шлунка (paries posterior gastris).*

Малий чепець *(omentum minus);малий сальник– це дуплікатура очеревини,яка утворюється з:*

- ***печінково-шлункової зв'язки*** *(lig. hepatogastricum);*

- ***печінково-дванадцятипалокишкової зв'язки*** *(lig. hepatoduodenale);*

- ***печінково-діафрагмової зв'язки*** *(lig. hepatophrenicum);*

- ***печінково-стравохідної зв'язки*** *(lig. hepatoesophageale).*

Великий чепець *(omentum majus),або великий сальник, побудований із4листків очеревини,які єпродовженням шлунково-ободовокишкової зв’язки (lig. gastrocolicum), що вільно звисає, як фартух, і вкриває органи верхнього та частково нижнього поверхів очеревинної порожнини (cavitas peritonealis).*

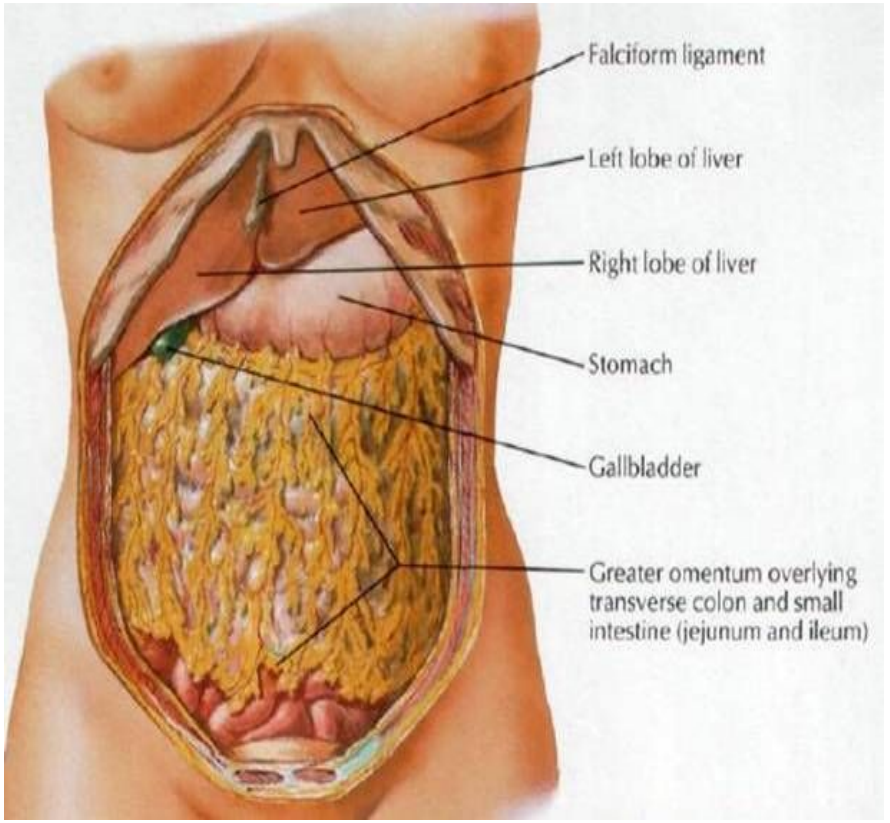

Зв'язки

- **lig. falciforme**
- **lig. coronarium hepatis**
- **lig. triangulare**
- **lig. hepatogastricum**
- **lig. hepatoduodenale**
- **lig. hepatocolicum**
- **lig. hepatorenale**
- **lig. gastrophrenicum**
- **lig. gastrolienale**
- **lig. gastrocolicum**
- **lig. gastropancreaticum**
- **lig. phrenicoesophageale**
- **lig. phrenicocolicum**
- **lig. phrenicorenale**
- **lig. phrenicolienale**
- **lig. pancreaticolienale**
- **lig. lienorenale**
- **lig. pyloropancreaticum**
- **lig. duodenorenale**

Складки очеревини

- Plica gastropancreatica
- Plica ileocecalis
- Plica duodenalis superior
- Plica duodenalis inferior
- Plica umbilicalis mediana
- Plica umbilicalis medialis
- Plica umbilicalis lateralis

Топографія передньої стінки очеревини

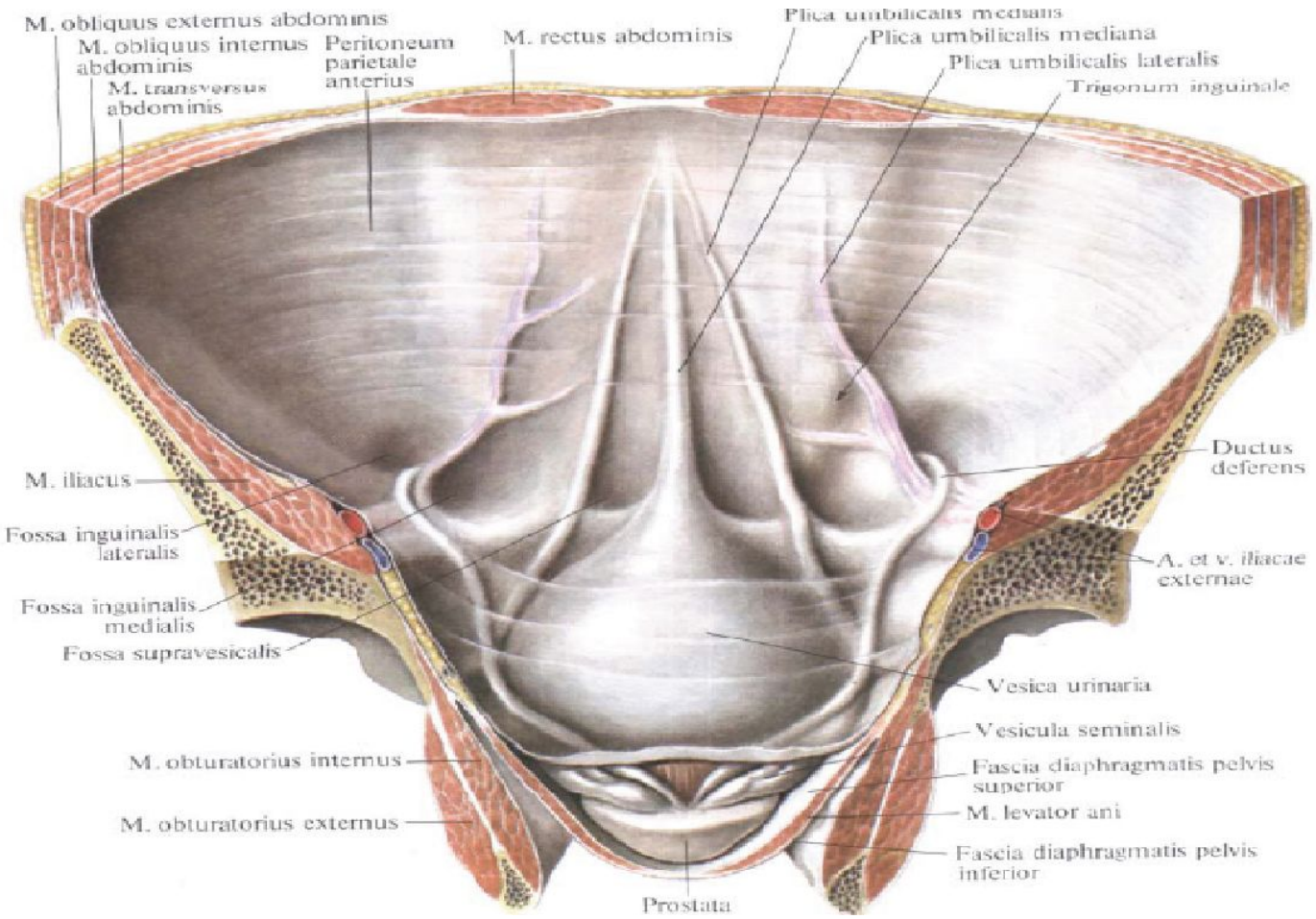

Печінкова сумка
(bursa hepatica) ***сполучається*** *із* ***чепцевою сумкою*** *(bursa omentalis)через* ***чепцевий отвір*** *(foramen omentale)–отвір Вінслоу.*

Чепцевий отвір *(foramen omentale)оточений:*
- вгорі -хвостатою часткою печінки (lobus caudatus hepatis);
- знизу – верхньою частиною дванадцятипалої кишки (pars superior duodeni);
- спереду – печінково-дванадцятипалокишковою зв'язкою (lig. hepatoduodenale);
- ззаду – печінково-нирковою зв'язкою (lig. hepatorenale) та пристінковою очеревиною (peritoneum parietale).

Верхній поверх порожнини очеревини

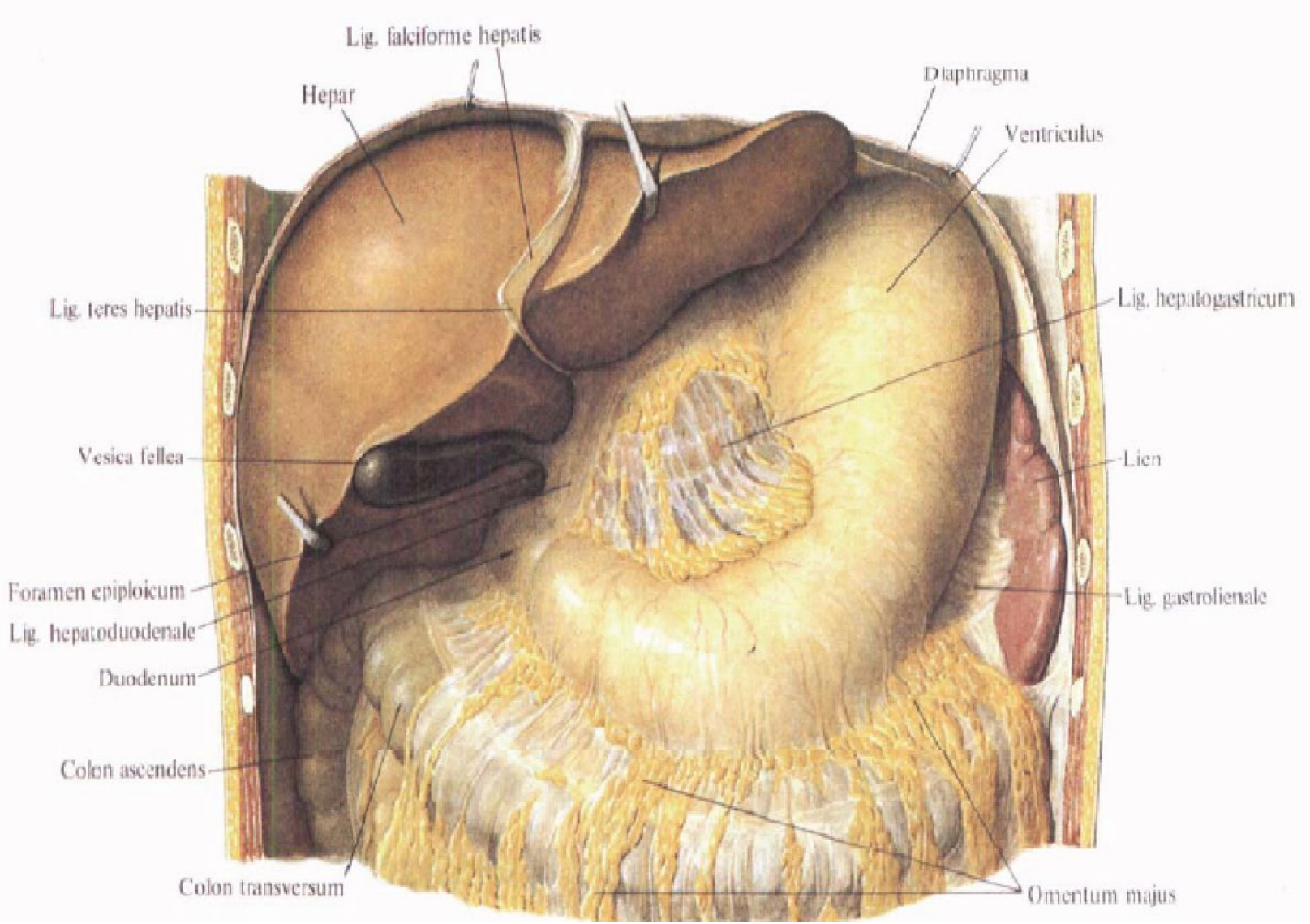

Чепцева сумка *(bursa omentalis)містить:*
- чепцевий отвір (foramen omentale; foramen epiploicum);
- присінок (vestibulum);
- верхній закуток (recessus superior);
- нижній закуток (recessus inferior);
- селезінковий закуток (recessus splenicus; recessus lienalis).

Верхній закуток *(recessus superior) обмежений поперековою частиною діафрагми (pars lumbalis diaphragmatis)* ***позаду*** *та задньою поверхнею хвостатої частки печінки (facies posterior lobi caudati hepatis)* ***спереду****. Тобто він знаходиться між аортою, черевною частиною стравоходу та нижньою порожнистою веною.*
Нижній закуток *(recessus inferior) знаходиться* ***позаду і під*** *шлунково-ободовокишковою зв'язкою (lig. gastrocolicum) та задньою пластинкою великого чепця (lamina posterior omenti majoris), зрощеного з поперечною ободовою кишкою (colon transversum) і її брижею (mesocolon transversum), тобто цей закуток розміщений у куті, де сходяться передня та нижня стінки чепцевої сумки, між шлунком і поперечною ободовою кишкою.*
Селезінковий закуток *(recessus splenicus; recessus lienalis) є лівою частиною чепцевої сумки. Стінками цього закутка є: спереду – шлунково-селезінкова зв' язка (lig. gastrosplenicum; lig. gastrolienale), ззаду – діафрагмово-селезінкова зв' язка (lig. phrenicosplenicum), що являє собою дуплікатуру очеревини (peritoneum), яка йде від діафрагми (diaphragma) до заднього кінця селезінки (extremitas posterior splenis).*

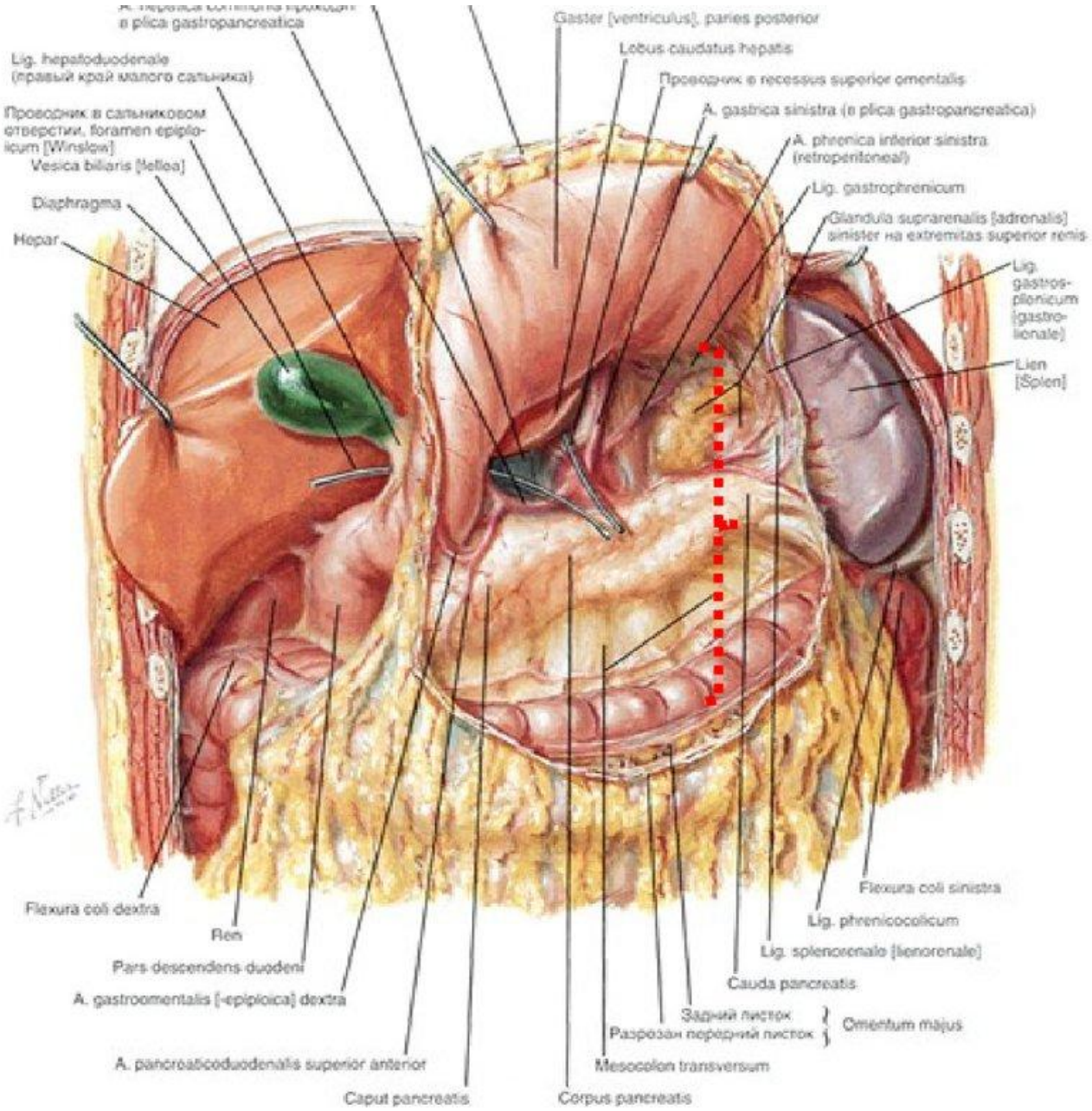
в plica gastropancreatica
Gaster [ventriculus], paries posterior
Lig. hepatoduodenale
(правый край малого сальника)
Lobus caudatus hepatis
Проводник в recessus superior omentalis
Проводник в сальниковом отверстии, foramen epiploicum [Winslow]
A. gastrica sinistra (в plica gastropancreatica)
A. phrenica inferior sinistra (retroperitoneal)
Vesica biliaris [fellea]
Lig. gastrophrenicum
Diaphragma
Glandula suprarenalis [adrenalis] sinister на extremitas superior renis
Hepar
Lig. gastrosplenicum [gastrolienale]
Lien [Splen]
Flexura coli sinistra
Flexura coli dextra
Lig. phrenicocolicum
Ren
Lig. splenorenale [lienorenale]
Pars descendens duodeni
Cauda pancreatis
A. gastroomentalis [-epiploica] dextra
Задний листок
Разрезан передний листок
Omentum majus
A. pancreaticoduodenalis superior anterior
Mesocolon transversum
Caput pancreatis
Corpus pancreatis

Нижній поверх очеревинної порожнини *(cavitatis peritonealis)простягається від поперечноїободової кишки (colon transversum) та її брижі (mesocolon transversum) до входу в малий таз (pelvis minor).*

*- **права брижова пазуха** (sinus mesentericus dexter) **знаходиться** праворуч від кореня брижі тонкої кишки та ліворуч від висхідної ободової кишки та під поперечною ободовою кишкою з її брижею. Над дванадцятипало-порожньокишковим згином права брижова пазуха сполучається з лівою.*

*- **ліва брижова пазуха** (sinus mesentericus sinister) **розміщується** ліворуч від кореня брижі тонкої кишки (mesenterium) та праворуч від низхідної ободової кишки. Донизу вона безпосередньо продовжується у тазову порожнину.*

Середній поверх порожнини очеревини

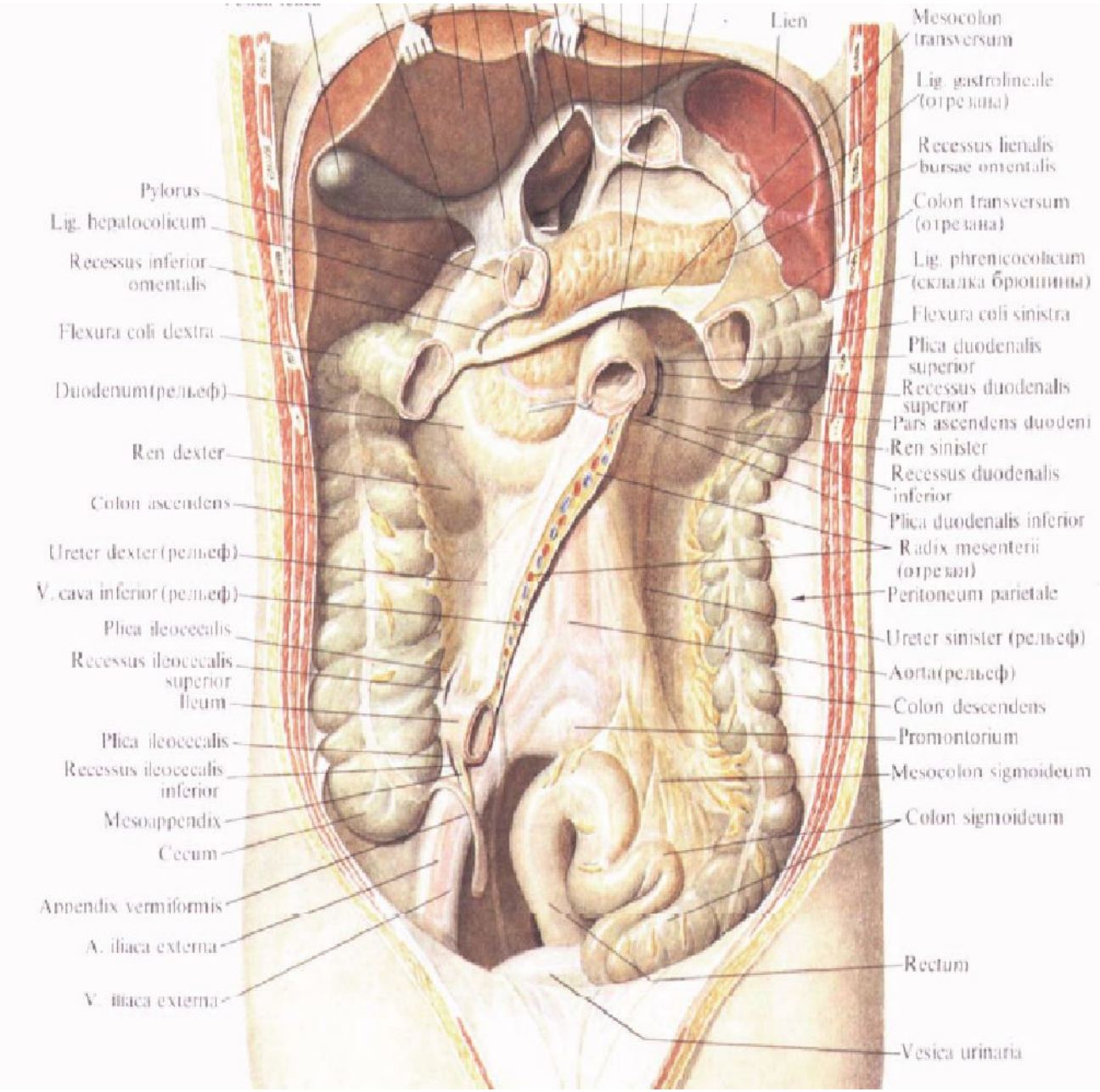

Лівий синус. Брижа тонкої кишки

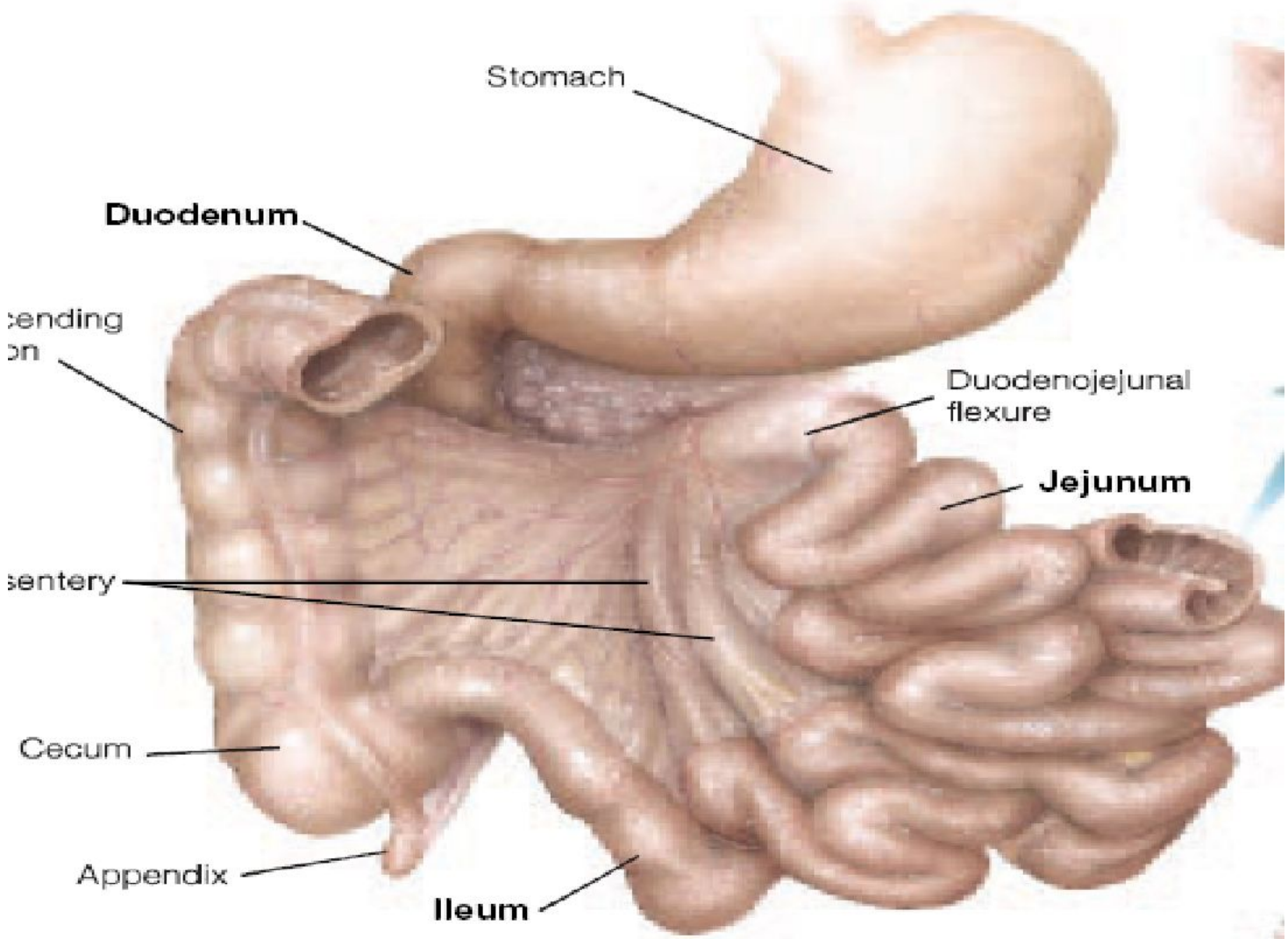

(a)

Бічні канали

- Right paracolic canal communicates with right hepatic bursa
- Borders:
- Medial – ascending colon
- Lateral – parietalperitoneum
- inferior – caecum
- Left paracolic canal communicates with lesser pelvis
- Borders:
- Medial – descending colon
- Lateral – parietal peritoneum
- Superior – phrenicocolic ligament

Схема “Горизонтальний розпил середнього поверху порожнини очеревини”

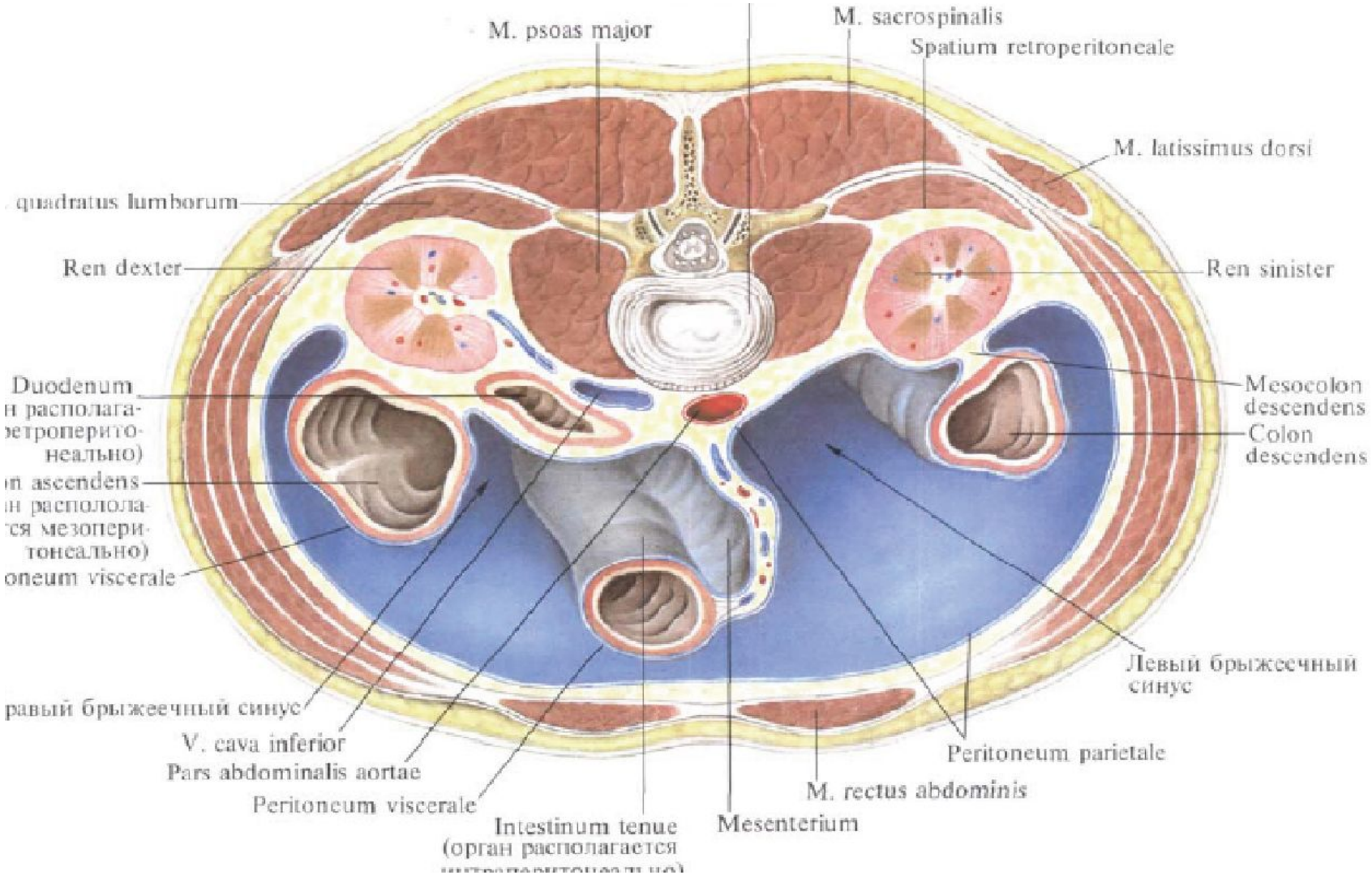

Відношення товстої кинки до очеревини

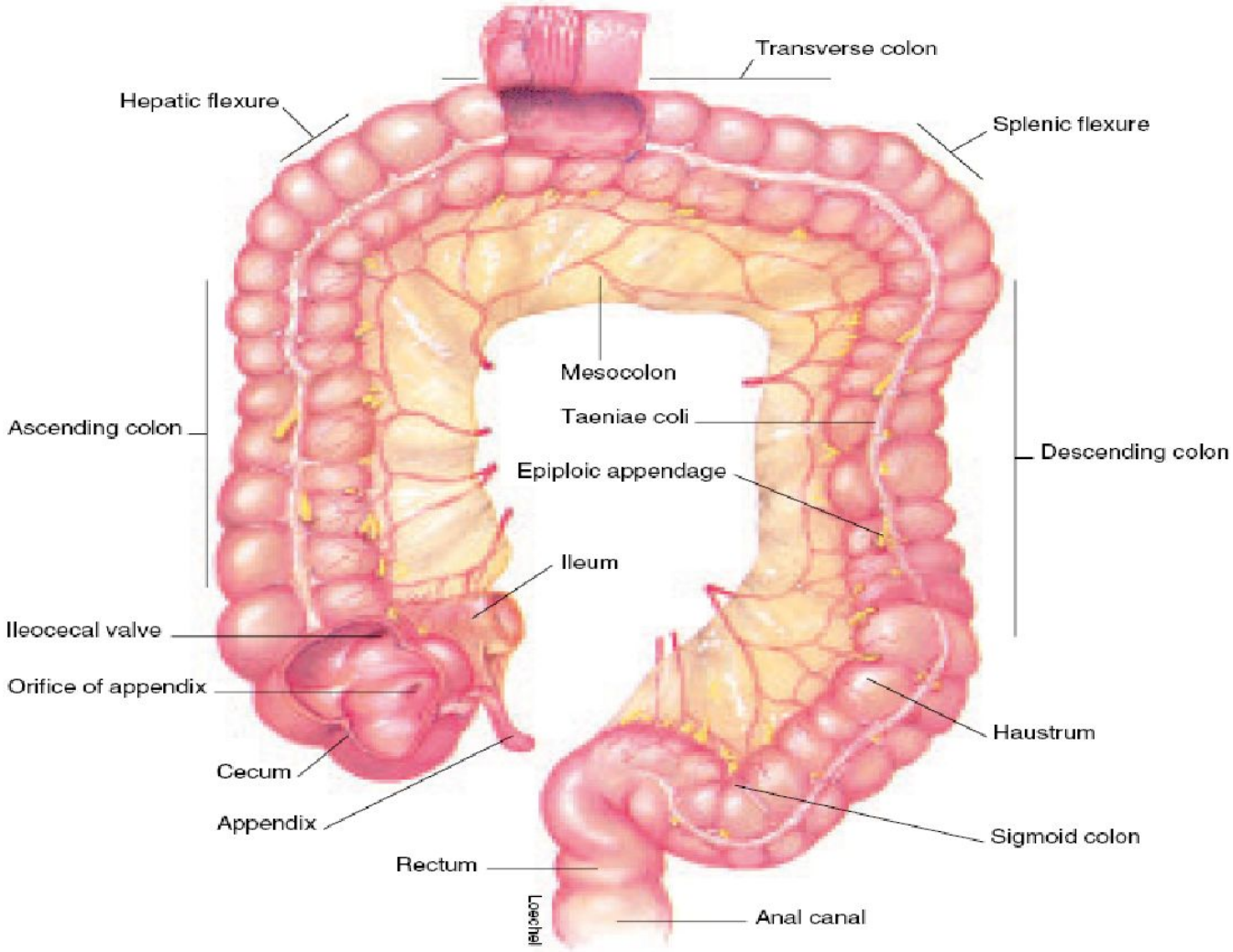

Порожнина малого таза *(cavitas pelvis minoris)розміщена між межовою лінією(linea terminalis)тапромежиною (perineum). У ній знаходяться:*

- сечовий міхур (vesica urinaria);

- пряма кишка (rectum);

- у жінок – матка і піхва (uterus et vagina);

- у чоловіків – передміхурова залоза (prostata) і пухирчасті залози (glandulae vesiculosae). Очеревина (peritoneum), переходячи з прямої кишки (rectum) на сечовий міхур (vesica urinaria):

- у чоловіків утворює ***прямокишково-міхурову заглибину*** *(excavatio rectovesicalis);*

- у жінок очеревина переходить з прямої кишки (rectum) на матку (uterus), утворюючи ***прямокишково-маткову заглибину****(excavatio rectouterina),або простір Дугласа.*

У жінок очеревина при переході з матки (uterus) на сечовий міхур (vesica urinaria) утворює ***міхурово-маткову заглибину****(excavatio vesicouterina).*

У місці, де клубова кишка (ileum) переходить у сліпу (caecum) – клубово-сліпокишковий кут (angulus ileocaecalis), є два закутки:

*- **верхній клубово-сліпокишковий закуток** (reces-sus iliocaecalis superior); - **нижній клубово-сліпокишковий закуток** (reces-sus iliocaecalis inferior).*

*Позаду сліпої кишки (caecum) є **засліпокишковий закуток** (recessus retrocaecalis).*
У ділянці дванадцятипало-порожньокишкового згину (flexura duodenojejunalis) є два закутки:

*- **верхній дванадцятипалокишковий закуток** (recessus duodenalis superior);*

*- **нижній дванадцятипалокишковий закуток** (recessus duodenalis inferior).*

Recessus ileocaecalis

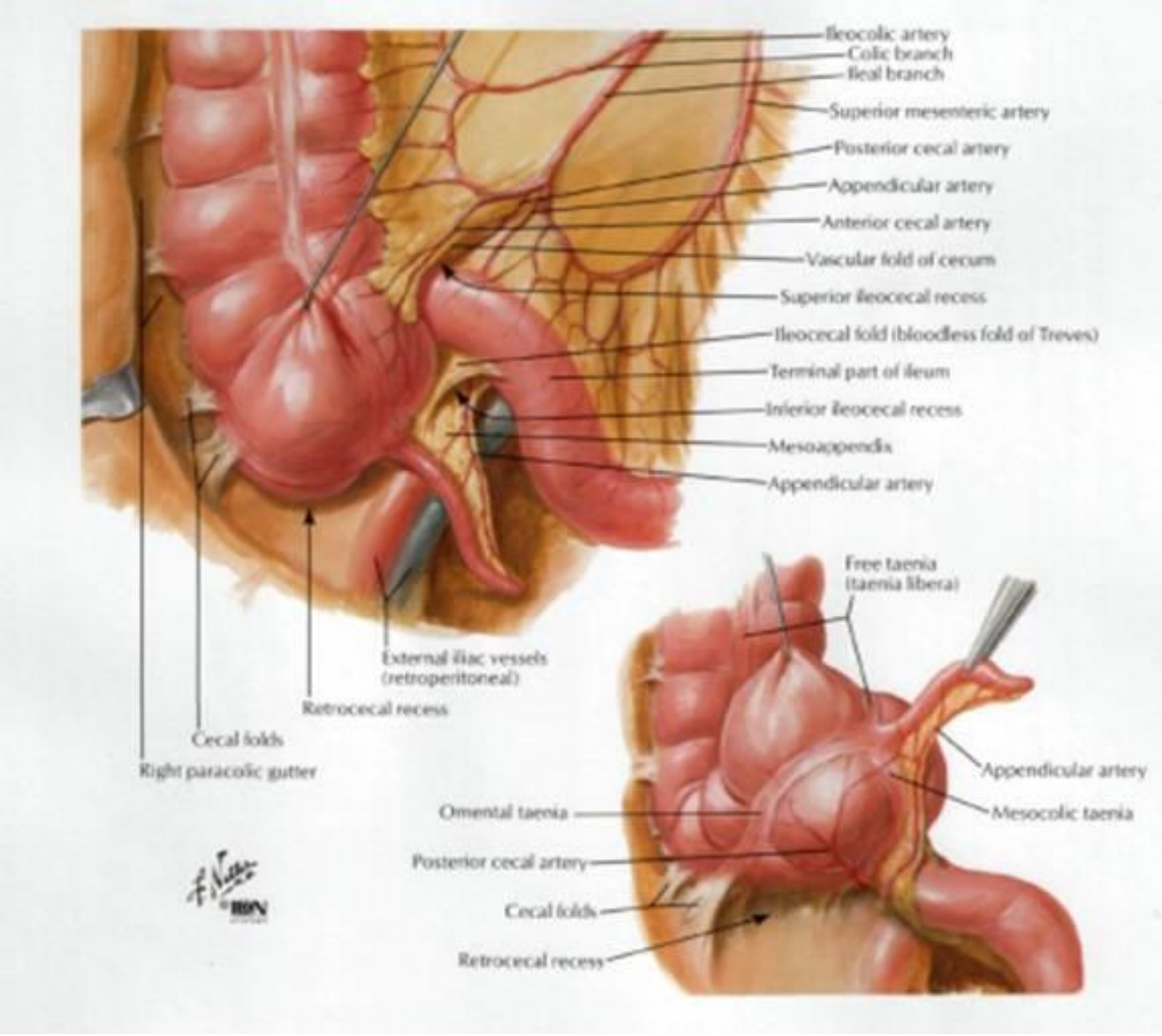

Нижній поверх порожнини очеревини

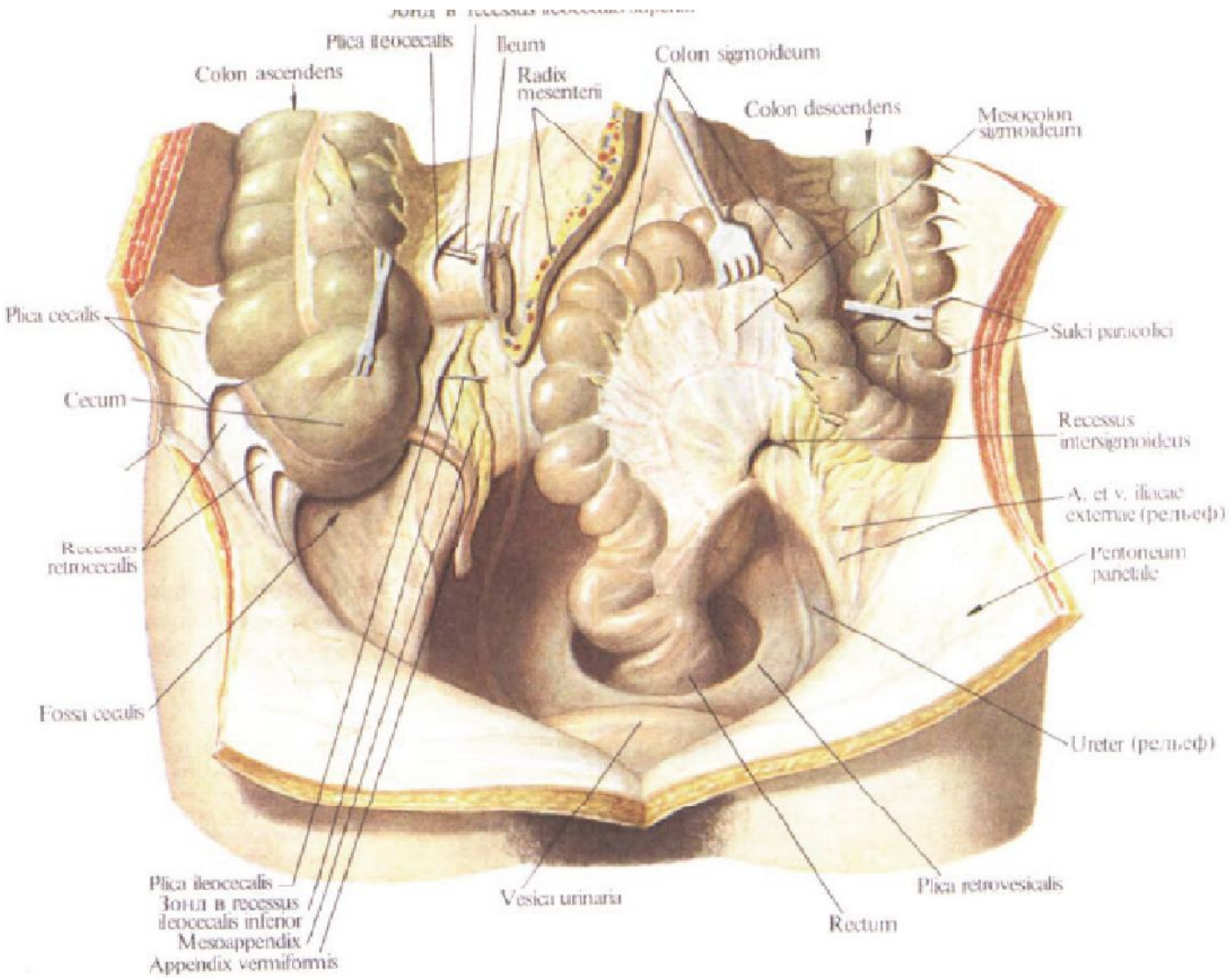

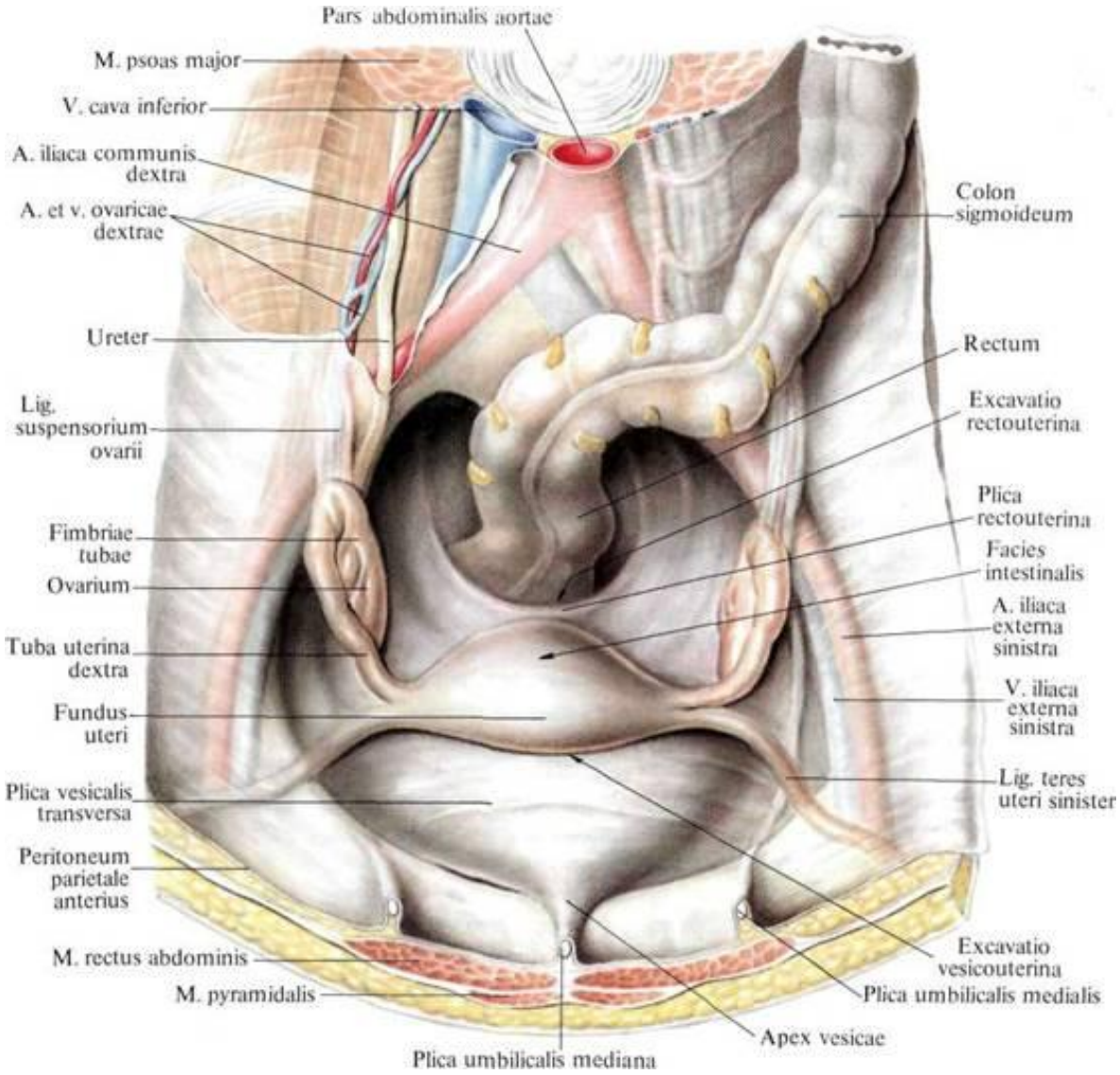
Pars abdominalis aortae
M. psoas major
V. cava inferior
A. iliaca communis dextra
A. et v. ovaricae dextrae
Ureter
Lig. suspensorium ovarii
Fimbriae tubae
Ovarium
Tuba uterina dextra
Fundus uteri
Plica vesicalis transversa
Peritoneum parietale anterius
M. rectus abdominis
M. pyramidalis
Plica umbilicalis mediana
Colon sigmoideum
Rectum
Excavatio rectouterina
Plica rectouterina
Facies intestinalis
A. iliaca externa sinistra
V. iliaca externa sinistra
Lig. teres uteri sinister
Excavatio vesicouterina
Plica umbilicalis medialis
Apex vesicae

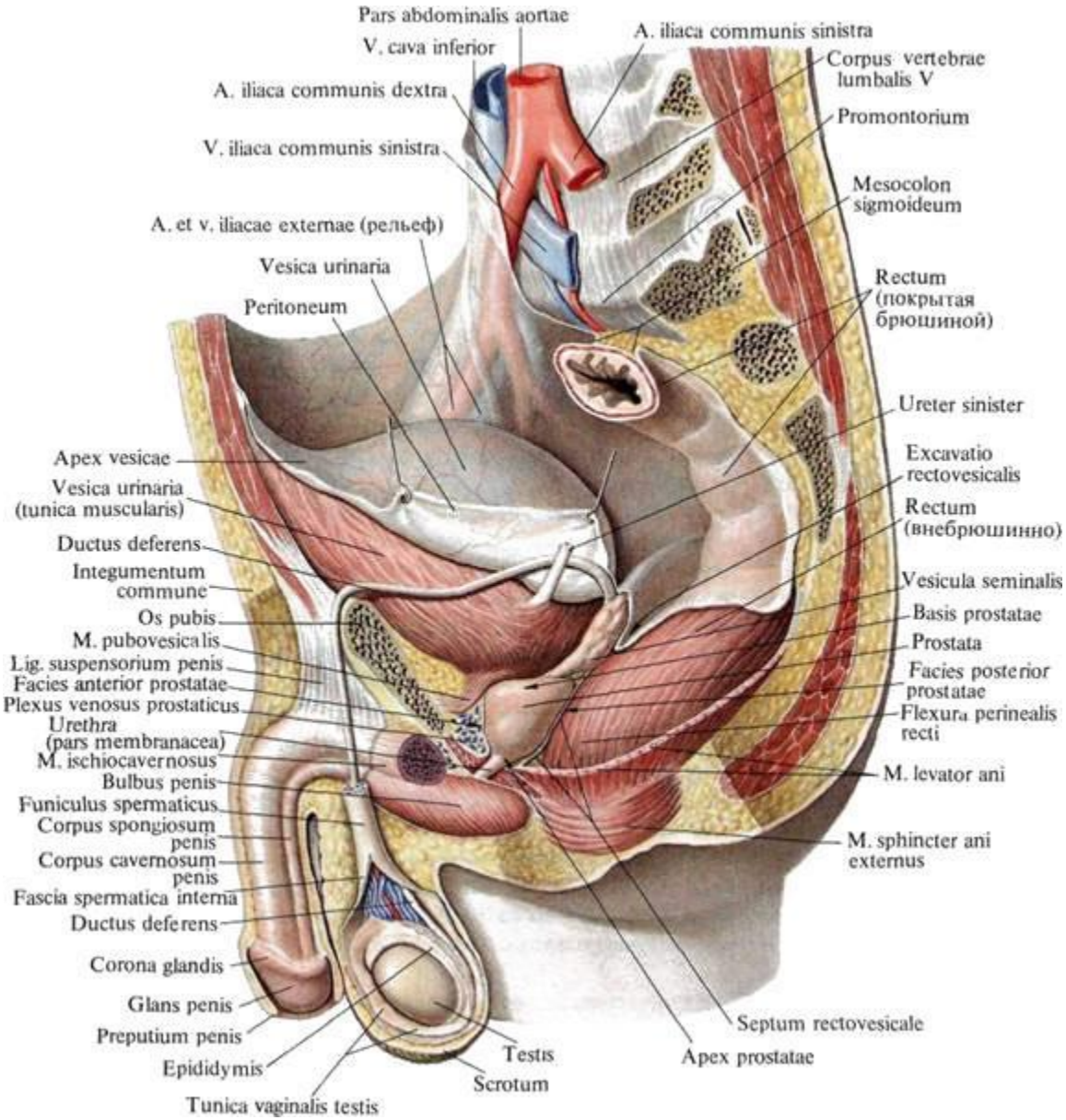
Pars abdominalis aortae
V. cava inferior
A. iliaca communis sinistra
Corpus vertebrae lumbalis V
A. iliaca communis dextra
Promontorium
V. iliaca communis sinistra
Mesocolon sigmoideum
A. et v. iliacae externae (рельеф)
Vesica urinaria
Rectum (покрытая брюшиной)
Peritoneum
Ureter sinister
Apex vesicae
Excavatio rectovesicalis
Vesica urinaria (tunica muscularis)
Rectum (внебрюшинно)
Ductus deferens
Integumentum commune
Vesicula seminalis
Os pubis
Basis prostatae
M. pubovesicalis
Prostata
Lig. suspensorium penis
Facies anterior prostatae
Facies posterior prostatae
Plexus venosus prostaticus
Flexura perinealis recti
Urethra (pars membranacea)
M. ischiocavernosus
M. levator ani
Bulbus penis
Funiculus spermaticus
Corpus spongiosum penis
M. sphincter ani externus
Corpus cavernosum penis
Fascia spermatica interna
Ductus deferens
Corona glandis
Glans penis
Septum rectovesicale
Preputium penis
Testis
Apex prostatae
Epididymis
Scrotum
Tunica vaginalis testis

Хід очеревини у чоловіків та жінок

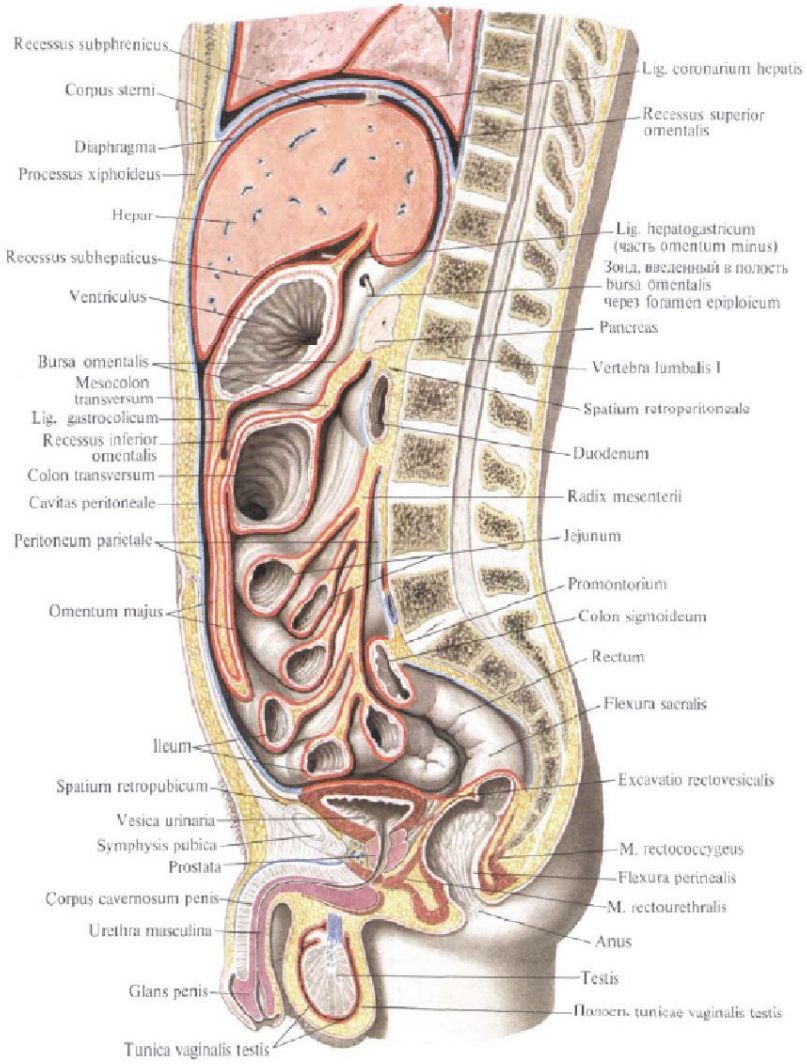

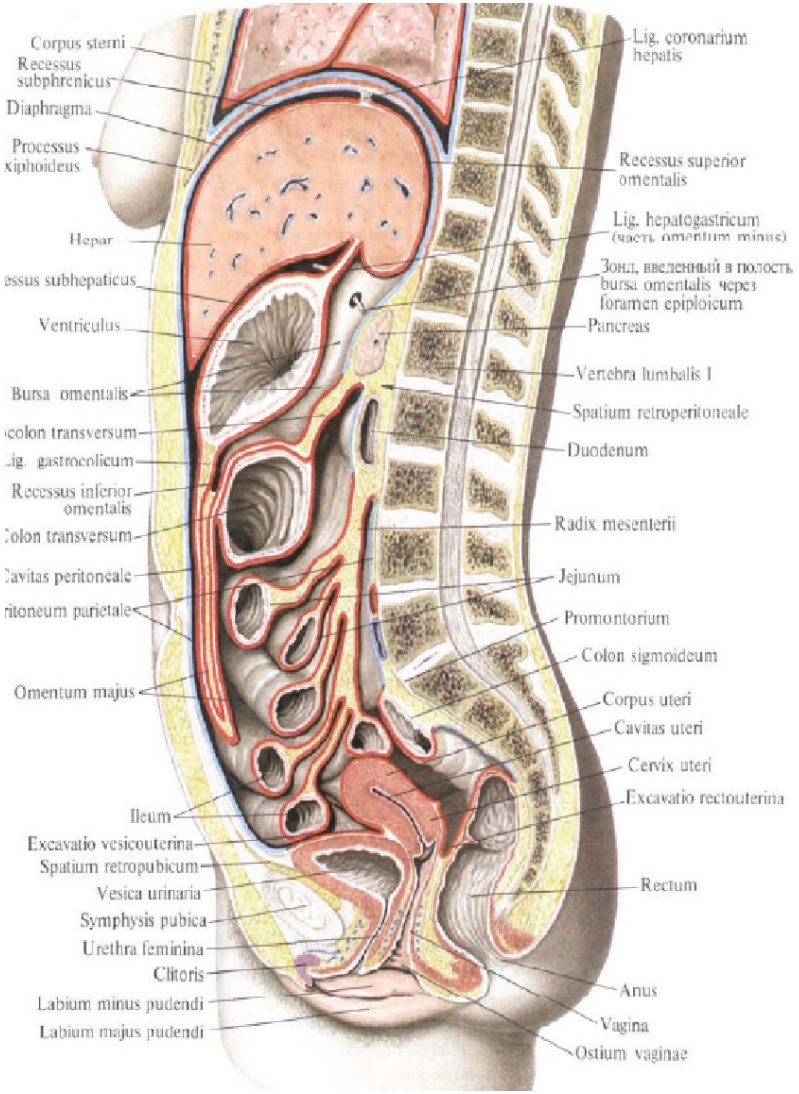

Місця переходу парієтального листка очеревини у вісцеральний

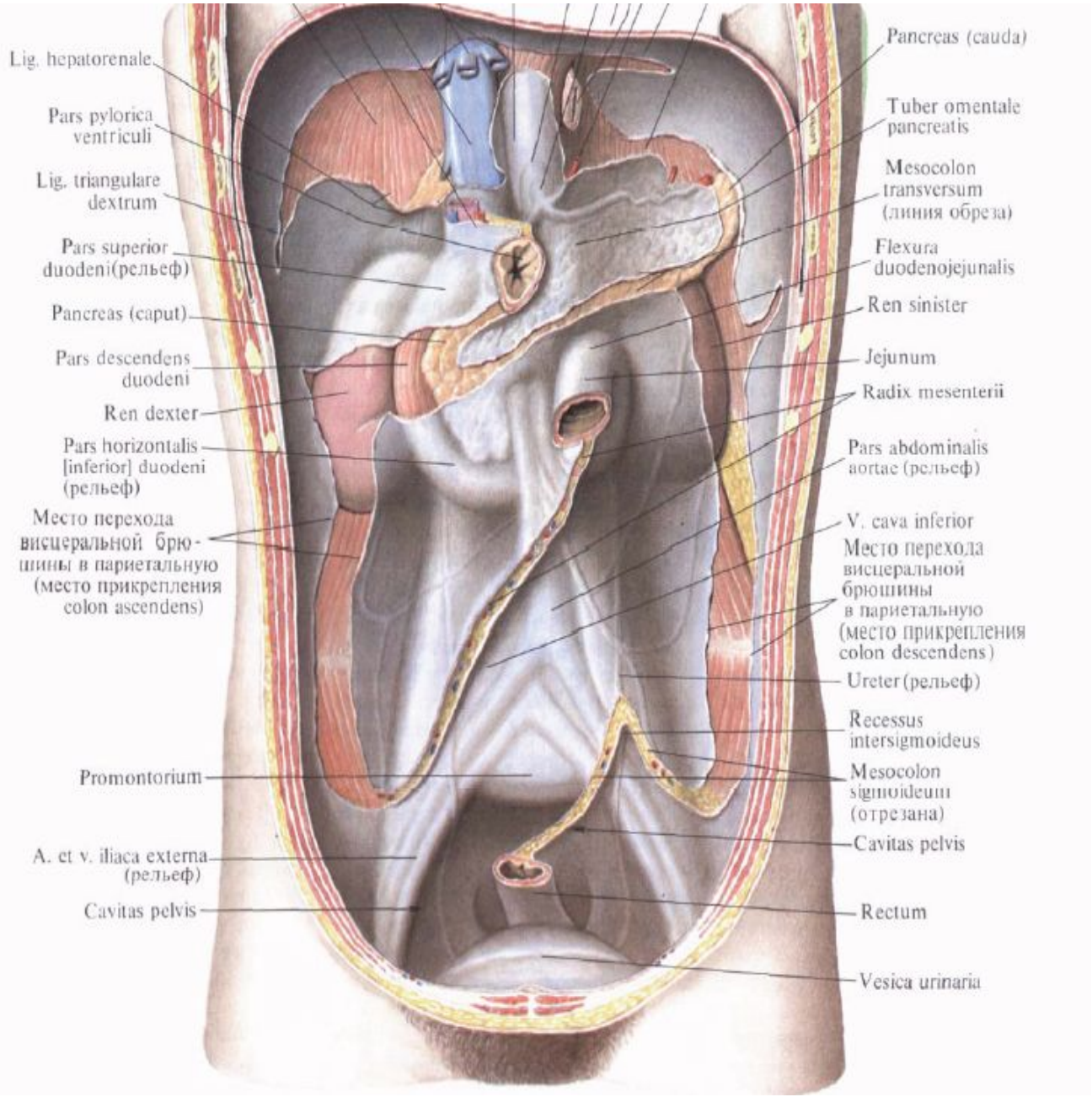

Очеревина новонародженого

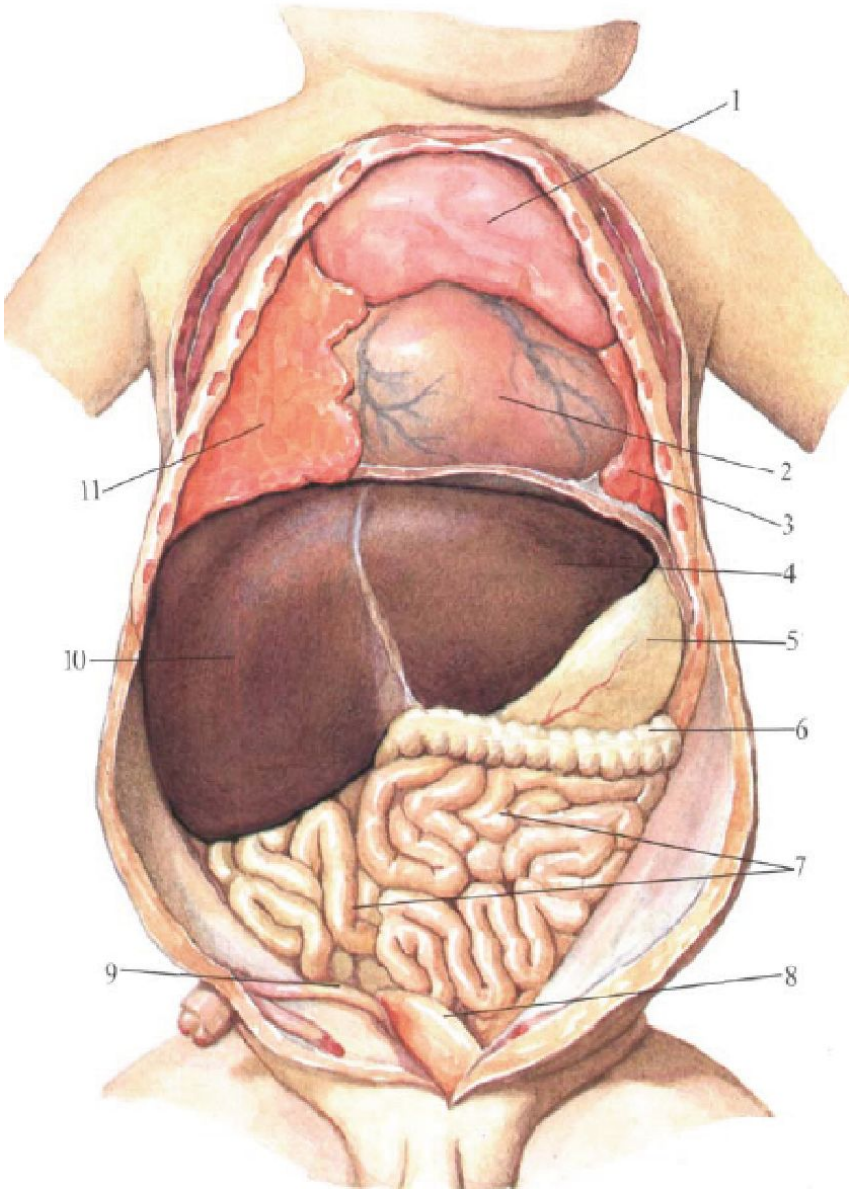

Будова плеври

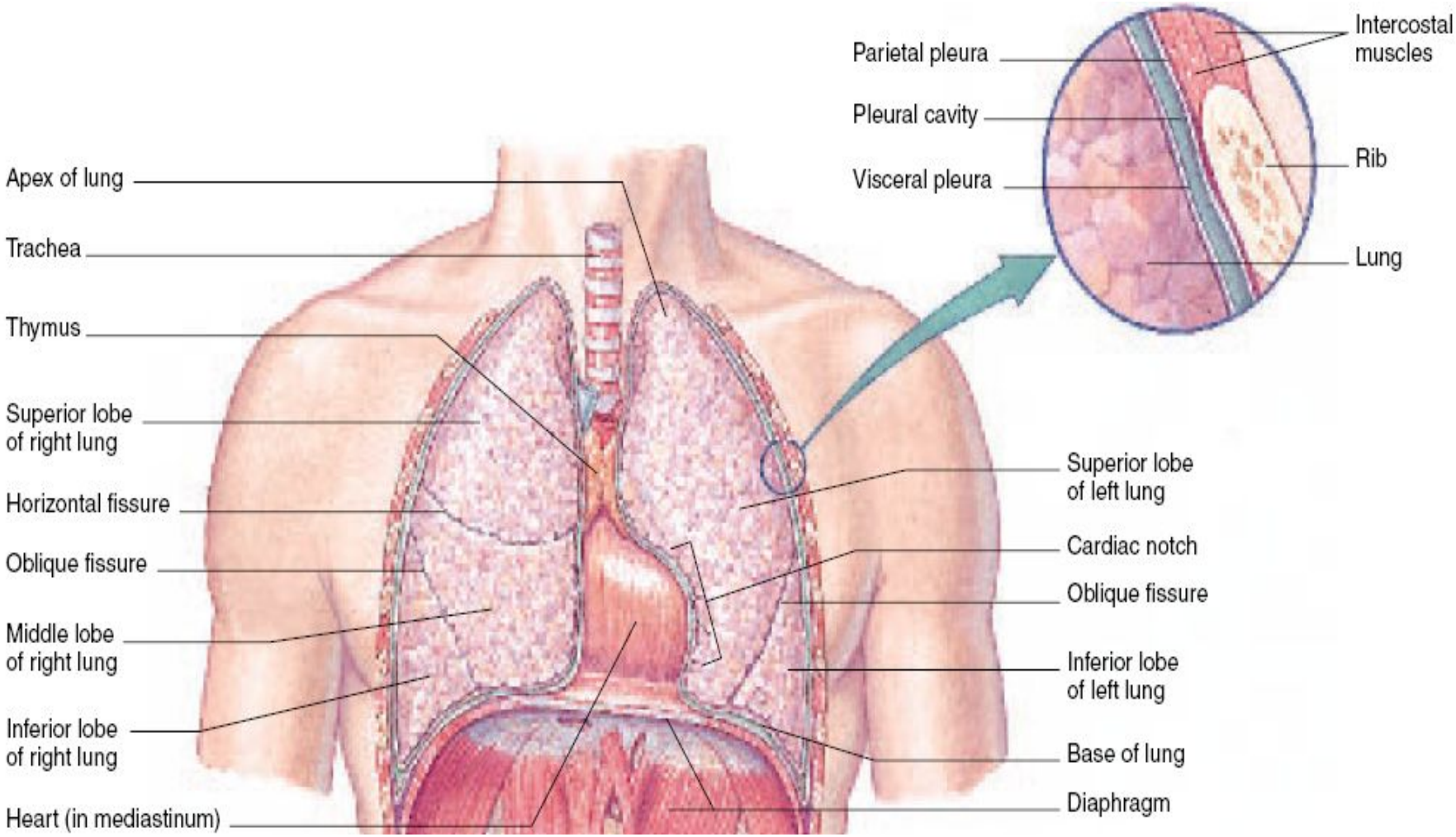

Функції плеври

- **Плевра** відіграє найважливішу роль в процесах транссудації (виведення) і резорбції (всмоктування), нормальні співвідношення між якими різко порушуються при хворобливих процесах органів грудної порожнини.
- При макроскопічної однорідності та аналогічної гістологічної структурі париетальная і вісцеральна плеври виконують різну функцію, що пов'язано, очевидно, з їх різним ембріологічних походженням. Вісцеральна плевра, в якій різко переважають кровоносні судини над лімфатичними, виконує головним чином функцію виведення. Парієтальних плевра, що має в своєму реберном відділі специфічні апарати всмоктування з серозних порожнин і переважання лімфатичних судин над кровоносними, здійснює функцію резорбції. Щелевидное простір між прилеглими один до одного парієтальних і вісцеральним листками носить назву **плевральної порожнини, cavitas pleuralis**. У здорової людини плевральна порожнина макроскопічно невидима.

Рис. 242. Плевральные и перикардиальная полости; разрез во фронтальной плоскости (схема).

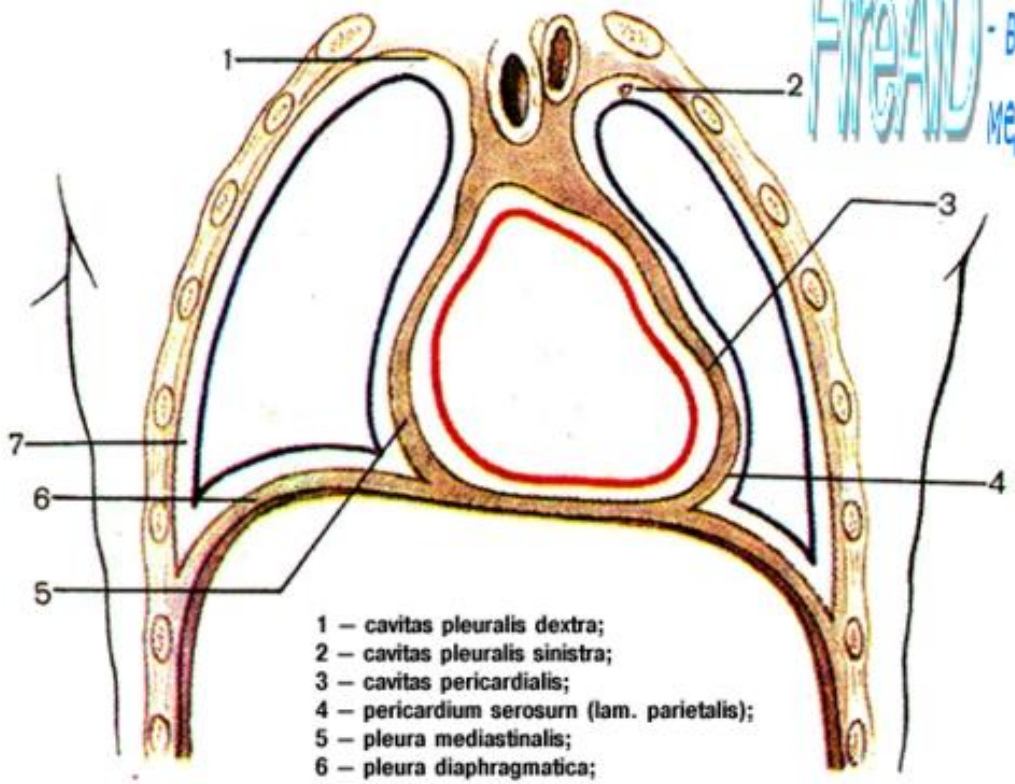

1 — cavitas pleuralis dextra;
2 — cavitas pleuralis sinistra;
3 — cavitas pericardialis;
4 — pericardium serosurn (lam. parietalis);
5 — pleura mediastinalis;
6 — pleura diaphragmatica;
7 — pleura costalis.

FreeAid - все по медицине.

Рис. 243. Проекция границ легких и париетальной плевры; вид спереди.

Часть плевральной полости между нижними краями легких и нижней границей париетальной плевры зеленого цвета. Римскими цифрами обозначены ребра.

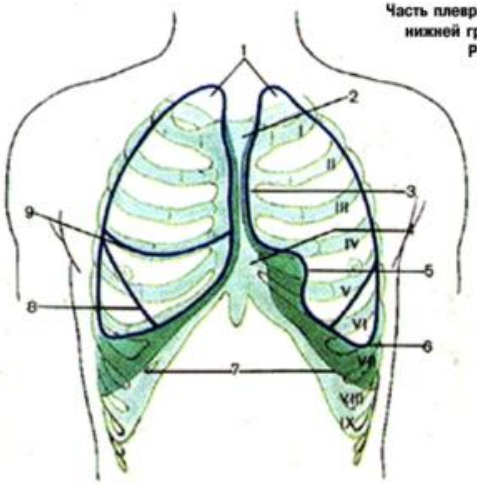

FireAiD - все по медицине.

1 — apex pulmonis;
2 — верхнее межплевральное поле;
3 — margo anterior pulmonis;
4 — нижнее межплевральное поле;
5 — incisura cardiaca (pulmonis sinistri);
6 — margo inferior pulmonis;
7 — нижняя граница париетальной плевры;
8 — fissura obliqua;
9 — fissura horizontalis (pulmonis dextri).

Рис. 244. Проекция границ легких и париетальной плевры; вид сбоку.

Часть плевральной полости между нижним краем правого легкого и нижней границей париетальной плевры голубого цвета. Римскими цифрами обозначены ребра.

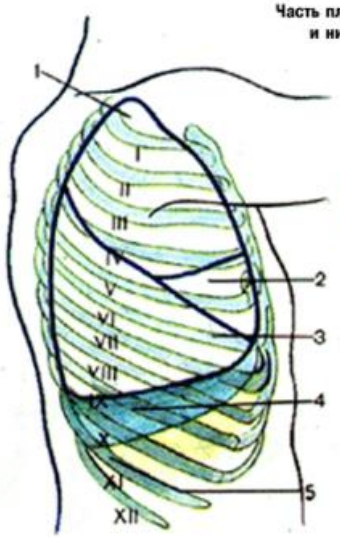

FireAiD - все по медицине.

1 — apex pulmonis;
2 — fissura horizontalis (pulmonis dextri);
3 — fissura obliqua;
4 — margo inferior pulmonis;
5 — нижняя граница париетальной плевры.

Рис. 245. Проекция границ легких и париетальной плевры; вид сзади.

Часть плевральной полости между нижними краями легких и нижней границей париетальной плевры голубого цвета. Римскими цифрами обозначены ребра.

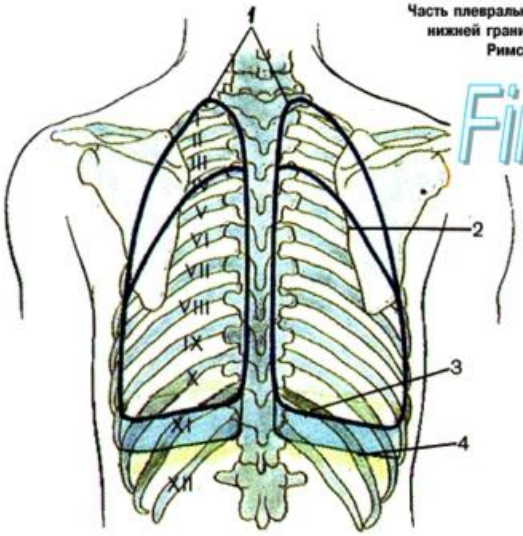

FireAiD - все по медицине.

1 — apex pulmonis;
2 — fissura obliqua;
3 — margo inferior pulmonis;
4 — нижняя граница париетальной плевры.

Горизонтальний розріз плеври та перикарду

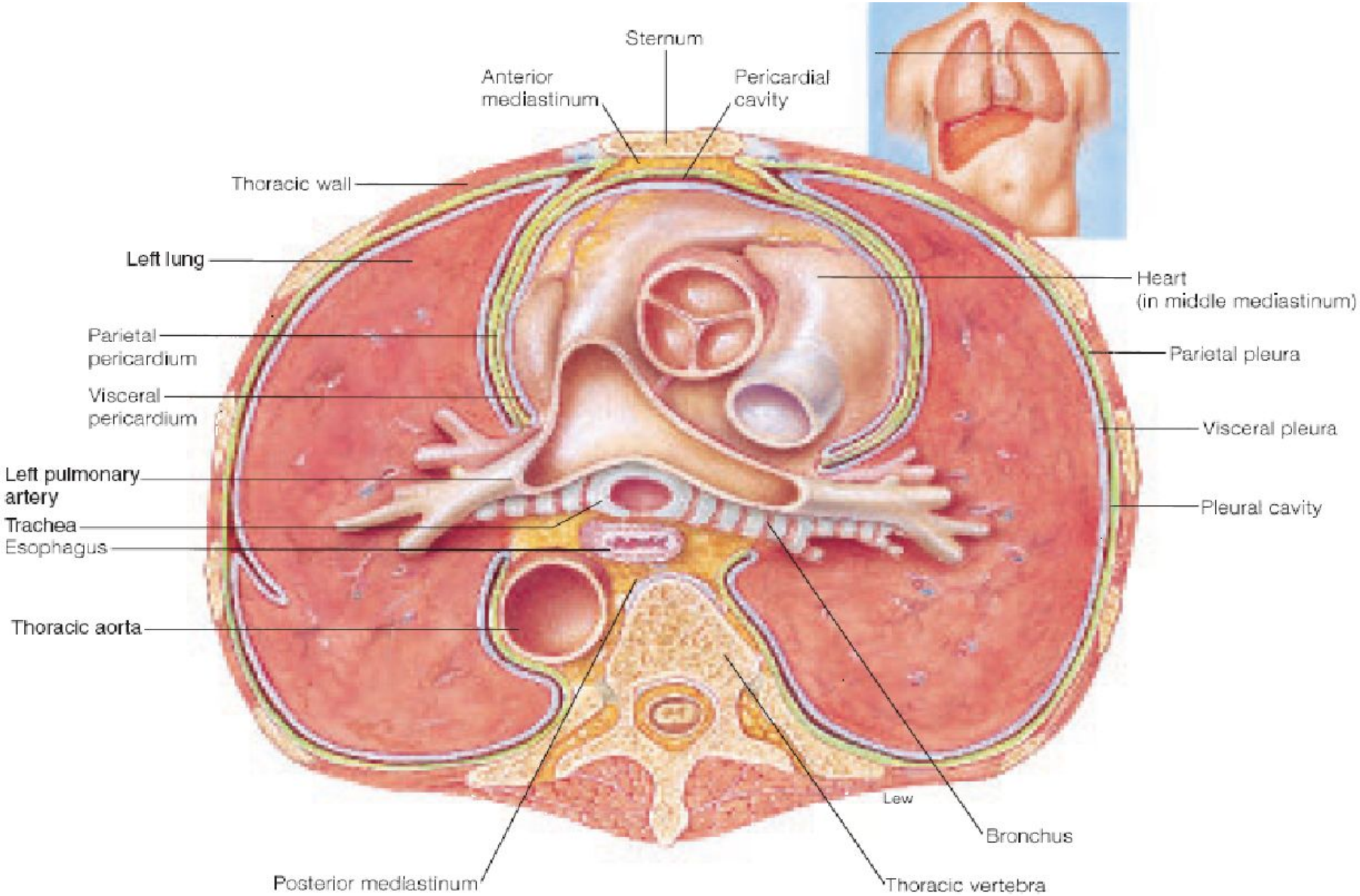

Топографія плеври та перикарду

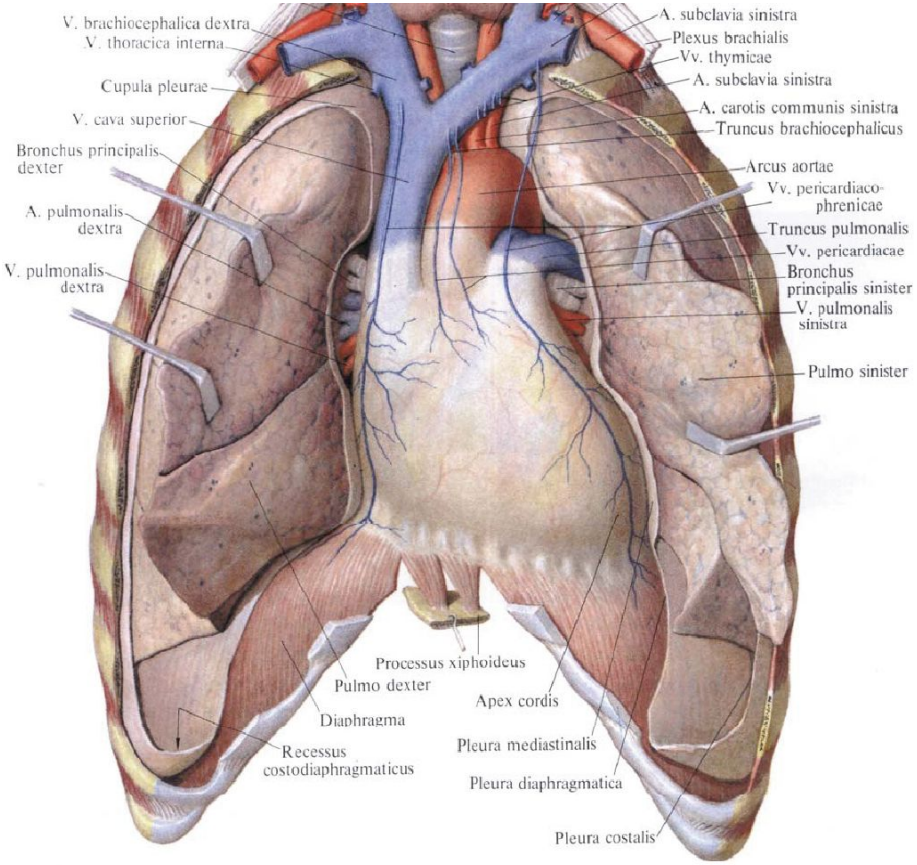

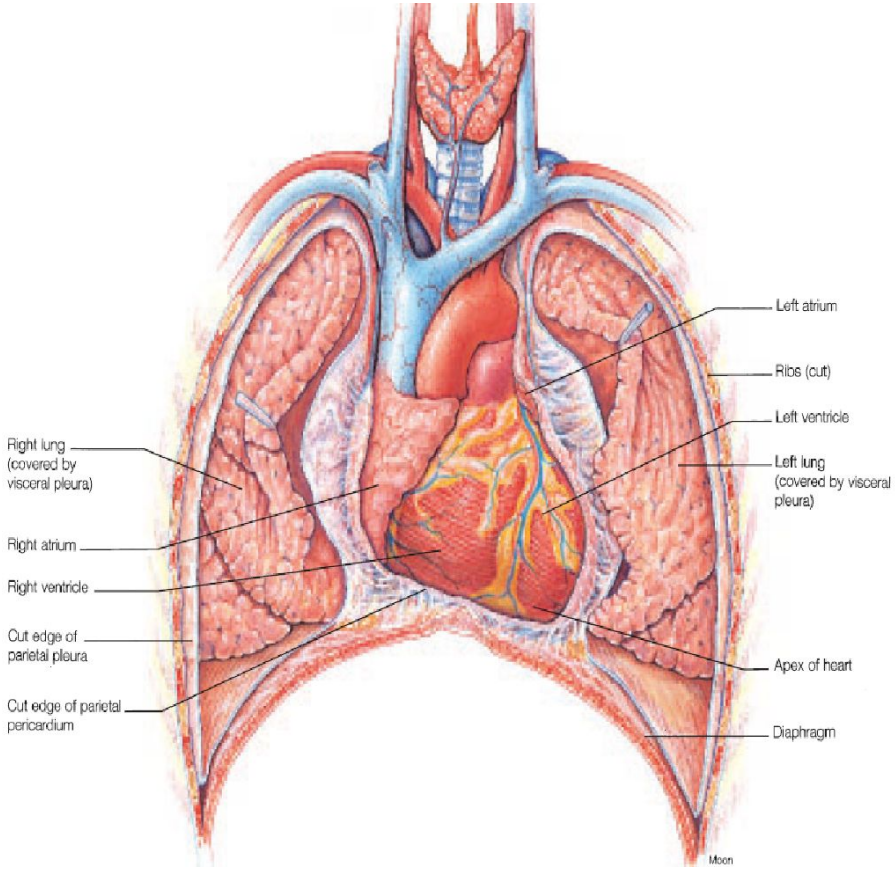

Порожнина плеври та перикарду

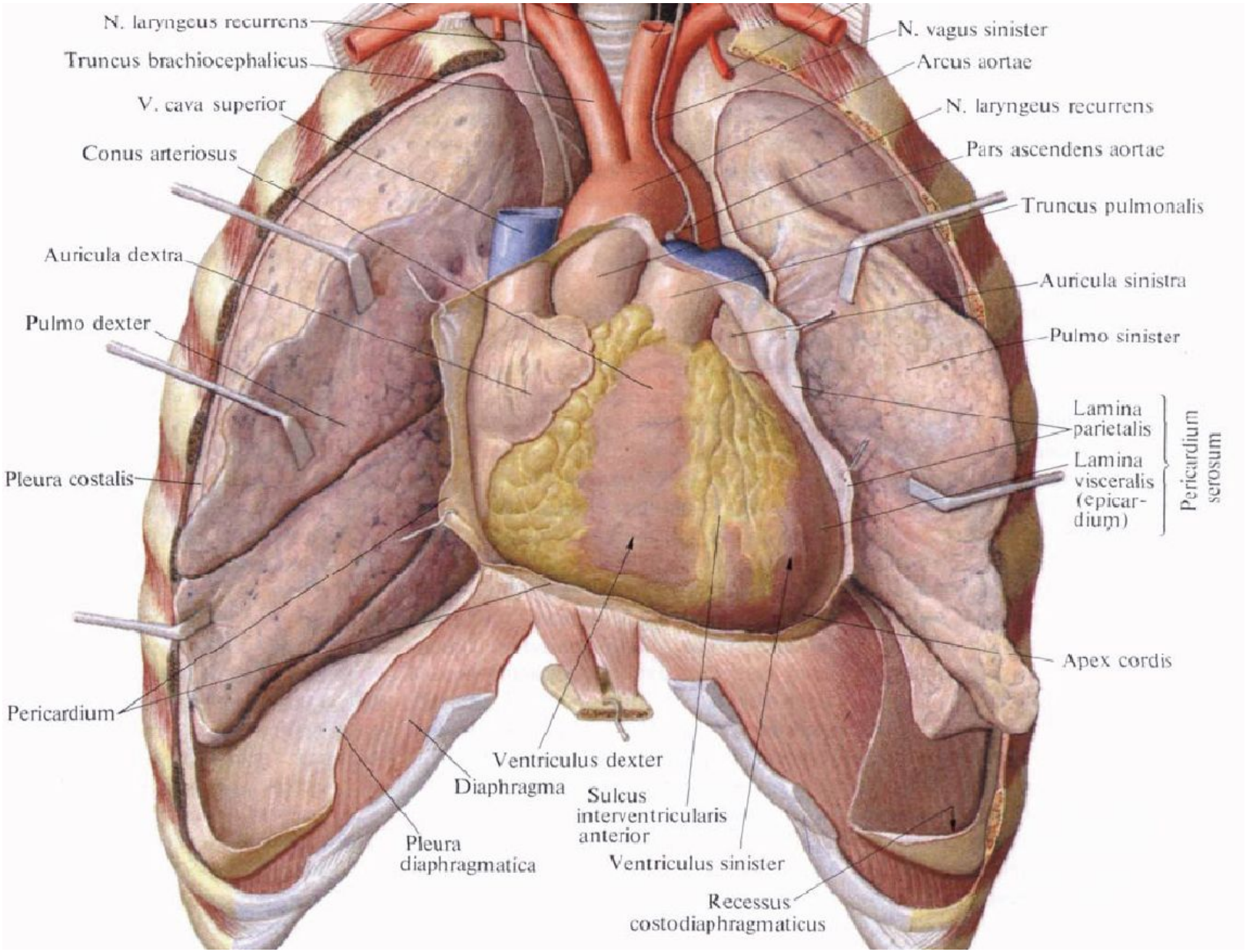

Задня стінка епікарду та синуси перикарду

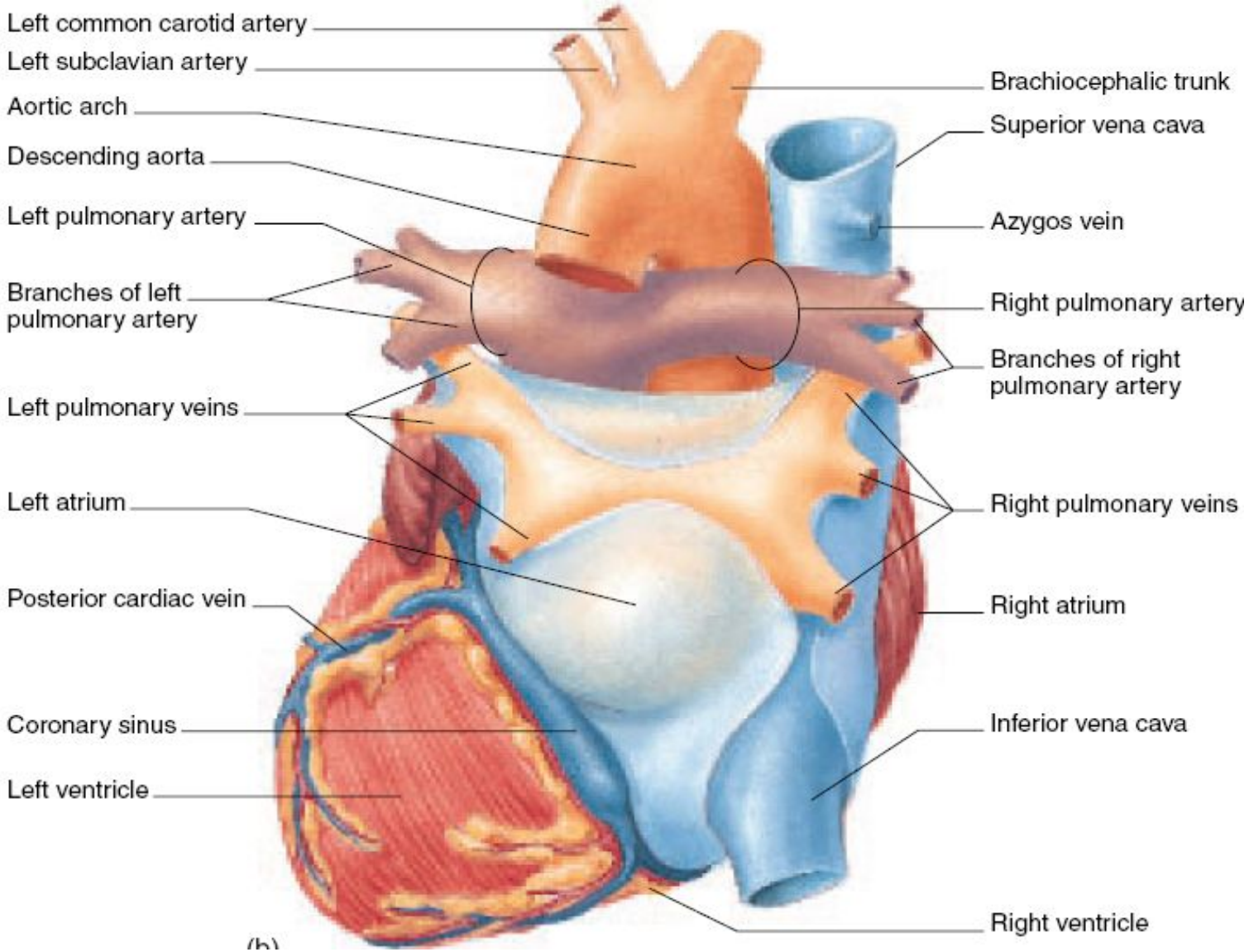

Поперечний розріз стінки серця

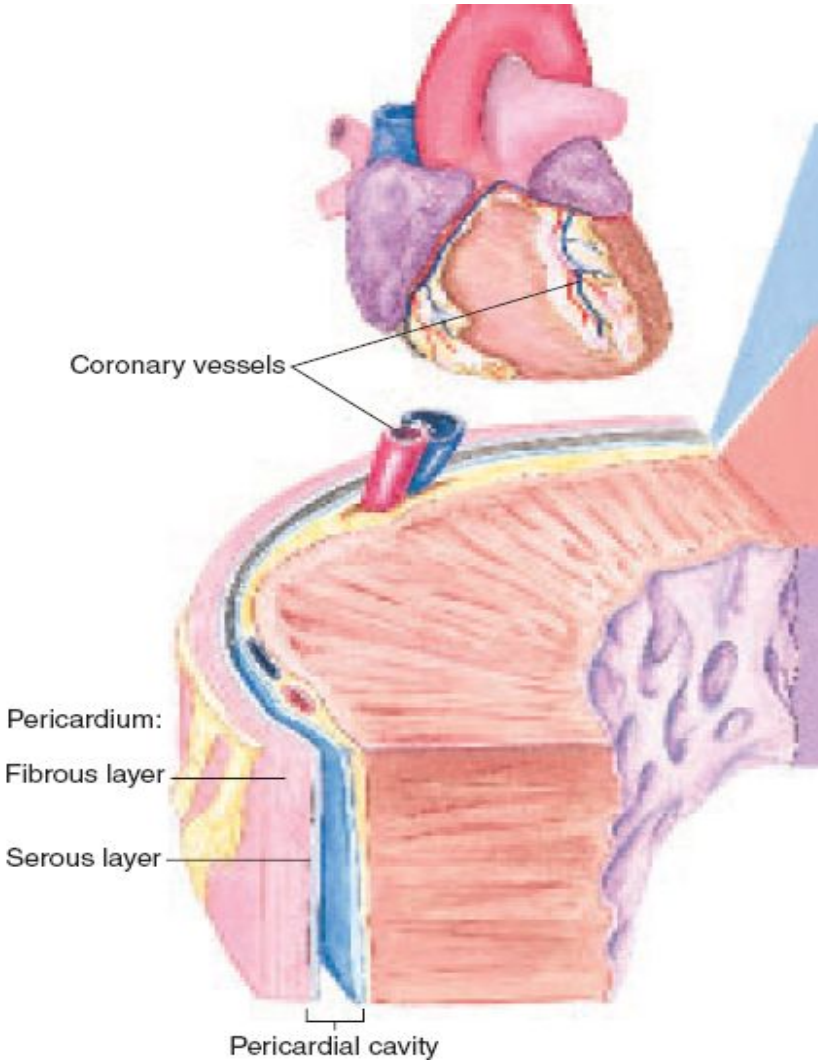

Layer	Characteristics	Function
Epicardium (visceral layer of serous pericardium)	Serous membrane including blood capillaries, lymph capillaries, and nerve fibers	Serves as lubricative outer covering
Myocardium	Cardiac muscle tissue separated by connective tissues and including blood capillaries, lymph capillaries, and nerve fibers	Provides muscular contractions that eject blood from the heart chambers
Endocardium	Endothelial tissue and a thick subendothelial layer of elastic and collagenous fibers	Serves as protective inner lining of the chambers and valves

Розвиток серозних порожнин

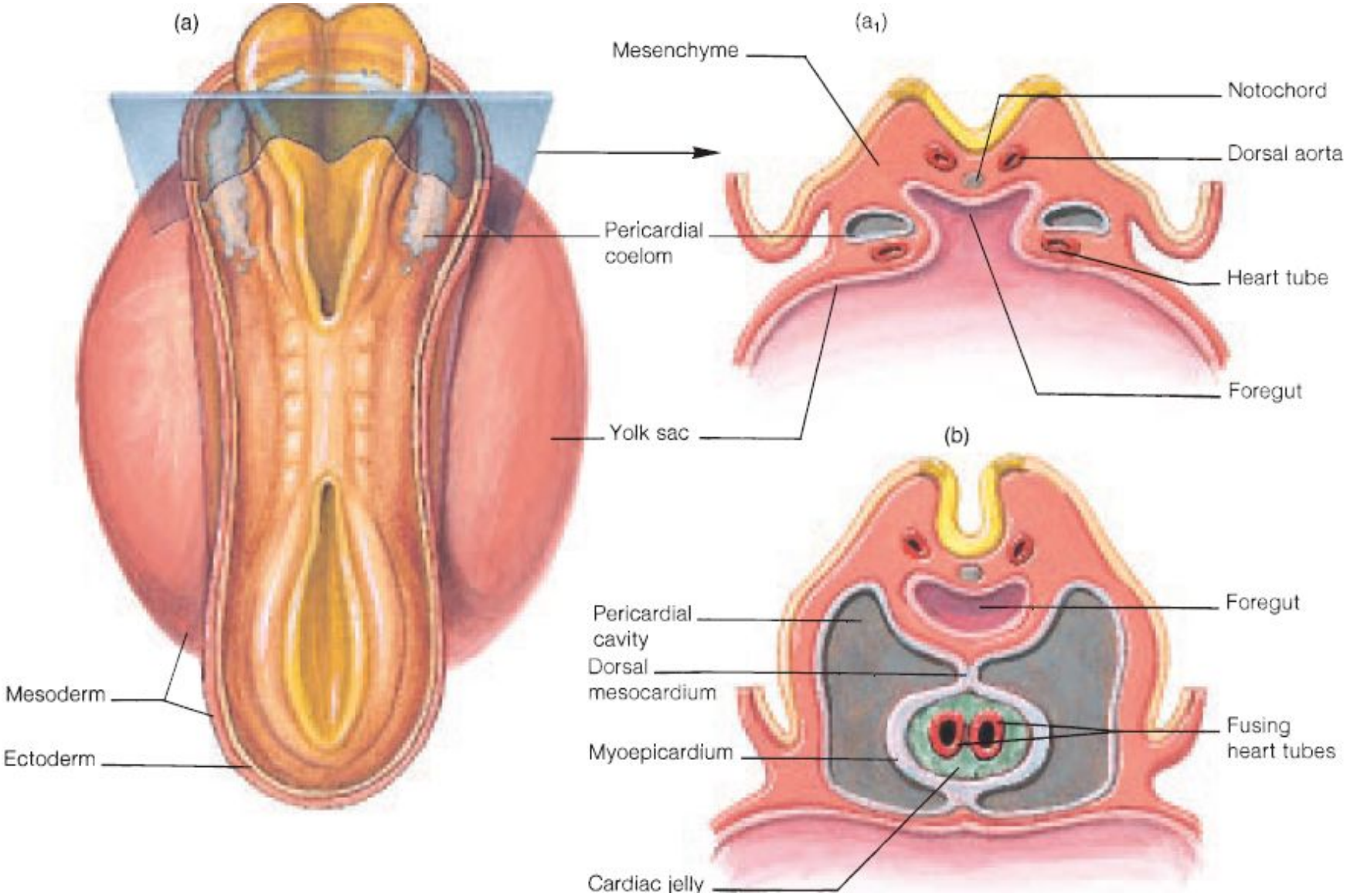

Дорзална брижа

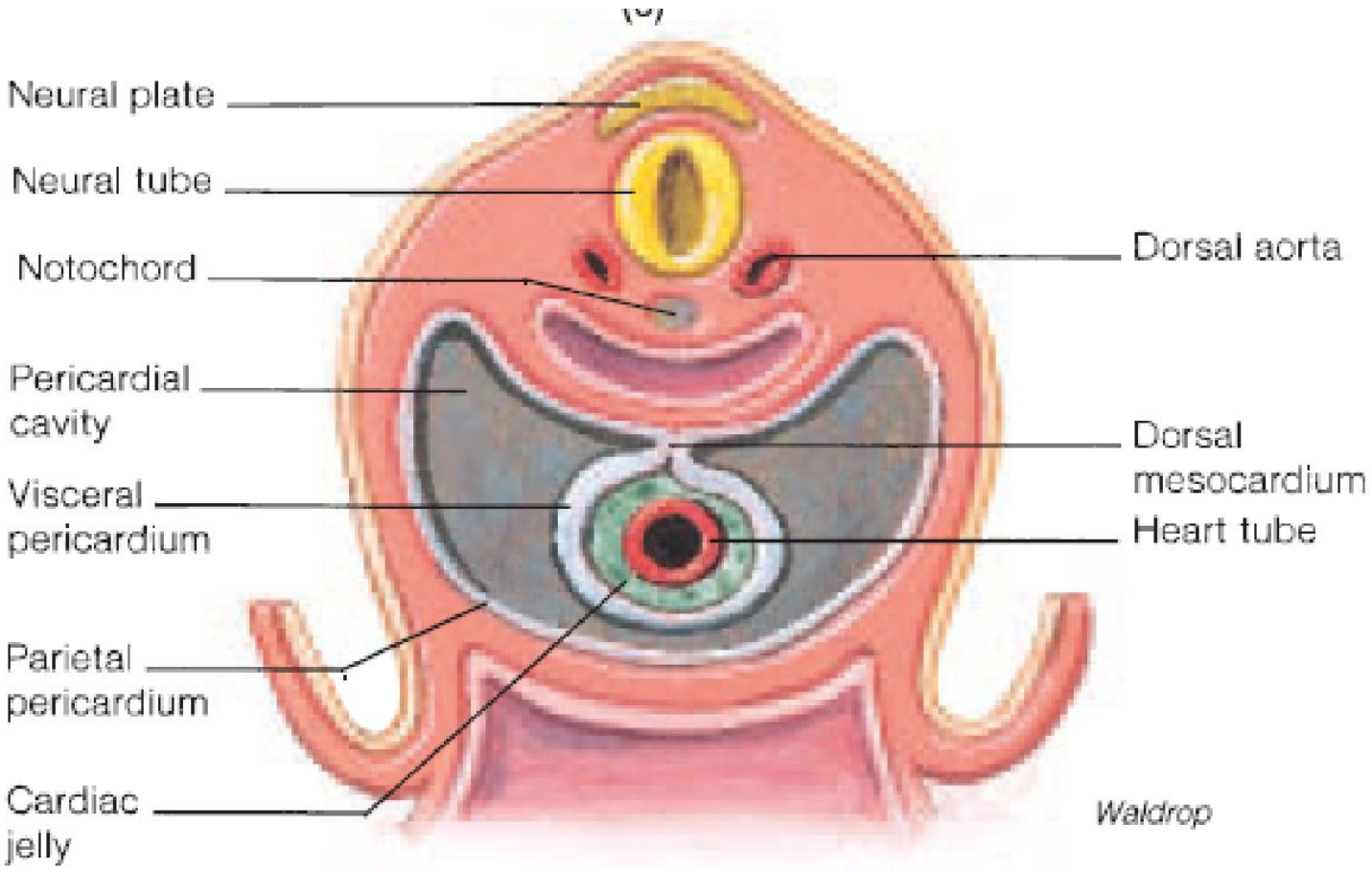

Розвиток очеревини

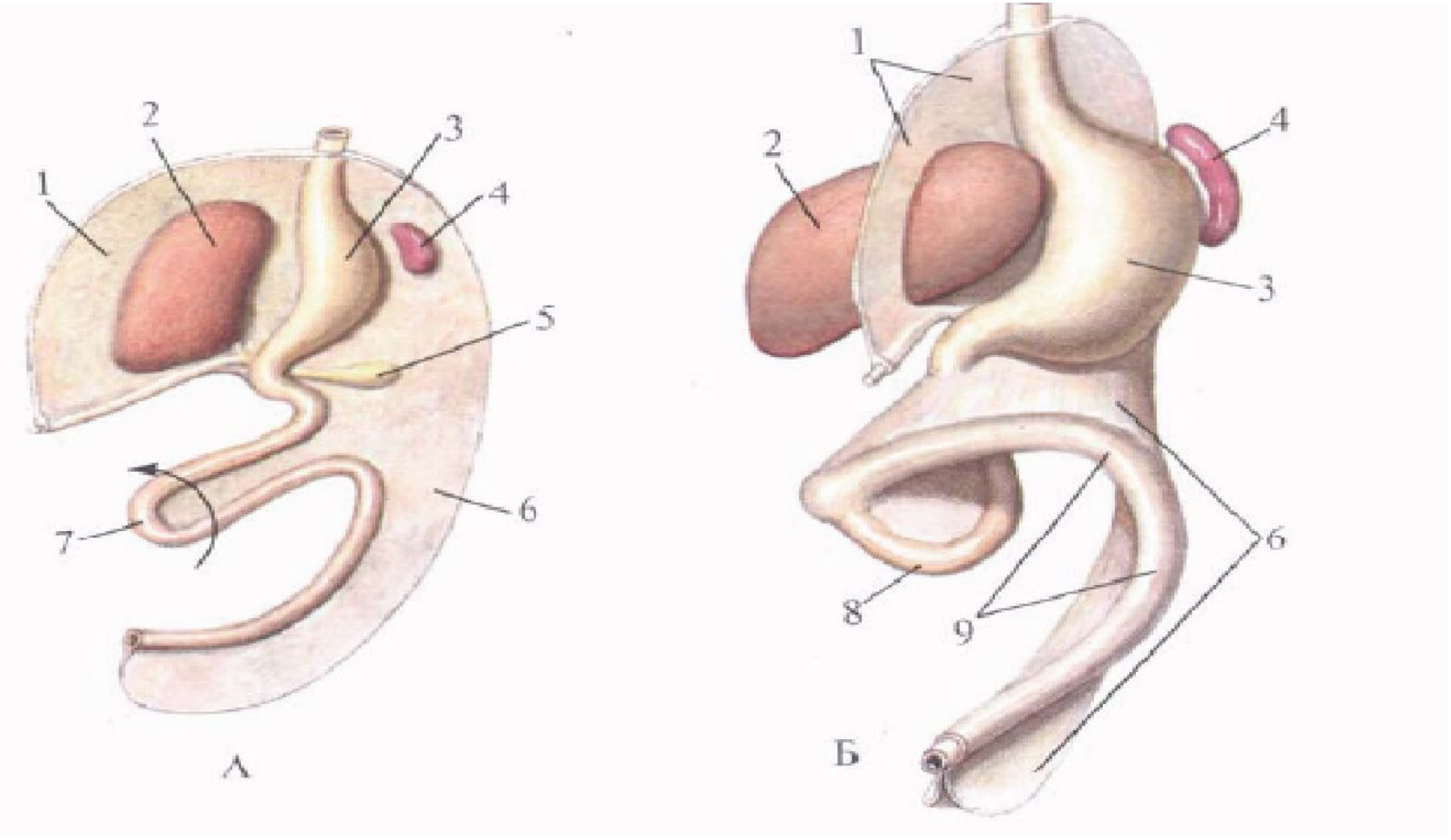

Розвиток очеревини

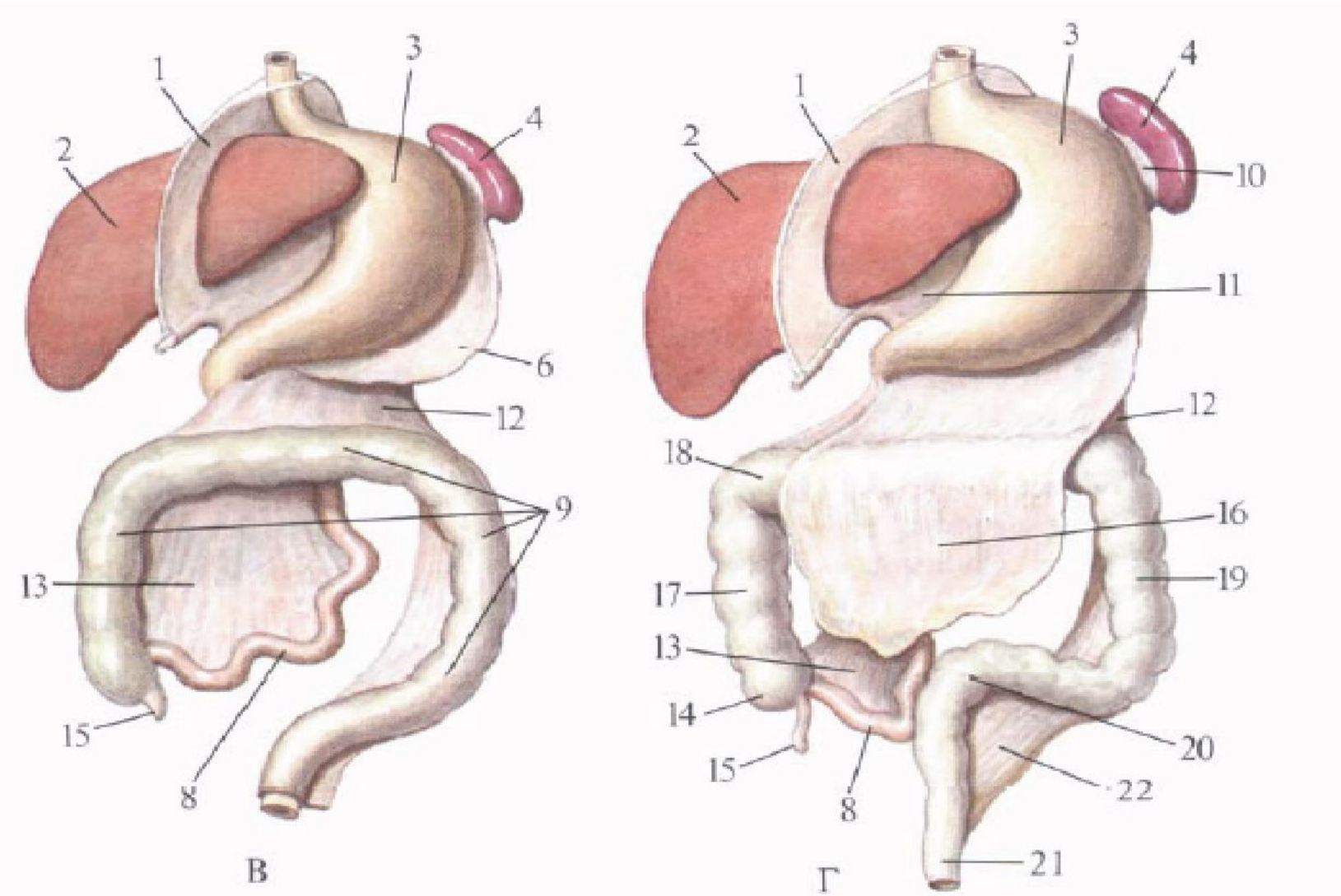

Печень

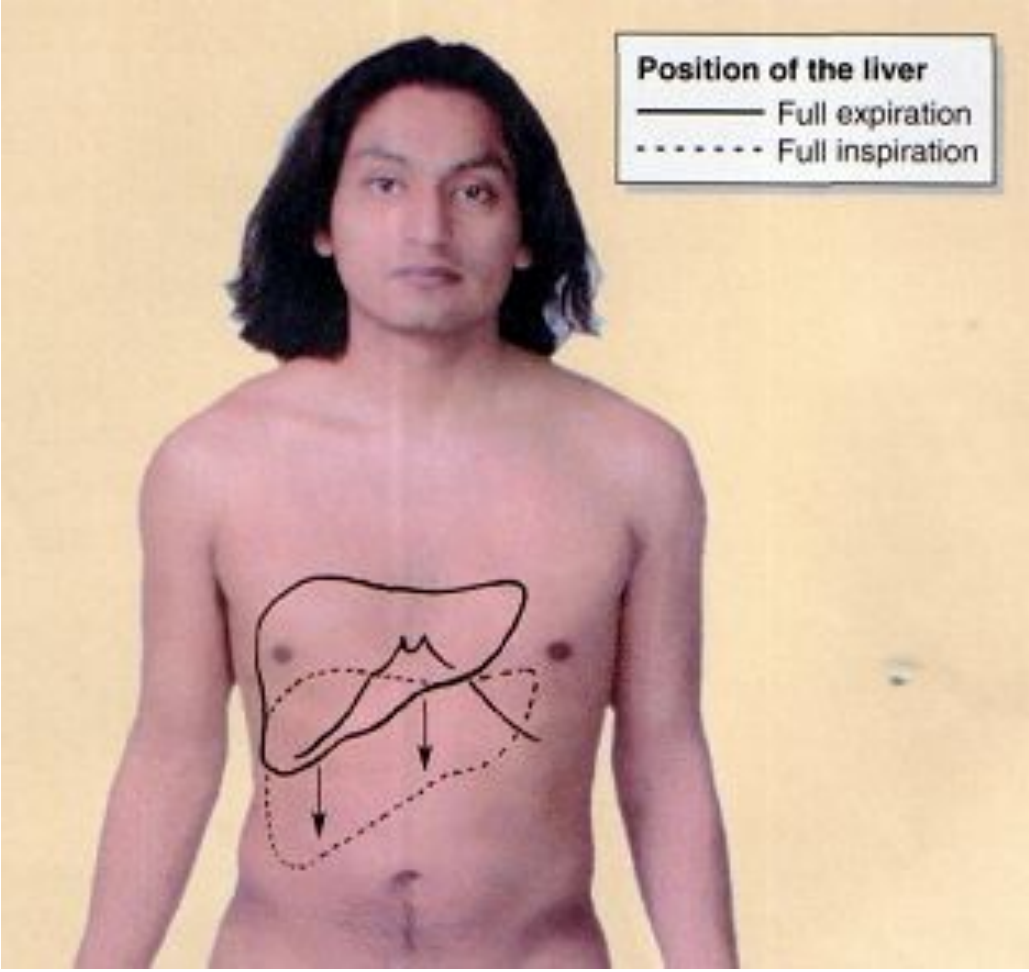

Печень

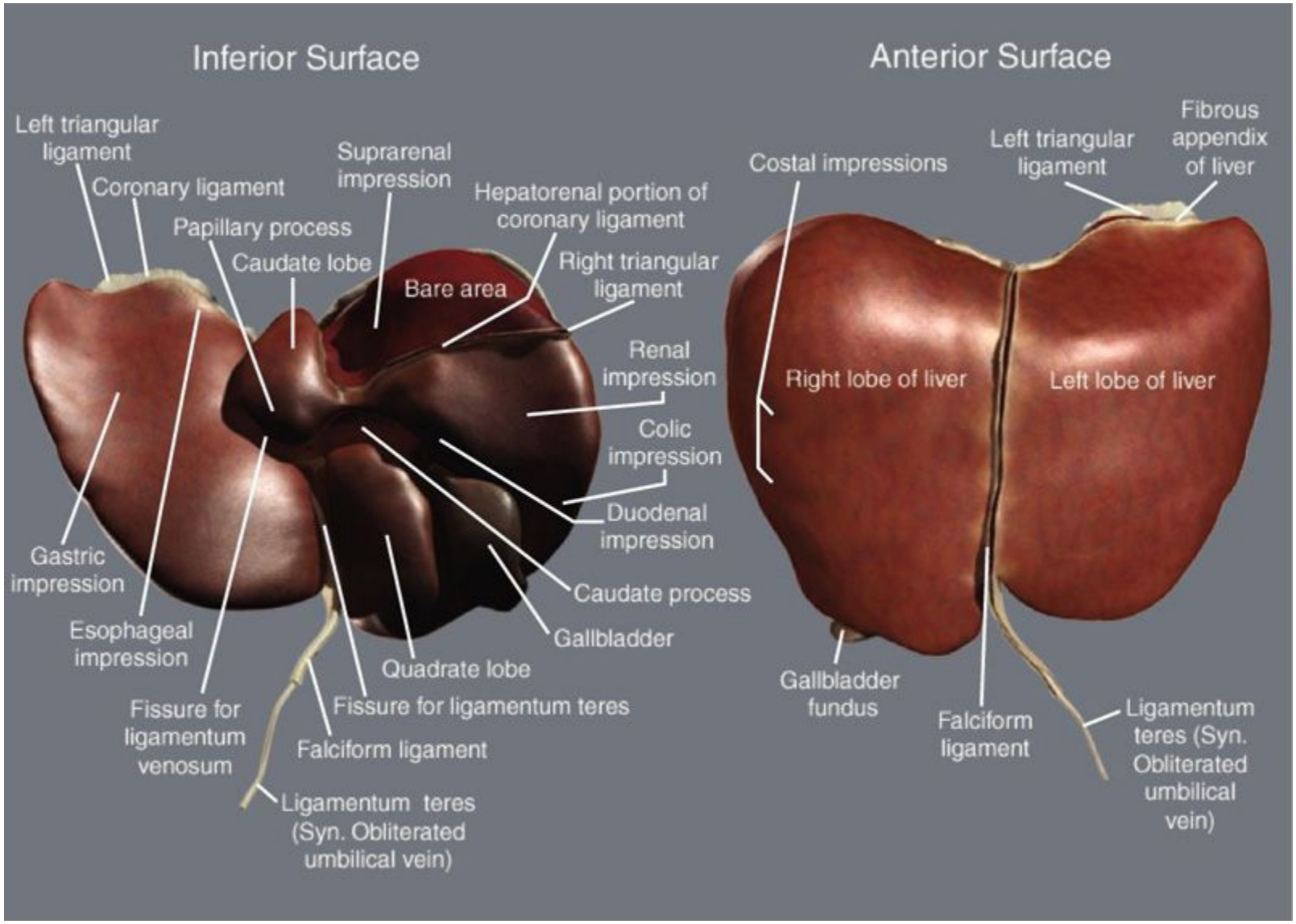
Inferior Surface
Left triangular ligament
Coronary ligament
Suprarenal impression
Papillary process
Caudate lobe
Hepatorenal portion of coronary ligament
Bare area
Right triangular ligament
Renal impression
Colic impression
Duodenal impression
Caudate process
Gallbladder
Gastric impression
Esophageal impression
Quadrate lobe
Fissure for ligamentum teres
Fissure for ligamentum venosum
Falciform ligament
Ligamentum teres (Syn. Obliterated umbilical vein)
Anterior Surface
Costal impressions
Left triangular ligament
Fibrous appendix of liver
Right lobe of liver
Left lobe of liver
Gallbladder fundus
Falciform ligament
Ligamentum teres (Syn. Obliterated umbilical vein)

Вісцеральна поверхня печінці

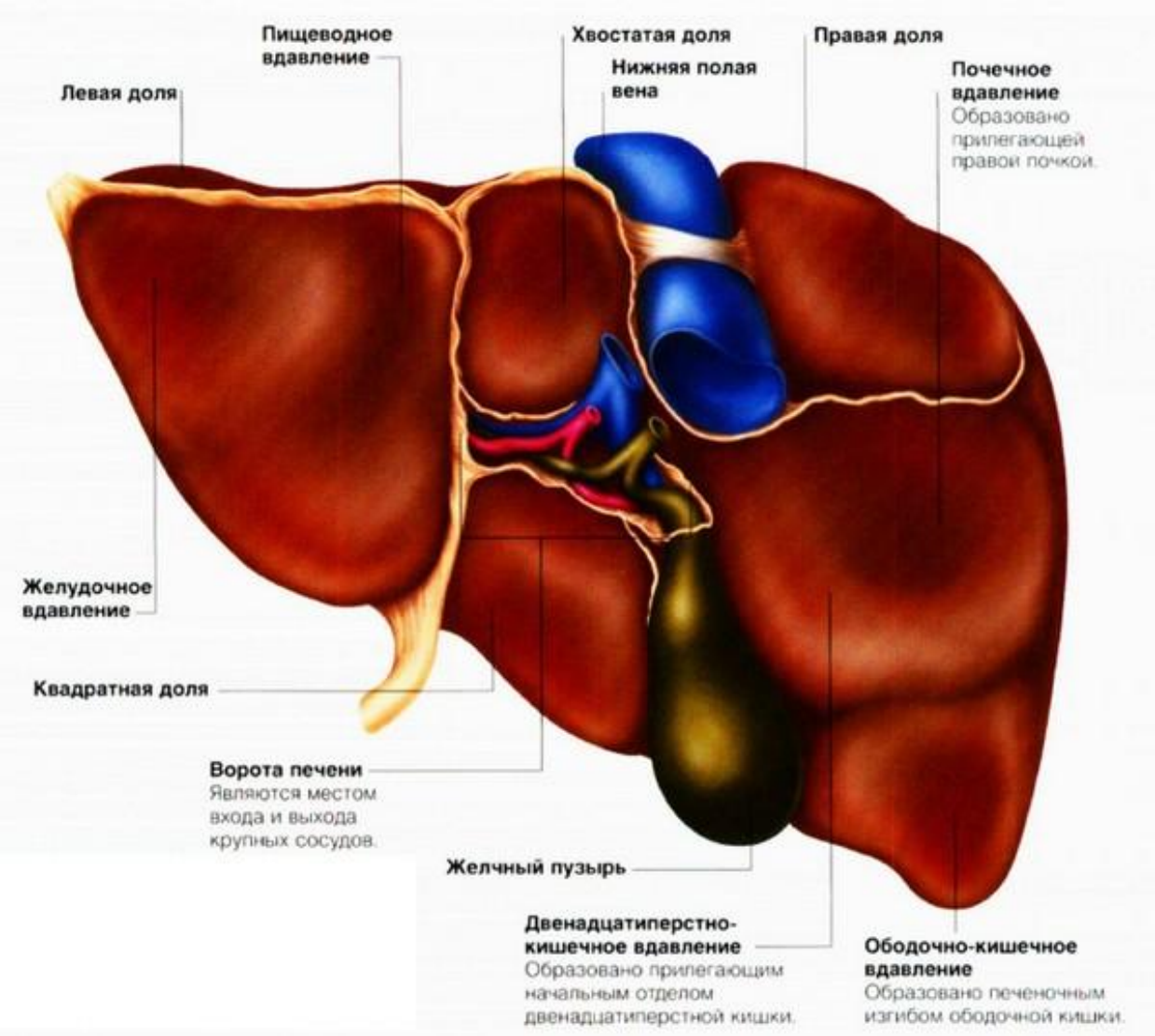

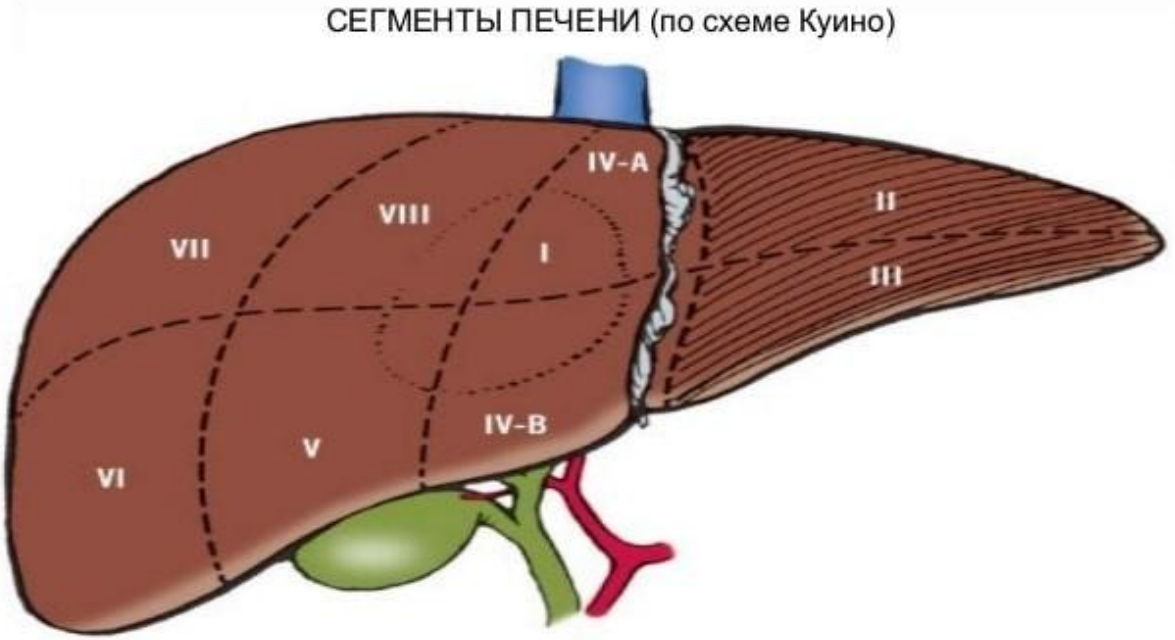

Суть: воротная вена, желчные пути и печеночная артерия (глиссонова ножка) разделяются на отдельные сегментарные ветви (сегмент, сектор и доля) автономные по кровообращению, лимфооттоку, оттоку желчи и иннервации. **Выделяют**: 2 доли, 5 секторов и 8 сегментов. Сегменты следуют по часовой стрелки начиная с хвостатой доли. Сегменты разделены «фиссурами» – отсутствуют сосуды и протоки портальной системы.

Сегмент печени - пирамидальный участок паренхимы **печени**, прилегающий к так называемой печёночной триаде: ветвь воротной вены 2-го порядка, сопутствующая ей ветвь собственной печеночной артерии и соответствующая ветвь печеночного протока.

Строение печеночной дольки

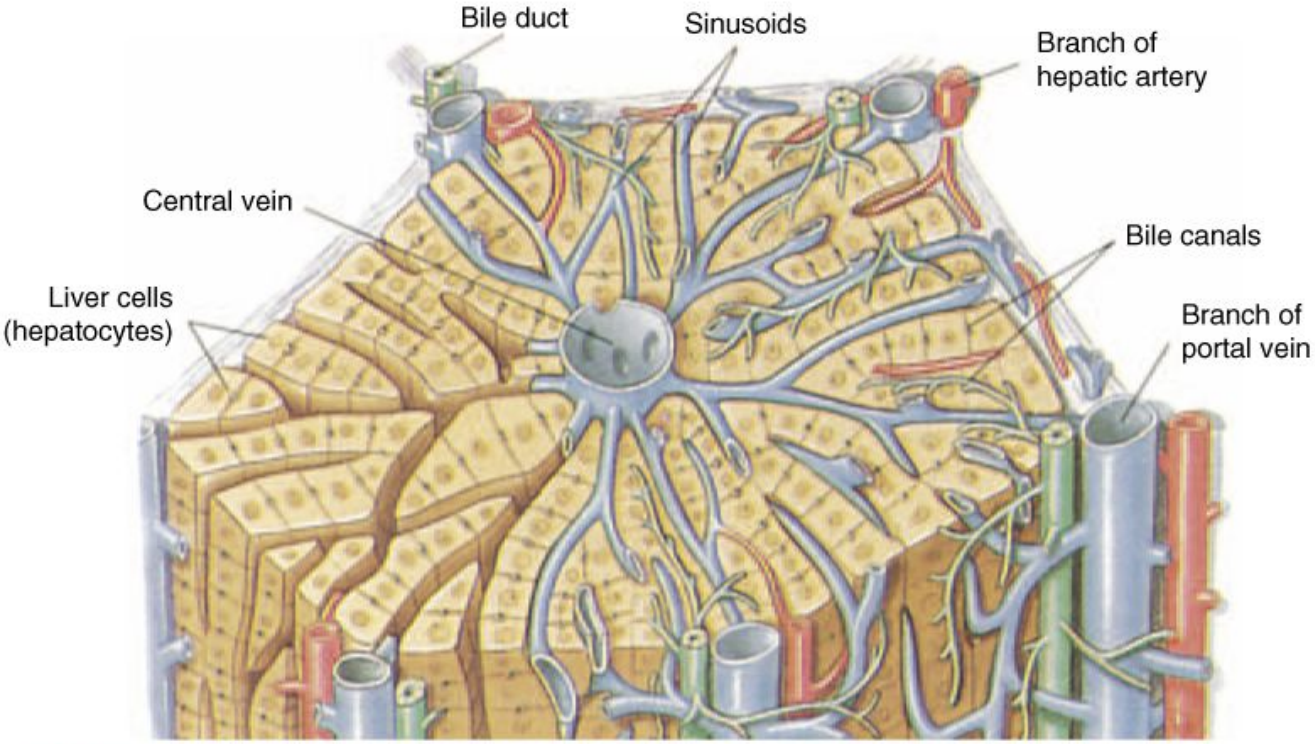

Figure 18–7 Liver structure showing hepatic lobule and hepatic cell. (Credit: Medical and Scientific Illustration.)

Желчный пузырь

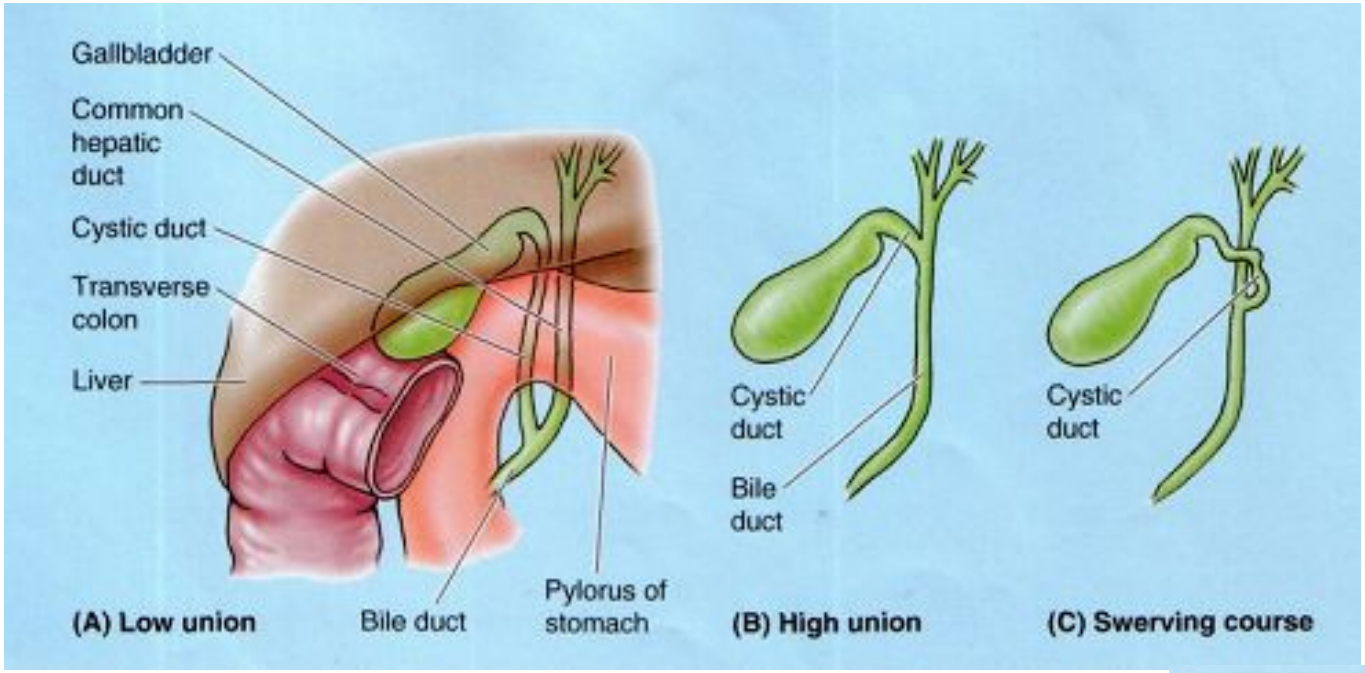

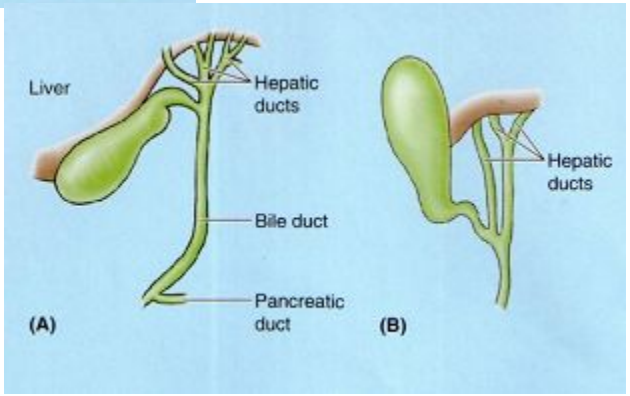

Билиарный тракт

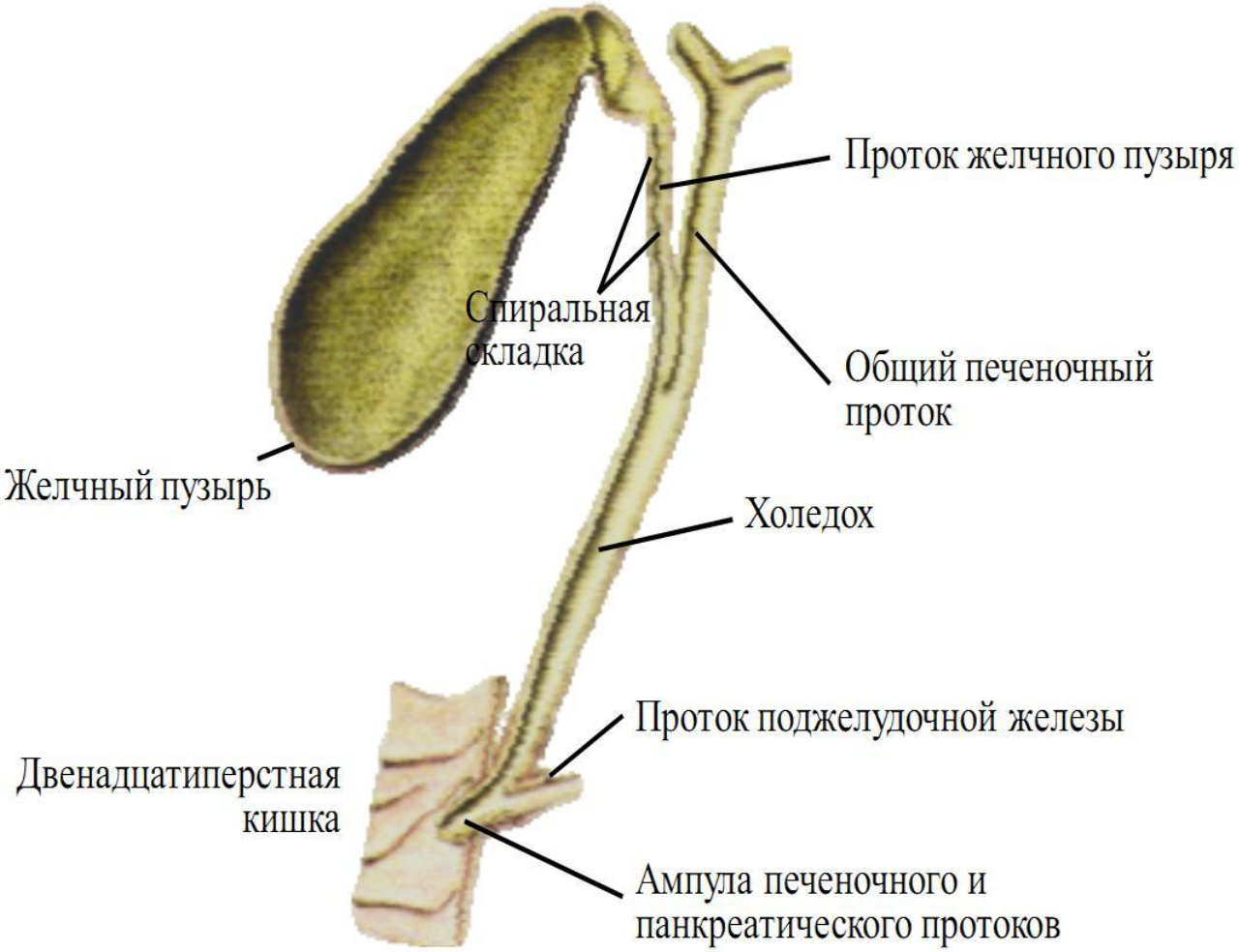

Загальний жовчний протік, Ductus choledochus

- Він розташовується спочатку у вільному правом краї печінково-дуоденальної зв'язки. Ліворуч і кілька ззаду від нього розташовується воротная вена. Його довжина складає в середньому 6-8 см. Протягом загальної жовчної протоки виділяють 4 частини:
- 1) супрадуоденальную частина **загальної жовчної протоки** йде до дванадцятипалої кишки у правому краї lig. hepatoduodenale і має протяжність 1-3 см;
- 2) ретродуоденальную частина **загальної жовчної протоки** довжиною близько 2 см розташовується позаду верхньої горизонтальної частини duodenum приблизно на 3-4 см правіше воротаря шлунка. Вище і ліворуч від нього проходить воротная вена, нижче і праворуч - a. gastroduodenalis;
- 3) панкреатична частина **загальної жовчної протоки** довжиною до 3 см проходить в товщі головки підшлункової залози або позаду неї. В цьому випадку проток прилягає до правого краю нижньої порожнистої вени. Воротна вена лежить глибше і перетинає панкреатичну частина загальної жовчної протоки в косому напрямку зліва;
- 4) інтерстиціальна, кінцева, частина **загальної жовчної протоки** має довжину до 1,5 см. Проток прободает заднемедіальной стінку середньої третини низхідній частині дванадцятипалої кишки в косому напрямі і відкривається на вершині великого (фатерова) сосочка дванадцятипалої кишки, papilla duodeni major. Сосочок розташований в області поздовжньої складки слизової оболонки кишки. Найчастіше кінцева частина ductus choledochus зливається з протокою підшлункової залози, утворюючи при входженні в кишку *печінково-підшлункову ампулу*, Ampulla hepatopancreatica.
- У товщі стінки великого дуоденального сосочка ампулу оточують гладкі кільцеві м'язові волокна, що утворюють **сфінктер печінково-підшлункової ампули**, M. sphincter ampullae hepatopancreaticae.

Підшлункова залоза

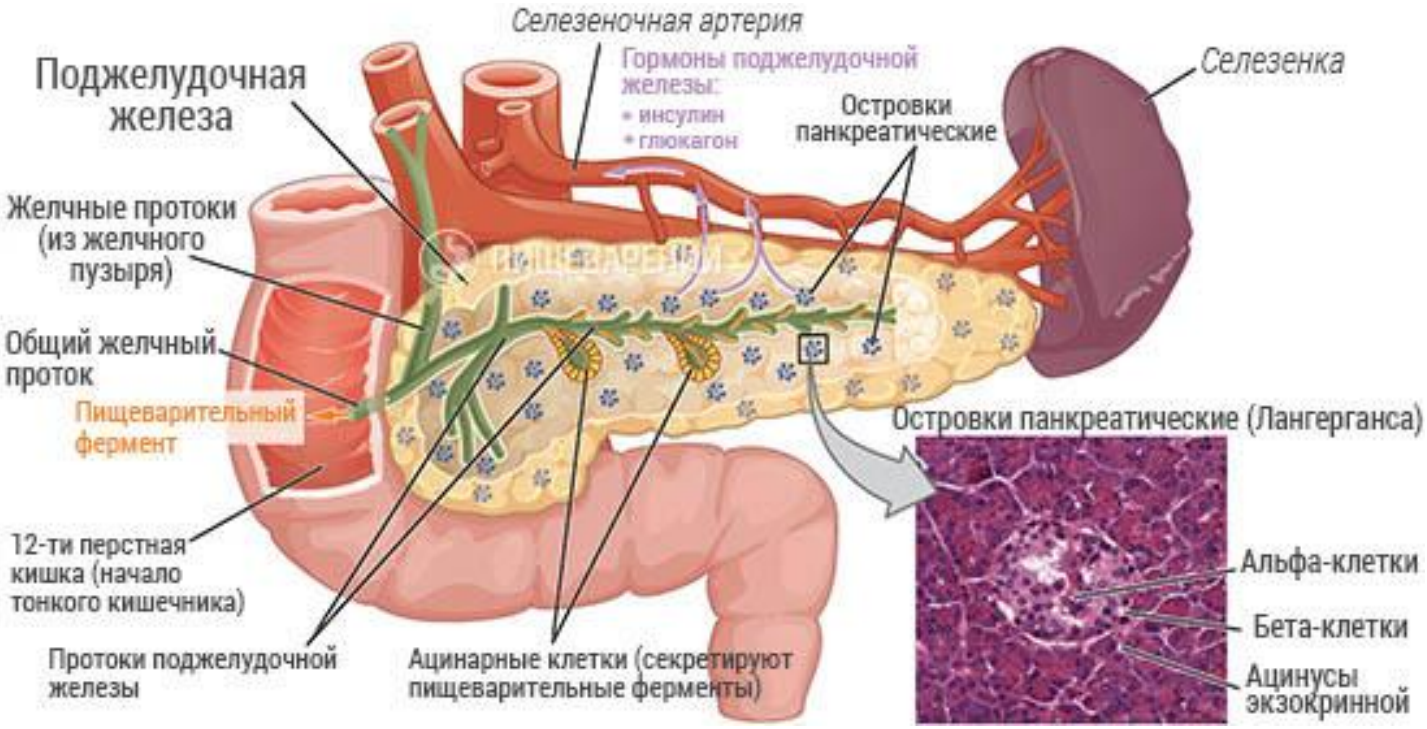

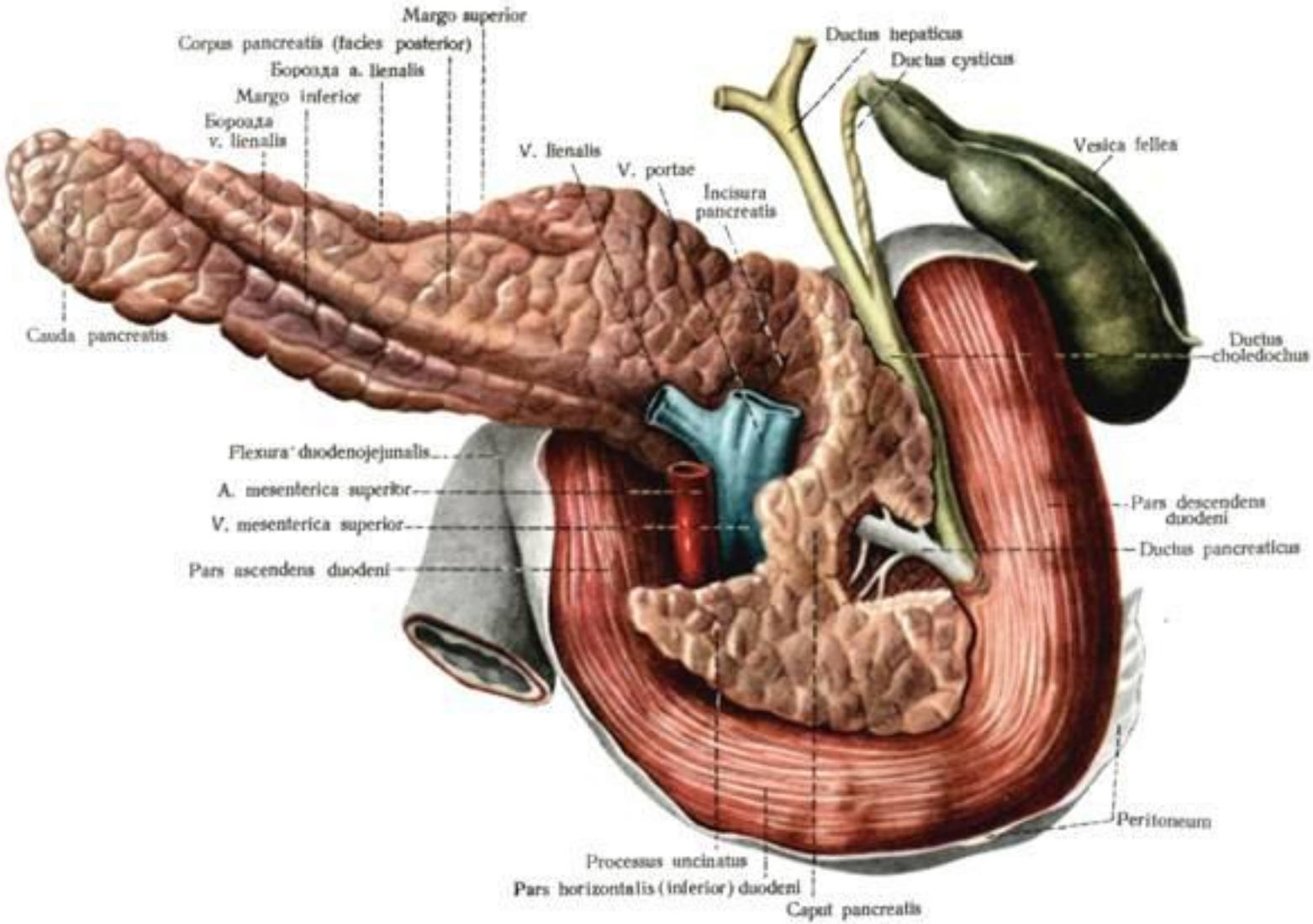
Margo superior
Corpus pancreatis (facies posterior)
Борозда a. lienalis
Margo inferior
Борозда
v. lienalis
Cauda pancreatis
V. lienalis
V. portae
Incisura
pancreatis
Ductus hepaticus
Ductus cysticus
Vesica fellea
Ductus
choledochus
Flexura duodenojejunalis
A. mesenterica superior
V. mesenterica superior
Pars ascendens duodeni
Pars descendens
duodeni
Ductus pancreaticus
Peritoneum
Processus uncinatus
Pars horizontalis (inferior) duodeni
Caput pancreatis

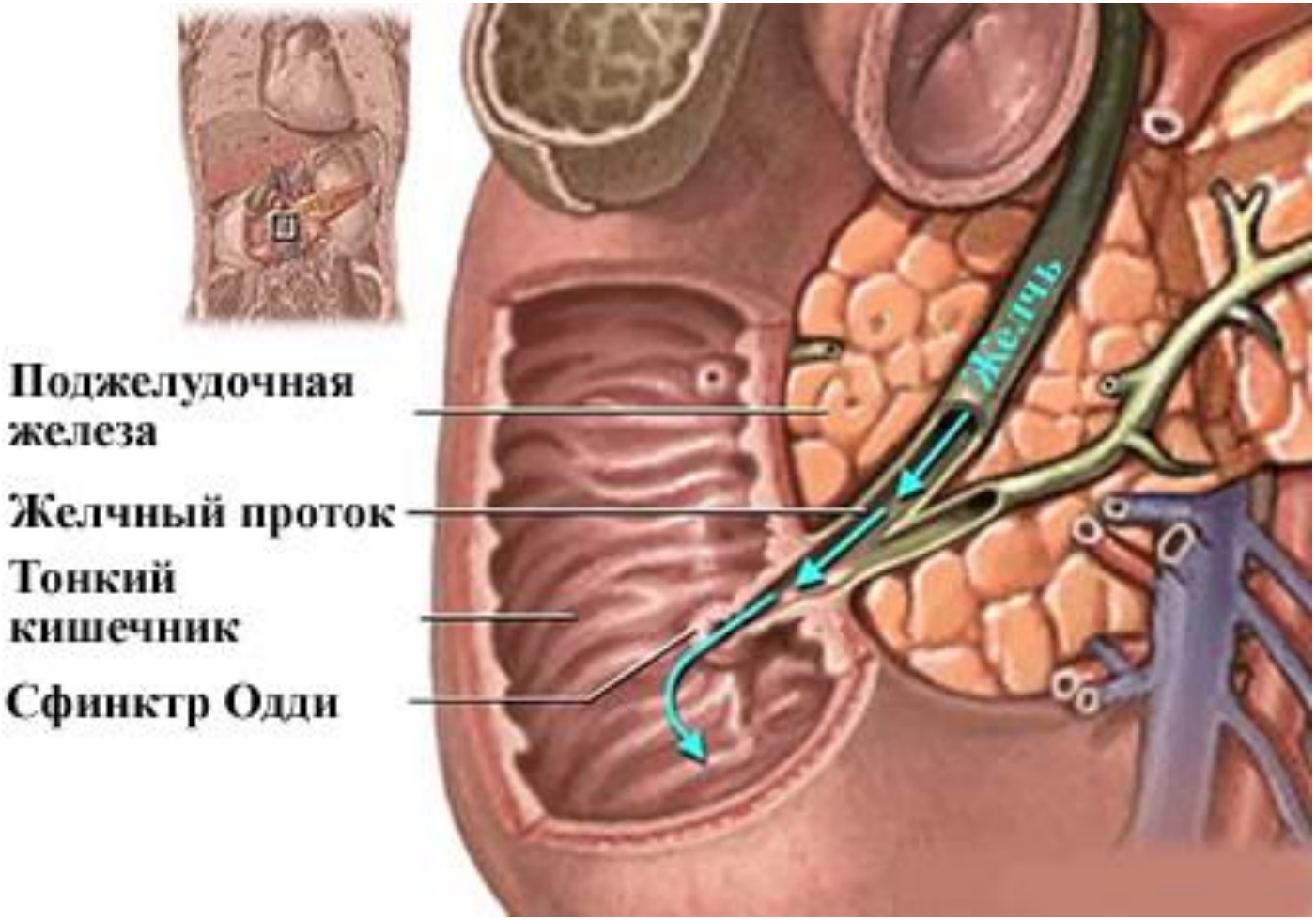
Поджелудочная железа
Желчный проток
Тонкий кишечник
Сфинктр Одди
Желчь

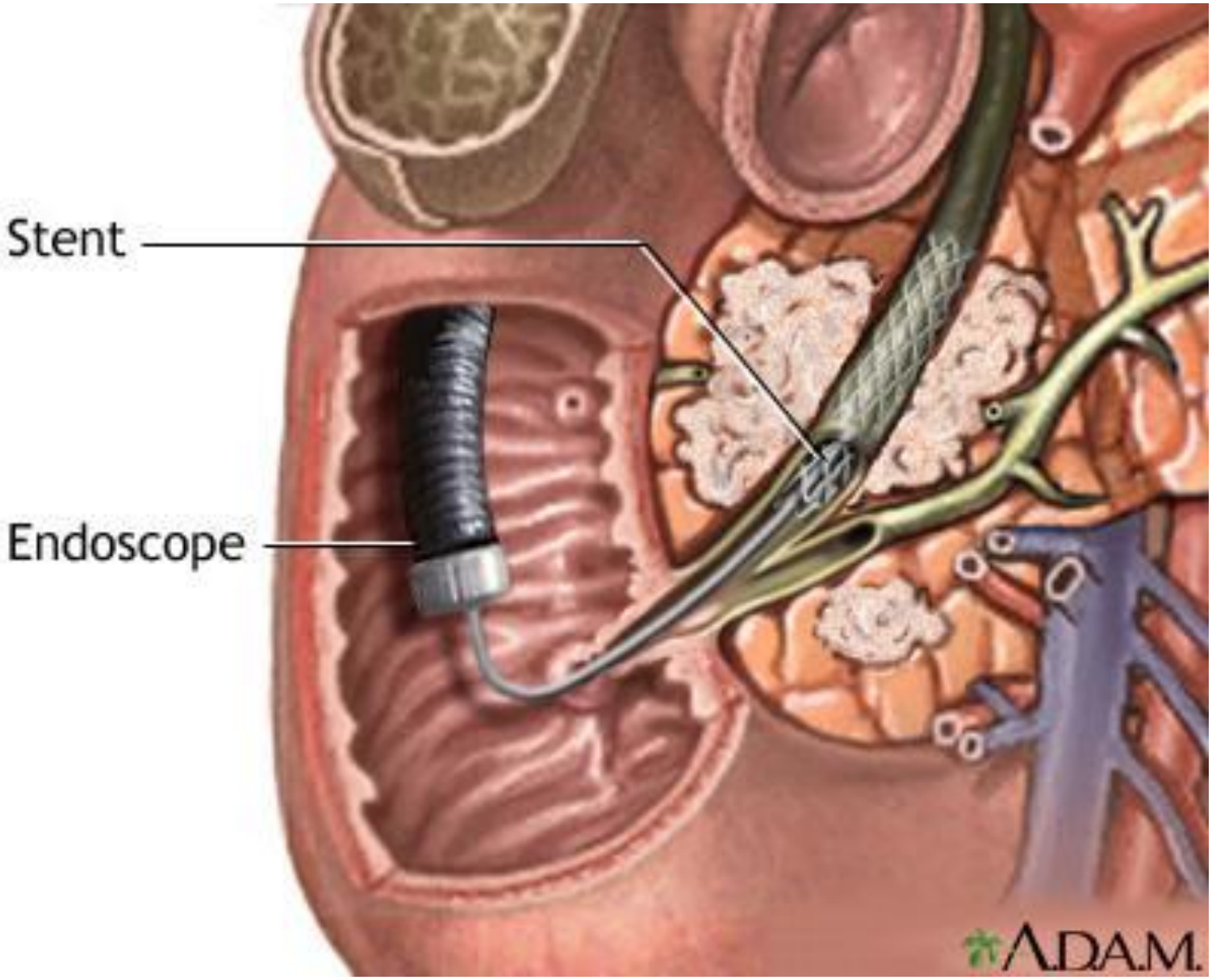
Stent
Endoscope
A.D.A.M.