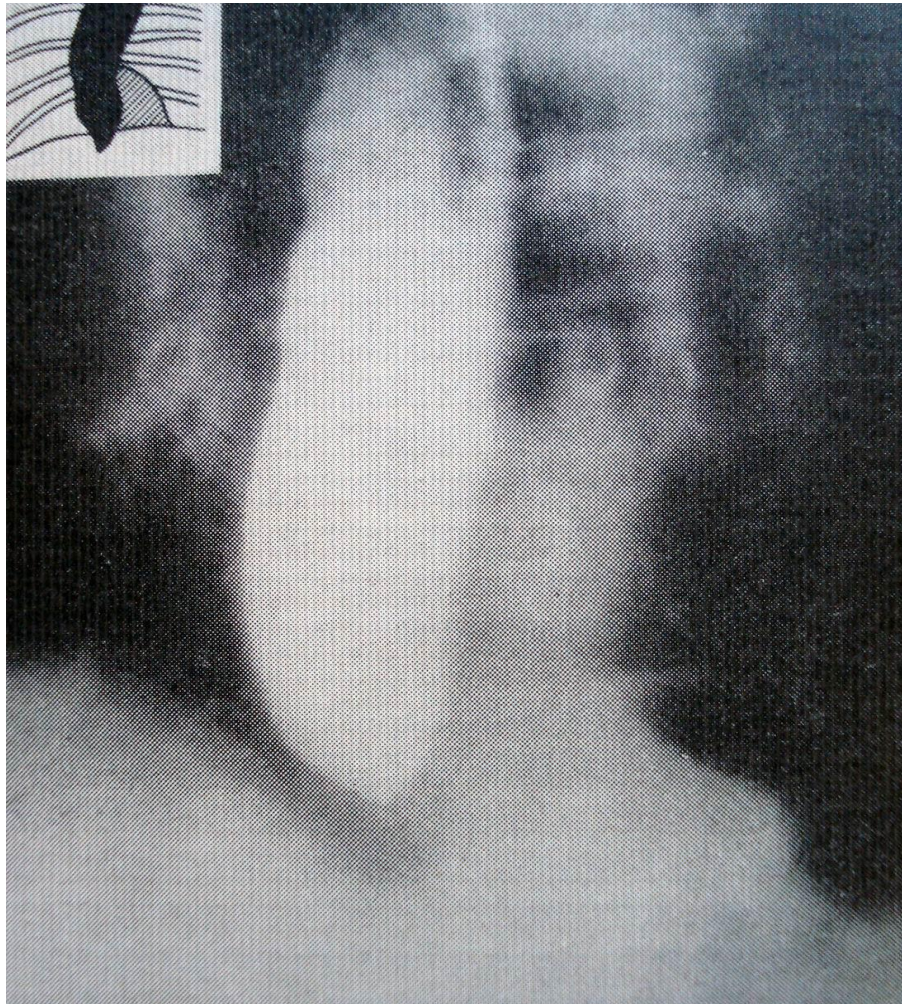


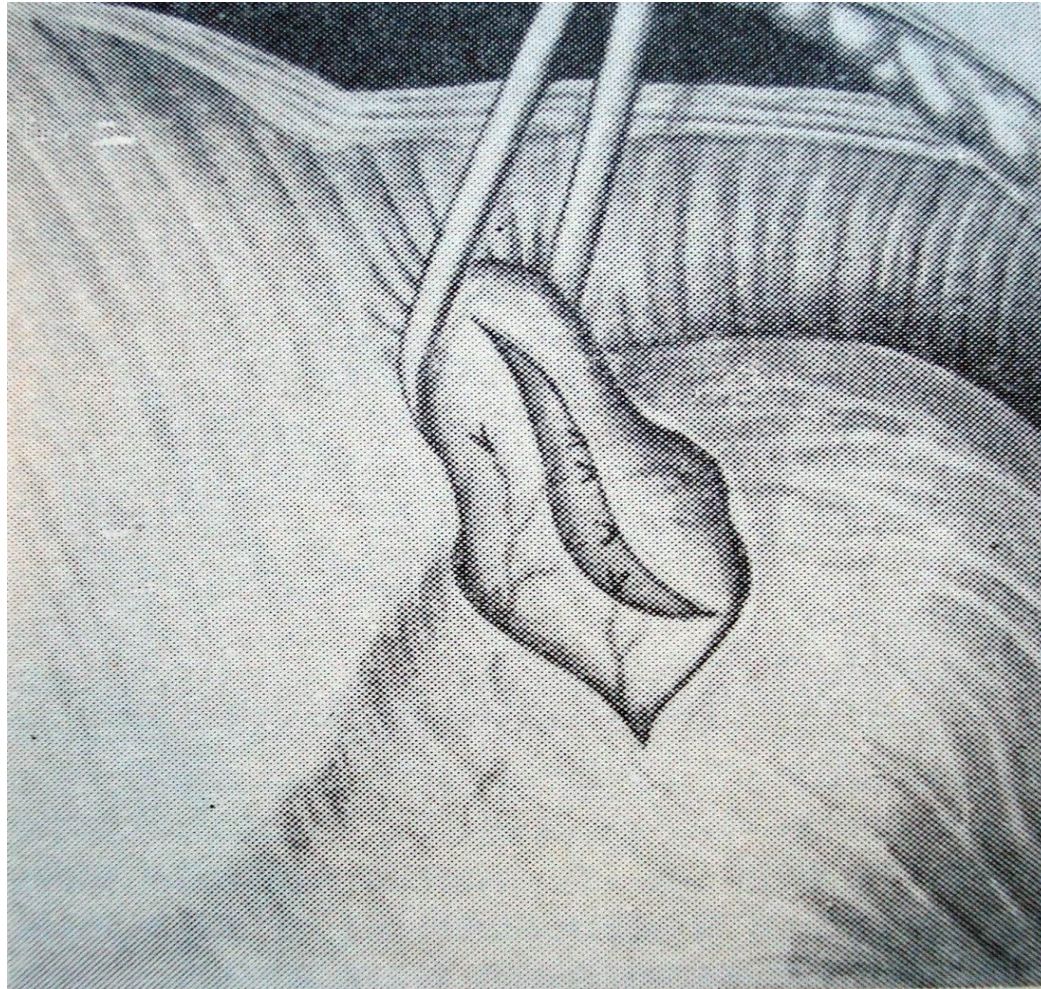
ЗАБОЛЕВАНИЯ ПИЩЕВОДА

Доцент Шестаков В.В.

Кардиоспазм



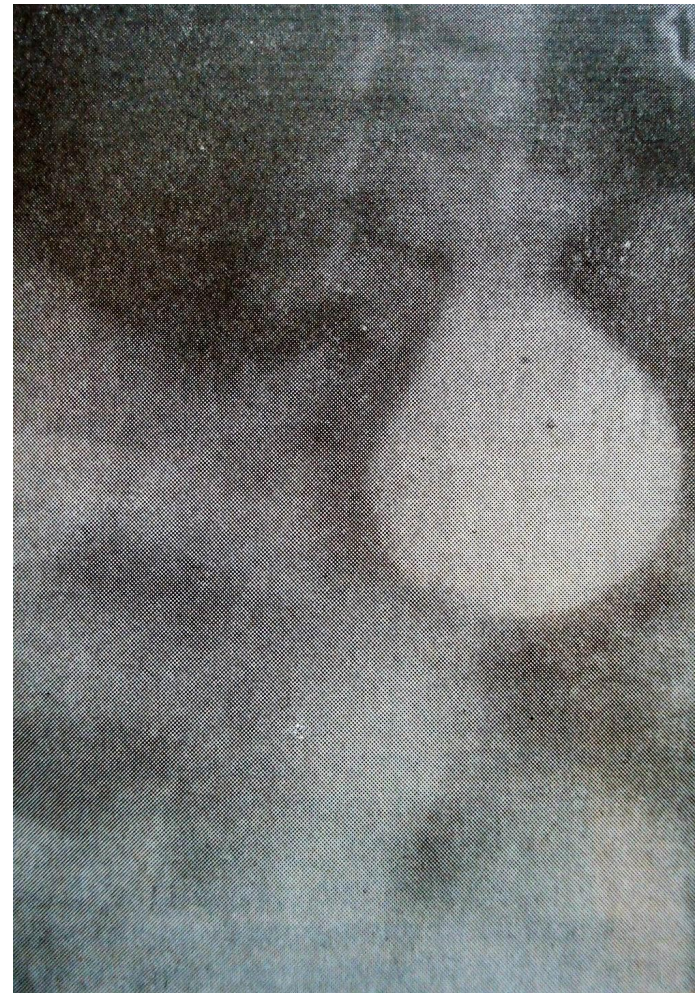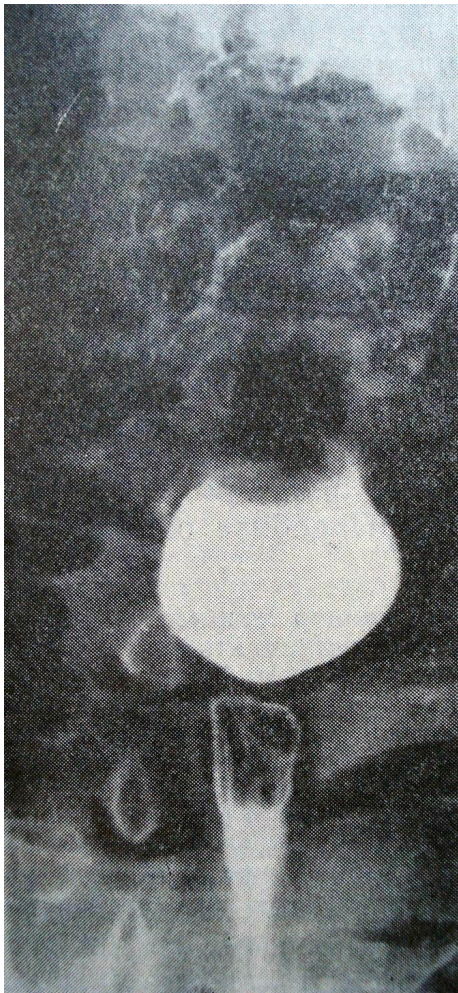
Операция Геллера



Кардиодилататор



Шейный дивертикул



Операция при шейном дивертикуле

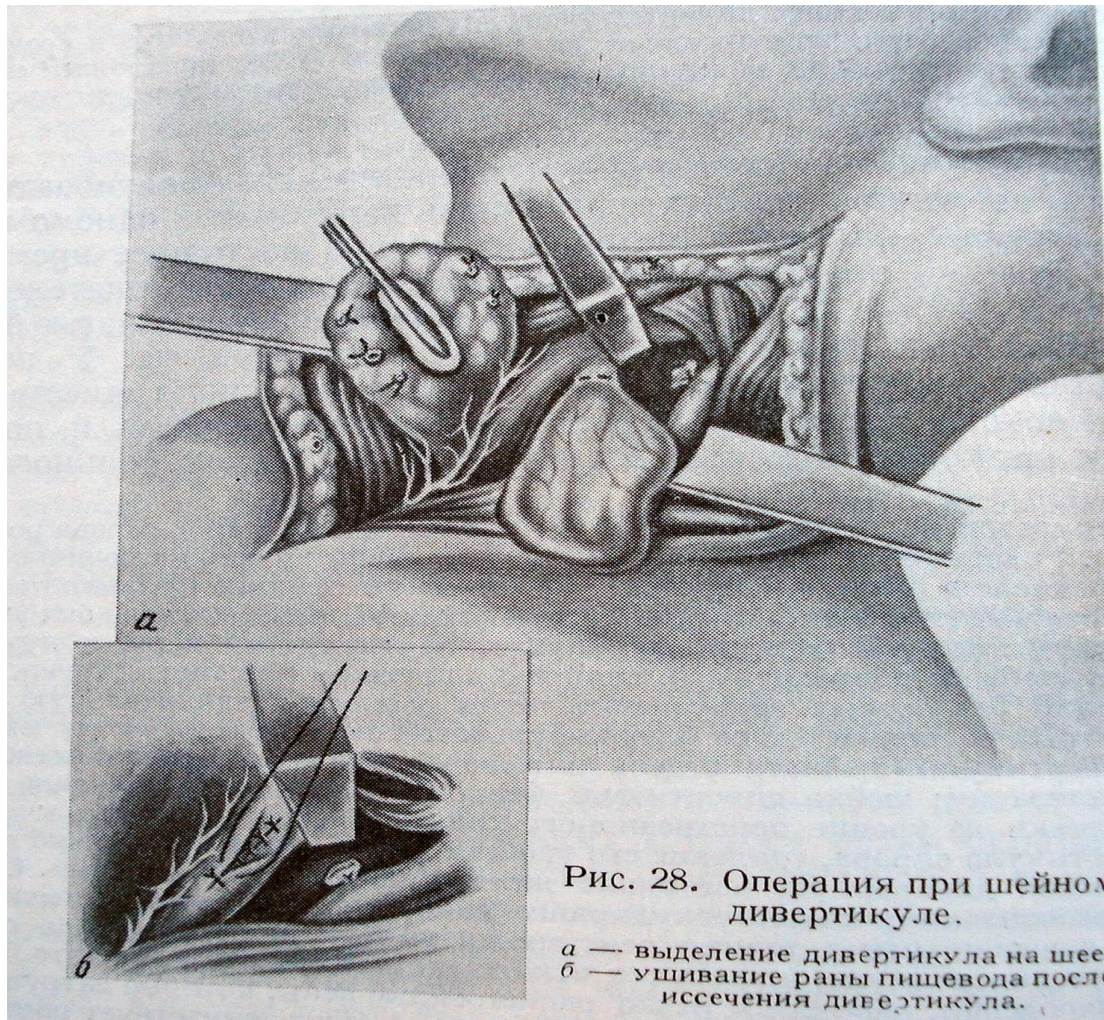
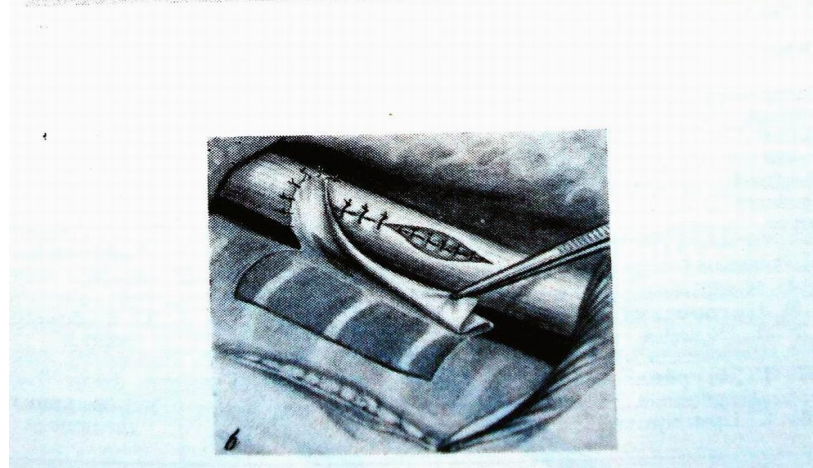
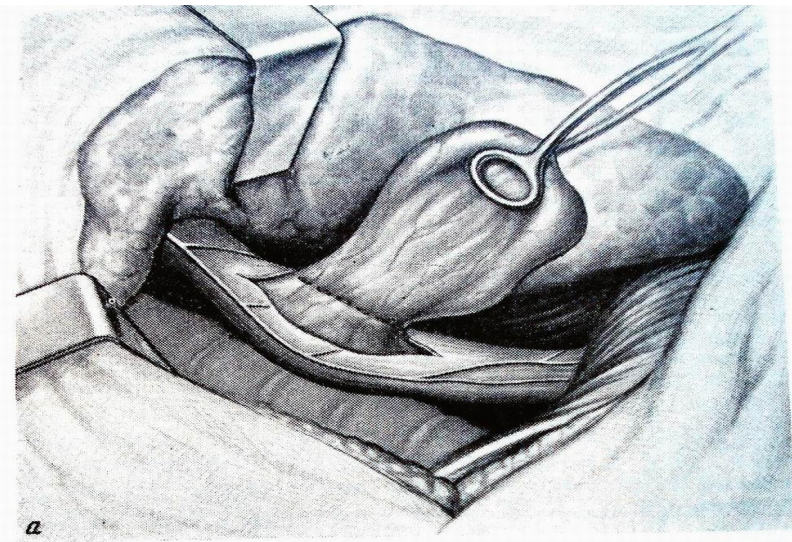


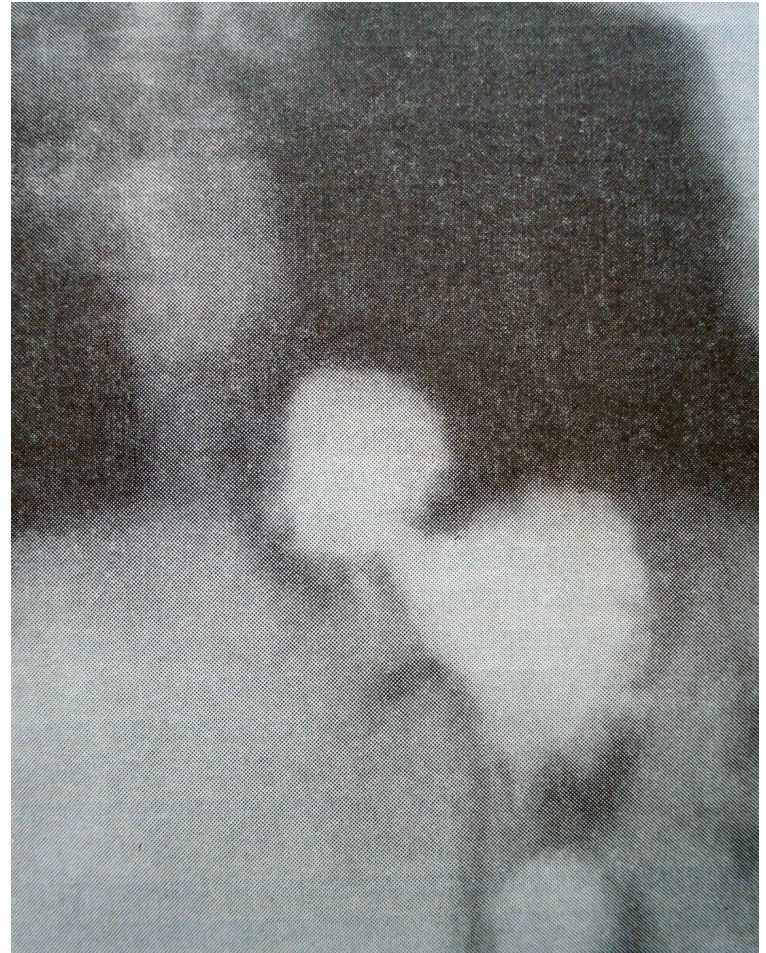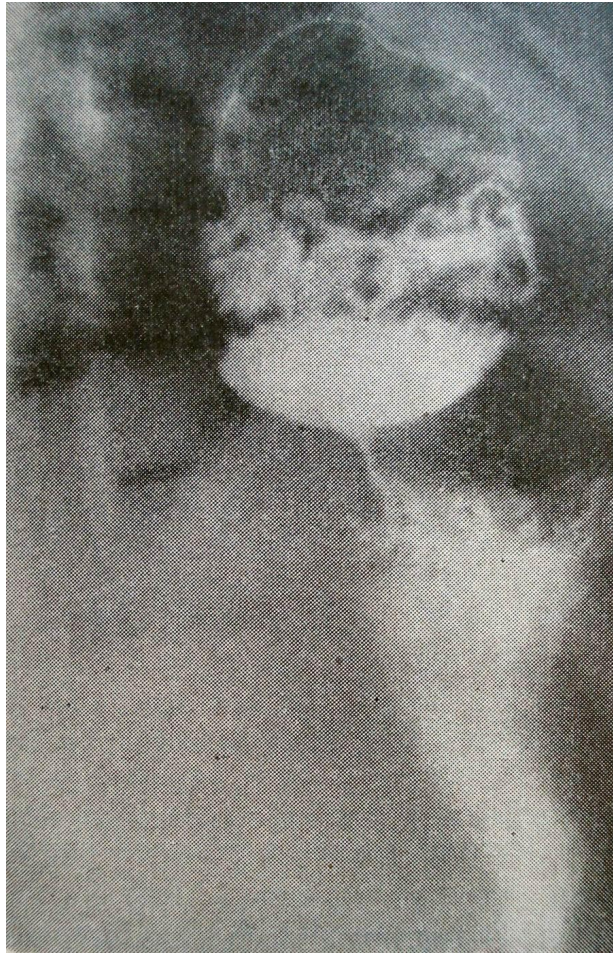Рис. 28. Операция при шейном дивертикуле.

а — выделение дивертикула на шее;
б — ушивание раны пищевода после иссечения дивертикула.

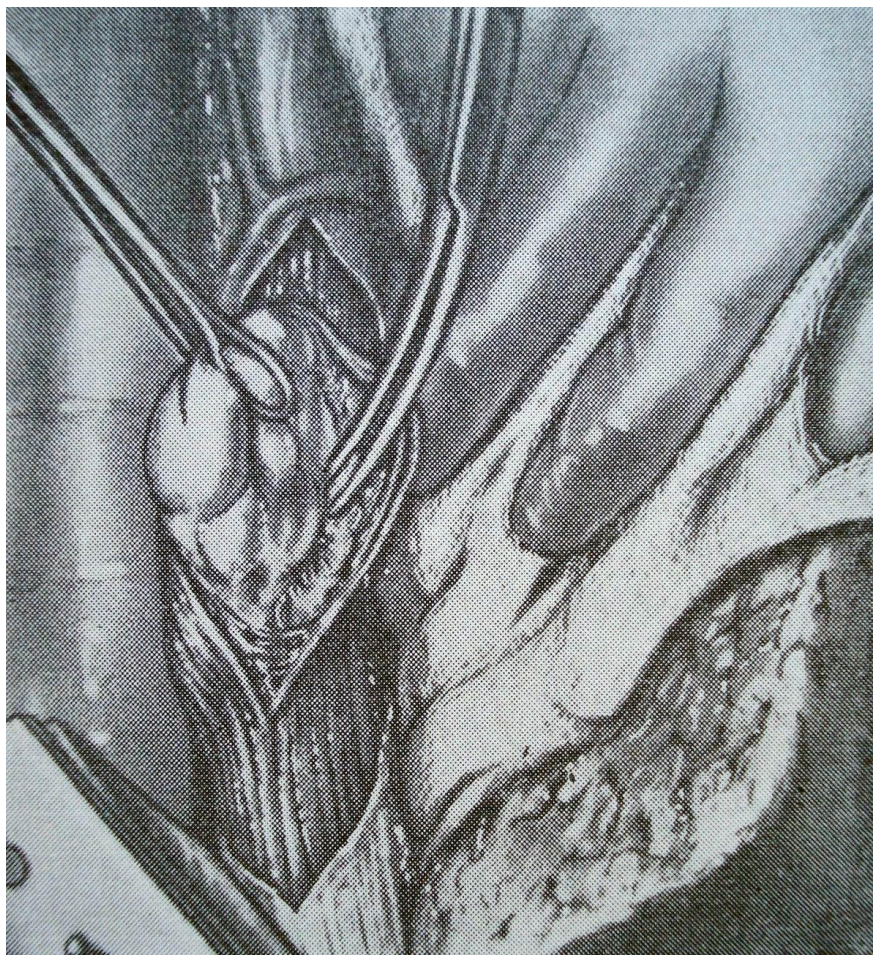Операция иссечения эпифренального дивертикула



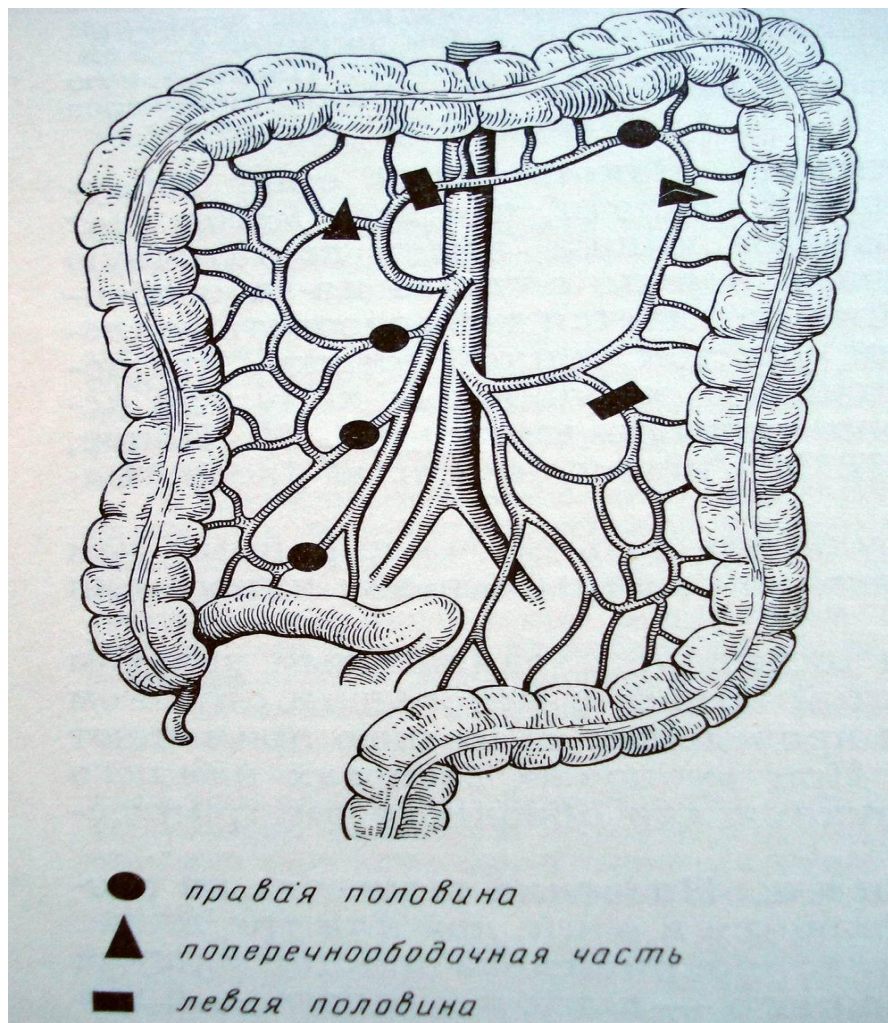
Грыжа пищеводного отверстия диафрагмы



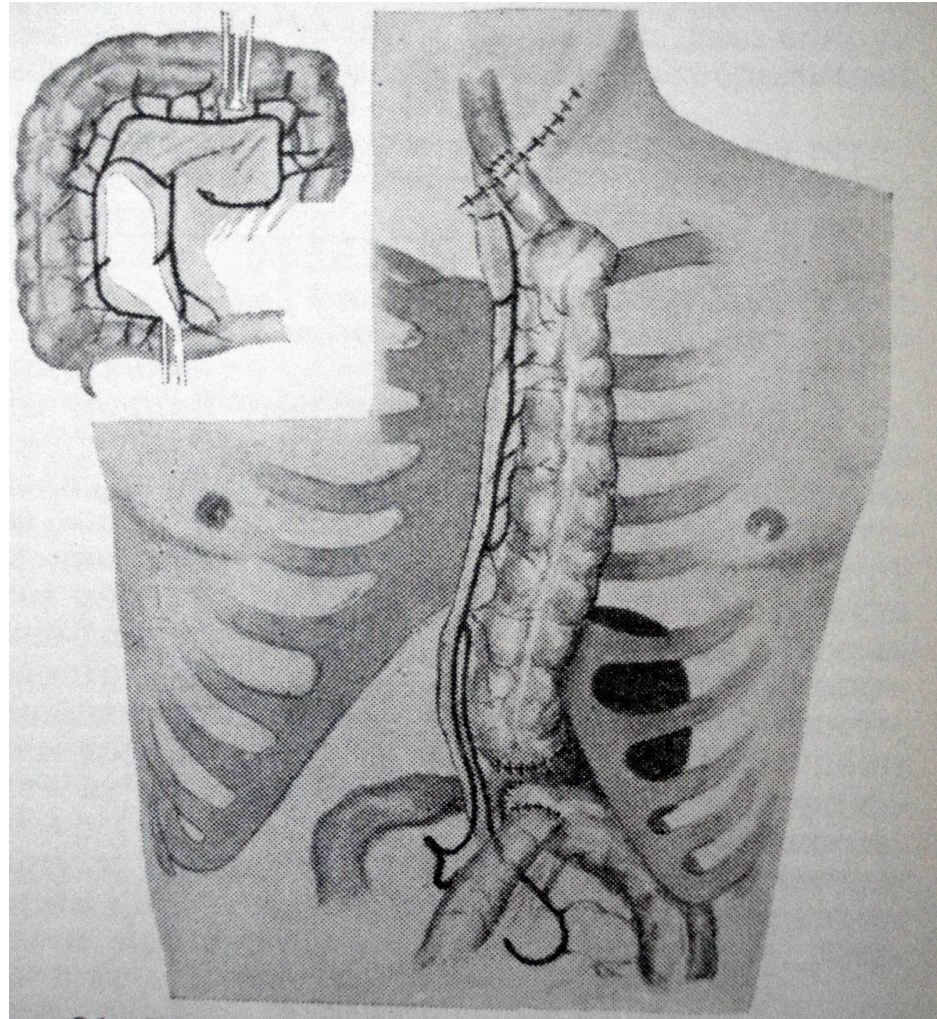
Энуклеация лейомиомы пищевода из мышечной стенки



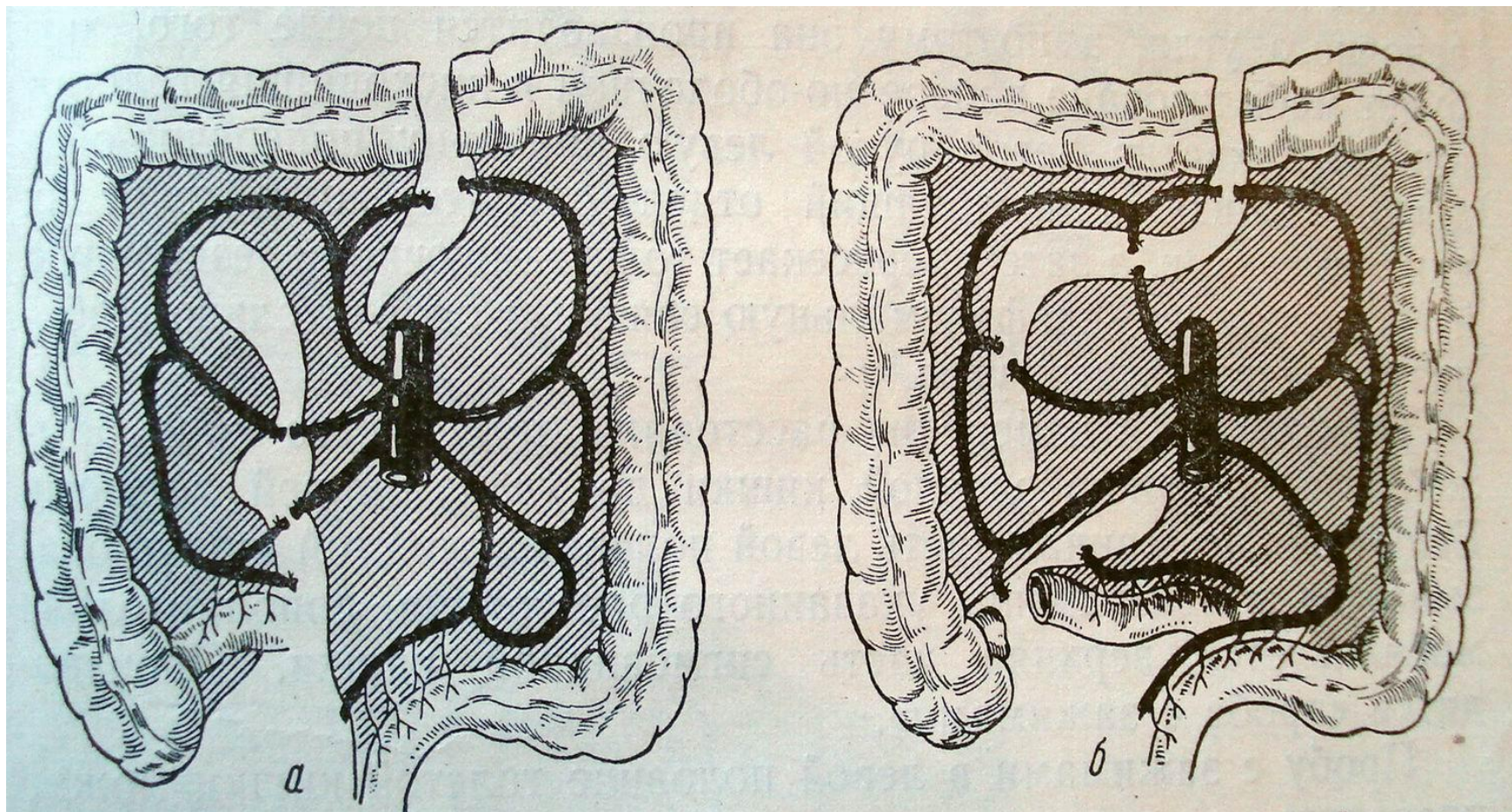
Кровоснабжение толстой кишки



Подкожная эзофагопластика правой половиной толстой кишки



Образование трансплантата из правой половины толстой кишки



Спасибо за внимание