Вопросы и ответы

Перечислите отделы зрительного анализатора

Зрительный анализатор

Состоит из 3-х частей:

- Периферический зрительный анализатор – это глазное яблоко с его придаточным аппаратом
- Зрительный путь
- Зрительный центр восприятия головного мозга

Назовите нейроны сетчатки

3 нейронных звена зрительного пути

- 1 нейрон – это слой палочек и колбочек,
- 2 нейрон – это биполярные клетки,
- 3 нейрон – это ганглиозные клетки с аксонами. Вместе они образуют периферическую часть зрительного пути: зрительные нервы, хиазма и зрительный тракт и заканчиваются в клетках наружного коленчатого тела.
- Наружное коленчатое тело – это первичный зрительный центр. От клеток наружного коленчатого тела берут начало волокна центрального нейрона зрительного пути (зрительная лучистость) и заканчиваются в затылочной доле мозга.

Схема зрительных путей в головном мозге человека

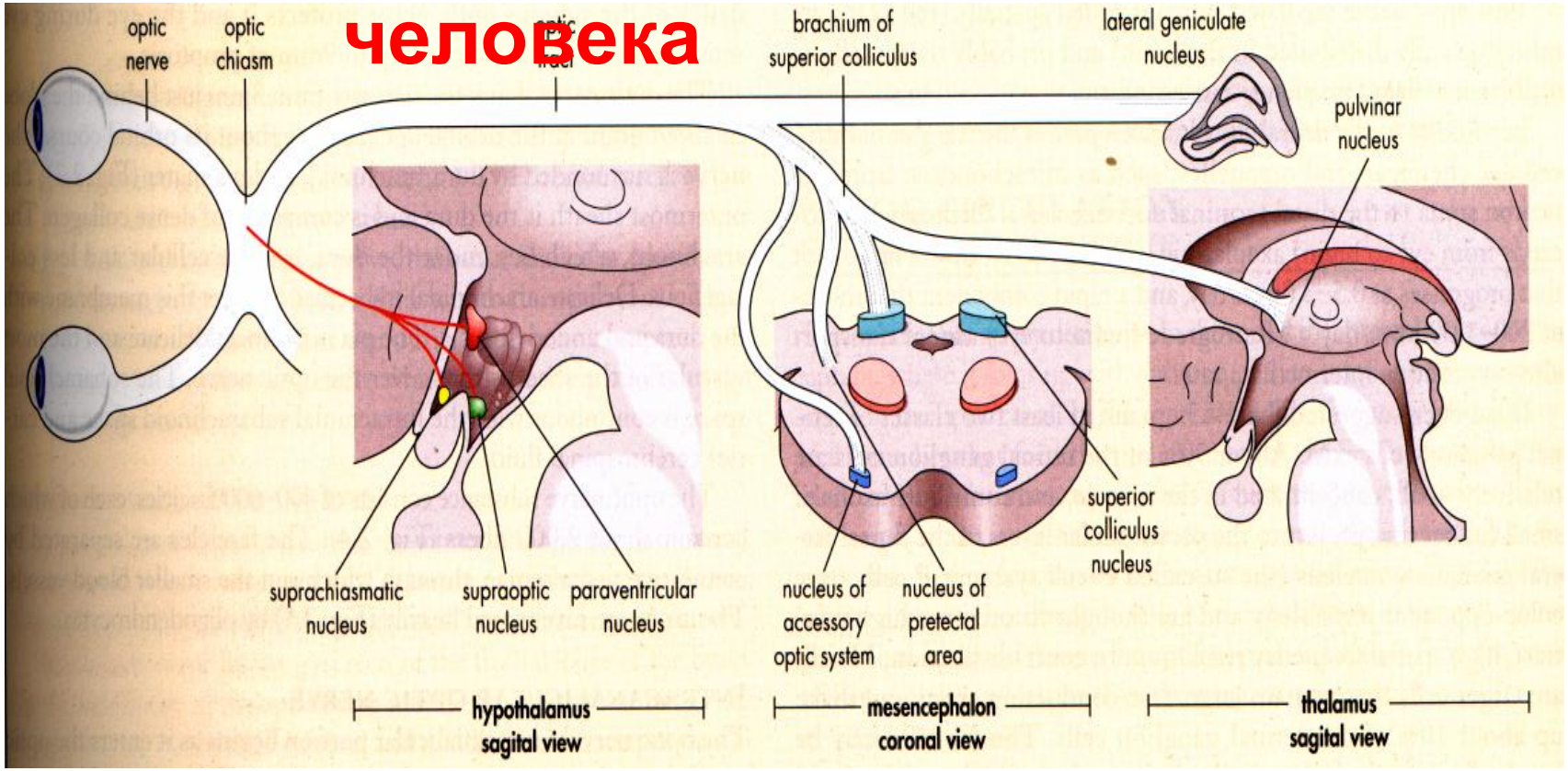

Четыре отдела зрительного нерва

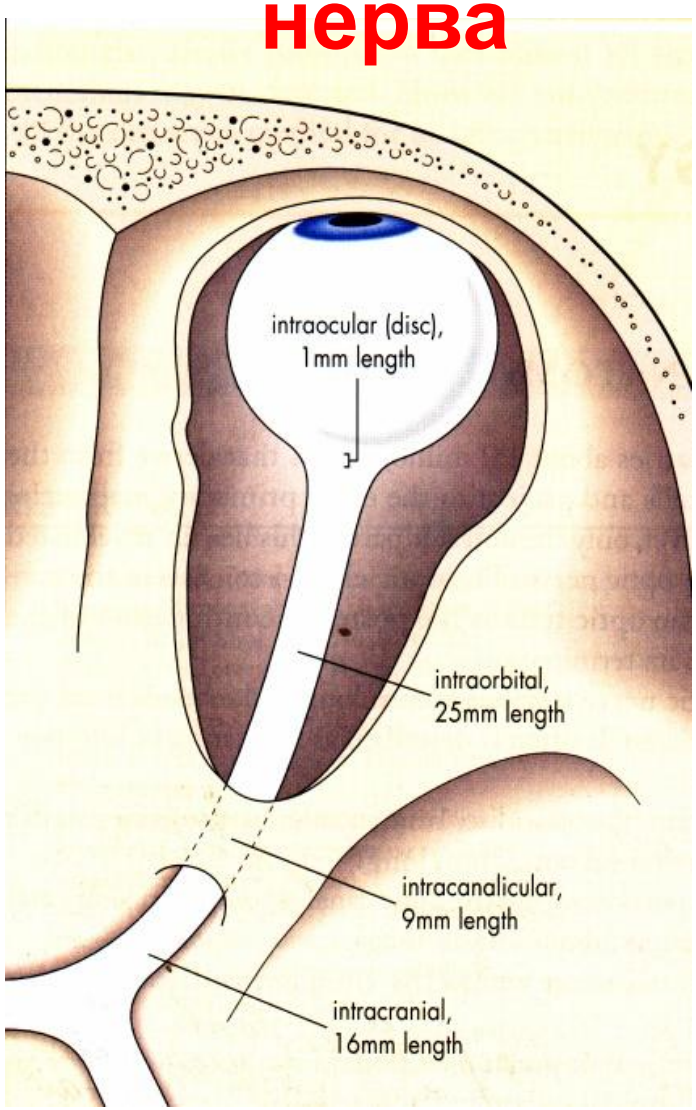

- внутриглазной
- глазничный
- внутриканальцевый
- внутричерепной

- Общая длина варьирует от 35 до 55 мм.
- 25 –30 мм составляет глазничный отрезок нерва, который в горизонтальной плоскости имеет S-образный изгиб

- **В полости черепа зрительные нервы соединяются над областью турецкого седла, образуя хиазму. Она граничит снизу с диафрагмой турецкого седла, сверху – с дном III желудочка, по бокам – с внутренними сонными артериями, сзади – с воронкой гипофиза.**
- **В области хиазмы частично перекрещиваются волокна зрительных нервов, идущие от носовых половин сетчатки. Переходя на противоположную сторону, они соединяются с волокнами от височных половин сетчатки другого глаза и образуют зрительные тракты. Здесь же частично перекрещиваются и папилломакулярные пучки.**

Перечислите слои сетчатки

Покажите каждый слой

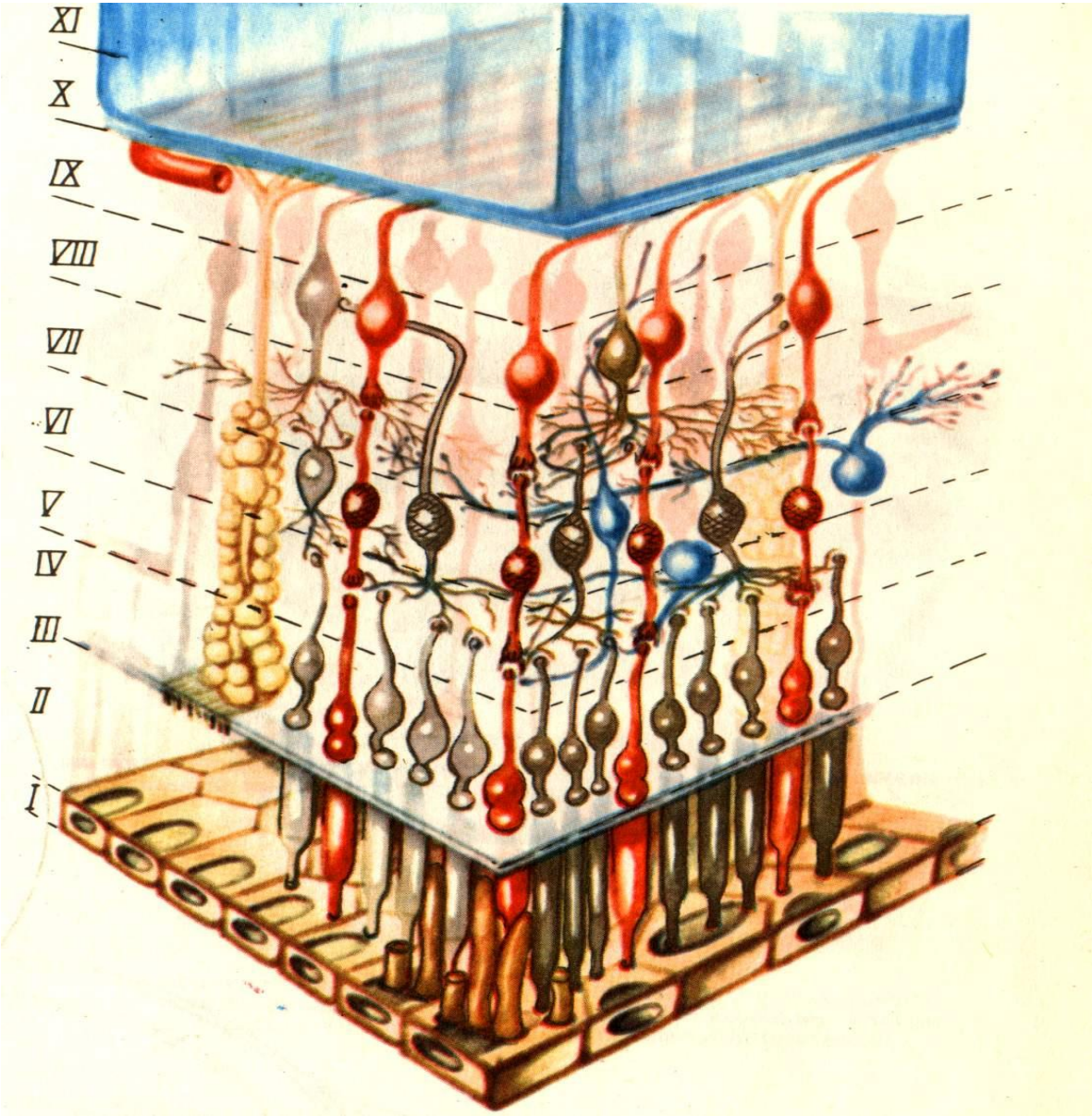

Строение сетчатки

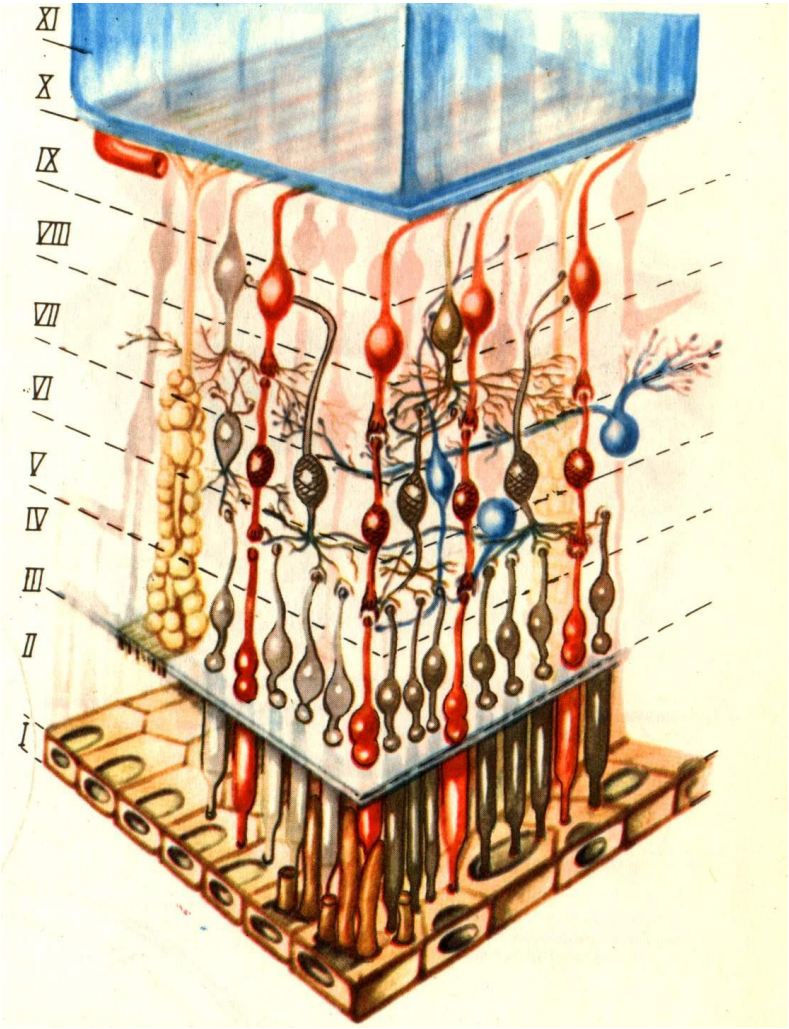

11.Стекловидное тело

10.Внутренняя пограничная мембрана

9.Слой нервных волокон

8.Ганглионарный слой

7.Внутренний сетчатый слой

6.Внутренний зернистый слой

5.Наружный сетчатый слой

4.Наружный зернистый слой

3.Наружный пограничный слой

2.Слой палочек и колбочек

1.Пигментный эпителий

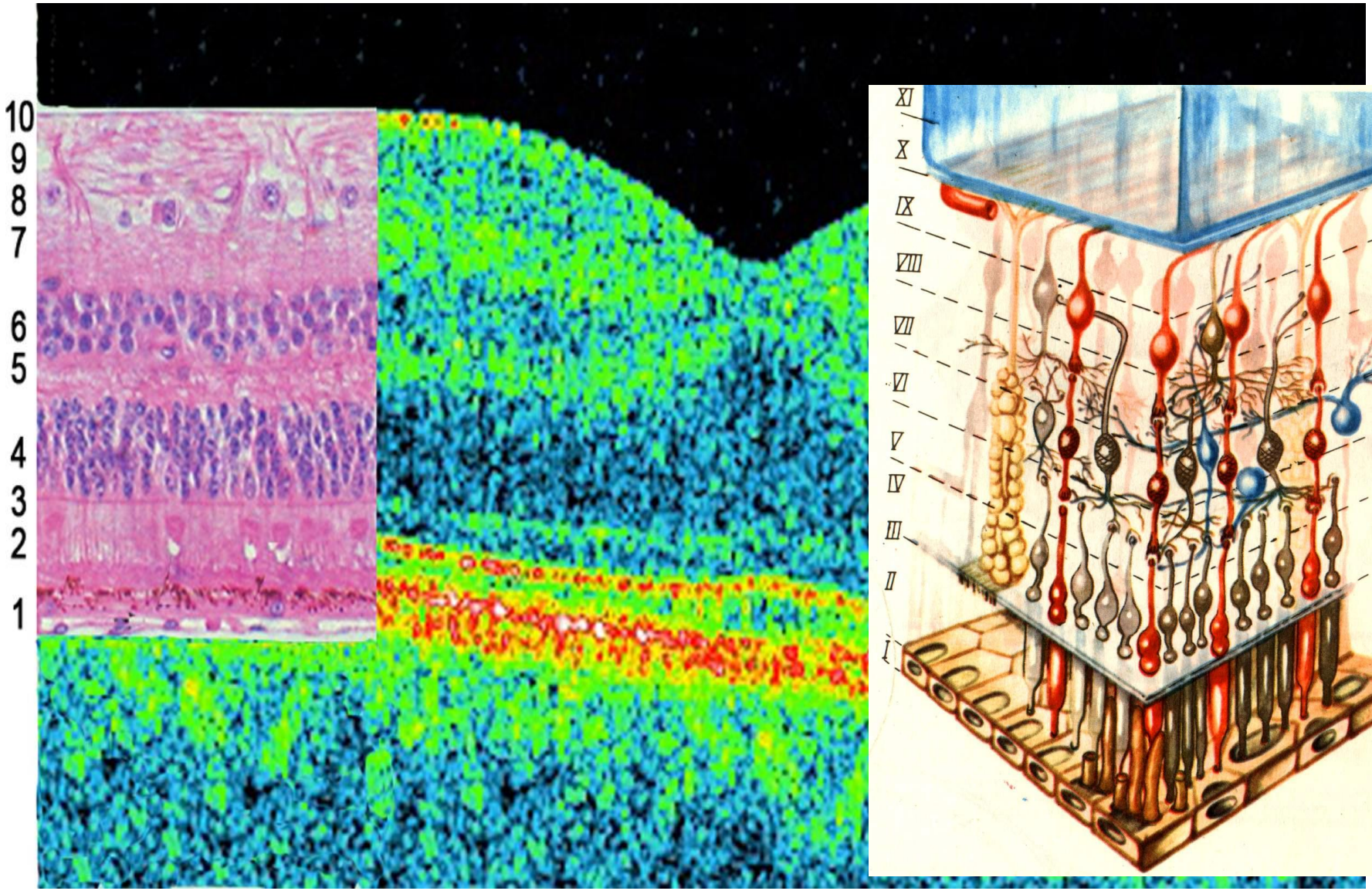
10
9
8
7
6
5
4
3
2
1
XI
X
IX
VIII
VII
VI
V
IV
III
II
I

Назовите структуры гематоретинального барьера?

Пигментный эпителий и стекловидная пластинка собственно сосудистой оболочки

Чем образована наружная пограничная мембрана?

Отростками мюллеровских клеток

(синаптическими комплексами мжду мюллировскими клетками и фоторецепторами)

Какой слой (и чем он характеризуется) разделяет сетчатку на наружный и внутренний отдел

5й –наружный сетчатый слой

-это переходная зона между I и II нейронами,т.е. между фоторецепторами и биполярными клетками.

В этом слое расширенные части аксонов фоторецепторов, содержащие синаптические пузырьки, контактируют с отростками биполярных и горизонтальных клеток. Этот слой является границей 2х кровоснабжения: наружные слои кровоснабжаются из хориодеи, а внутренние из ЦАС

Из чего состоит внутренний зернистый слой?

Внутренний зернистый слой составляют ядера биполярных, мюллеровских, горизонтальных и амакриновых клеток

Дайте характеристику выше перечисленных клеток

Внутренний зернистый:

- **Биполярные клетки**-2 нейрон зрительного пути, имеет синаптические контакты с фоторецепторами и ганглиозными клетками. Различают палочковые, карликовые и плоские.
- **Горизонтальные и амакриновые клетки** –это вставочные нейроны, осуществляющие интегрирующие ассоциативные связи в слоях клеток: горизонтальные между аксонами палочек и колбочек, амакриновые-с отростками биполярных и ганглиозных клеток также по горизонтали
- **Миллеровские**- это клетки глии. Их отростки направляются в наружные слои сетчатки и соединяются синаптическими комплексами с палочками и колбочками. Имеют множество микроворсинок, которые проникают между палочками и колбочками

В каком слое располагается кровеносная капиллярная сеть сетчатки?

Во внутреннем сетчатом слое. Это синаптическая зона 2 и 3 нейрона