ЗАДАЧИ НА КОС

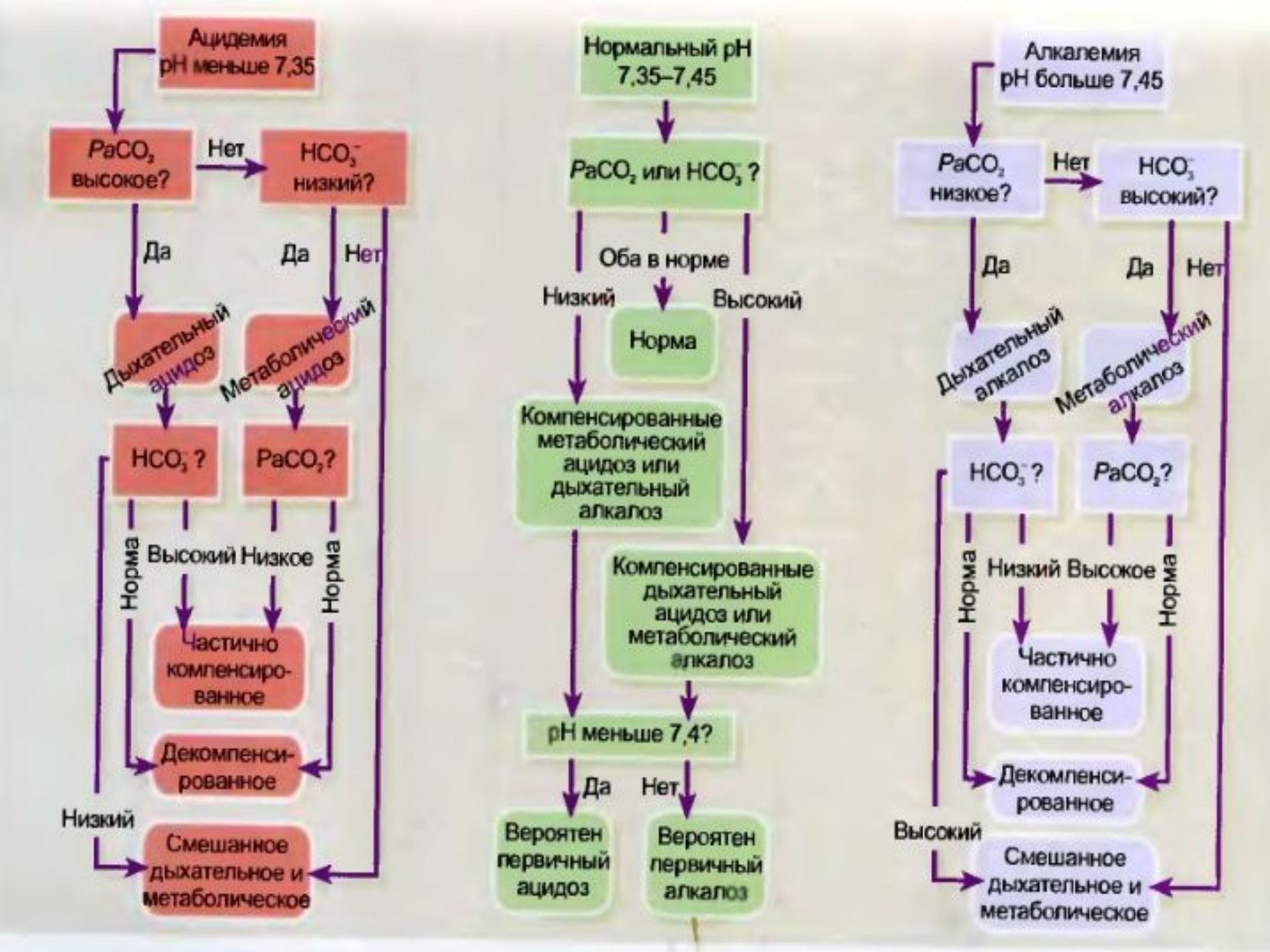
Ацидемия
pH меньше 7,35
PaCO2 высокое?
Нет
HCO3- низкий?
Да
Да
Нет
Дыхательный ацидоз
Метаболический ацидоз
HCO3- ?
PaCO2?
Норма
Высокий
Низкое
Норма
Частично компенсированное
Декомпенсированное
Низкий
Смешанное дыхательное и метаболическое
Нормальный pH
7,35–7,45
PaCO2 или HCO3- ?
Оба в норме
Низкий
Высокий
Норма
Компенсированные метаболический ацидоз или дыхательный алкалоз
Компенсированные дыхательный ацидоз или метаболический алкалоз
pH меньше 7,4?
Да
Нет
Вероятен первичный ацидоз
Вероятен первичный алкалоз
Алкалемия
pH больше 7,45
PaCO2 низкое?
Нет
HCO3- высокий?
Да
Да
Нет
Дыхательный алкалоз
Метаболический алкалоз
HCO3- ?
PaCO2?
Норма
Низкий
Высокое
Норма
Частично компенсированное
Декомпенсированное
Высокий
Смешанное дыхательное и метаболическое

Задача 1

Анамнез

В туалете палаты был обнаружен 87-летний мужчина без сознания. Поскольку не было ни пульса, ни дыхания, то немедленно была начата сердечно-легочная реанимация, которая продолжается уже 12 минут. У пациента были ишемическая болезнь сердца, деменция и хроническая почечная недостаточность.

Обследование

Оценка по шкале комы Глазго равна 3 баллам, пациент выглядит бледным, имеется мраморность кожных покровов. Кардиомонитор фиксирует агональный ритм, как показано ниже. Пульс не пальпируется, дыхательных усилий нет. Производится вентиляция с помощью мешка и маски при 15 л/мин O_2.

ЭКГ

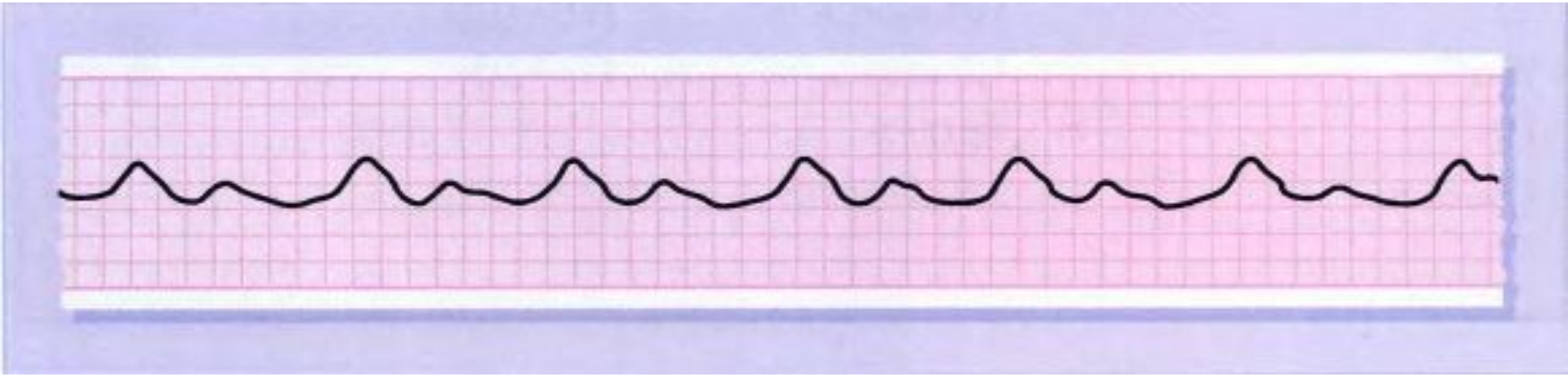

Анализ газов крови 10/02/2004 № 42333993 Дэвид Кинг	Артериальная кровь	**При дыхании 15 л O_2 через маску с мешком**
		Норма
H^+	160 нмоль/л	(35–45)
pH	6,8	(7,35–7,45)
PCO_2	4,8 кПа	(4,7–6,0)
	36 мм рт. ст.	(35–45)
PO_2	32 кПа	(> 10,6)
	240 мм рт. ст.	(> 80)
HCO_3^-	3,8 ммоль/л	(22–28)
BE	–20 ммоль/л	(–2...+2)
SpO_2	100%	(> 98%)
Лактат	9,0	(0,4–1,5)
K^+	4,5 ммоль/л	(3,5–5)
Na^+	136 ммоль/л	(135–145)
Cl^-	96 ммоль/л	(95–105)
iCa^{2+}	1,1 ммоль/л	(1–1,25)
Hb	14,0 г%	(13,5–17,5 г%)
Глюкоза	4 ммоль/л	(3,5–5,5)

Задача 2

Анамнез

В приемное отделение поступил 59-летний мужчина, страдающий алкоголизмом, после трех дней сильной боли в верхней части живота. Теперь он чувствует сильное удушье. В течение нескольких последних недель он пил до 1 л в пересчете на чистый спирт в неделю.

Обследование

Пациент, очевидно, страдает и выглядит плохо. Наблюдаются тахикардия (120 ударов/мин) и гипотензия (75/60 мм рт. ст.), выраженная болезненность в эпигастральной области.

Анализ пробы венозной крови при поступлении выявил существенное повышение активности амилазы (1890 Е/мин) и концентрации С-реактивного белка (274 мг/л). Рентгеновский снимок грудной клетки при поступлении показан ниже.

Rn ОГК

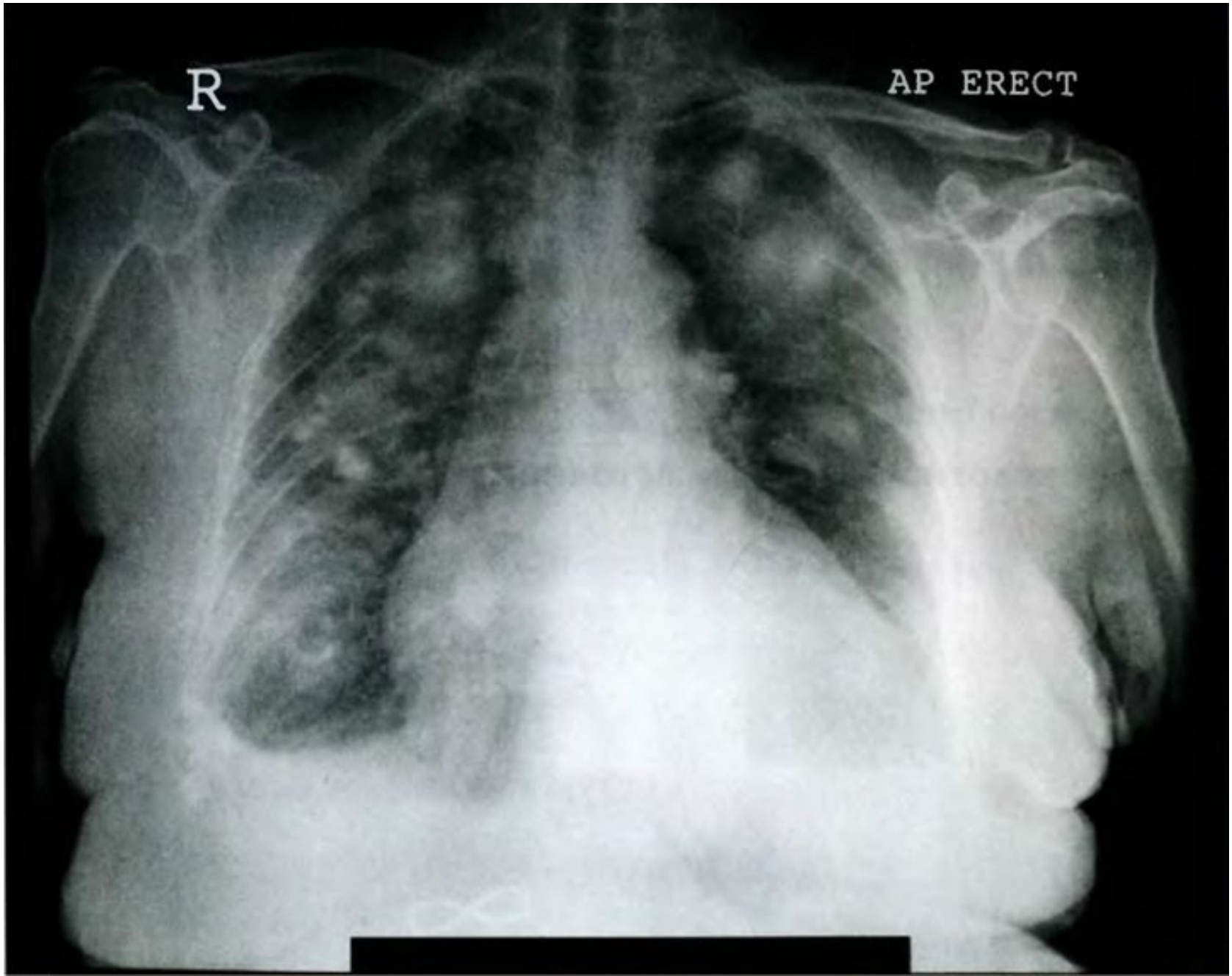

Анализ газов крови 10/08/2005 № 45679393 Даниэль Картер	Артериальная кровь	**При дыхании 15 л O_2 через маску с мешком**
		Норма
H^+	47 нмоль/л	(35–45)
pH	7,33	(7,35–7,45)
PCO_2	3,24 кПа	(4,7–6,0)
	24,3 мм рт. ст.	(35–45)
PO_2	10,8 кПа	(> 10,6)
	81 мм рт. ст.	(> 80)[1]
HCO_3^-	14,9 ммоль/л	(22–28)
BE	−11,8 ммоль/л	(−2...+2)
SpO_2	99%	(> 98%)
Лактат	3,1	(0,4–1,5)
K^+	3,6 ммоль/л	(3,5–5)
Na^+	141 ммоль/л	(135–145)
Cl^-	96 ммоль/л	(95–105)
iCa^{2+}	0,89 ммоль/л	(1–1,25)
Hb	12,0 г%	(13,5–17,5 г%)
Глюкоза	16 ммоль/л	(3,5–5,5)

Задача 3

Анамнез

В приемное отделение поступил 37-летний бродяга без сознания. Когда его нашли, рядом лежала бутылка водки и наполовину опорожненная бутылка с жидкостью, оказавшейся метанолом. Неизвестно, пил ли он из этих бутылок.

Обследование

Пациент со значительно сниженным уровнем сознания (оценка по шкале комы Глазго = 9). Очаговые неврологические симптомы не выявлены.

Анализ газов крови	Артериальная	**При дыхании**
10/07/2006	кровь	**атмосферным воздухом**
№ 35477899		
Гарри Соунесс		**Норма**
H^+	63,3 нмоль/л	(35–45)
pH	7,20	(7,35–7,45)
PCO_2	3,3 кПа	(4,7–6,0)
	25 мм рт. ст.	(35–45)
PO_2	12,8 кПа	(> 10,6)
	96 мм рт. ст.	(> 80)
HCO_3^-	9,5 ммоль/л	(22–28)
BE	–16,2 ммоль/л	(–2...+2)
SpO_2	97,8%	(> 98%)
Лактат	1,3	(0,4–1,5)
K^+	4,5 ммоль/л	(3,5–5)
Na^+	136 ммоль/л	(135–145)
Cl^-	99 ммоль/л	(95–105)
iCa^{2+}	1,1 ммоль/л	(1–1,25)
Hb	13,5 г%	(13,5–17,5 г%)
Глюкоза	3,8 ммоль/л	(3,5–5,5)

Задача 4

Анамнез

Ранним утром в приемное отделение был доставлен 40-летний мужчина, спасенный при пожаре в жилом доме. Бригада скорой помощи сообщила, что, скорее всего, он находился в заполненной дымом комнате почти 20 минут, прежде чем был спасен.

Обследование

Пациент покрыт копотью и от него сильно пахнет дымом. К счастью, у него нет ожогов. Он выглядит оглушенным, и у него только что была рвота.

Общее обследование не выявило нарушений, сатурация гемоглобина 99% при 15 л O_2 через маску.

Анализ газов крови 10/08/2005 № 77634566 Роберт Джонс	Артериальная кровь	**При дыхании 15 л O_2 через маску**
		Норма
H^+	44 ммоль/л	(35–45)
pH	7,36	(7,35–7,45)
PCO_2	4,5 кПа	(4,7–6,0)
	34 мм рт. ст.	(35–45)
PO_2	47 кПа	(> 10,6)
	353 мм рт. ст.	(> 80)[1]
HCO_3^-	18 ммоль/л	(22–28)
BE	–5,5 ммоль/л	(–2...+2)
SpO_2	100%	(> 98%)
Лактат	2,0	(0,4–1,5)
K^+	3,6 ммоль/л	(3,5–5)
Na^+	145 ммоль/л	(135–145)
Cl^-	103 ммоль/л	(95–105)
iCa^{2+}	1,1 ммоль/л	(1–1,25)
Hb	14 г%	(13,5–17,5 г%)
Глюкоза	4 ммоль/л	(3,5–5,5)

Анализ на монооксид углерода

CO	40%	(некурящие < 3%) (курильщики < 10%)

Задача 5

Анамнез

В общую хирургическую палату поступила 79-летняя женщина для плановой операции по удалению опухоли толстой кишки.

Опухоль была обнаружена при колоноскопии после того, как она пожаловалась своему врачу на примесь крови в стуле на протяжении последних шести месяцев.

У нее наблюдается выраженная одышка, и она выглядит очень уставшей. При расспросе выяснилось, что примеси крови за последнее время не стало больше.

Пульс	100 ударов/мин
Частота дыхания	24 вдоха/мин
Артериальное давление	100/80 мм рт. ст.
SaO_2% (пульс-оксиметрия)	100%

Анализ газов крови 06/06/2005 № 943778	Артериальная кровь	**При дыхании атмосферным воздухом**
Этиль Свейнсон		**Норма**
H^+	32,3 нмоль/л	(35–45)
pH	7,49	(7,35–7,45)
PCO_2	3,31 кПа	(4,7–6,0)
	25 мм рт. ст.	(35–45)
PO_2	11,9 кПа	(> 10,6)
	89 мм рт. ст.	(> 80)
HCO_3^-	22 ммоль/л	(22–28)
BE	–2 ммоль/л	(–2...+2)
SpO_2	99,8%	(> 98%)
Лактат	1,0	(0,4–1,5)
K^+	3,8 ммоль/л	(3,5–5)
Na^+	138 ммоль/л	(135–145)
Cl^-	96 ммоль/л	(95–105)
iCa^{2+}	1,17 ммоль/л	(1–1,25)
Hb	6,8 г%	(12,0–16,0 г%)
Глюкоза	3,9 ммоль/л	(3,5–5,5)

Задача 6

Анамнез

В отделение поступила 77-летняя пациентка с первичным диагнозом инсульта, у которой наблюдался правосторонний гемипарез, нарушения зрения и речи. Из-за проблем с глотанием ей назначили питание через назогастральный зонд, но через 24 часа у нее возникла сильная рвота. В целом состояние пациентки казалось удовлетворительным, но через несколько часов дыхание стало затрудненным.

Обследование

Она возбуждена, страдает, температура повышена. В нижних отделах легких отмечаются притупление перкуторного звука и грубая крепитация. Со стороны неврологического статуса — острое помутнение сознания, остальное — как при поступлении.

Пульс	92 ударов/мин
Частота дыхания	28 вдохов/мин
Артериальное давление	112/65 мм рт. ст.
SaO_2 (пульс-оксиметрия)	92% (при 60% O_2)

Rn ОГК

Анализ газов крови 23/07/2006 № 00654545 Мари Ватерс	Артериальная кровь	**При дыхании 60% O_2**
		Норма
H^+	38,8 нмоль/л	(35–45)
pH	7,41	(7,35–7,45)
PCO_2	4,43 кПа	(4,7–6,0)
	33,2 мм рт. ст.	(35–45)
PO_2	8,67 кПа	(> 10,6)
	65,0 мм рт. ст.	(> 80)[1]
HCO_3^-	21,2 ммоль/л	(22–28)
BE	–2,8 ммоль/л	(–2...+2)
SpO_2	92,7%	(> 98%)
Лактат	1,6	(0,4–1,5)
K^+	4,0 ммоль/л	(3,5–5)
Na^+	144 ммоль/л	(135–145)
Cl^-	103 ммоль/л	(95–105)
iCa^{2+}	1,2 ммоль/л	(1–1,25)
Hb	13 г%	(12,0–16,0 г%)
Глюкоза	6,6 ммоль/л	(3,5–5,5)

- КОНЕЦ