Введение в изучение спланхнологии. Функциональная анатомия органов пищеварительной и дыхательной систем.

Февраль 2017

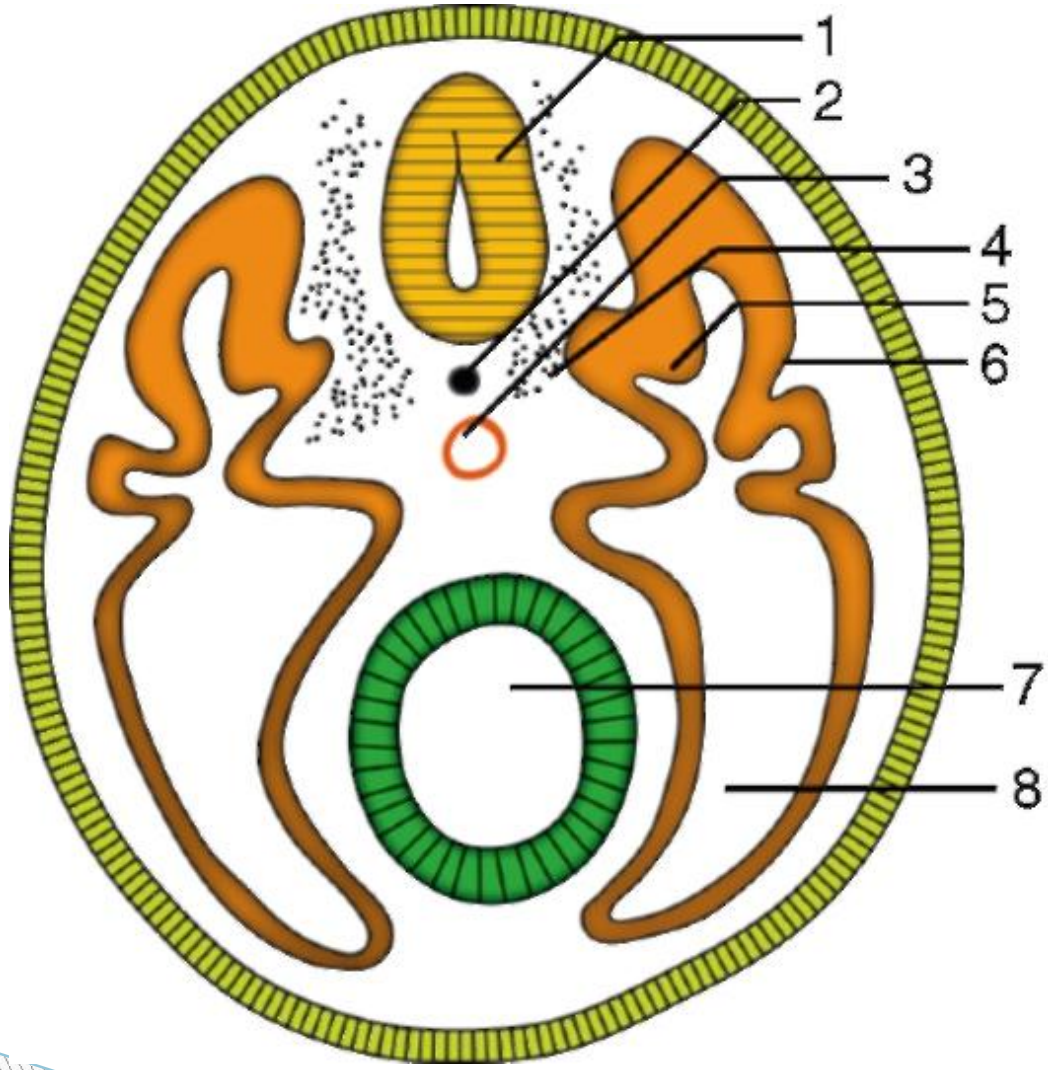
1
2
3
4
5
6
7
8

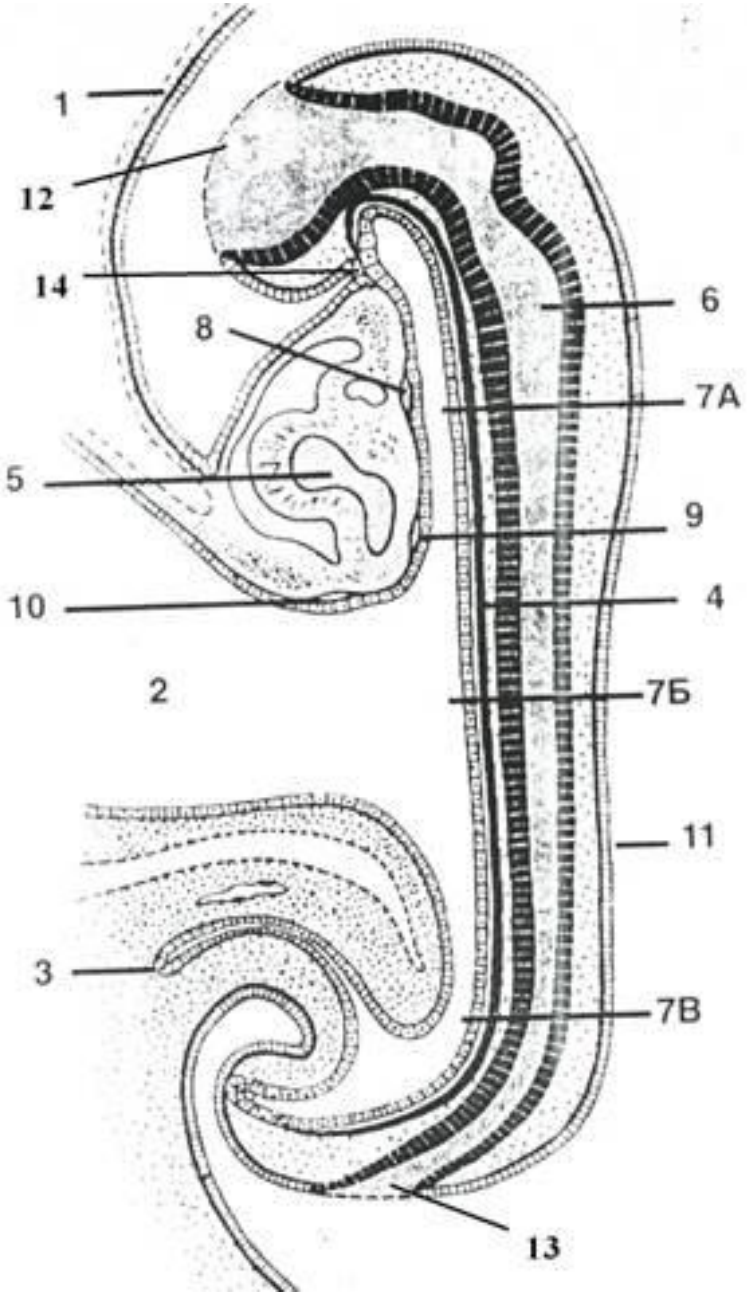
1
12
14
8
5
10
2
3
6
7А
9
4
7Б
11
7В
13

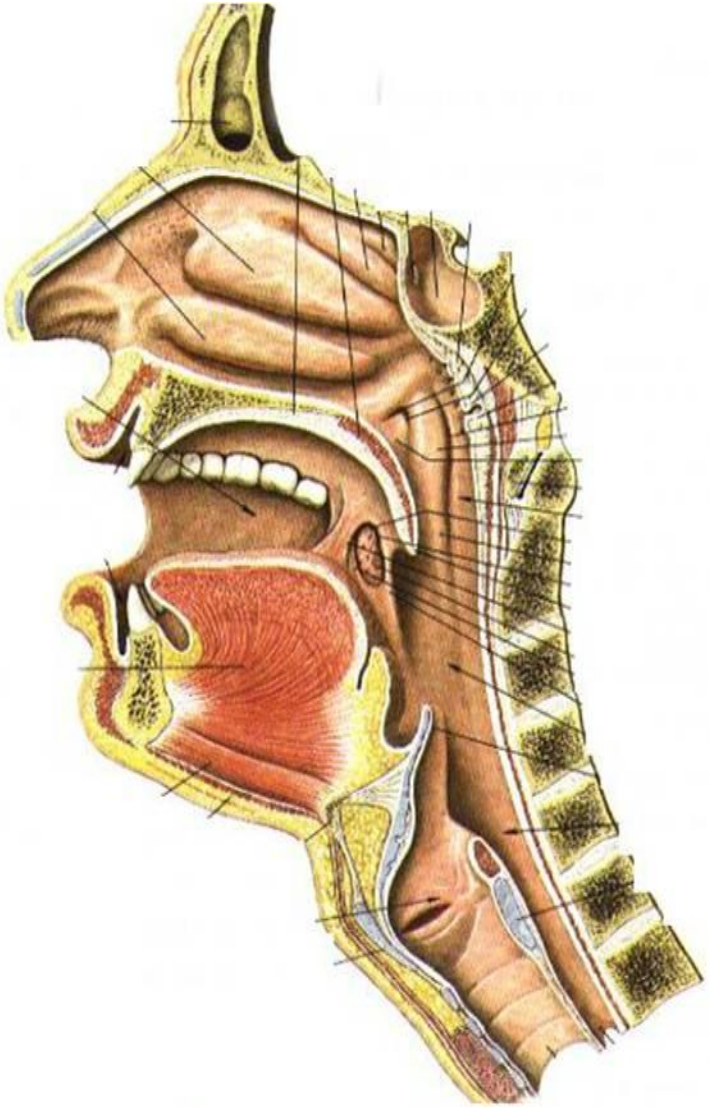

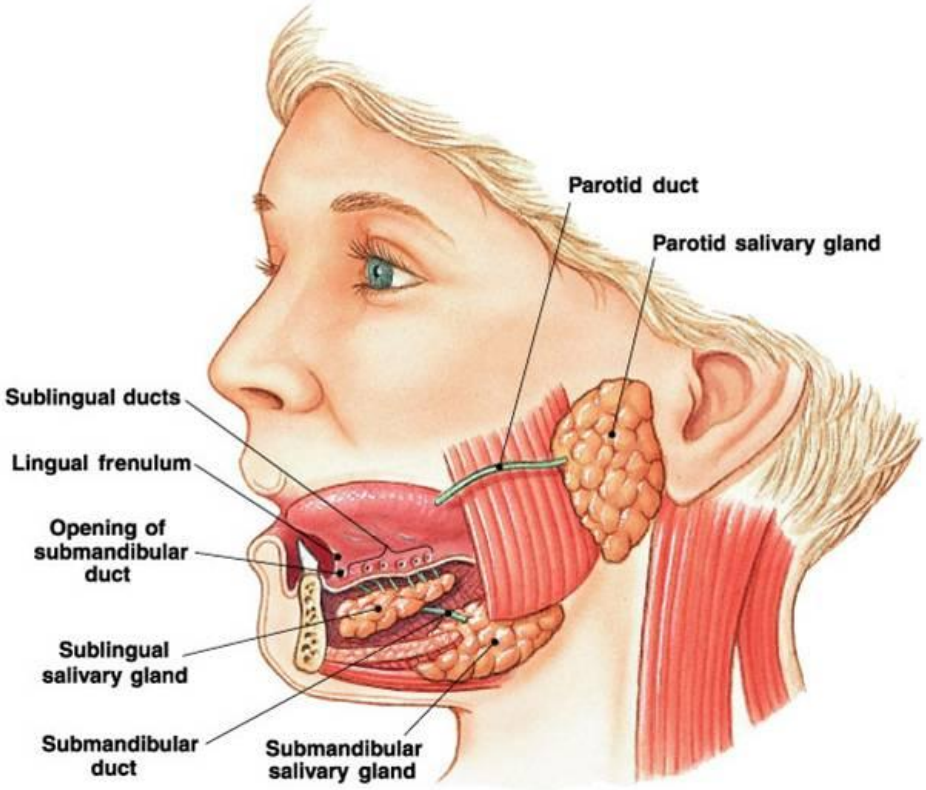
Parotid duct
Parotid salivary gland
Sublingual ducts
Lingual frenulum
Opening of submandibular duct
Sublingual salivary gland
Submandibular duct
Submandibular salivary gland

518. Пищевод, *oesophagus*, и желудок, *ventriculus;* спереди

Задняя стенка глотки
Cornu superius cartilaginis thyreoideae
M. constrictor pharyngis interior
Cartilago thyreoidea
Начало продольных складок пищевода
M. cricothyreoideus
Pars cervicalis oesophagi
Cartilago cricoidea
Аортальное сужение пищевода
Pars thoracalis oesophagi
Pars cardiaca
Cardia
Fundus ventriculi
Сужение пищевода (соответствует hiatus oesophageus)
Pars abdominalis oesophagi
Pylorus
Curvatura minor
Pars superior duodeni (bulbus)
Corpus ventriculi
Pars pylorica ventriculi
Curvatura major
Tunica muscularis duodeni (stratum longitudinale)
Pars descendens duodeni
Место перехода брюшины со стенки желудка

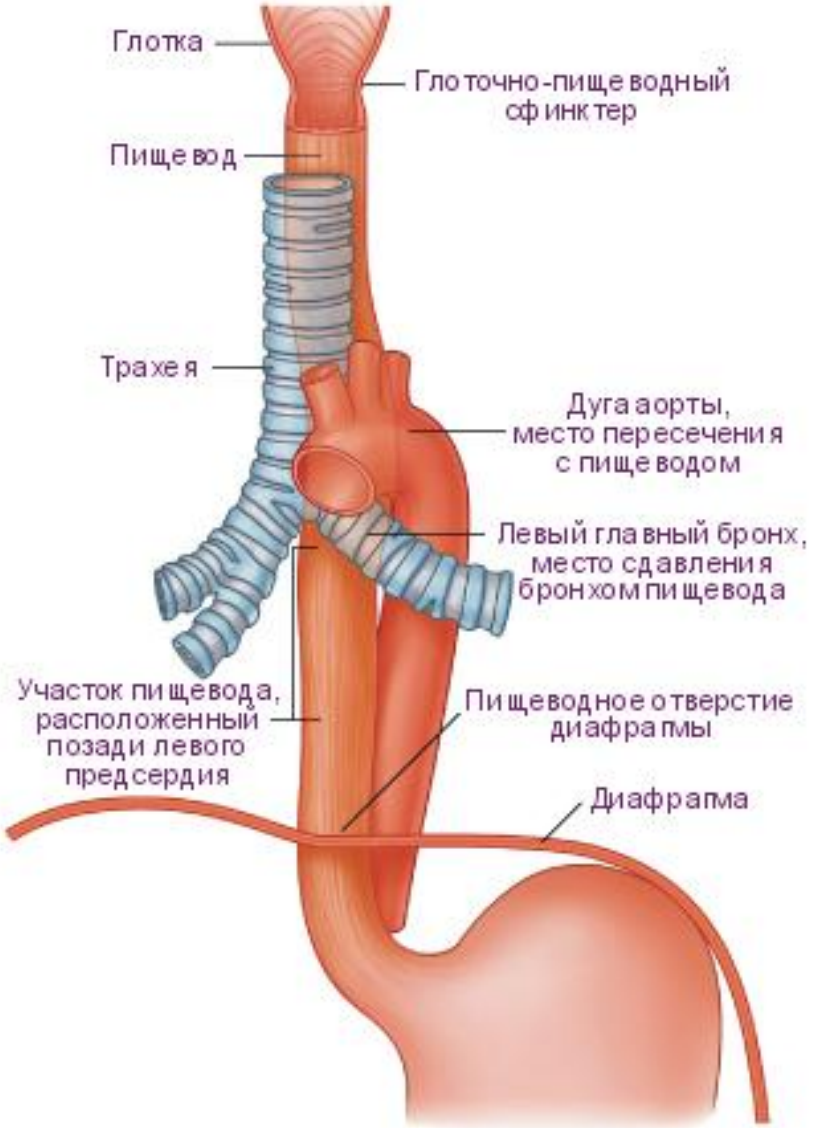

Пищевод
Дно
Пищеводный сфинктер
Антрум
Пилорический сфинктер

пищевод
дно
малая кривизна
тело
большая кривизна
привратник
антральный отдел
складки слизистой оболочки
двенадцатиперстная кишка

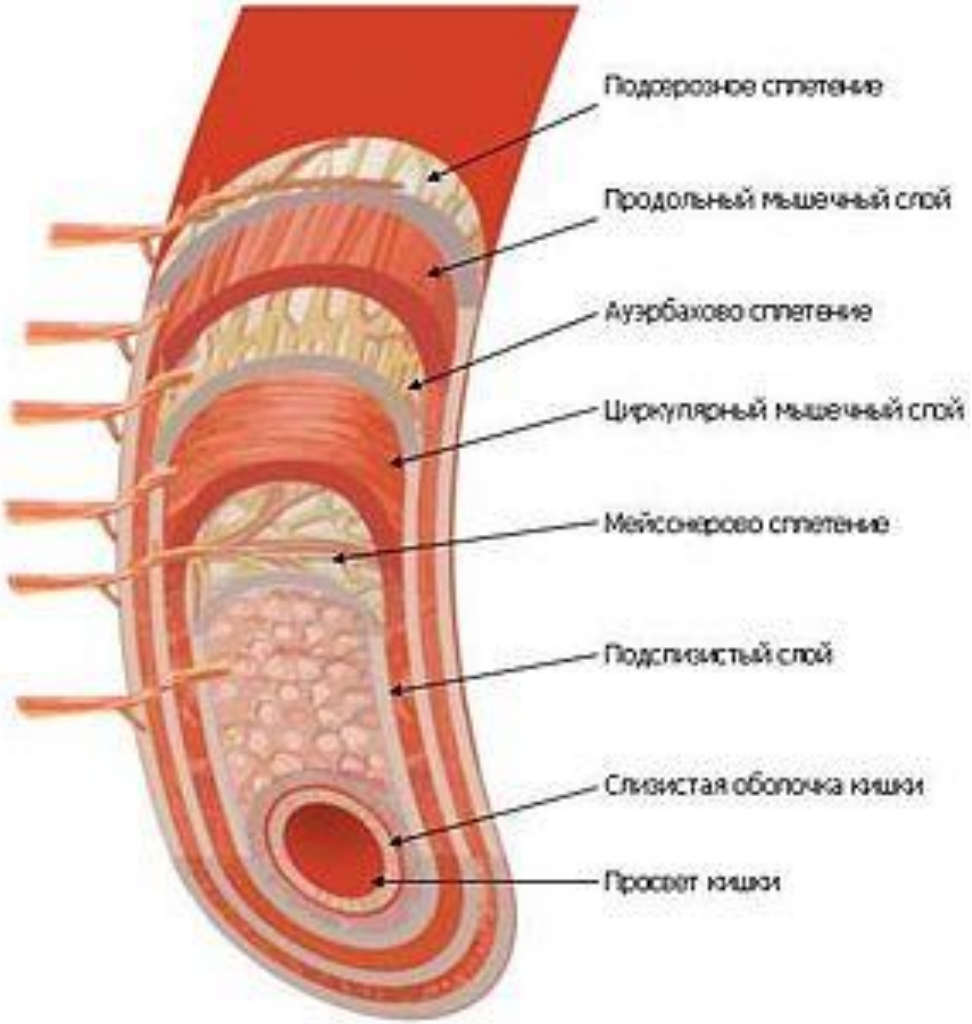

Ворсинки подвздощной кишки (схематично)

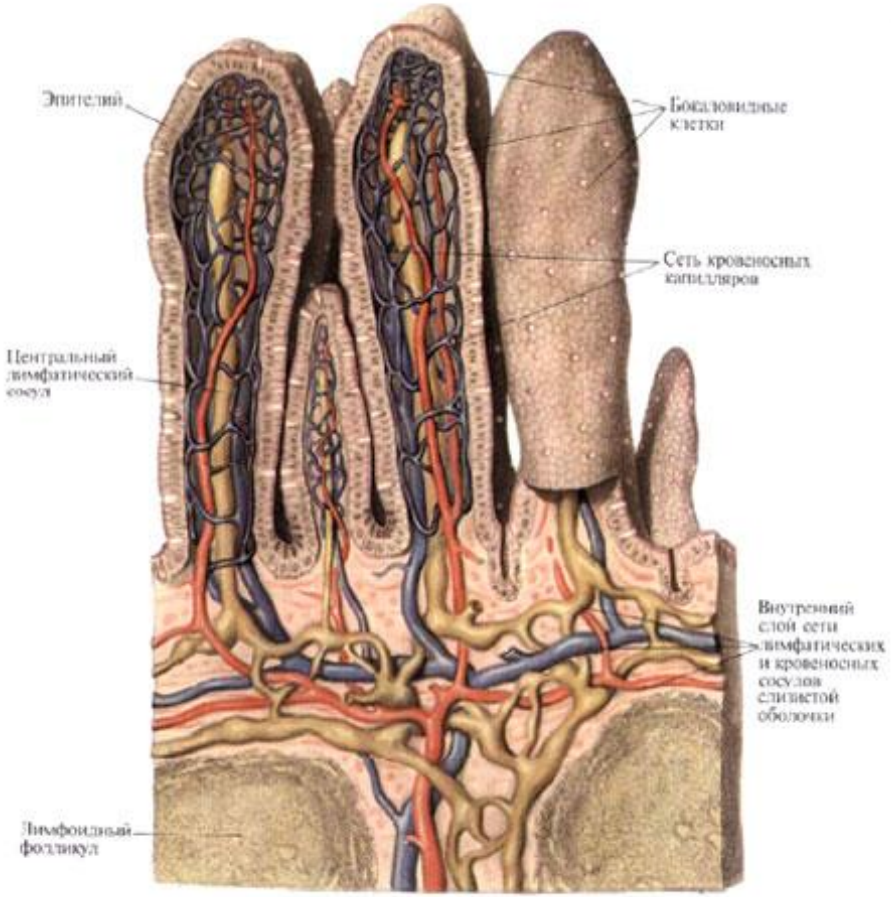

тонкая кишка

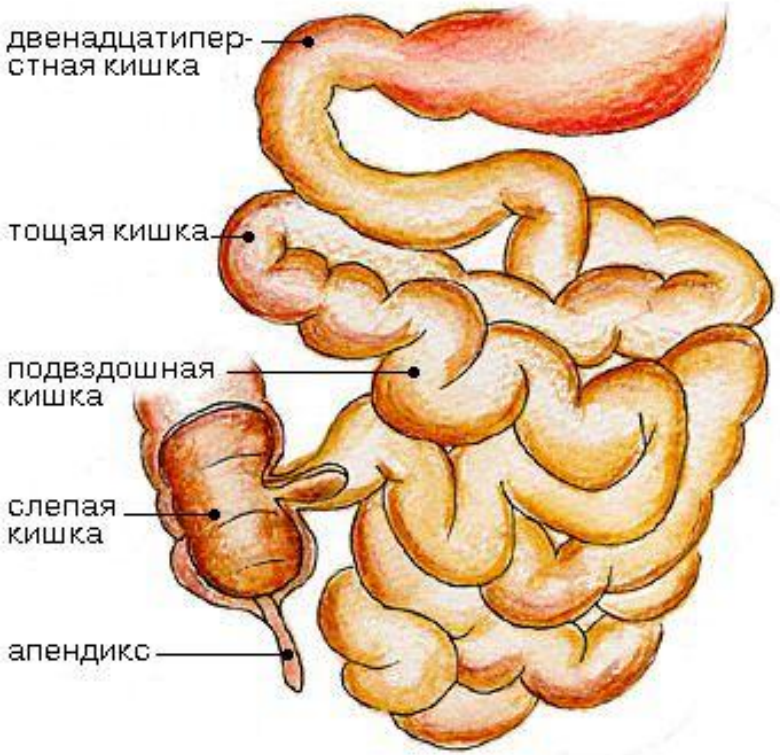

пейеровы бляшки

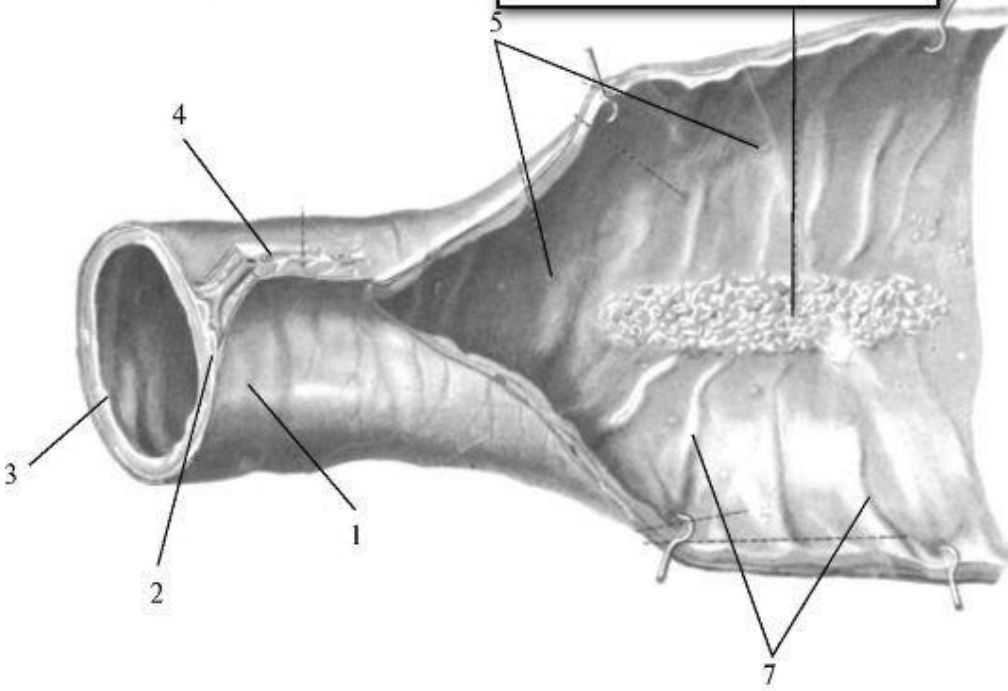

Слизистая оболочка, tunica mucosa, тонкой кишки
(отрезок тощей кишки, jejunum)

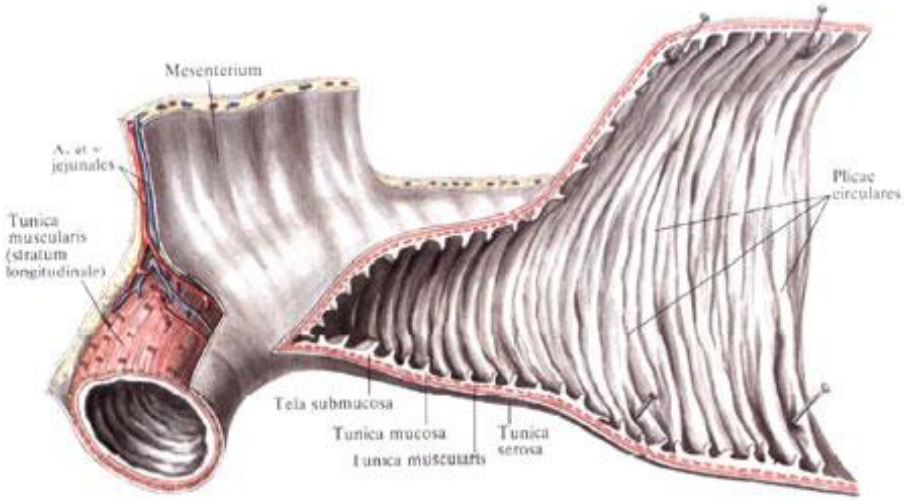

Отделы толстой кишки

1. Восходящая ободочная кишка
2. Поперечная ободочная кишка
3. Нисходящая ободочная кишка
4. Сигмовидная кишка
5. Прямая кишка

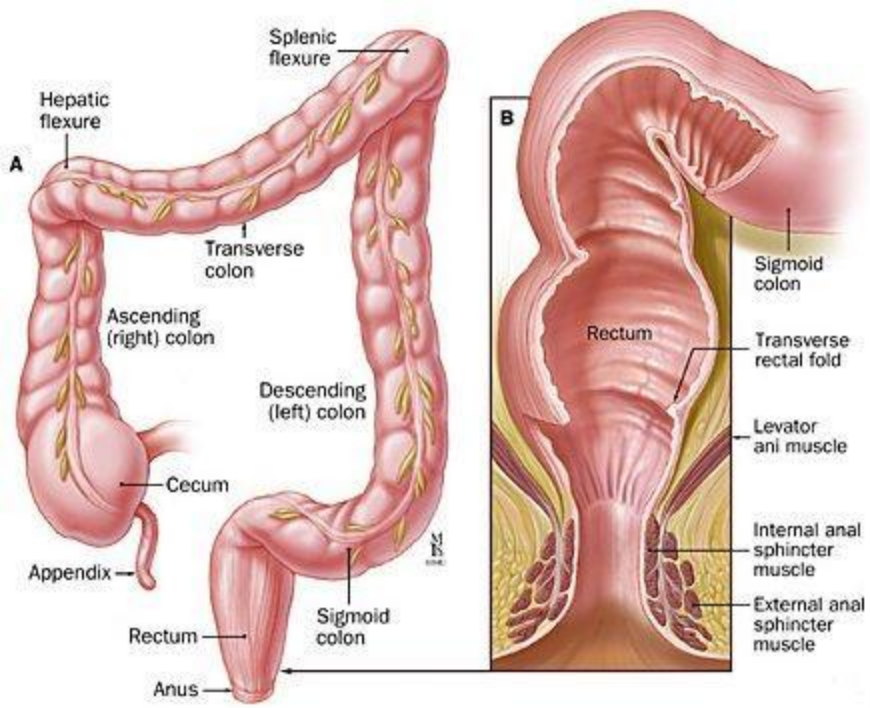
A
Splenic flexure
Hepatic flexure
Transverse colon
Ascending (right) colon
Descending (left) colon
Cecum
Appendix
Sigmoid colon
Rectum
Anus
B
Rectum
Sigmoid colon
Transverse rectal fold
Levator ani muscle
Internal anal sphincter muscle
External anal sphincter muscle

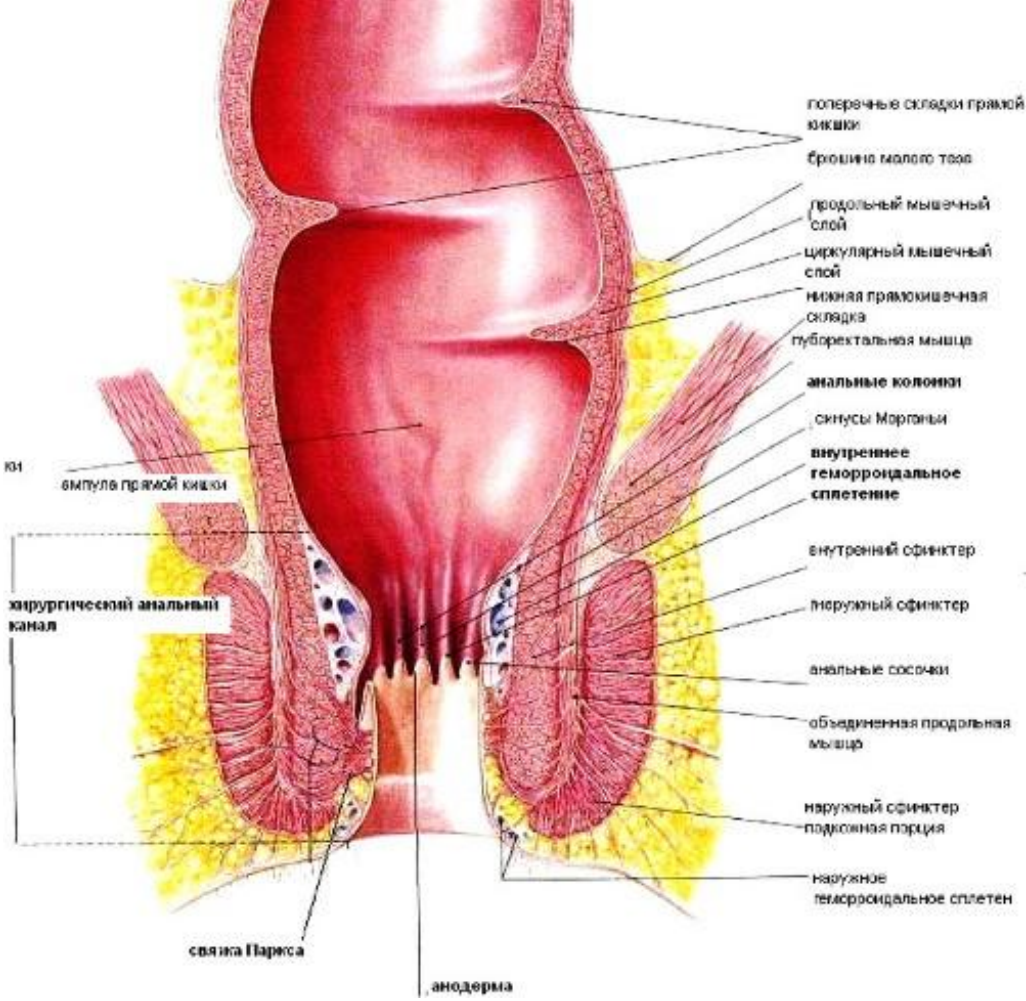
поперечные складки прямой кишки
брюшина малого таза
продольный мышечный слой
циркулярный мышечный слой
нижняя прямокишечная складка
пуборектальная мышца
анальные колонки
синусы Морганьи
внутреннее геморроидальное сплетение
ампула прямой кишки
внутренний сфинктер
наружный сфинктер
хирургический анальный канал
анальные сосочки
объединенная продольная мышца
наружный сфинктер
подкожная порция
наружное геморроидальное сплетен
связка Парикса
анодерма

ЖЕЛЕЗИСТЫЙ ЭПИТЕЛИЙ. ЖЕЛЕЗЫ

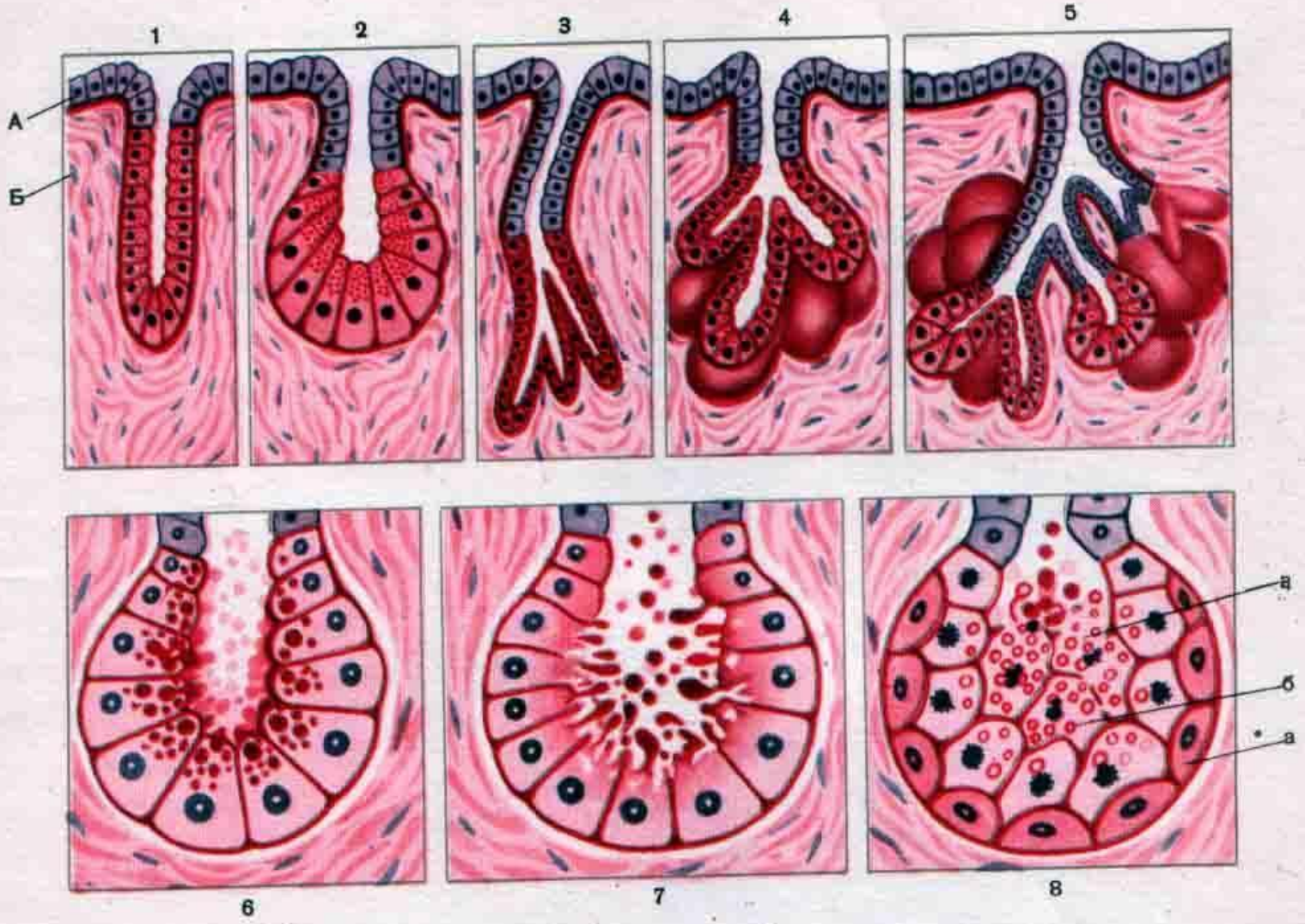

СТРОЕНИЕ ПЕЧЕНИ

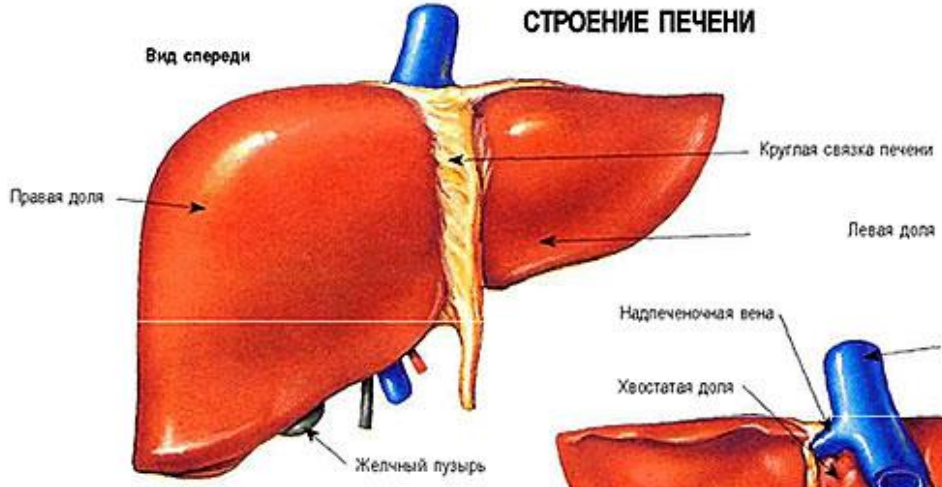

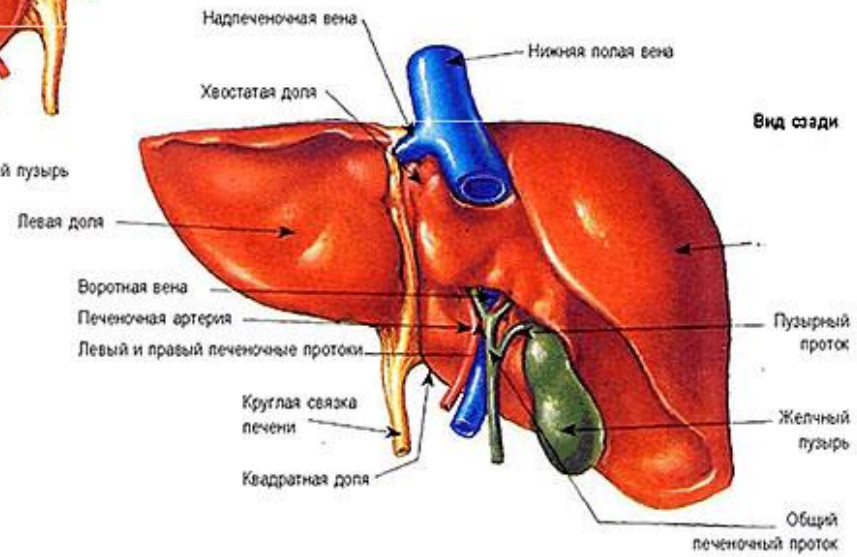

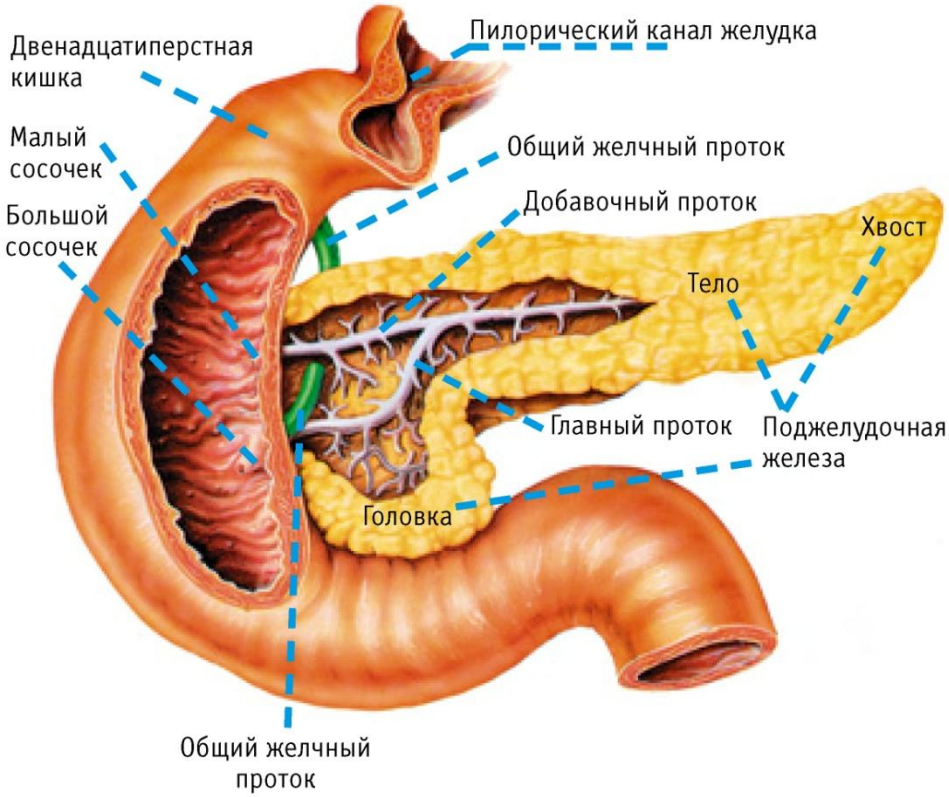

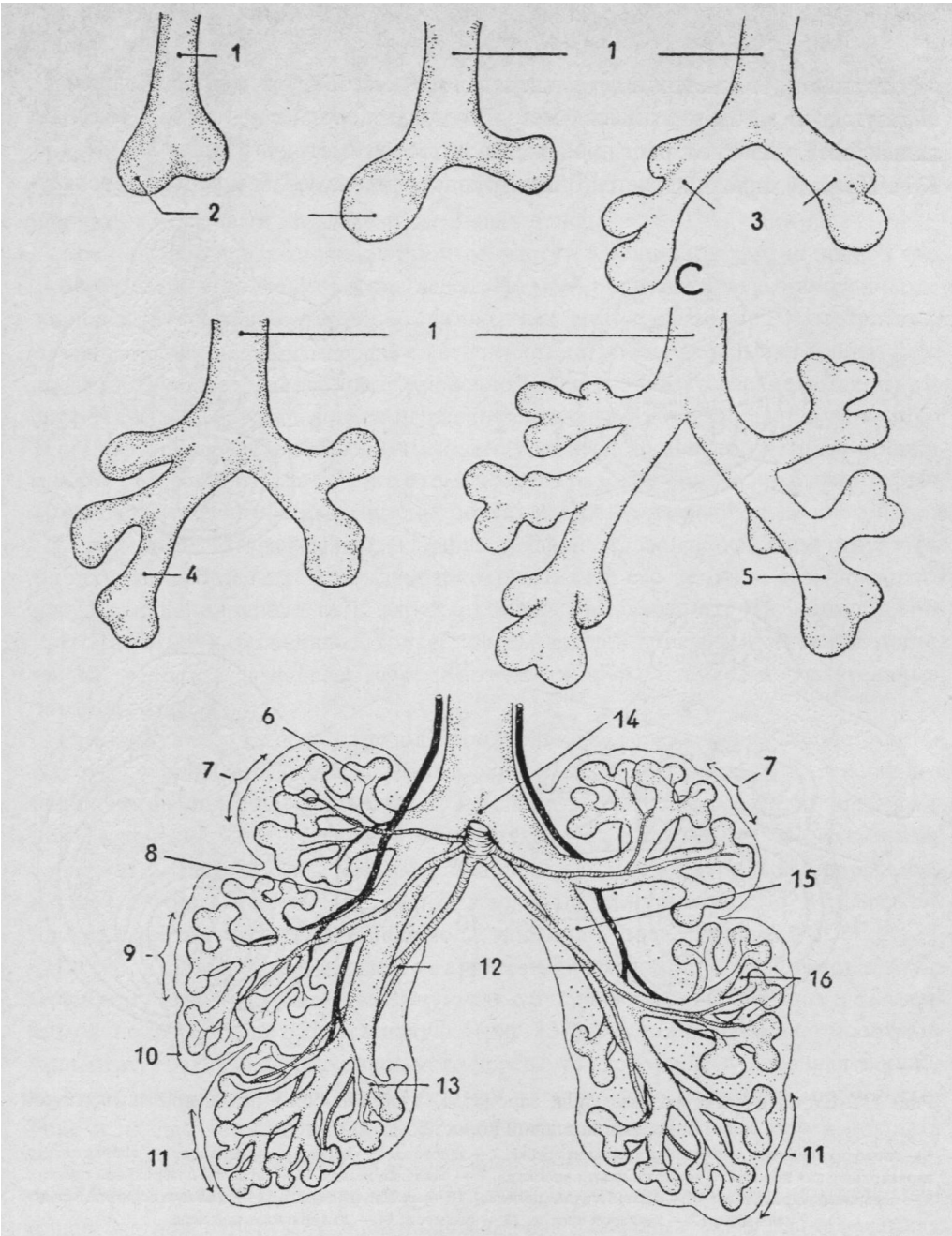
1
2
1
3
C
1
4
5
6
7
8
9
10
11
12
13
14
15
16
7
11

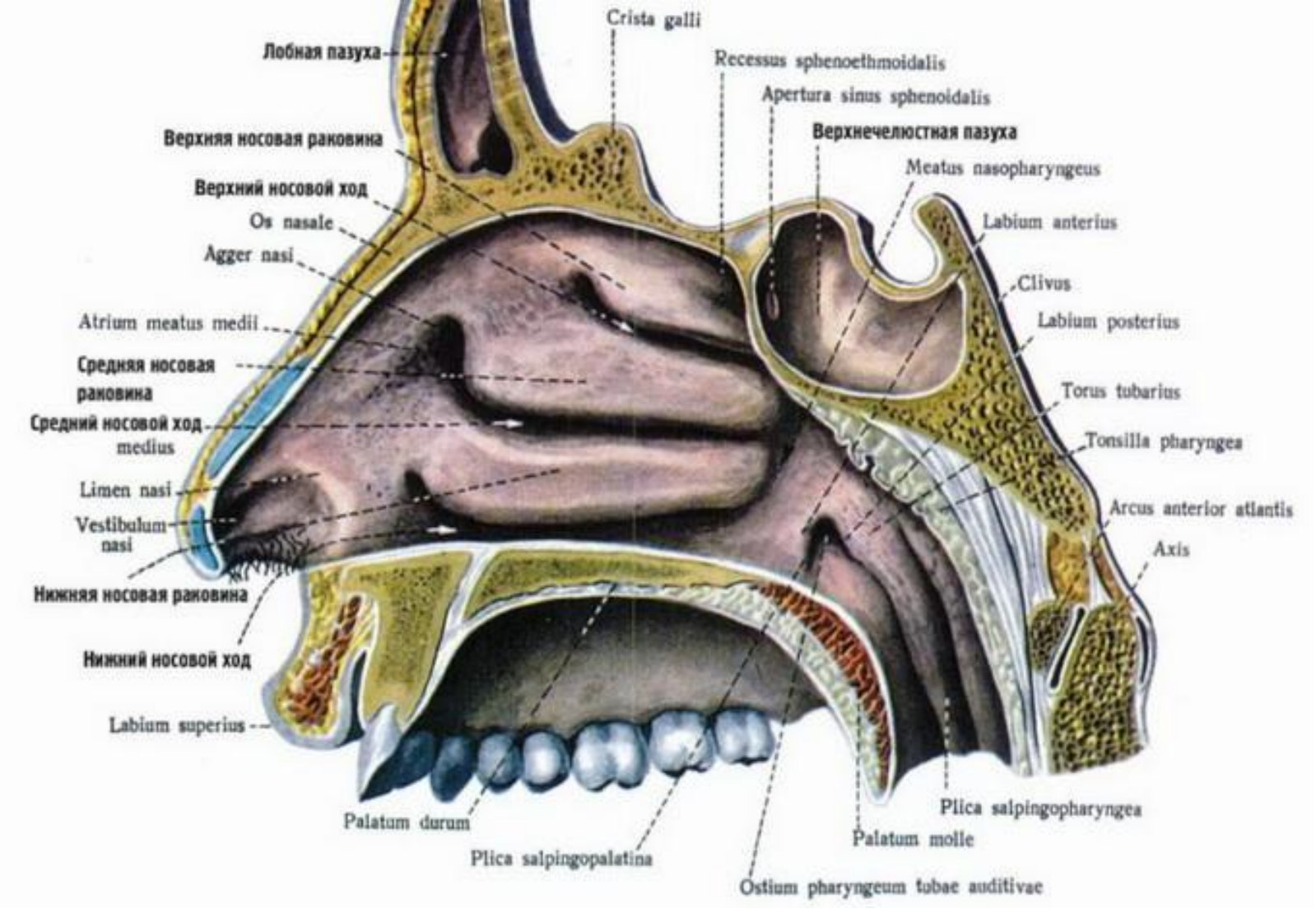
Crista galli
Лобная пазуха
Recessus sphenoethmoidalis
Apertura sinus sphenoidalis
Верхняя носовая раковина
Верхнечелюстная пазуха
Meatus nasopharyngeus
Верхний носовой ход
Os nasale
Labium anterius
Agger nasi
Clivus
Atrium meatus medii
Labium posterius
Средняя носовая раковина
Torus tubarius
Средний носовой ход
medius
Tonsilla pharyngea
Limen nasi
Arcus anterior atlantis
Vestibulum nasi
Axis
Нижняя носовая раковина
Нижний носовой ход
Labium superius
Plica salpingopharyngea
Palatum durum
Palatum molle
Plica salpingopalatina
Ostium pharyngeum tubae auditivae

Полость гортани, cavitas laryngis; вид справа

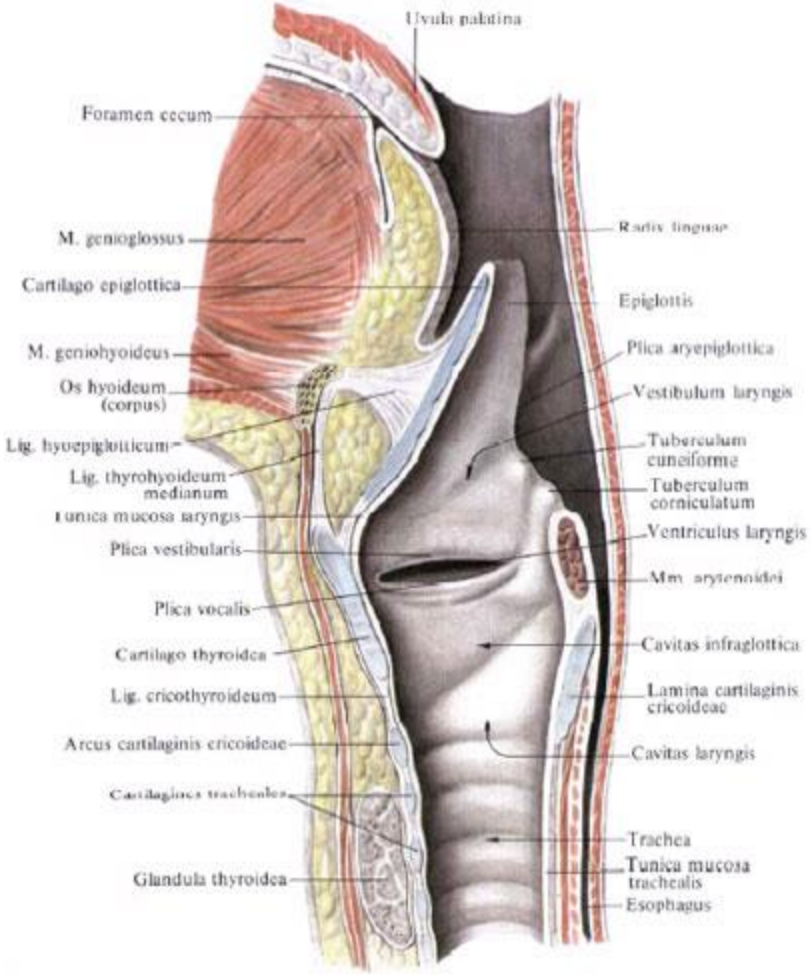

Связки и суставы гортани, ligg. et art. laryngis; вид спереди

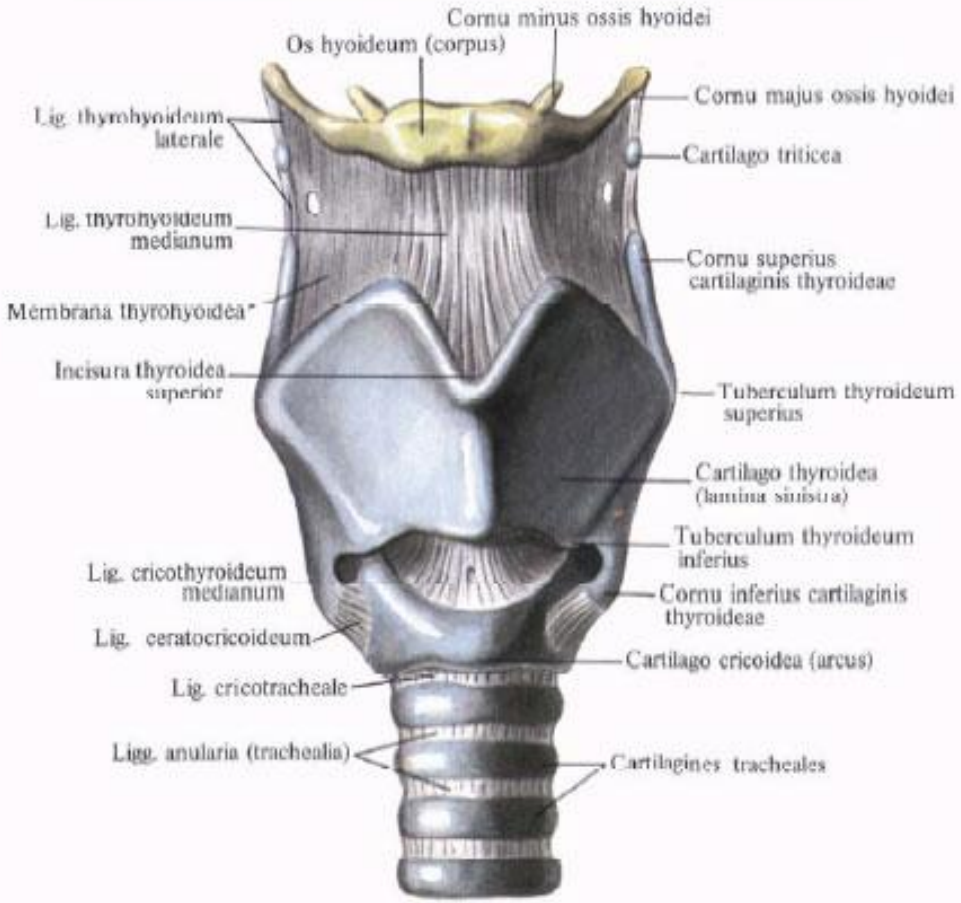

Легкие, pulmones, вид спереди

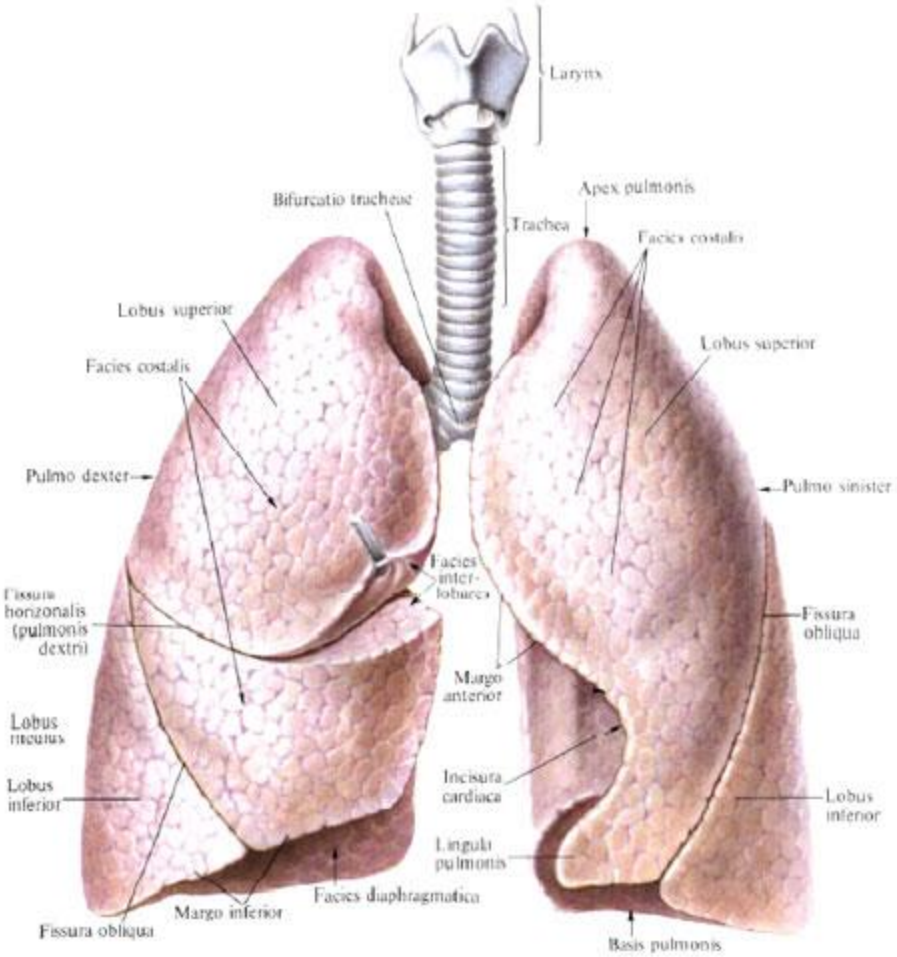

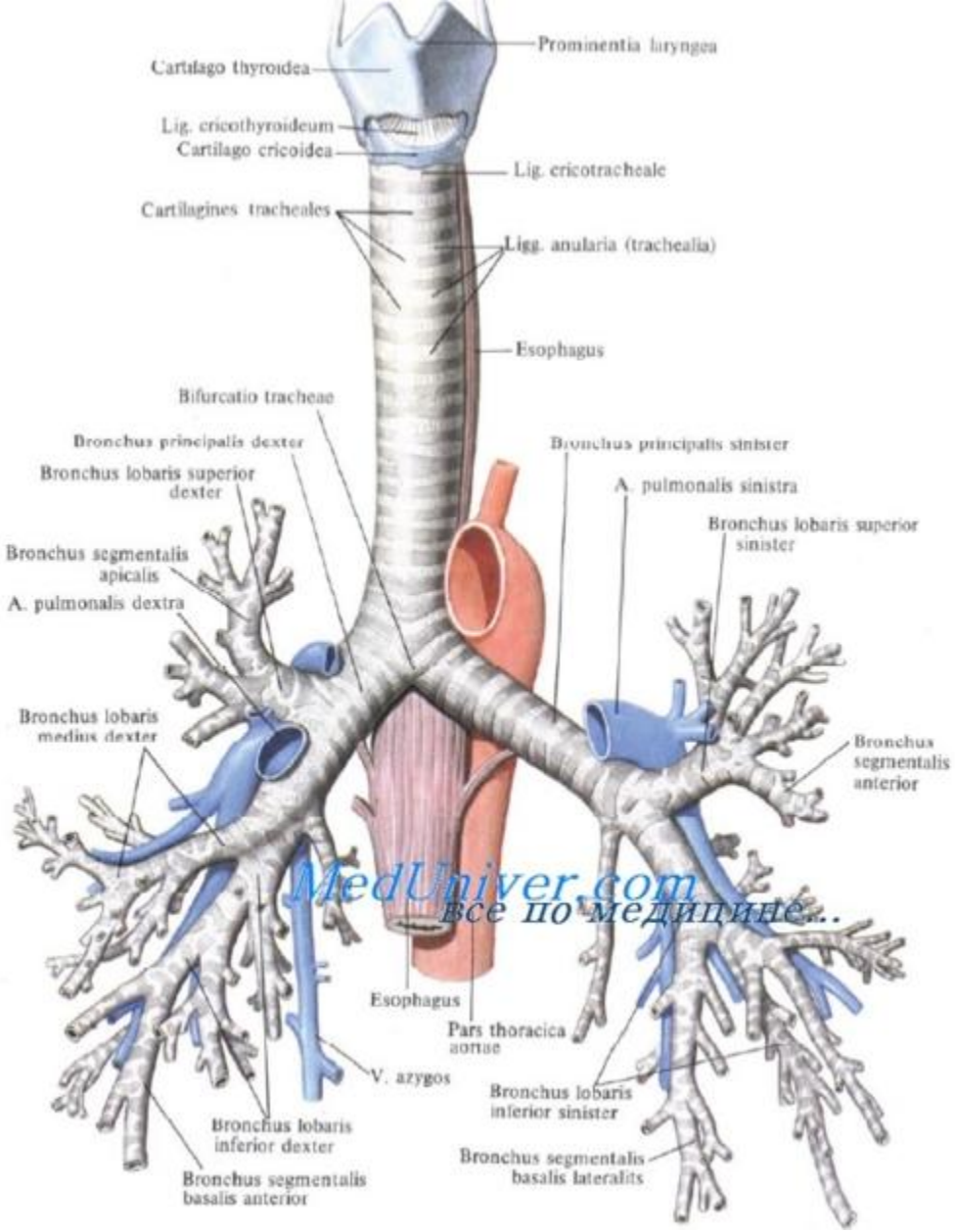

MedUniver.com
все по медицине...

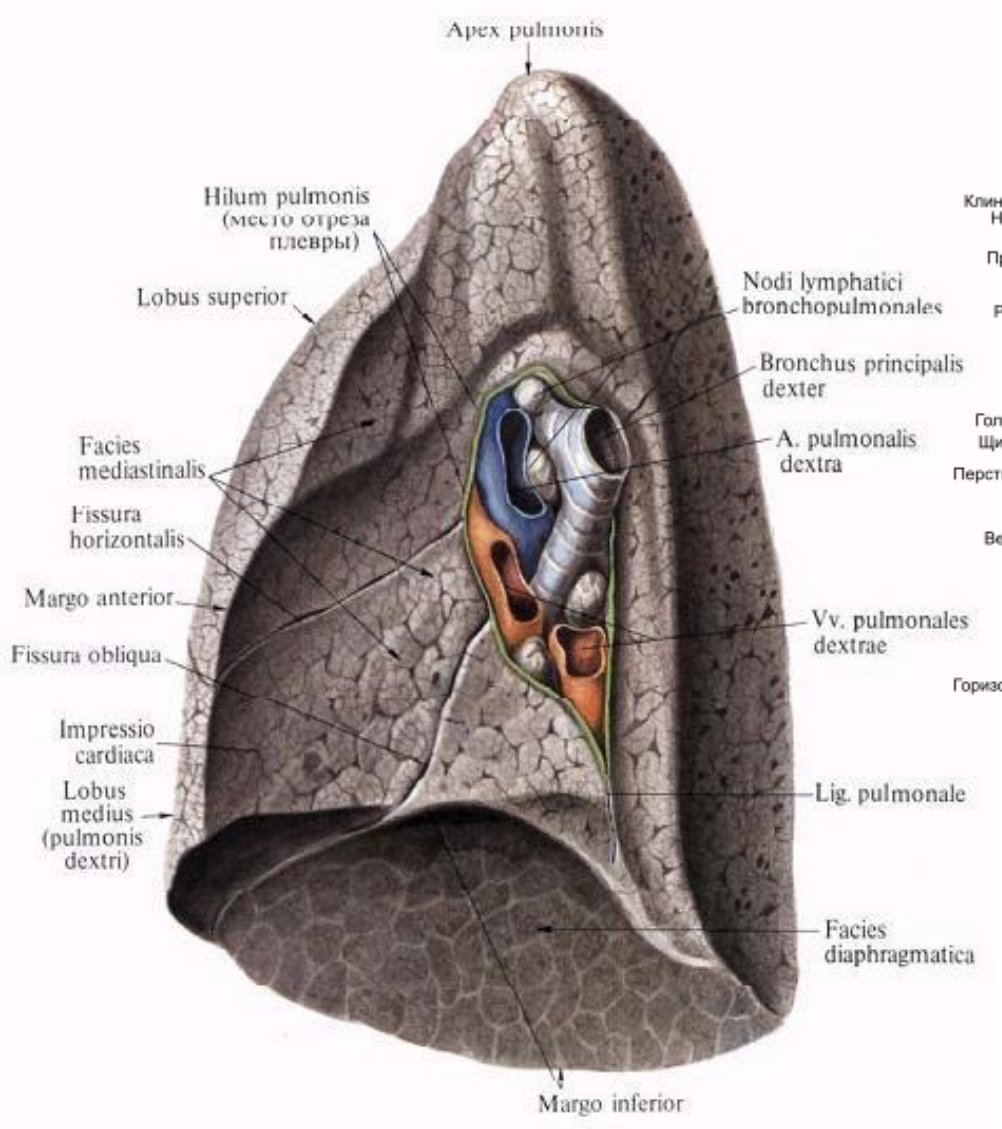
Apex pulmonis
Hilum pulmonis
(место отреза плевры)
Lobus superior
Nodi lymphatici bronchopulmonales
Bronchus principalis dexter
A. pulmonalis dextra
Facies mediastinalis
Fissura horizontalis
Margo anterior
Vv. pulmonales dextrae
Fissura obliqua
Impressio cardiaca
Lobus medius (pulmonis dextri)
Lig. pulmonale
Facies diaphragmatica
Margo inferior

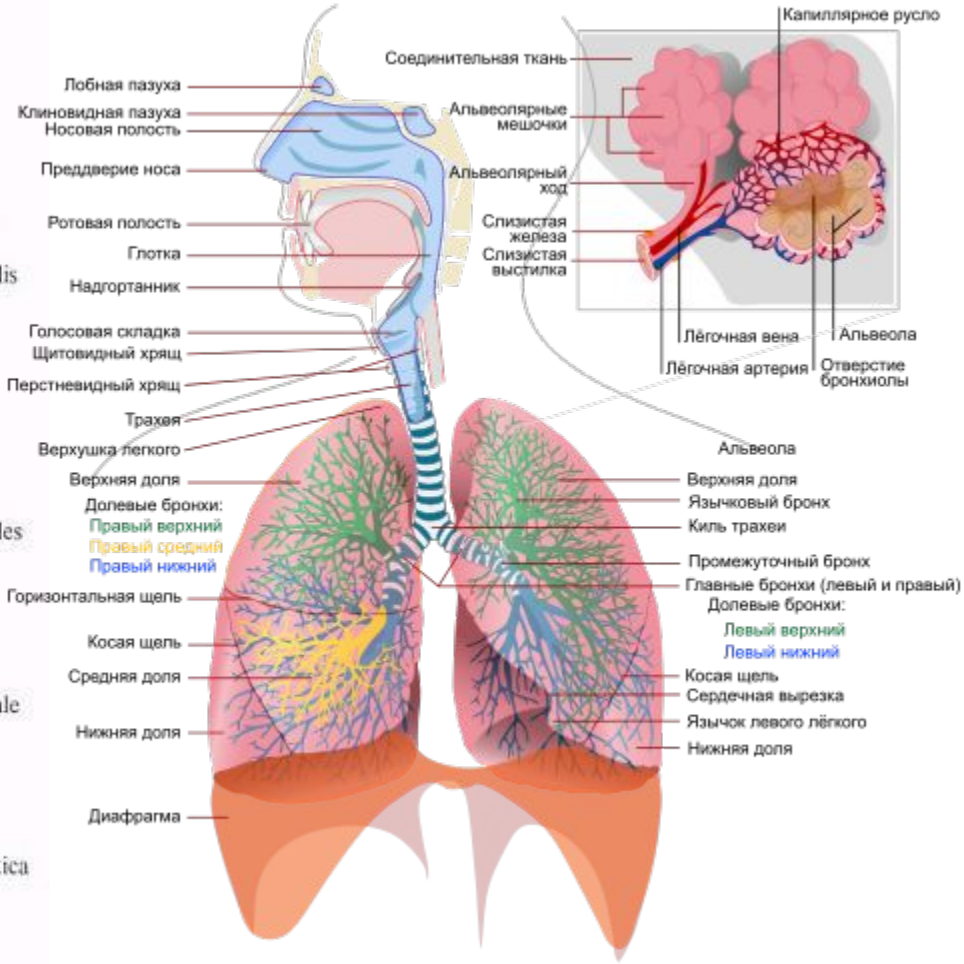
Лобная пазуха
Клиновидная пазуха
Носовая полость
Преддверие носа
Ротовая полость
Глотка
Надгортанник
Голосовая складка
Щитовидный хрящ
Перстневидный хрящ
Трахея
Верхушка легкого
Верхняя доля
Долевые бронхи:
Правый верхний
Правый средний
Правый нижний
Горизонтальная щель
Косая щель
Средняя доля
Нижняя доля
Диафрагма
Капиллярное русло
Соединительная ткань
Альвеолярные мешочки
Альвеолярный ход
Слизистая железа
Слизистая выстилка
Лёгочная вена
Альвеола
Лёгочная артерия
Отверстие бронхиолы
Альвеола
Верхняя доля
Язычковый бронх
Киль трахеи
Промежуточный бронх
Главные бронхи (левый и правый)
Долевые бронхи:
Левый верхний
Левый нижний
Косая щель
Сердечная вырезка
Язычок левого лёгкого
Нижняя доля

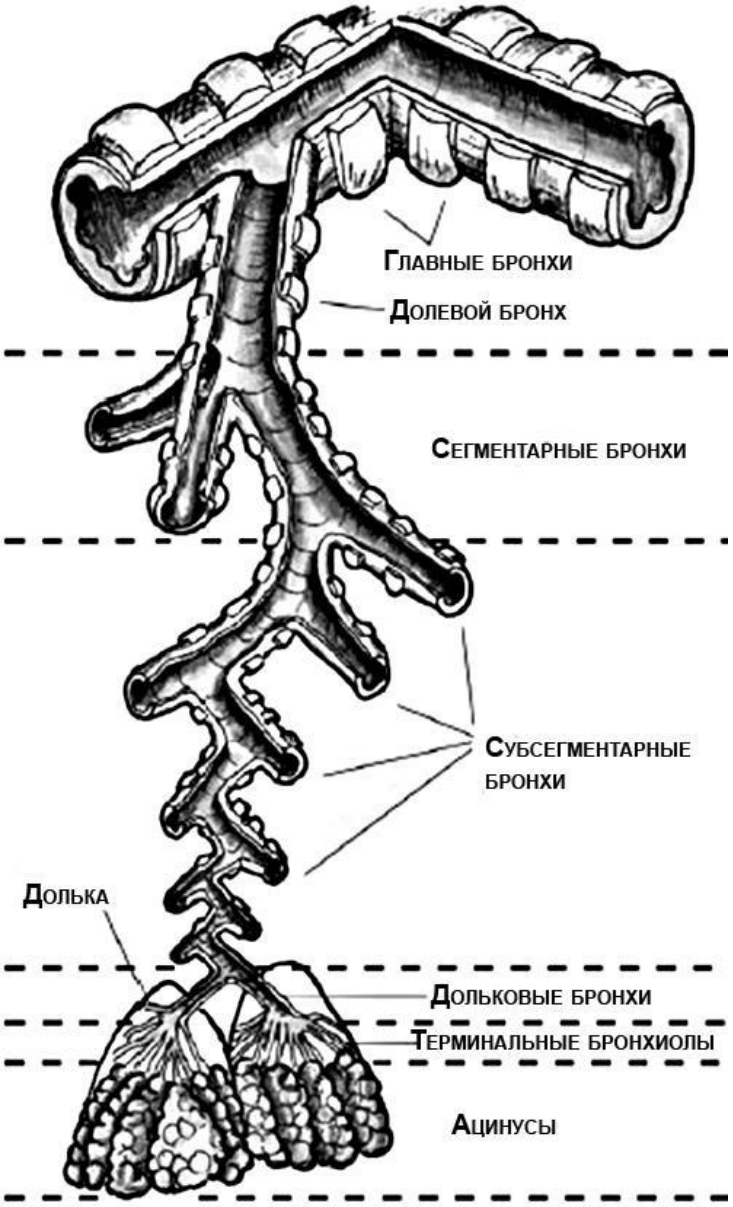
Главные бронхи
Долевой бронх
Сегментарные бронхи
Субсегментарные бронхи
Долька
Дольковые бронхи
Терминальные бронхиолы
Ацинусы

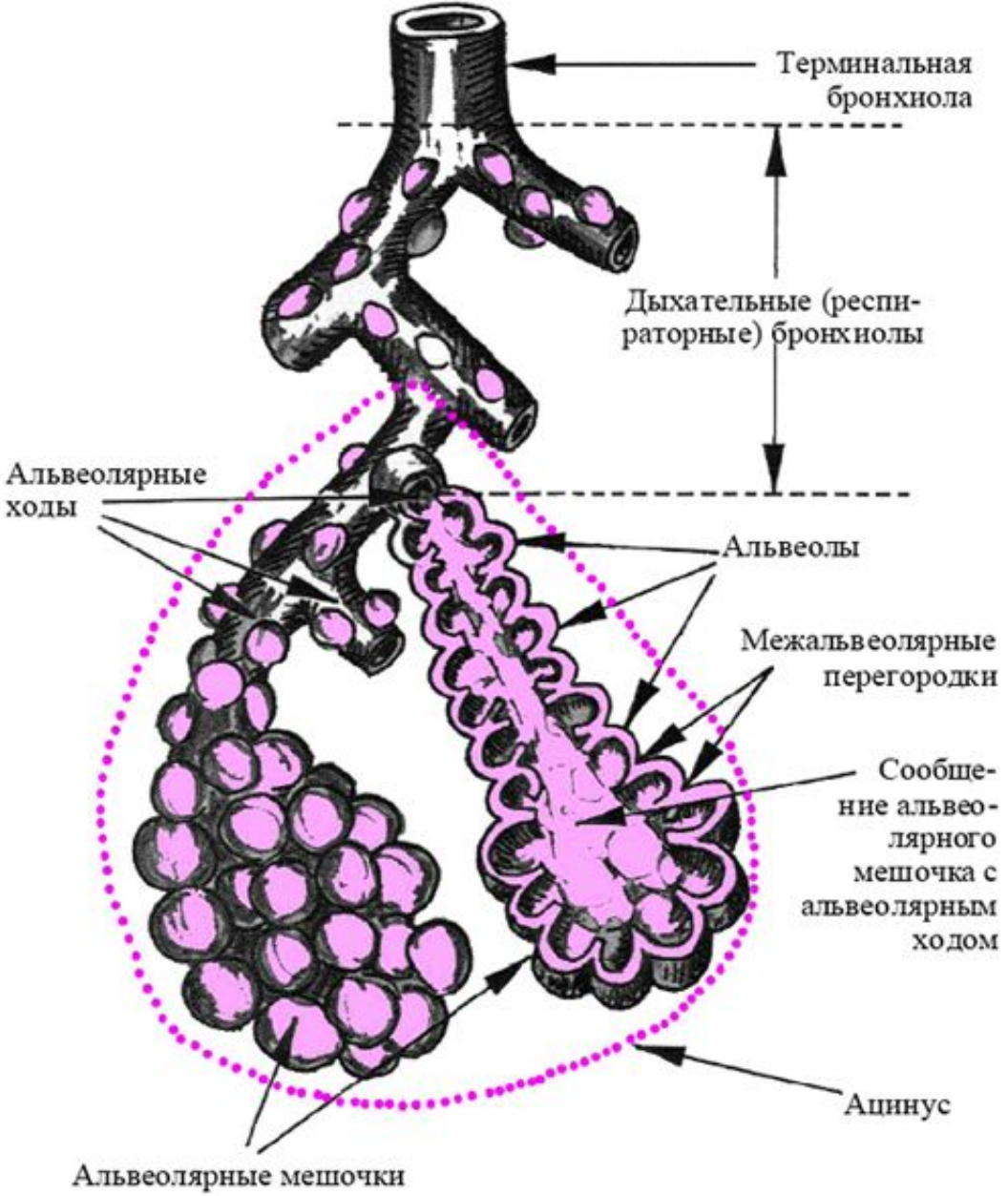
Терминальная бронхиола
Дыхательные (респираторные) бронхиолы
Альвеолярные ходы
Альвеолы
Межальвеолярные перегородки
Сообщение альвеолярного мешочка с альвеолярным ходом
Ацинус
Альвеолярные мешочки

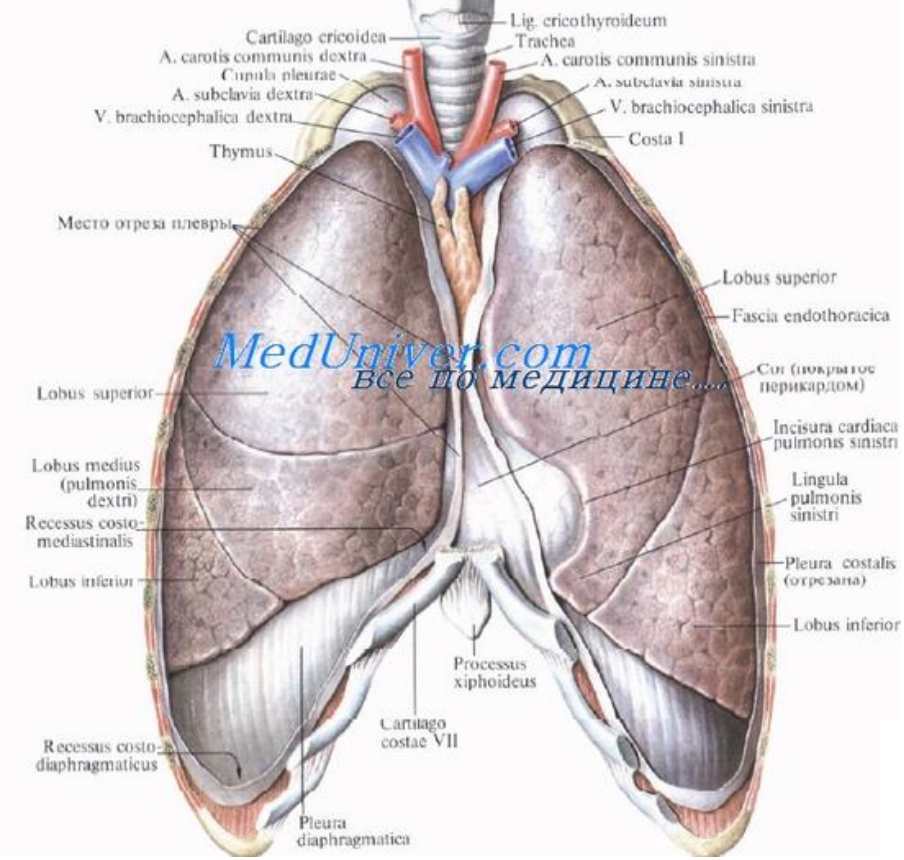

MedUniver.com
все по медицине....

Рис. 242. Плевральные и перикардиальная полости; разрез во фронтальной плоскости (схема).

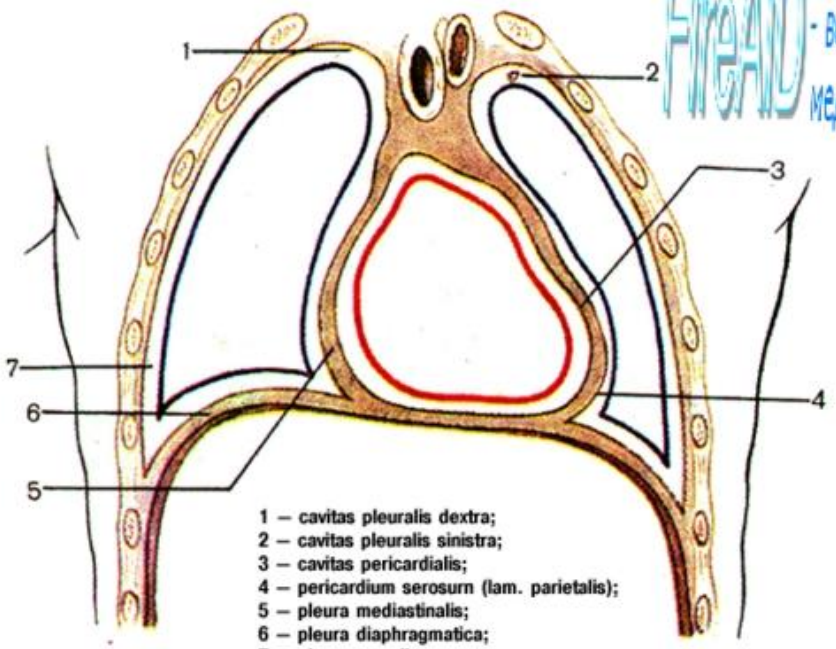

FireAid - все по медицине.

1 — cavitas pleuralis dextra;
2 — cavitas pleuralis sinistra;
3 — cavitas pericardialis;
4 — pericardium serosum (lam. parietalis);
5 — pleura mediastinalis;
6 — pleura diaphragmatica;
7 — pleura costalis.

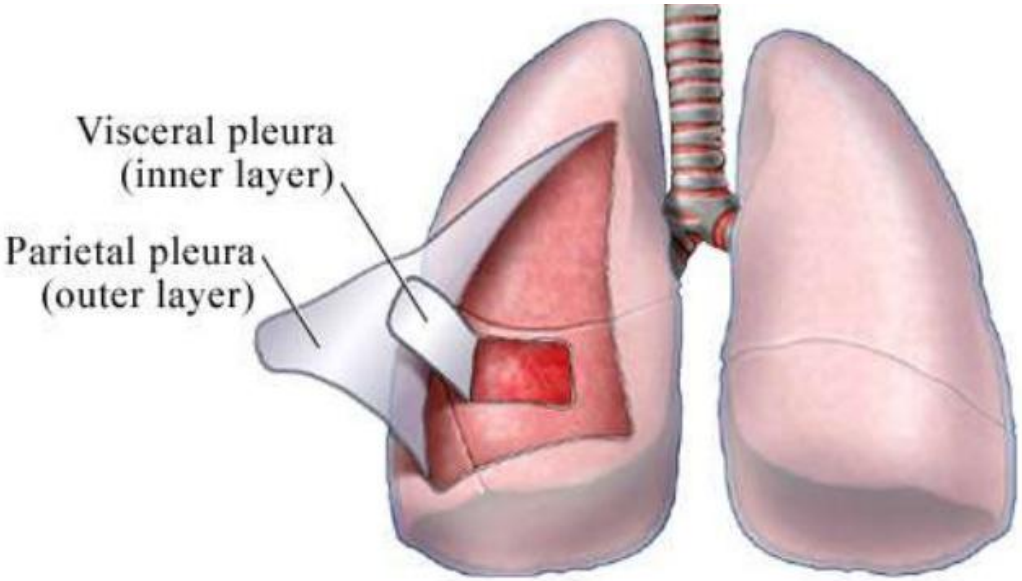

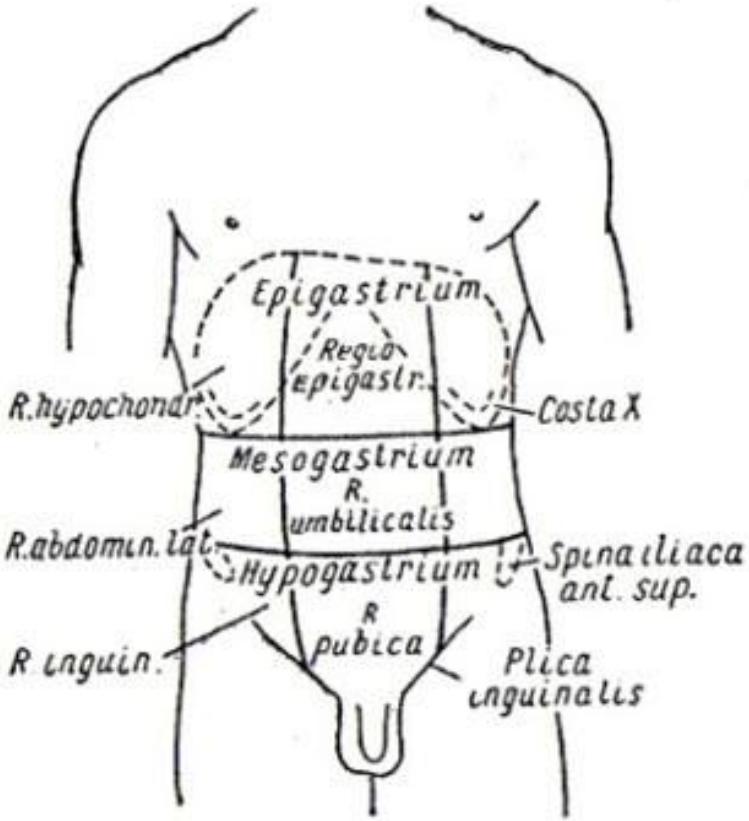
Epigastrium
Regio epigastr.
R. hypochondr.
Costa X
Mesogastrium
R. umbilicalis
R. abdomin. lat.
Hypogastrium
Spina iliaca ant. sup.
R. pubica
R. inguin.
Plica inguinalis

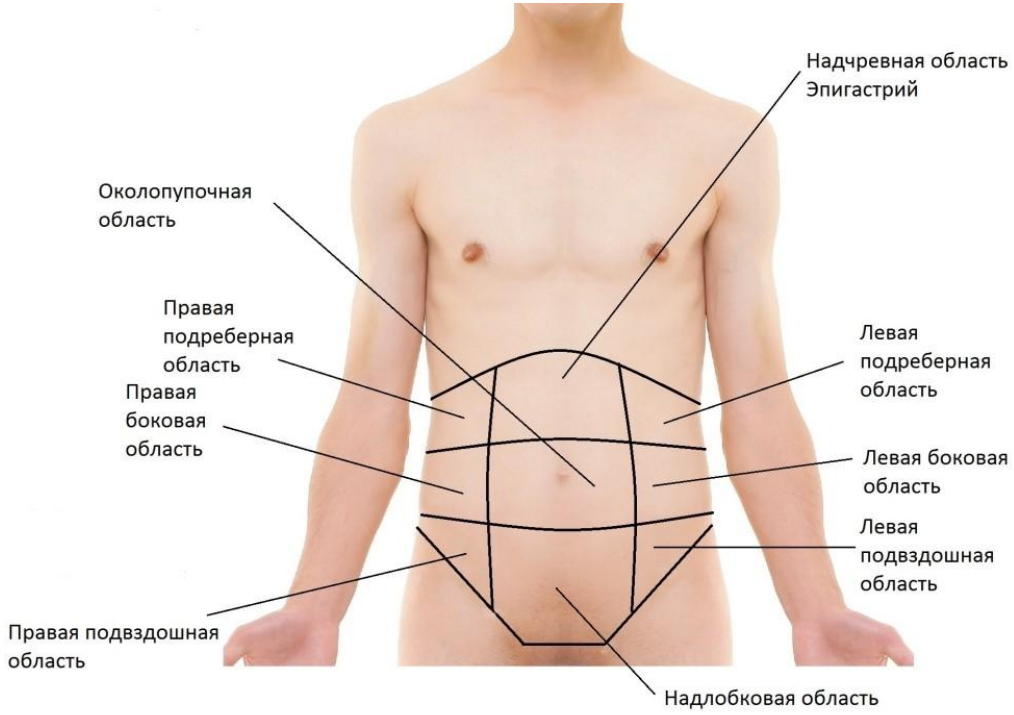
Надчревная область
Эпигастрий
Околопупочная область
Правая подреберная область
Правая боковая область
Левая подреберная область
Левая боковая область
Левая подвздошная область
Правая подвздошная область
Надлобковая область

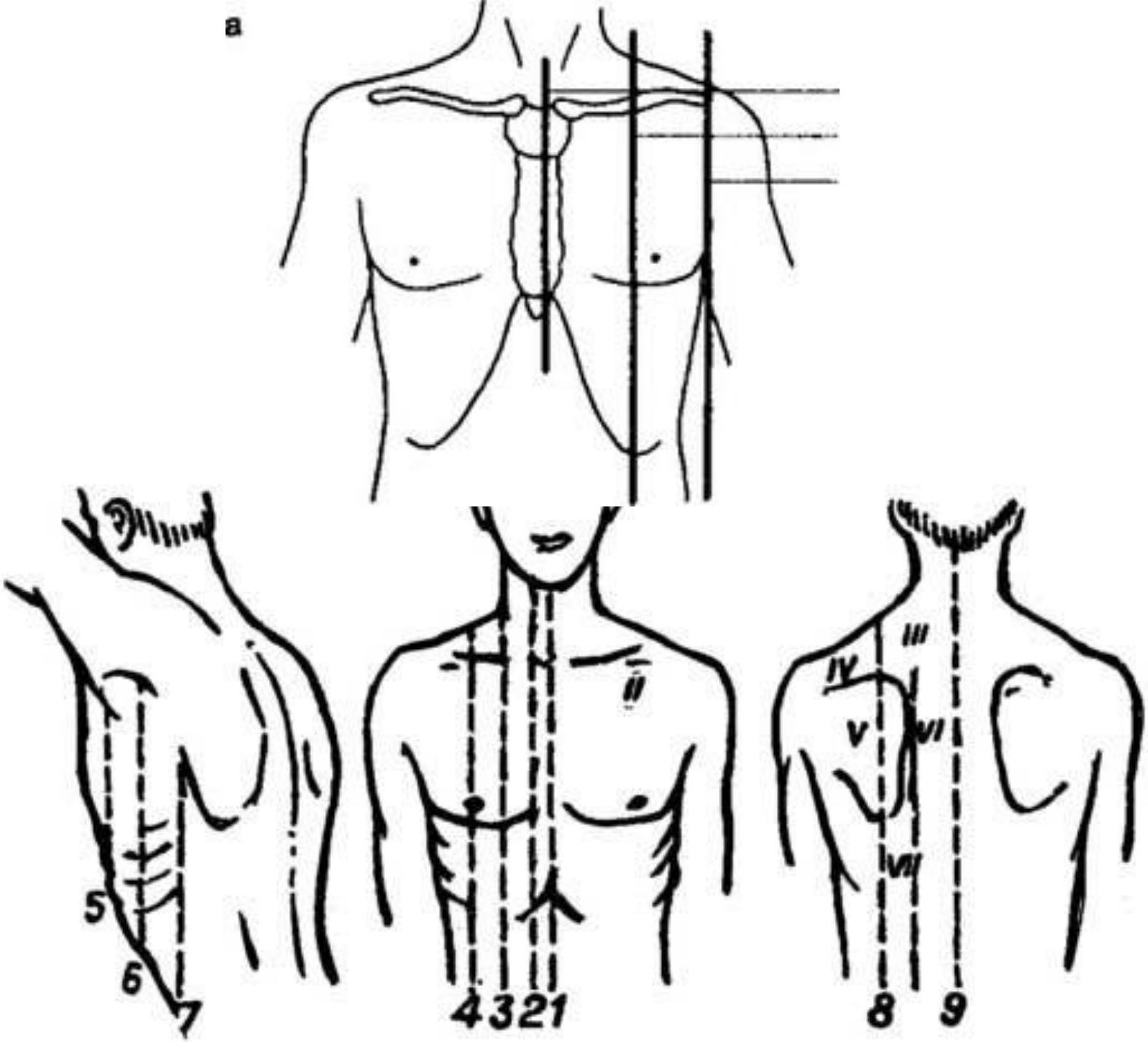
a
5
6
7
4
3
2
1
8
9
II
III
IV
V
VI
VII

Благодарю за внимание!