

A thick black L-shaped frame surrounds the text. The top horizontal bar is on the left, the left vertical bar is on the left, and the bottom horizontal bar is on the right.

КЛИНИЧЕСКИЙ СЛУЧАЙ

Врач: Кучерявый С.Г.
Докладчик: Халенко В.В.4 курс

К. Татьяна Павловна

Поступила на родильное отделение (4.10.16 14:18) с жалобами на регулярные схватки .

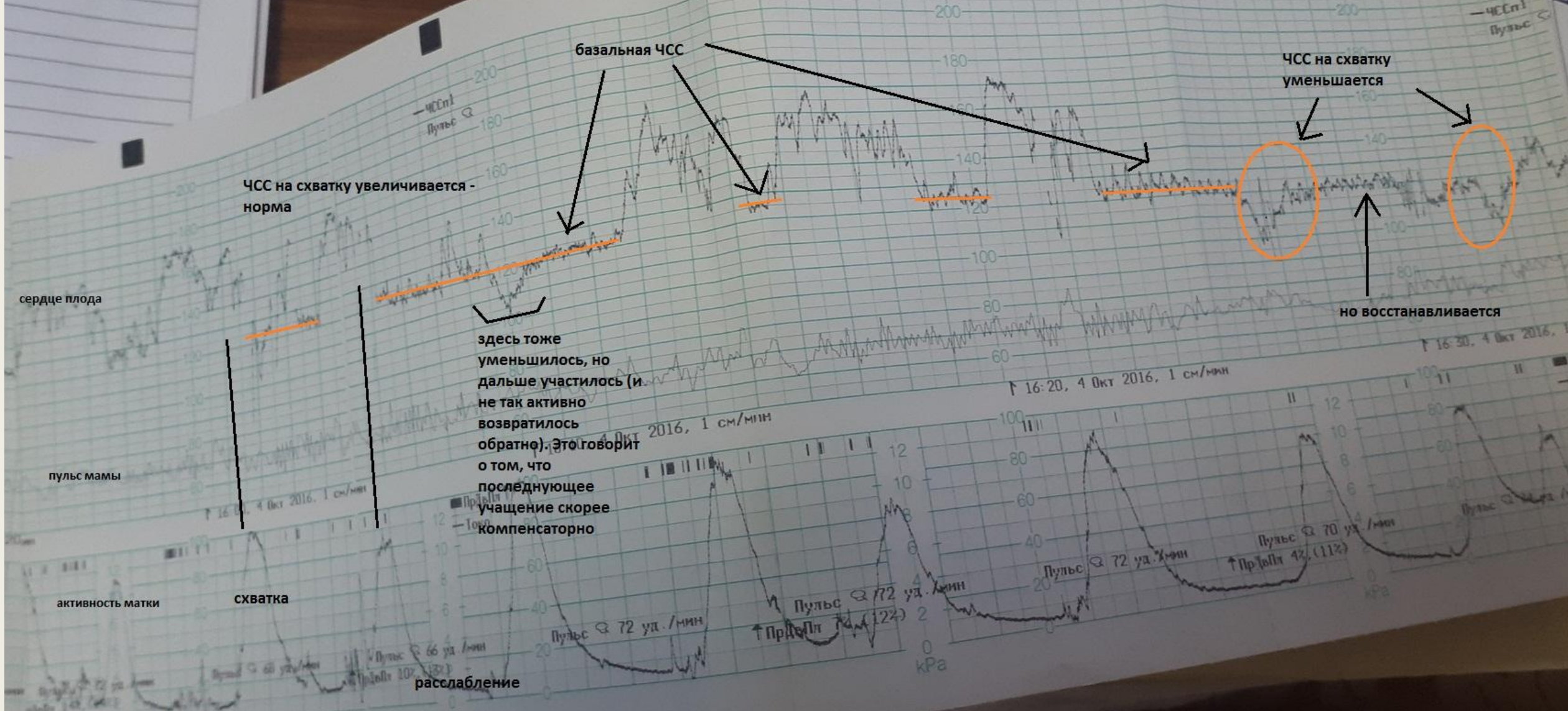
Начало сваток 10:00, отхождение вод 10:00, начало потуг 17:10

- Возраст: 29 лет
- Заболевания: субклинический гипотиреоз (ТТГ- 1.3 ммоль/л), аутоиммунный тиреоидит.
- Анамнез: 2016- замершая беременность. Угроза прерывания в 12 нед, госпитализация. 3 триместр – анемия тяжелой степени
- Диагноз при поступлении: беременность 39 недель.

Объективный статус

- ЧСС 86 уд.мин, АД 110/70
- Матка возбудима безболезненная при пальпации.
- Схватки умеренноболезненные, регулярные, через 4 мин по 40 сек.
- Положение плода продольное, головка прижата ко входу в малый таз.
Сердцебиение 137 уд.мин.
- **Distantia spinarum: 26 см Distantia cristarum 29 см Distantia trochanterica 31 см Conjugata externa 20 см**
- Ромб Михаэлиса 11*11
- Индекс Соловьева 15.5 см.
- Fundus 29см. ОЖ 92 см. ПОЖ 27см. ПМП (по Рудакову)= 2800-2900 г

КТГ



4.10.16 17:10

- По данным мониторингового наблюдения – урежение ЧСС плода до 60-70 уд/мин без выравнивание до базального уровня. Патологических выделений из половых путей нет.
- Роженица тужится по 60 сек, каждые 3-4 мин..
- Вагинально: раскрытие маточного зева полное. Головка плода на тазовом дне. Стреловидный шов в прямом размере, малый родничок сверху и спереди.
- Поставлен диагноз - начавшаяся гипоксия плода, решено закончить роды наложением выходных акушерских щипцов

17:35 Осмотр и ушивание мягких родовых путей

- Шейка матки целая. Своды целые. Стенки влагалища – скальпированный линейный разрыв на боковой стенке в нижней трети влагалища длиной 3 см. Рана промежности ушивается послойно.
- Перинеотомия. Перинеорафия.
- Моча выпущена катетером. Общая кровопотеря – 300мл.
- Назначение: лед к промежности, Метилэргометрин 1.0 мл в/в. Окситоцин 1.0 в/м,

1 период- 7 ч 10 мин

2 период – 10 минут

3 период – 5 минут

Безводный промежуток 7 ч 20 минут

19:40

- Состояние удовлетворительное. АД- 110/70. Дно матки на уровне 16 см выше лона, Выделения умеренные, кровянистые. Легкий отек промежности
- Перевод в 1 послеродовое отделение.
- Диагноз заключительный: Роды 1 срочные. Раннее излитие вод (светлые). Rh (-) кровь без АТ. Субкоменсированный гипотериоз

Новорожденный

- Живой, доношенный
- Масса 3650 кг. Рост 53 см. окружность головы 35 см. окружность груди 34 см.
- Шкала Апгар

Оценка состояния новорожденного по шкале Апгар

Время после рождения	Сердцебиение	Дыхание	Окраска кожи	Тонус мышц	Рефлексы	Оценка в баллах
1	2	2	1	1	1	7/10
5	2	2	1	1	2	8/8

состояние ребенка удовлетворительным

- Внутриутробная гипоксия в родах. Состояние ребенка – средней степени тяжести, за счет умеренной неврологической симптоматики. Травматизации черепа на Rg не обнаружено.
- Выписан на 5 день жизни. Без патологий. Рекомендован воротник Шанца, консультация ортопеда