АНОМАЛИИ КОСТНОГО ТАЗА. КЛИНИЧЕСКИ УЗКИЙ ТАЗ. КРУПНЫЙ ПЛОД

Выполнила: Журавлева К.Л.
Группа Л1-С-О-163(1)
Преподаватель: и.о. зав. каф. Акушерства и гинекологии Румянцева З.С.

Таз считают ***анатомически узким,*** если хотя бы один из его размеров уменьшен по сравнению с нормой на 1,5-2 см. Основным показателем сужения таза принято считать размер истинной конъюгаты, при её величине менее 11 см таз считается узким.

Клинически (функционально) узким является таз, при котором выявляется несоответствие между размерами плода и таза роженицы независимо от размеров последнего.

Коды по МКБ-10

033.0 Деформация костей таза, приводящая к диспропорции, требующей предоставления медицинской помощи матери.

033.1 Равномерно суженный таз, приводящий к диспропорции, требующей предоставления медицинской помощи матери.

033.2 Сужение входа таза, приводящее к диспропорции, требующей предоставления медицинской помощи матери.

033.3 Сужение выхода, приводящее к диспропорции, требующей предоставления медицинской помощи матери.

033.4 Диспропорция смешенного материнского и плодного происхождения, требующая предоставления медицинской помощи матери.

Классификация, основанная на оценке формы сужения таза:

А. Часто встречающиеся формы узкого таза

1) поперечносуженный таз (45, 2 %);
2) плоский таз:

- простой плоский таз - Девентеровский (13,6 %),

- плоскорахитический (6,5 %),

- таз с уменьшением прямого размера широкой части полости (21,8 %);

3) общеравномерносуженный таз (8,5 %).

Б. Редко встречающиеся формы узкого таза (4,4 %)

1) кососмещённый и кососуженный таз;
2) таз, суженный экзостозами, костными опухолями вследствие переломов таза со смещением;
3) другие формы таза (ассимиляционный, воронкообразный, кифотический, остеомалятический, спондилолистетический, расщепленный или открытый спереди таз).

4) таз, суженный за счет опухолей яичников, матки, расположенных в полости малого таза частично или полностью.

Классификация анатомически узких тазов по степени сужения А.Ф. Пальмова:

I степень: истинная конъюгата 10,5 - 9,1 см (96,8 %);

II степень: 9,0 - 7,6 см (3,18 %);
III степень: 7,5 - 6,6 см (0,02 %);
IV степень: менее 6,5 см (0,0 %).

Степень сужения поперечно-суженного таза определяют по величине поперечного диаметра плоскости входа в малый таз:

I степень сужения - поперечный размер входа 12,5 - 11,5 см;
II степень сужения - поперечный диаметр 11,4 - 10,5 см;
III степень сужения - поперечный диаметр входа менее 10,5 см.

ХАРАКТЕРИСТИКА НАИБОЛЕЕ ЧАСТО ВСТРЕЧАЮЩИХСЯ ФОРМ АНАТОМИЧЕСКИ УЗКОГО ТАЗА И ИХ ДИАГНОСТИКА

1. Анамнез общий и специальный. Общие объективные данные

Так как формирование таза происходит внутриутробно, при сборе анамнеза следует фиксировать внимание начиная с антенатального периода развития (нарушении обмена веществ между матерью и плодом, особенно минерального, дефиците витаминов, несовершенном остеогенезе). Правильная организация физического развития девочек является основным фактором в системе формирования женского организма (следовательно, и таза), поэтому собирая анамнез о периоде новорожденности и раннего детства, нужно выяснить вопросы вскармливания девочки, течение раннего детства (когда появились зубы, когда стала сидеть, ходить), наличие перенесенного рахита, дисплазии, врожденного вывиха тазобедренных суставов, инфекций (костный туберкулез, полиомиелит), травм таза, позвоночника; о периоде полового созревания, о наличии нагрузок, нарушений школьной гигиены, стрессов, гормонального дисбаланса, формы одежды, "джинсовый" таз, ранних занятий спортом; учитывать акселерацию.

Специальный анамнез включает: начало и характер менструаций, течение и исход предыдущих беременностей и родов, оперативное родоразрешение (акушерские щипцы, вакуум, экстракция плода, кесарево сечение), мертворождение, черепно, мозговые травмы у новорожденных, нарушение неврологического статуса в раннем неонатальном периоде, раннюю детскую смертность, нарушения дальнейшего развития.

2. Общие объективные данные:

Для оценки таза вначале производится наружный осмотр женщины в положении стоя. Определяют массу тела и рост женщины, следы перенесенных заболеваний, при которых наблюдаются изменения костей и суставов (рахит, туберкулез), изучают состояние черепа, позвоночника (сколиоз, кифоз, лордоз и др.), конечностей (укорочение одной ноги), суставов (анкилоз в тазобедренных, коленных и других суставах), походку. Отмечают, не имеет ли живот остроконечную форму у первородящих или отвислую у многорожавших. Большое значение для оценки таза имеет форма крестцового ромба. При нормальных размерах таза его продольный и поперечный размеры равны соответственно 11 и 11 см. Форма крестцового ромба при различных вариантах строения таза бывает различной.

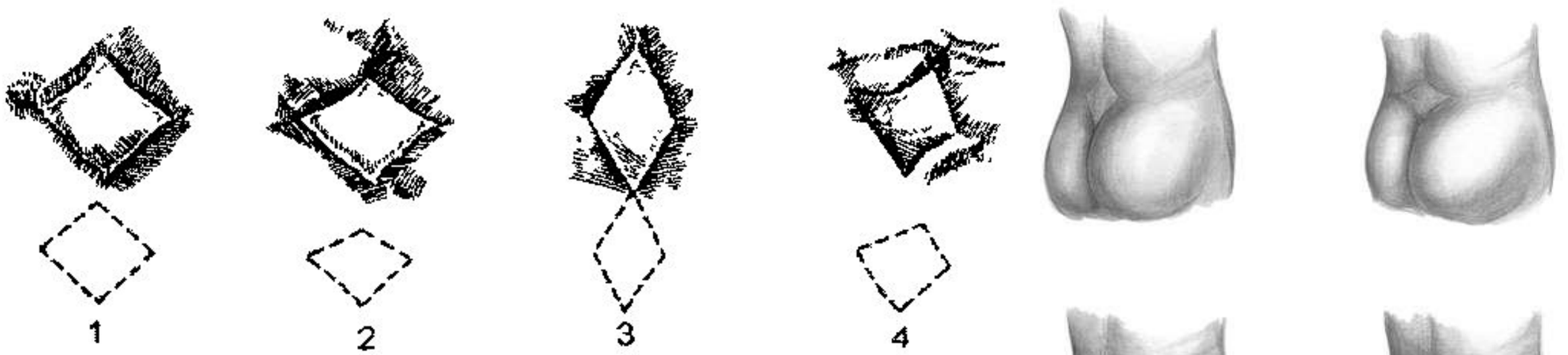

Рис. 2. Форма крестцового ромба при различных вариантах строения таза:
1 — нормальный таз; ***2*** — плоскорахитический таз;
3 — общеравномерносуженный таз; ***4*** — кососуженный таз.

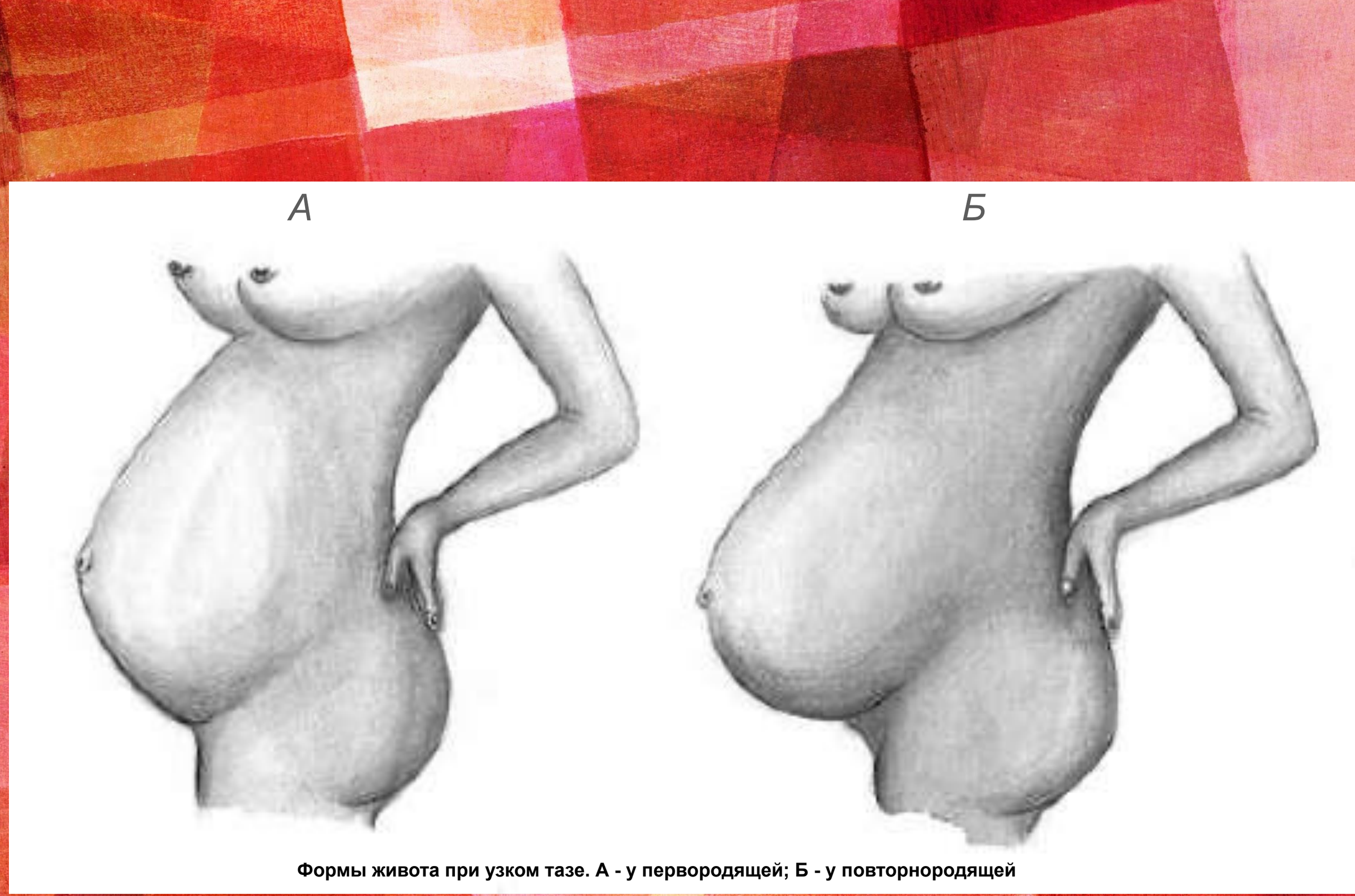

Формы живота при узком тазе. А - у первородящей; Б - у повторнородящей

Одним из важных показателей является **величина роста женщины**. Рост женщины менее 155-160 см дает основание заподозрить наличие анатомически узкого таза. Антропометрическими маркерами узкого таза кроме роста женщины являются размер обуви менее 36, длина стопы менее 23 см, длина кисти менее 16 см, длина I и III пальцев руки менее 6 и 9 см, соответственно.

Для оценки толщины костей измеряется **окружность лучезапястного сустава (индекс Соловьева Ф.А.)** на уровне выступающих мыщелков предплечья: чем меньше индекс, тем тоньше кости и больше емкость таза и наоборот (норма индекса Соловьева 14,5-15 см).

Основными измерениями таза считается **наружная пельвиметрия**: distantia spinarum (в норме 25-26 см), distantia cristarum (в норме 28-29 см), distantia trochanterica (в норме 31-32 см) и conjugata externa (диаметр Боделока - 20-21 см в норме).

Для диагностики узкого таза с уменьшением прямого размера широкой части полости следует измерять **лонно-крестцовый размер**, то есть расстояние от середины симфиза до сочленения II и III крестцовыми позвонками. Для анатомически нормального таза величина этого размера составляет 21,8 см. Измеряется также высота лонного сочленения (расстояние между верхним и нижним краями лонного сочленения), измерение производится тазомером. Симфиз в норме 5,0-6,0 см.

Ширина симфиза определяется измерением расстояния между паховыми складками по верхнему краю симфиза с помощью сантиметровой ленты. В норме ширина симфиза равна 13,0-13,5 см.

Поперечный размер выхода таза измеряется сантиметровой лентой при позе Микеладзе (камнесечения) от правой внутренней поверхности седалищного бугра до левой и равен в норме 9

Методы определения истинной конъюгаты:

1. Из величины наружной конъюгаты вычитают 9 см.

2. Из величины диагональной конъюгаты вычитают 1,5-2,0 см (при индексе Соловьева 14-16 см и менее вычитают 1,5 см, при величине индекса более 16 см вычитают 2 см); при величине лонного сочленения 4 см и менее вычитают 1,5 см, при величине более 4 см вычитают 2 см).

3. Измеряют тазомером расстояние от яремной вырезки грудины до VII шейного позвонка.

NB! Диагноз узкого таза и степень его сужения устанавливают на основании данных антропометрии, формы крестцового ромба Михаэлиса, измерения наружных размеров большого таза, влагалищного исследования, при наличии возможности - лучевых методов исследования (рентгенпельвиометрии, МРТ органов малого таза с измерением его размеров).

А. Часто встречающиеся формы узкого таза

1. Поперечносуженный таз

Это форма таза чаще встречается у стройных высоких женщин с признаками гиперандрогении.

Половая формула имеет вид: Ме (*menarche)* - 15-18 лет, Ма *{mamma)* - 1-2 балла, Ах (аксиллярное оволосение) - 5-6 баллов, Ри (рост волос к пупку, на бедра и ягодицы) - по мужскому типу.

Морфограмма: рост (Р) меньше размаха рук (РР) - Р < РР; нижний размер (НР) больше *Уг* роста - НР > *Уг* Р. Характеризуется **уменьшением поперечных размеров малого таза** на 0,6-1,0 см и более, относительным укорочением или увеличением прямого размера входа и узкой части полости. Вход в малый таз имеет округлую или продольно-овальную форму, **мало развёрнуты крылья подвздошных костей, лонная дуга узкая.**

В диагностике поперечносуженного таза наибольшее значение имеет определение **поперечного диаметра крестцового ромба** (менее 10 см), **поперечного размера плоскости входа в таз** (поперечный размер плоскости входа в таз равен *Уг distantia cristarum* или для его определения из *distantia cristarum* можно вычесть 14-15 см), **поперечного диаметра выхода таза** (менее 10,5 см), **ширины и высоты симфиза** и **глубины таза.** При поперечносуженном тазе ширина симфиза менее 12,5 см, высота симфиза - 6,5 см и более, поперечный размер выхода таза - менее 9 см.

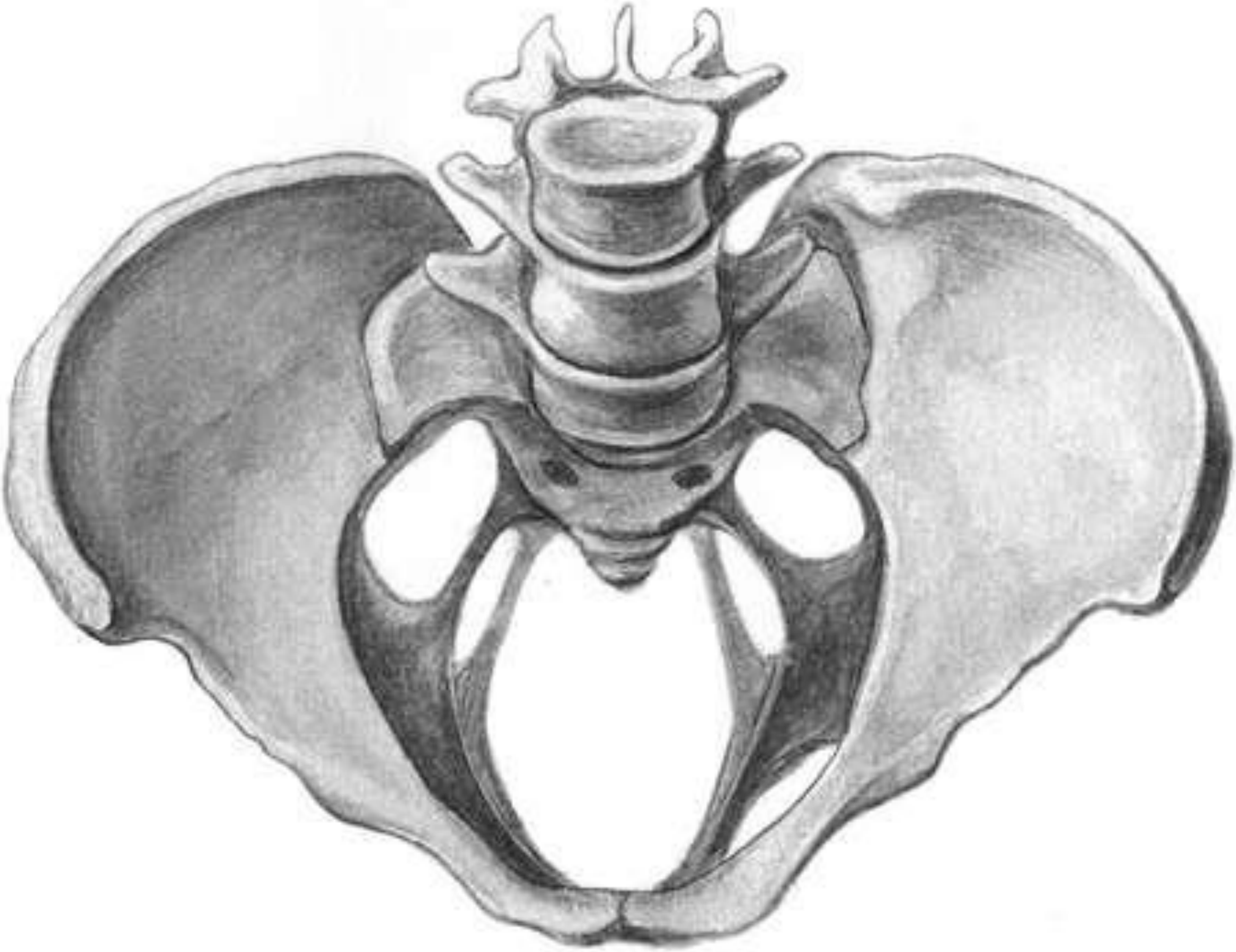

Биомеханизм родов при поперечносуженном тазе может происходить так же, как и при нормальных размерах таза. Если же прямые диаметры превышают поперечные, то:

1) головка, сгибаясь, вступает во вход в малый таз стреловидным швом в прямом размере и делает поступательное движение до плоскости выхода. Преодолению препятствия при сужении поперечного диаметра входа в таз способствует также вставление головки в косом размере с асинклитическим расположением стреловидного шва и опусканием чаще задней теменной кости;

2) в большинстве наблюдений в родах имеет место разрыв промежности, так как острый лонный угол формирует две точки гипомохлеона на лонных костях, что требует своевременно и правильно выполненной правосторонней срединно-латеральной перинеотомии. Родовая опухоль на головке новорожденного располагается в области стреловидного шва, смещаясь больше на одну из теменных костей, и делает её ассимметричной.

NB! Роды при поперечносуженном тазе могут закончиться per vias naturales только в случае переднего вида предлежания плода. Задний вид при поперечносуженном тазе формирует клиническое несоответствие II степени.

2. Плоские тазы (простой плоский таз, плоскорахитический таз, таз с уменьшением прямого размера широкой части полости)

В плоском тазе укорочены прямые диаметры при обычной величине поперечных и косых размеров.

1) Простой плоский таз

Простой плоский таз характеризуется **уменьшением всех прямых диаметров,** кривизна крестца средняя, лонная дуга широкая, обычно увеличен поперечный диаметр входа.

Диагностика этой формы узкого таза основывается на осмотре крестцового **ромба Михаэлиса.** Благодаря тому, что крестец выдвигается вперед, уменьшается размер между ямкой под остистым отростком V поясничного позвонка и серединой прямого диаметра пояснично-крестцового ромба. Вследствие этого крестцовый **ромб Михаэлиса** принимает неправильную форму **с укорочением вертикальной диагонали** (менее 10 см). Корреляционная зависимость между наружной и истинной конъюгатой и всеми прямыми размерами малого таза отсутствует и существует между диагональной и истинной конъюгатами. Отсюда следует, что практическим врачам нет необходимости ориентироваться на показатели наружной конъюгаты. Только **внутренняя оценка таза** дает возможность поставить диагноз плоского таза, если будет достигнут промонториум и, в зависимости от размеров диагональной конъюгаты, можно определить степень его сужения. Облегчает постановку диагноза простого плоского таза **рентгенопельвиметрия или МРТ.**

Особенностями механизма родов при простом плоском тазе являются:

1) разгибание головки и длительное ее стояние над входом в таз стреловидным швом в поперечном размере;

2) головка конфигурируется и вставляется во вход в таз одной из теменных костей, т.е. происходит асинклитическое вставление;

3) чаще всего головка не совершает внутреннего поворота и стреловидный шов во всех плоскостях таза проходит в поперечном размере, на тазовом дне возникает низкое поперечное стояние стреловидного шва.

При ведении родов следует помнить, что головке легче преодолеть препятствие во входе в малый таз, если **роженицу уложить на сторону, противоположную позиции плода** (это

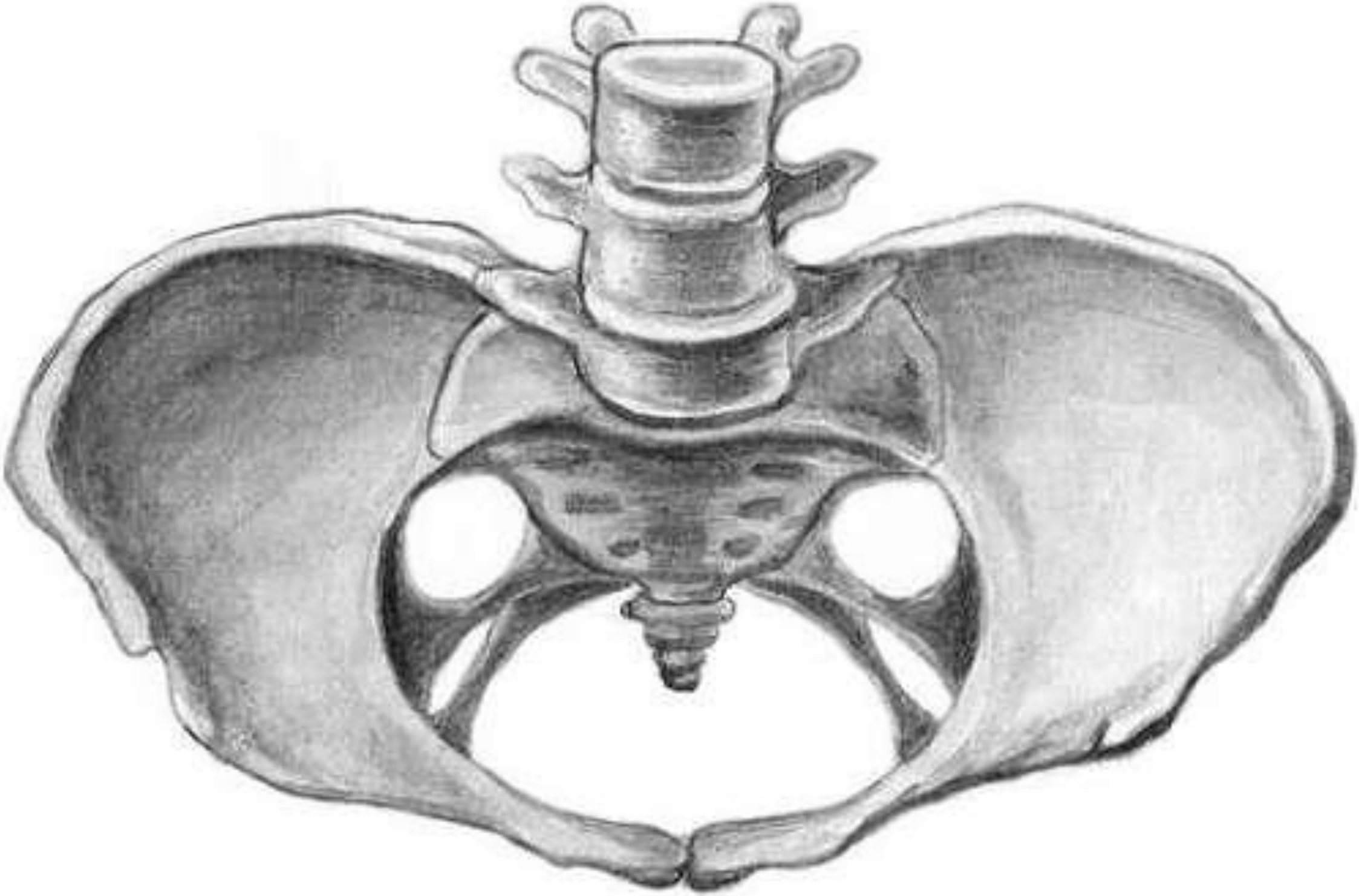

2) Плоскорахитический таз

Плоскорахитический таз характеризуется **уменьшением прямого размера входа** и увеличением всех остальных прямых диаметров таза, крестец обычно плоский, лонная дуга широкая. При диагностике данной формы таза следует обращать внимание на **признаки перенесенного в детстве рахита** («квадратная» голова, редкие зубы с поперечными желобками, впалая грудь «реберные четки», ключицы в форме латинской буквы «S», «X»- или «0»-образное искривление ног, позвоночника, грудины и др.). Крылья подвздошных костей развёрнуты, обычно почти равны, уменьшена наружная конъюгата. **Крестцовый ромб** имеет **вертикальный размер меньше нормы,** при этом **верхний треугольник ромба меньше нижнего. При влагалищном исследовании достижим мыс,** резко выступающий вперед (за счет чего вход в таз напоминает форму почки или сердца); **крестец уплощен, укорочен, утончен** и **уширен** (правило четырех «у» М.А. Колосова); иногда определяется **ложный мыс; лонный угол тупой.** Точный диагноз можно установить при рентгенопельвиметрии, КТ-пельвиметрии, МРТ.

Биомеханизм родов при плоскорахитическом тазе имеет следующие особенности:

1.Длительное стояние головки сагиттальным швом в поперечном размере.

2. Умеренное разгибание головки: большой родничок устанавливается на одном уровне с малым или ниже его, головка проходит через истинную конъюгату малым поперечным размером (8,5 см).

3. Асинклитическое вставление головки - передний асинклитизм («негелевское» вставление) или задний («литцмановское» вставление). Чаще встречается передний асинклитизм, так как сила сцепления теменной кости у мыса больше, чем у лона, поэтому передняя теменная кость опускается в полость таза

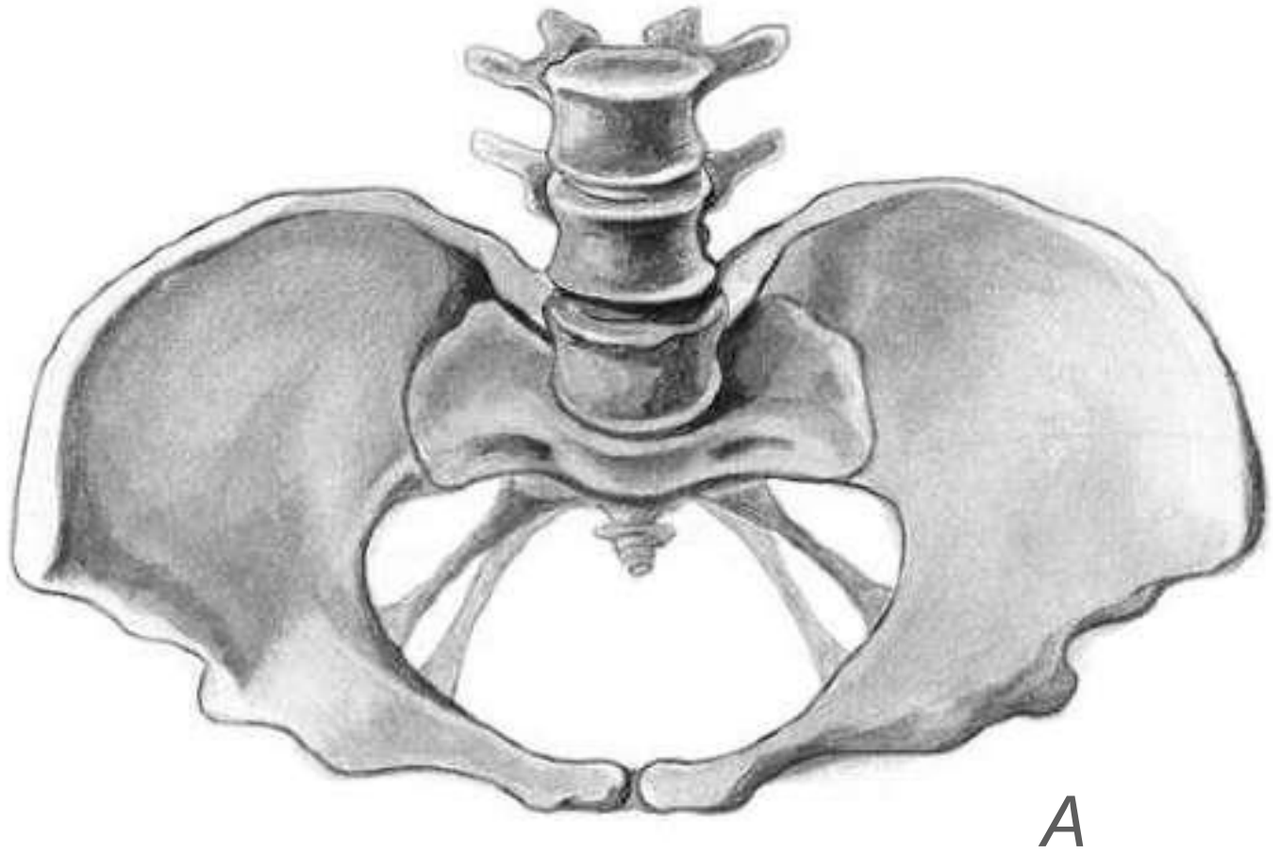

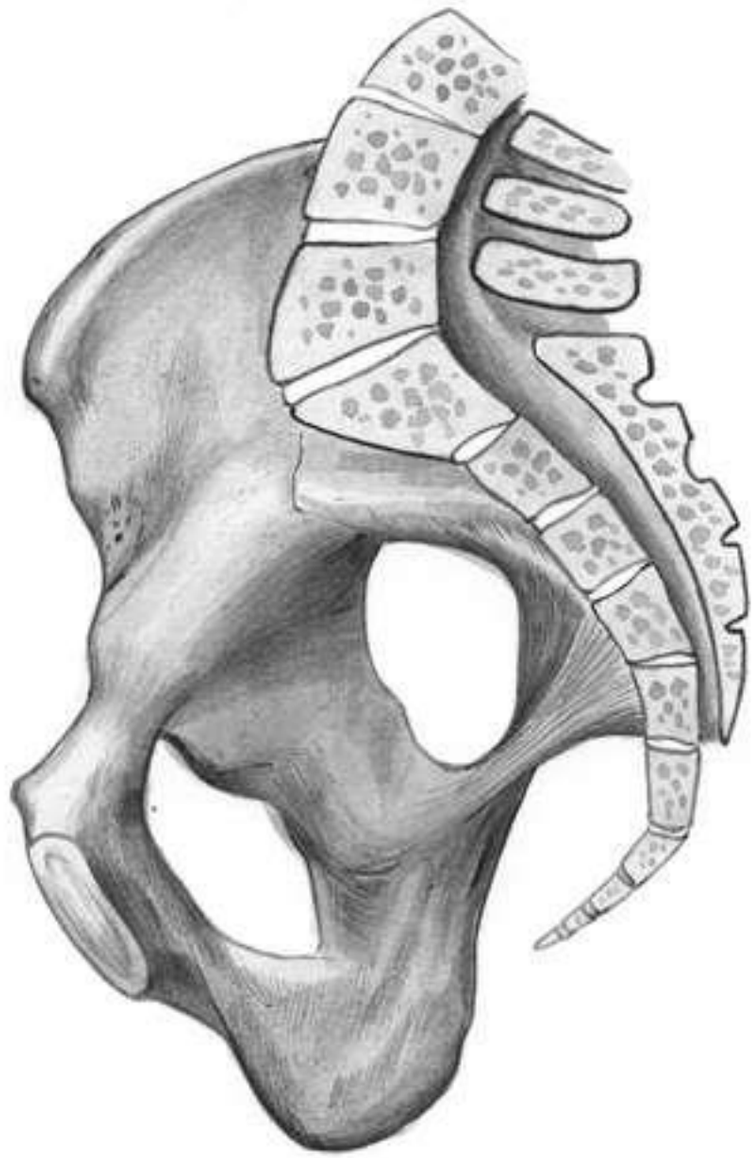

Плоскорахитический таз. А - форма плоскорахитического таза; Б - форма крестца при плоскорахитическом тазе

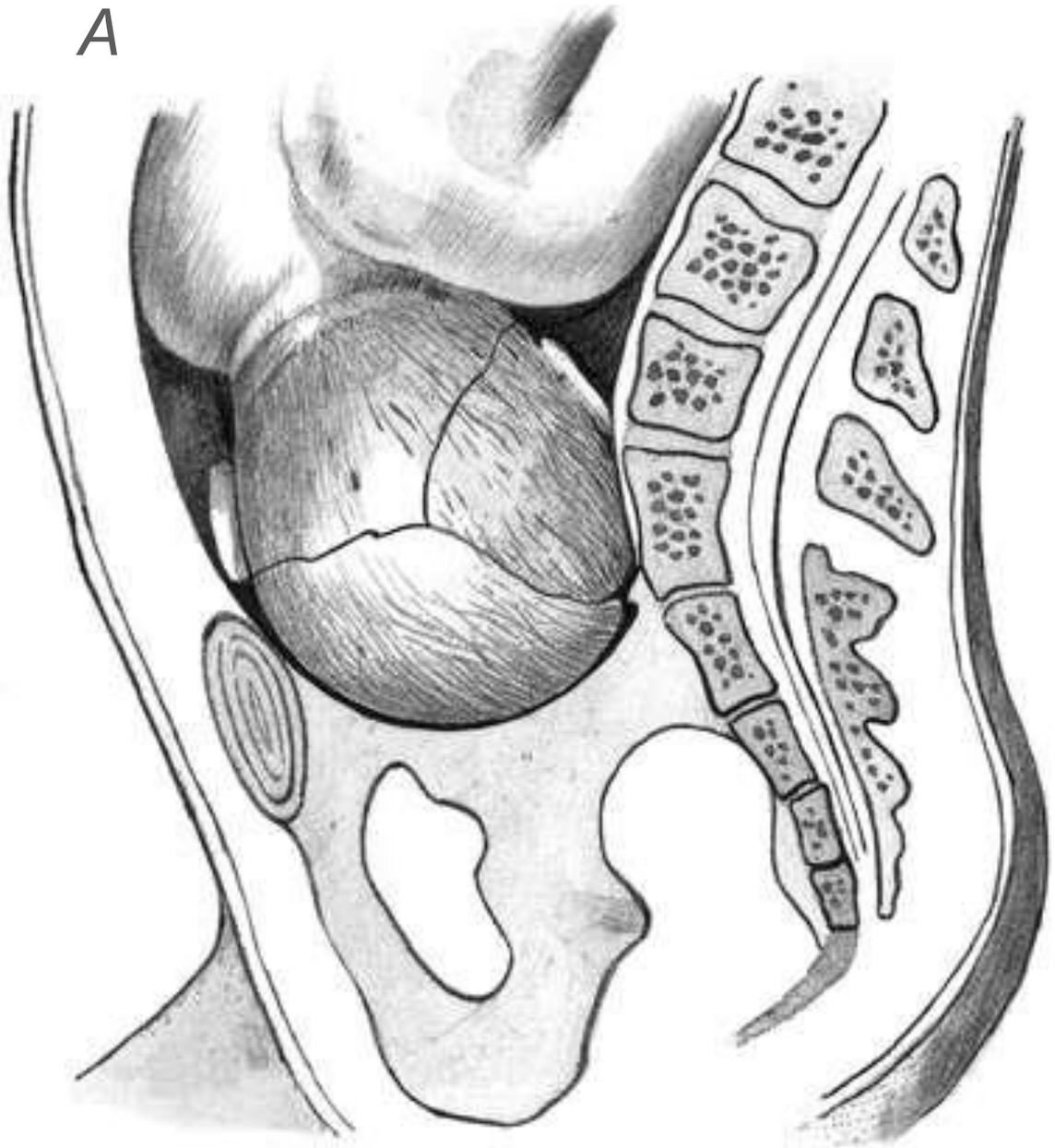

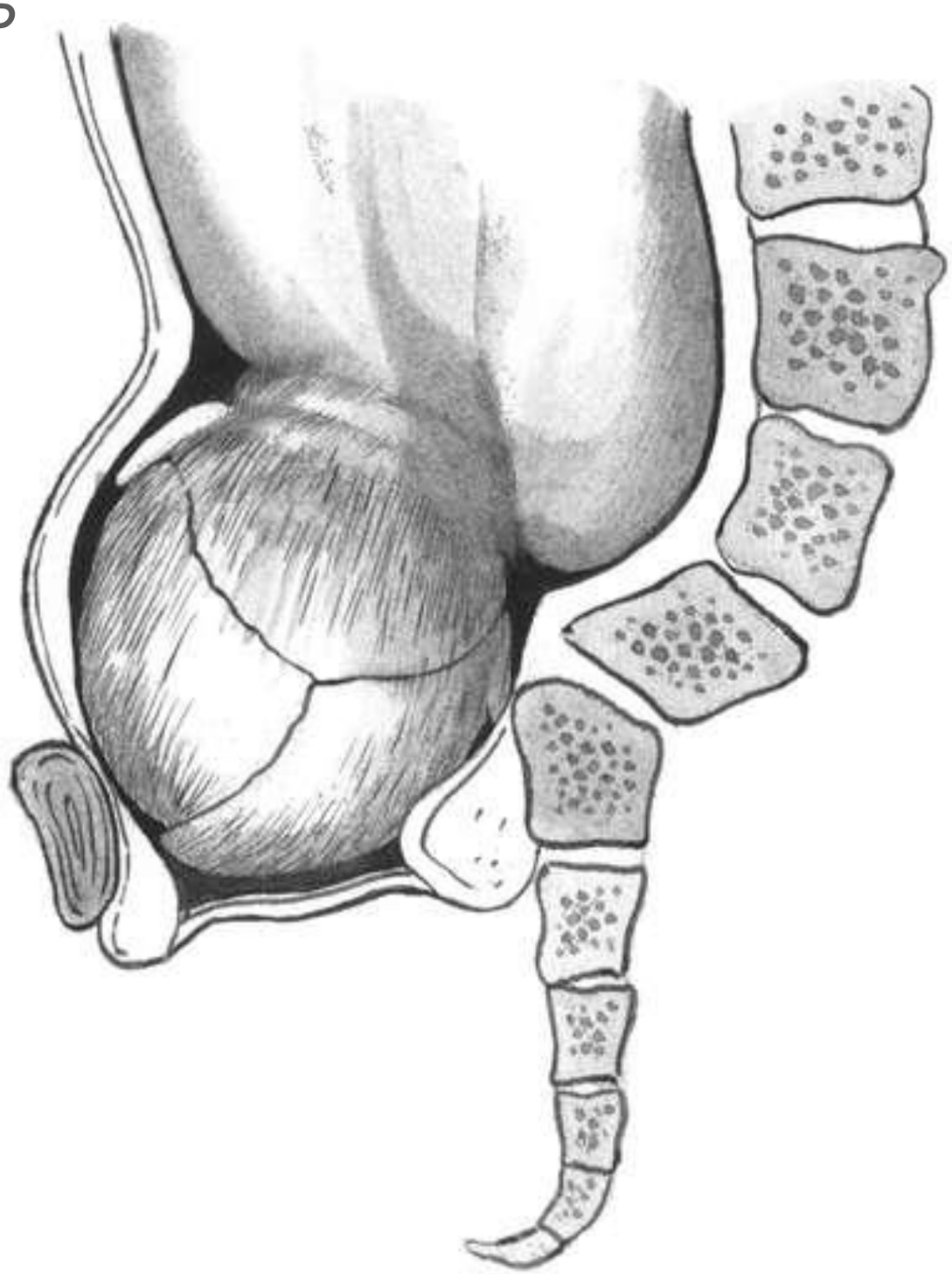

Механизм родов при плоскорахитическом тазе. А - асинклитическое вставление головки (переднетеменное); Б - асинклитическое вставление головки (заднетеменное)

3) Таз с уменьшением прямого размера широкой части полости

Характеризуется **уплощением крестца,** вплоть до **отсутствия кривизны, увеличением его длины, уменьшением прямого диаметра широкой части полости** (менее 12 см), отсутствием разницы между прямыми диаметрами входа, широкой и узкой части полости. Другие диаметры обычно нормальны или увеличены.

Различают **две степени сужения:**
I степень - прямой размер широкой части полости равен 12,4 -11,5 см;

II степень - меньше 11,5 см.

Информативным для диагностики узкого таза с уменьшением прямого диаметра широкой части полости является измерение лонно-крестцового размера, т.е. расстояния от середины симфиза до места сочленения между II и III крестцовыми позвонками. Для анатомически нормального таза, величина этого размера составляет 21,8 см. Величина менее 20,5см свидетельствует о наличии узкого таза, её значение менее 19,3 см позволяет заподозрить выраженное уменьшение прямого диаметра широкой части полости (менее 11,5 см).

4) Общеравномерносуженный таз

Общеравномерносуженный таз встречается у невысоких, пропорционально сложенных женщин и характеризуется **уменьшением на одинаковую величину всех размеров таза** (1,5-2,0 см и более).

Половая формула у них: Ме - 13-14 лет, Ма - 2-3 балла, Ах - 2-3 балла, Ри - 3 балла.

Морфограмма: рост - меньше 160 см, размах рук равен росту, нижний размер составляет половину роста. Размер ноги - 35 см; длина кисти руки - меньше 16 см, длина большого пальца руки - меньше 6 см, длина среднего пальца руки - меньше 8 см.

Крестцовый Ромб Михаэлиса правильной формы, но и продольный, и поперечный диаметры его - менее 11 см.

Информативны данные, получаемые при измерении диаметра выхода таза, а именно: прямой и поперечный размеры менее 9 см. При внутреннем исследовании крестцовая впадина глубокая, достигается промонторий и терминальные линии.

Биомеханизм родов включает следующие моменты:

1.Головка вступает в таз в состоянии значительного сгибания, размером меньшим, чем малый косой; малый родничок приближается к геометрическому центру таза (глубокое стояние малого родничка - асинклитизм Редерера); стреловидный шов расположен в одном из косых размеров таза. Головка продвигается по тазу медленно, с большой затратой сил.

2. При переходе из широкой части в узкую происходит дополнительная максимальное сгибание головки и внутренний её поворот, когда головка на дне таза устанавливается стреловидным швом в прямом размере выхода.

3. Головка плода не может выполнить все пространство лонного угла, а поэтому растягивает промежность, что приводит к травме мышц и фасций промежности и ее разрыву.

4. После рождения головки происходит внутренний поворот плечиков и наружный поворот головки. Форма головы долихоцефалическая (головка вытянута в виде клина с родовой опухолью в области малого родничка.

Выраженная конфигурация головки при прохождении через плоскости малого таза (долихоцефалическая форма головки)

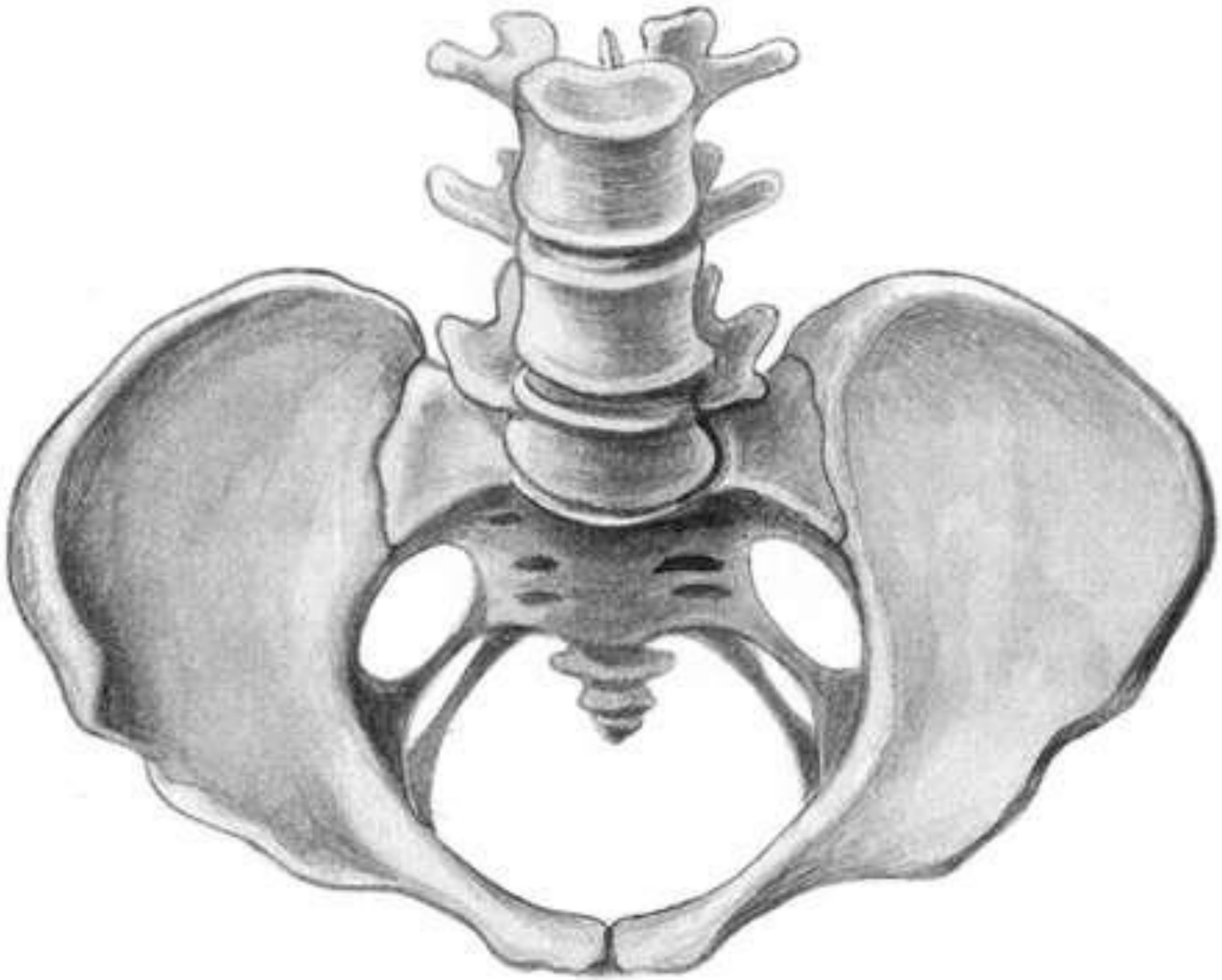

Общеравномерносуженный таз

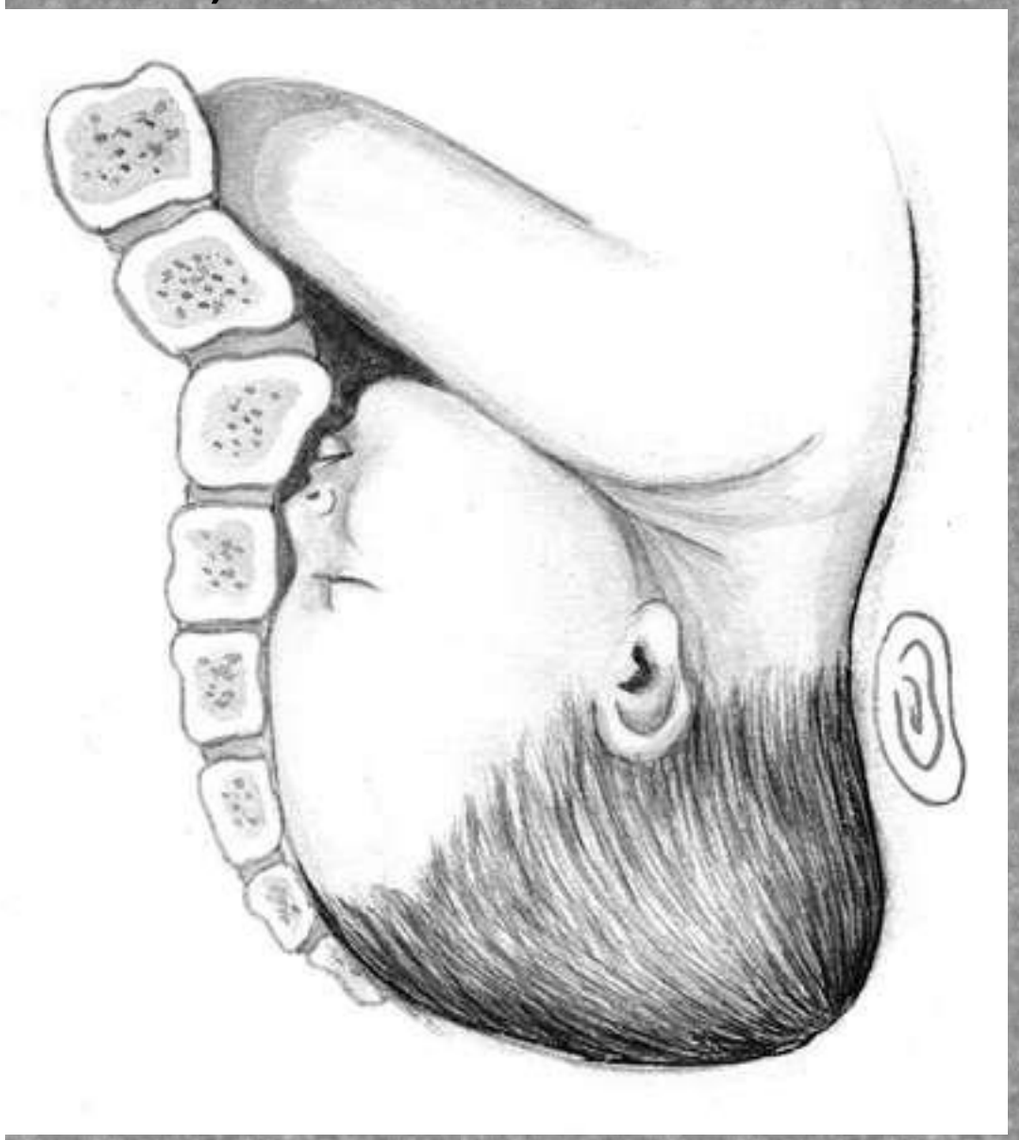

Основные наружные размеры узкого таза и в норме

Формы таза	D. spinarum	D. cristarum	D. Trochanterica	Conjugata externa	Conjugata diagonalis
Нормальный	25-26	28-29	30-31	20	13
Общеравномерн осуженный	24	26	28	18	13
Поперечносуже нный	24-25	25-26	28-29	20	11
Простой плоский	26	29	30	18	11
Плоскорахитиче ский	26	26	31	17	11

Особенности течения и ведения беременности и родов

Для беременных с узким тазом характерно:

1. У первородящих головка плода остается подвижной над входом в таз вплоть до начала родов. Вследствие этого значительно ограничивается экскурсия лёгких и смещается сердце. Одышка в конце беременности появляется раньше, держится дольше и более выражена, чем при беременности у женщин с нормальным тазом.

2. Матка у беременных с суженным тазом отличается подвижностью, что наряду с высоким стоянием головки предрасполагает к поперечному, косому или тазовому положению плода; способствует возникновению разгибательных предлежаний головки (переднеголовное, лобное, лицевое).

3.Одним из самых частых осложнений беременности является преждевременное излитие околоплодных вод, при этом может быть выпадение петель пуповины.

4. Повышенная частота симфизиопатии и сакроилеопатии. Данная патология может выражаться расхождением лонного и крестцово- подвздошного сочленений, чрезмерной подвижностью и расслаблением сочленений таза, воспалительными процессами в сочленениях таза. Чаще всего эта патология отмечается у беременных с кососуженными тазами.

5. Высокая вероятность наступления преждевременных родов.

В сроке беременности 38 недель беременных с анатомически узкими тазами, у которых предполагается несоответствие между размерами таза и плода, следует **госпитализировать в отделение патологии**, согласно региональных листов маршрутизации беременных, с целью уточнения срока беременности, массы плода, размеров таза, положения и предлежания плода, его состояния и решения вопроса о выборе метода

Метод родоразрешения должен быть определен с учетом данных анамнеза, готовности родовых путей к родам, анатомической формы узкого таза и степени его сужения, предполагаемой массы плода, других осложнений беременности.

У беременных с узким тазом I степени сужения и предполагаемой массой плода не более 3600 г роды можно начать вести через естественные родовые пути.

Тактика ведения родов:

• **непрерывный** кардиомониторный контроль за состоянием плода

и родовой деятельностью (КТГ) (нарушения сердечного ритма плода могут быть ранним признаком клинического узкого таза);

• ведение партограммы;

• слежение за характером вставления головки плода и её продвижением;

• своевременная диагностика осложнений родового акта и их коррекция, с целью избежать затяжных родов и при необходимости прибегнуть к экстренному оперативному родоразрешению путем кесарева сечения. ***При этом следует оперировать не по показанию «угроза разрыва матки»***, что свидетельствует о запоздалой диагностике, а по показанию «клинически узкий таз».

Риск респираторных нарушений выше у детей, рожденных путем кесарева сечения до родовой деятельности, однако он значительно снижается после 39 недели

Показания к плановой операции кесарева сечения:

1) плодово-тазовые диспропорции (анатомически узкий таз II-III степени сужения, деформация таза, экзостозы, костные опухоли, опухоли матки и яичников, расположенные в полости малого таза);

2) сочетания I степени сужения таза с акушерской патологией: тенденция к перенашиванию беременности и неготовность родовых путей к родам, крупный плод, тазовое предлежание, неправильное положение и предлежание плода, тяжелая преэклампсия, хроническая гипоксия плода, первородящие старшего возраста, рубец на матке, мертворождение в анамнезе, аномалии развития половых органов, симфизит и др.

Показания к экстренной операции кесарево сечение при анатомически узком тазе:

1) отсутствие родовой деятельности после излития околоплодных вод при незрелой шейке матки;

2) аномалии родовой деятельности;

3) лобное, лицевое, высокое прямое стояние стреловидного шва при заднем виде;

4) клиническое несоответствие размеров головки плода и таза матери.

Применение влагалищных родоразрешающих операций при анатомическом сужении таза возможно **только в исключительных ситуациях,** требующих экстренного родоразрешения - **острый дистресс плода, когда его головка уже достигла тазового дна** И **только при отсутствии признаков клинического несоответствия головки плода и таза роженицы.**

Подготовка шейки матки к родам и родовозбуждение проводятся по схемам, включающим использование мифепристона, динопростона, гигроскопических расширителей и окситоцина. Показаниями являются преждевременное излитие околоплодных вод, а также неготовность к родам в доношенном сроке (более 38-39 недель) с учетом формы и степени

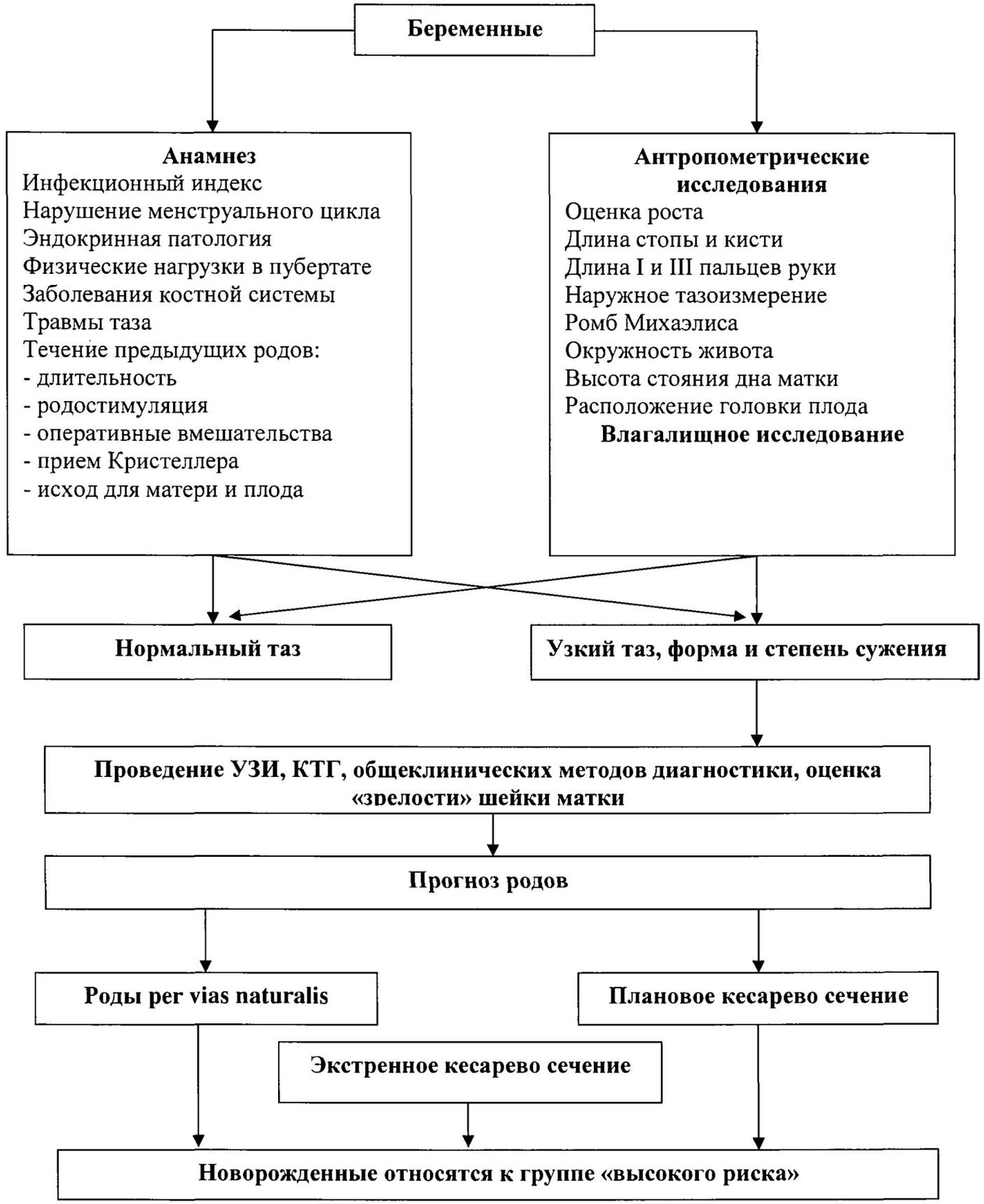

Рис. 2. Алгоритм ведения беременных с анатомически узким тазом.

КЛИНИЧЕСКИ УЗКИЙ ТАЗ

Понятие клинически узкого таза связано с процессом родов - это несоответствие между головкой плода и тазом матери, независимо от размеров последнего.

Частота и причины возникновения клинически узкого таза:

Наиболее **частыми причинами клинически узкого таза** является анатомическое сужение таза, крупный плод или их сочетание, неблагоприятные предлежания и вставления головки плода: лобное, лицевое или задний вид затылочного предлежания, высокое прямое стояние стреловидного шва, асинклитические вставления, разгибания головки при тазовом предлежании, гидроцефалия.

Основными **признаками клинически узкого таза** являются:

• длительное (более 1 часа) стояние головки в плоскостях малого таза;
• нарушение синхронизации процессов раскрытия шейки матки и продвижения плода;
• выраженная конфигурация головки;
• образование большой родовой опухоли;
• неблагоприятные предлежания и вставления головки: задний вид, разгибательные варианты, асинклитизм, клиновидное вставление, высокое прямое стояние стреловидного шва;
• отсутствие продвижения головки плода при полном раскрытии шейки матки;
• несоответствие механизма родов форме таза;

- наличие болезненных схваток;
- беспокойное поведение роженицы;
- появление потуг при головке, расположенной выше, чем в узкой части полости малого таза;
- затруднение или прекращение самопроизвольного мочеиспускания;
- нарушение сократительной деятельности матки;
- болезненность при пальпации нижнего сегмента;
- гипоксия плода;
- положительный признак Вастена-Генкеля.

Соответствие размеров головки плода и таза роженицы. При ведении родов через естественные родовые пути выявления соответствия размеров головки и таза является ключевой задачей. Для его определения используют следующие признаки.

Симптом Вастена дает истинную картину при регулярной родовой деятельности; излитии околоплодных вод; полном или почти полном раскрытии шейки матки; головке, прижатой ко входу в таз или малым сегментом в плоскости входа в таз.

Акушер кладет ладонь на наружную поверхность симфиза и перемещает ее на предлежащую головку. При этом:
- симптом Вастена отрицательный - передняя поверхность головки находится ниже плоскости симфиза. Возможны роды через естественные родовые пути;
- симптом Вастена вровень - передняя стенка головки находится на одном уровне с симфизом - незначительное несоответствие. Возможность родов через естественные родовые пути определяется способностью головки к конфигурации и силою родовой деятельности. При слабости родовой деятельности, неправильных вставлениях головки, плотных костях черепа, узких швах и родничках прогноз родов через естественные родовые пути сомнителен;
- симптом Вастена положительный. Если передняя поверхность головки находится над плоскостью симфиза, то это является однозначным признаком несоответствия размеров головки и таза. Роды через естест-венные родовые пути невозможным - необходимо кесарево сечение.

При оценке признака Вастена необходимо учитывать характер вставления головки. При переднем асинклитизме или заднем виде затылочного предлежания он может быть вровень или даже отрицательным при наличии несоответствия размеров головки и таза.

Размер Цангемейстера является цифровым выражением соответствия размеров таза и головки. Для определения соразмерности таза и головки сопоставляют величину наружной конъюгаты с расстоянием от надкрестцовой ямки до передней поверхности головки, измеренный тазомером. При соответствии размеров головки и таза наружная конъюгата должна быть больше на 2-3 см, чем размер от надкресцовой ямки до головки. При их одинаковых значениях или превышении размера Цангемейстера над размером наружной конъюгаты можно предполагать несоразмерность таза и головки.

Соразмерность таза и головки чаще всего приходится определять в конце первого - начале второго периода родов. Наиболее ответственным является второй период родов, во время которого головка продвигается по плоскостям малого таза. Резкая конфигурация головки еще в плоскости входа в таз, несоответствие ее продвижения раскрытию шейки матки должны насторожить врача. В этой ситуации необходимо своевременно решить вопрос об

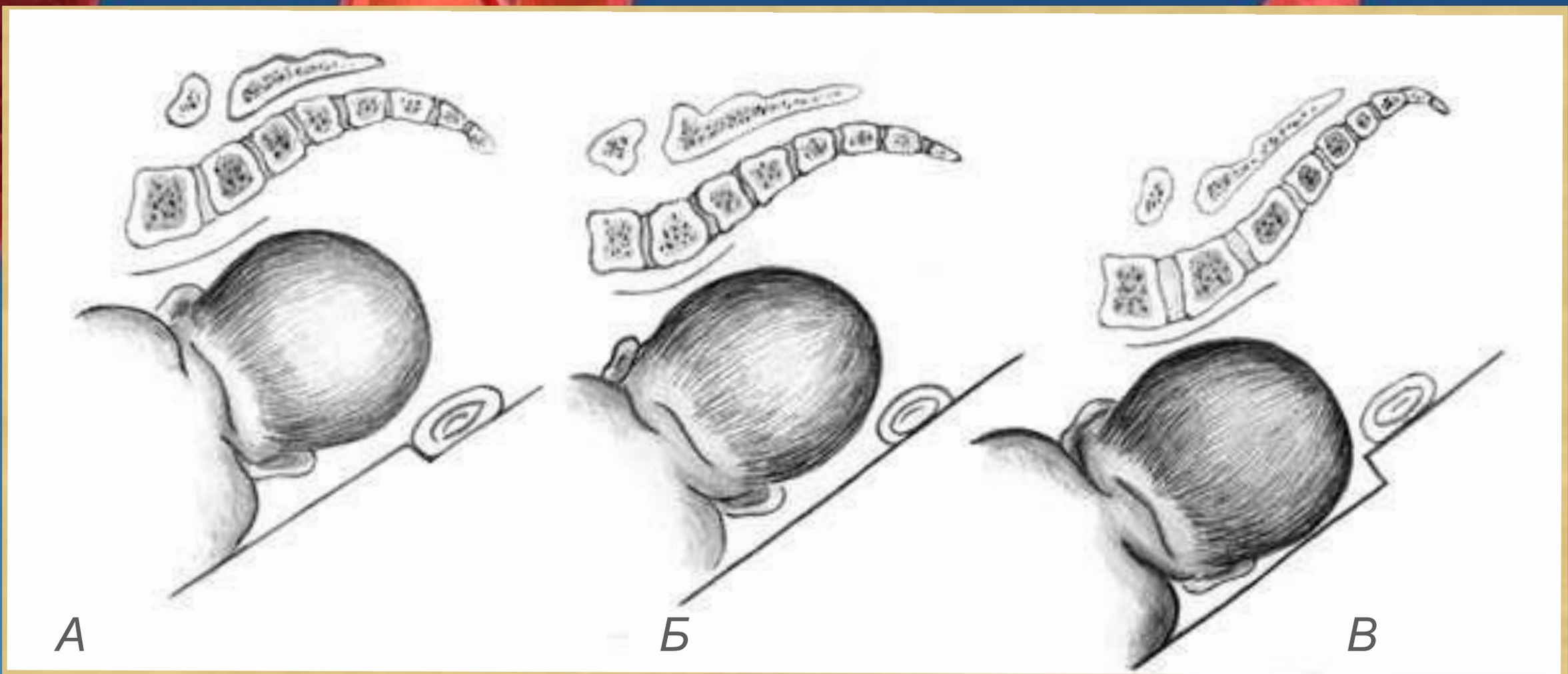

Признак Вастена (схема). А - отрицательный; Б - вровень; В - положительный

Классификация клинически узкого таза:

- **Относительное несоответствие** (I степень).
  При первой степени клинически узкого таза признаками клинического несоответствия считают: вставление головки плода, характерное для данной формы узкого таза, её умеренная конфигурация.
  У первородящих, кроме того, наблюдается слабость родовой деятельности в конце первого периода родов.
- **Абсолютное несоответствие (**II степень).
  Диагноз клинически узкого таза второй - третьей степени несоответствия включает следующие диагностические признаки: особенности вставления головки не соответствуют форме таза, имеет место выраженная конфигурация головки, выраженная родовая опухоль на головке плода, появляются потуги при высоко стоящей головке, женщина
  бескойна, шейка матки свисает в виде рукава во влагалище, нижний сегмент матки резко болезненный, шейка матки отечна, отсутствует продвижение головки во время схватки при полном раскрытии шейки матки, появляются аномалии родовой деятельности, сукровичные выделения из родовых путей, имеет место гипоксия плода, нарушение мочеиспускания, признак Вастена положительный.

Ведение родов при клинически узком тазе

Течение родов при клинически узком тазе характеризуется **большим числом осложнений,** среди которых ведущее место занимает несвоевременное излитие околоплодных вод (50-60%) и аномалии родовой деятельности (40%); внутриутробная гипоксия плода (14%).

Для решения вопроса о срочном абдоминальном родоразрешении при клинически узком тазе достаточно 2-3 признаков абсолютного несоответствия.

Все роженицы с клинически узким тазом II степени несоответствия должны быть родоразрешены путем экстренной операции кесарева сечения.

Проведение кесарева сечения при клинически узком тазе представляет **определенные трудности,** особенно при полном раскрытие шейки матки и при низком расположении головки. Во время операции обнаруживается резкое истощение нижнего сегмента матки, иногда - гематома на задней стенке матки. Повышенная кровоточивость требует дополнительного хирургического гемостаза и введения свежезамороженной плазмы при наличии капиллярного кровотечения, коагулопатии, геморрагического синдрома или массивной кровопотере. Может иметь место продление разреза на матке (3,4%), затрудненное извлечение плода (6,8%), гипотоническое кровотечение (1,1%) в раннем послеоперационном периоде.

Родовой травматизм имеет место у 27,0% новорожденных. Выявляются: синдром гипервозбудимости (18,2%), синдром угнетения центральной нервной системы (4,5%), судорожный синдром (2,3%), кожно геморрагический синдром (6,8%), гематомы бедер и плеч (1,1%), шейно-радикулярный синдром (2,3%), кефалогематома (1,1%) , субарахноидальное кровоизлияние (2,3%).

При клинически узком тазе у женщин может иметь место **тяжелый травматизм (до 1%)**

РОДЫ КРУПНЫМ ПЛОДОМ (МАКРОСОМИЯ)

Роды крупным плодом (макросомия) – это когда плод, масса которого к концу внутриутробного периода составляет 4000 грамм и более.

1. Диагностические критерии:

Жалобы и анамнез:

- имеющийся у беременной сахарный диабет 1 или 2 типа;
- наличие в анамнезе родов крупным плодом;
- чрезмерная прибавка в весе у беременной, особенно в III триместре (более 6 кг).

Физикальное обследование:

- измерение роста и веса беременной женщины;
- измерение высоты стояния дна матки и окружности живота.

Лабораторные исследования:

- биохимический анализ крови с определением уровня глюкозы крови

Инструментальные исследования:

- ультразвуковое исследование плода с определением предполагаемого веса плода.

2. Тактика лечения:

Хирургическое вмешательство:

Плановое кесарево сечение показано при наличии крупного плода в сочетании с:

- тазовым предлежанием плода;
- узком тазе любой степени;
- пороками развития матки;
- беременностью, наступившей с применением вспомогательных репродуктивных технологий;
- тяжелой экстрагенитальной патологией в стадии декомпенсации

Спасибо за внимание!