Қысқаша анатомиялық-физиологиялық мағлұматтар

Көзді қозғайтын нервтерге III, IV және VI жұптар жатады, олардың ядролары ми бағанына орналасқан (81-сурет).

III жұп – көз-қимыл нервісінің (*nervus oculomotorius*) 5 ядросы бар. Олар: екі ірі клеткалы соматикалық (1), үш ұсақ клеткалы парасимпатикалық ядролар – Якубович жұп ядросы (2) және Перлеа дара ядросы (3). Бұл ядролар ортаңғы мидың қақпағында, сильви су жолының түпкірінде, төрт төмпешіктің алдыңғы жағында орналасқан.

Көз-қимыл нервісі ми аяқшасының ішкі қапталынан төмен қарай жанай өтіп, ми аяқшасы мен варолий көпірі аралығынан өтеді де каверна синусын қабырғалай көз шарасының жоғарғы саңлауына жетіп, сол арқылы бас сүйек қуысынан шығады. Нерв көз алмасының бес бұлшық етін (көздің жоғарғы қабағын көтеретін жоғарғы-төменгі және ішкі түзу, төменгі қиғаш бұлшық еттер) және көздің бірыңғай салалы еттерін (кірпік пен көз қарашығын қимылдататын) нервтендіреді.

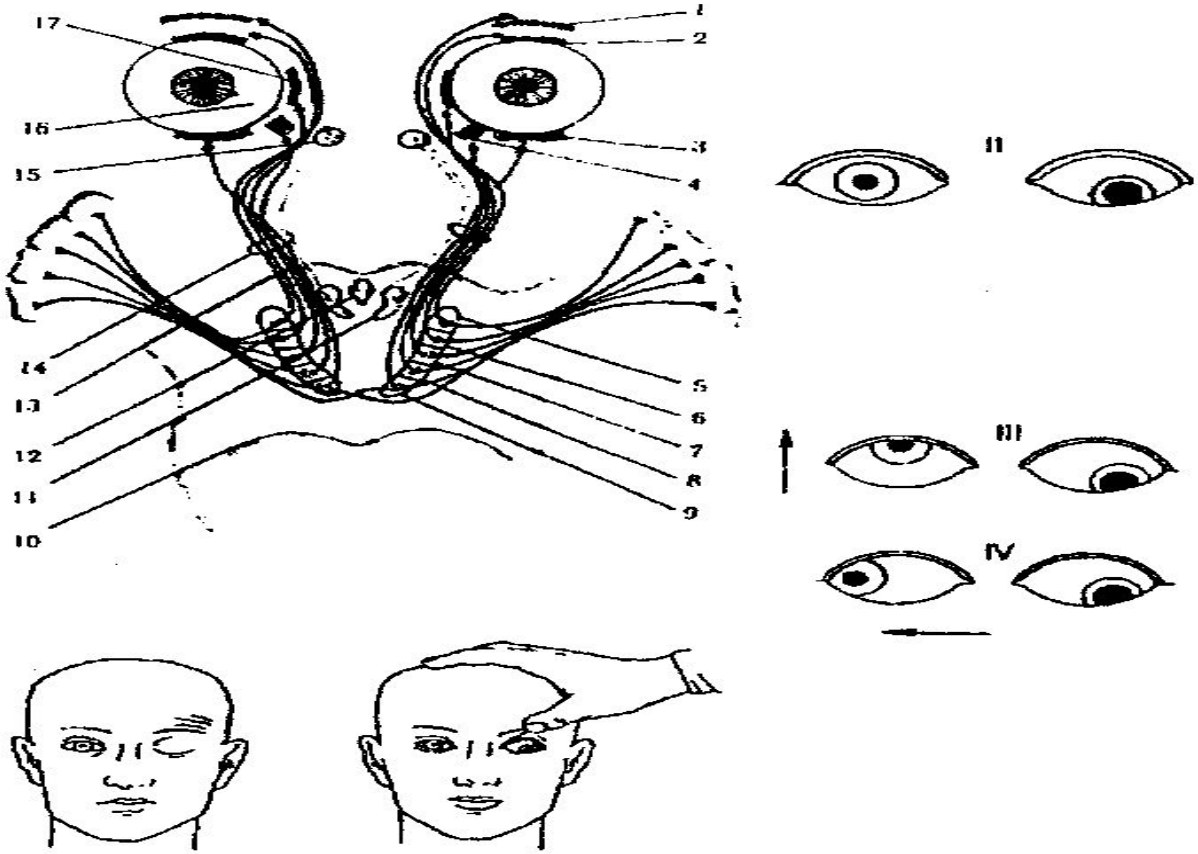

84-сурет. III жүп (көз-қимыл нерві):
1- жоғарғы қабақты көтеретін бұлшық ет (m. Levator palpebrae superior); 2- жоғарғы тік бұлшық ет (m. rectus superior); 3- төменгі тік бұлшық ет (m. rectus inferior); 4-төменгі қиғаш бұлшық ет (m. obliquus inferior); 5-9 ірі клеткалы соматикалық ядролардың қимылдатушы клеткалары (5-жоғарғы қабақты көтеретін, 6- жоғарғы тік, 7- ішкі тік, 8- төменгі қиғаш, 9- төменгі тік бұлшық еттерге арналған); 10- төменгі төмпешік, 11- Якубович парасимпатикалық ядросы; 12- Перлеа ядросы; 13- жоғарғы төмпешік; 14- жоғарғы көз саңылауы; 15- кірпік түйіні; 16- қысқа тармақтар; 17-ішкі тік бұлшық ет.
I- сол жақ көз қимыл нервінің зақымдануы (жоғарғы қабақтың төмен түсуі, экзофтальм т.б,); II-сол жақ көз қимыл нерві зақымдануы (мидриаз, көздің сырттай қитарлануы, қылиланулы);
III-қылилықтың жоғары қарағанда күшеюі;
IV-қылилықтың сыртқа қарағанда күшеюі

Көз қимыл нервінің зақымдануы (84-сурет). Үстіңгі қабақты көтеретін бұлшық ет сал болуына байланысты ол төмен түсіп кетеді де көзді жұмып қалады (*птоз*), көздің ішкі тік бұлшық етінің қызметі жойылғандықтан көз екі жақ сыртына және төменірек қылиланады (қитарланады). Мұндай жағдайда көздің алдындағы нәрсе қосарлана көрінеді (*диплопия*). Қарашықты тарылтатын (*сфинктер*)

Көз қарашығы реакциясының бұзылуы.

Арджиль-Робертсон симптомы – көздің қарашығы аккомодация мен конвергенцияға әсер етсе де, жарыққа реакция бермеуі. Мұндай жағдайда, көздің қарашығы міндетті түрде тарылады, олардың мөлшері (көлемі) әр түрлі (анизокория). Бұл симптом нерв жүйесінің сифилиспен зақымдануына тән.

Арджиль-Робертсон симптомына қарама-қарсы (қарсылас) симптом – көз қарашығының жарыққа әсері сақталып, аккомодация мен конвергенцияға әсер етпеуі. Аталған сипмтом әдетте эпидемиялық энцефалитпен ауырған сырқаттарда кездеседі.

Ішкі офтальмоплегия синдромы. Көз қарашығы кениді (мидриаз), оның барлық реакциясы жойылады, аккомодация бұзылады. Синдром ми бағанындағы Якубович пен Перлеа парасимпатикалық ядроларының зақымдануынан пайда болады.

Көз қозғайтын нервтер ми бағаны тұсында зақымданса қарама-қарсылық синдромдар пайда болады.

1. Вебер синдромы – ми аяқшасы зақымдануының көз-қимыл нерві мен пирамида жолын қамтуы (86-сурет).

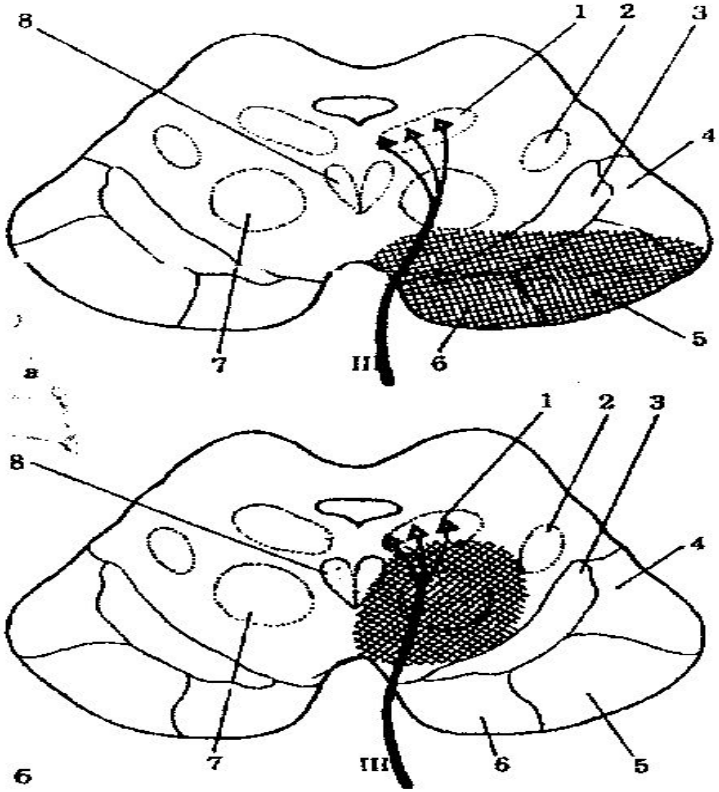

86- сурет. Вебер және Бенедикт айқасу (қиылысу) синдромдарының схемасы (орталық ми табақшасының жоғарғы төмпешіктер тұсында ми бағаны алдыңғы бөлімі арқылы көлденең кесіндісі):
1- көз-қимыл нервінің ядросы;
2- ішкі ілмек; 3- қара зат; 4- қарақұс (шүйде)-самай көпір жолы;
5- ми қыртысы- жұлын жолы;
6- маңдай көпір жолы; 7 - қызыл ядро;
8- ішкі бойлық шоғыр.
Зақымдану ошақтары штрихталған

Зақымданған жақта көз-қимыл нервінің қызметі жойылады, қарама-қарсы жағында сіреспе гемиплегия болады.

2. Бенедикт синдромы — көз-қимыл нервінің, қызыл ядроның және оған жақын келетін мишық өткізгіштерінің зақымдануы (86-сурет).

Зақымданған жағында көз-қимыл нерві қызметі жойылады (птоз, көздің екі жақ сыртына және төменірек қылилануы, мидриаз), ал қарама-қарсы жағында интенциалды діріл мен атетоз пайда болады.

3. Фовилл синдромы. Варолий көпірі астының бет нерві ядролары мен әкеткіш нерві клеткаларының аксондары мен ми қыртысы жұлын жолының қосарлана зақымдануы.

Зақымданған жағында ымдау (бет) бұлшық еттері семіп солады және көз алмасының сыртқы тік бұлшық етінің қызметі жойылады (көздің көз саңылауының ішіне қарай қылилануы), ал қарама-қарсы жағында сіреспе гемиплегия болады (87-сурет).

4. Төрт төмпешік тұсындағы патологиялық ошақ. Көз алмасы жоғары және төмен қарай қозғалмай қалады-***Парино синдромы*** (83-суретті қара).

5.Артқы бойлық шоғырдың жартылай зақымдануы (***Гертвиг Можанди*** синдромы).

VII жұп берт нерві.

✓ **VII жұп бет нервісі** (nervus facialis) бет (ым) бұлшық еттерін нервтендіреді (89-сурет).

Бет бұлшық еттерін нервтендіру жүйесі екі невроннан түзіледі. Орталық неврон клеткалары алдыңғы орталық ирелеңнің төменгі бөлігіне орналасқан, олардың аксондары ми қыртысы–бұлшық ет жолының (8) құрамында төмен түсіп, варолий көпірінде екі жағынан жартылай айқасады да варолий көпірі қақпағының түктіріндегі бет нерві ядроларында (5, 6) аяқталады.

Айқасуға орталық неврон талшықтарының көпшілігі қатысады да олар бет нерві ядросын мидың қарама-қарсы жарты шарымен байланыстырады. Орталық неврон талшықтарының аздаған бөлігі қиылысуға қатыспай өз жағымен бет нерві ядросының жоғарғы бөлігіне келіп тоқтайды.

Сонымен бет нервісі ядросының жоғарғы бөлігі өз жағындағы және қарама-қарсы ми жарты шарларымен тең байланысты жасайды, ал оның төменгі бөлігі тек мидың қарама-қарсы жағымен байланысады. Бет нервінің ядросында сыртқы неврон клеткалары орналасқан, олардың аксондары бет нервісін (4) құрастырады. Ол өкеткіш нервінің ядросын айнала орап, көпір-мишық бұрышы арқылы өтеді де ішкі есту тесігіне кіріп, одан әрі самай сүйегінің пирамидасындағы фаллопий каналын бойлай біз-емізік тесігінен бас сүйектің сыртына шығады.

Бет нервісі жоғарғы қабақты көтеретін бұлшық еттен басқа барлық бет бұлшық еттерін нервтендіреді.

Фаллопий каналындағы буынды (вегетативтік) түйін маңайынан бет нервінің серіктестері [(үлкен тас түйін нерві–жас шығаратын талшықтар, үзеңгі нерві (2), дабыл шегінің нерві – дәм сезу, сілекей шығаратын талшықтар (3)] бірінен соң бірі оны тастап кетеді.

Үзеңгі нерві (nervus stapedius) ортаңғы құлақтың дабыл жарғағын нервтендіреді, дәм сезу талшықтары тілдің алдыңғы 2/3 бөлігіне, сілекей бөлетін талшықтар тіл асты және төменгі жақтағы сілекей бездеріне келеді.

Терминологиясы.

- **Прозоплегия**-мимикалық бұлшықеттің салдануы.
- **Прозопарез-**мимикалық бұлшықеттің парезі.
- **Ксерофтальмия**-көздің коньюктивасы мен мүйізді қабақ бетінің құрғақтануы,жас безінің гипосекрециясы.
- **Ксеростомия**-ауыз қуысының құрғауы,сілекей безінің гипосекрециясы.
- **Гиперакузия**-барлық дыбыстарды бірден өткір қабалдау,төменгі тональды да жағымсыз әсер етеді.
- **Агевзия**-дәмнің жоғалуы.

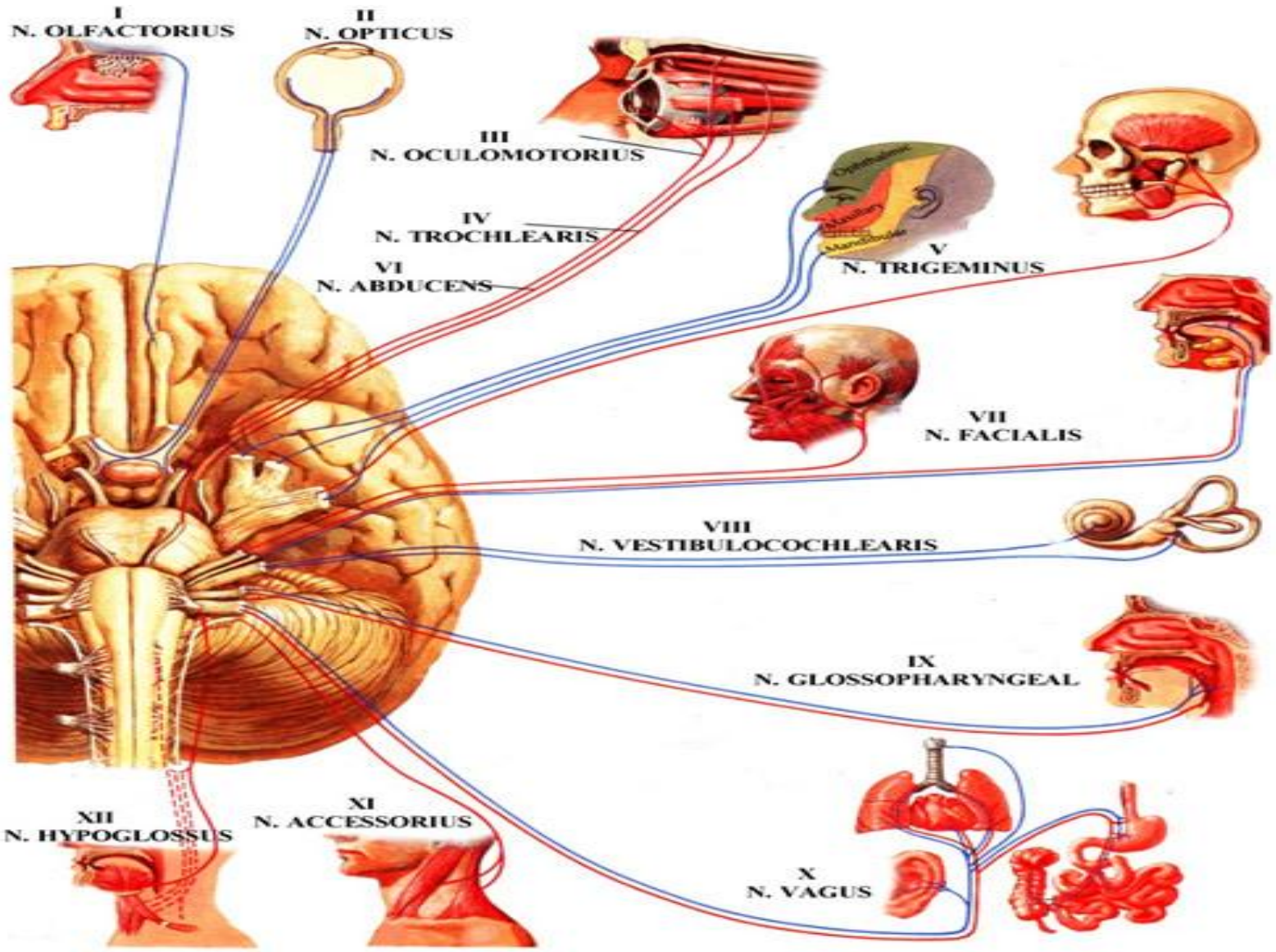
I
N. OLFACTORIUS
II
N. OPTICUS
III
N. OCULOMOTORIUS
IV
N. TROCHLEARIS
VI
N. ABDUCENS
V
N. TRIGEMINUS
VII
N. FACIALIS
VIII
N. VESTIBULOCOCHLEARIS
IX
N. GLOSSOPHARYNGEAL
XII
N. HYPOGLOSSUS
XI
N. ACCESSORIUS
X
N. VAGUS

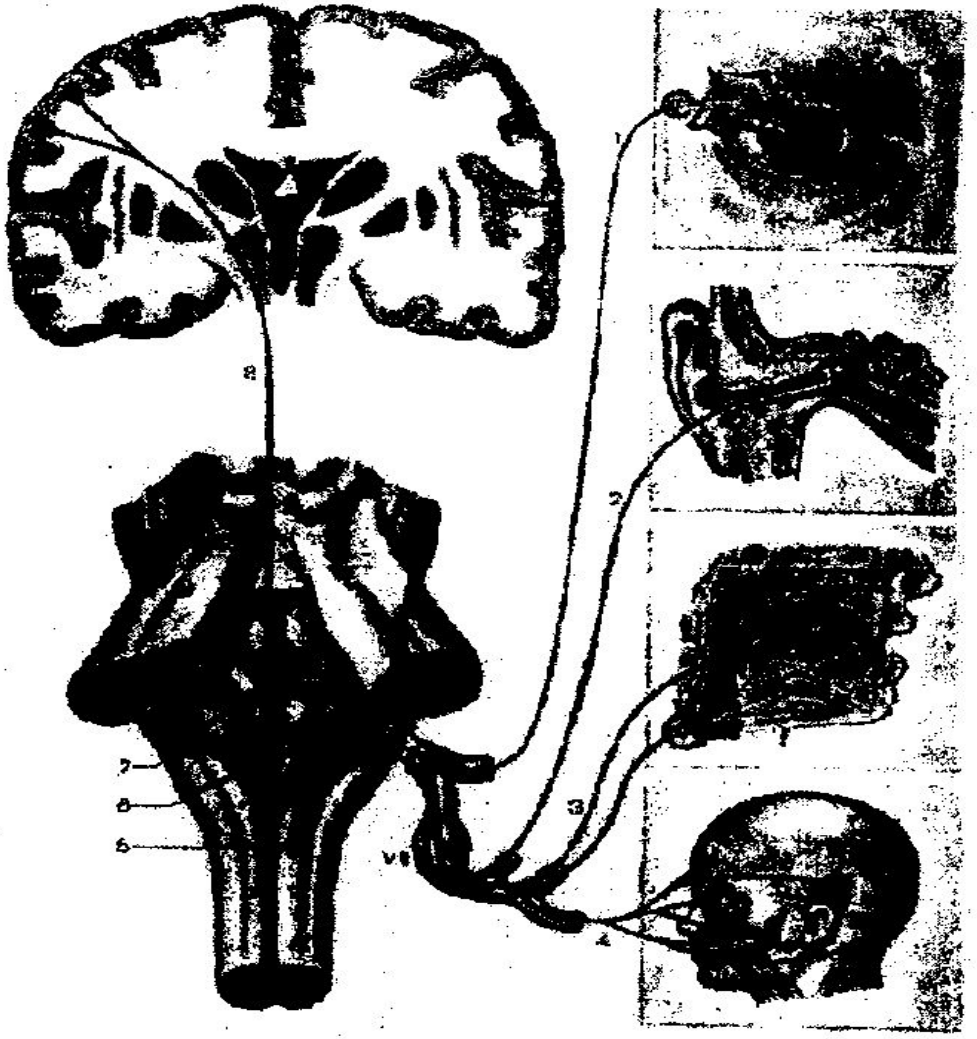

89-сурет. Бет нерві қызметінің (функциясының) схемасы: 1- үлкен тас түйін нерв; 2- үзеңгі нерві; 3- дабыл шегі; 4- бет нерві; 5- жалғыз жол ядросы (дәм сезу ядросы); 6- жоғарғы сілекей шығартушы ядро; 7- бет нерві ядросы; 8- ми қыртысы - ядролар жолы

Cranial Nerve VII: Facial

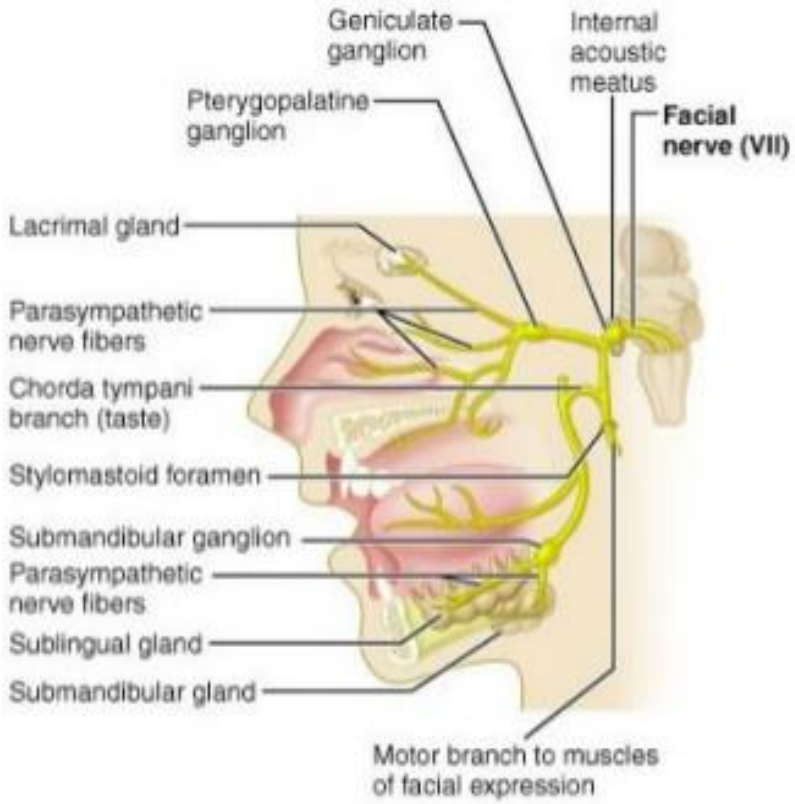

(a) Parasympathetic efferents and sensory afferents

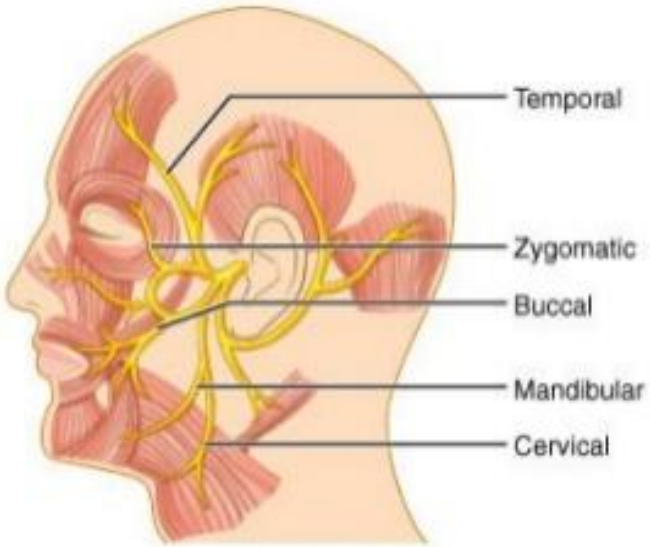

(b) Motor branches to muscles of facial expression and scalp muscles

Fig. 57:1.

© Buchholz

Fig. 57:2.

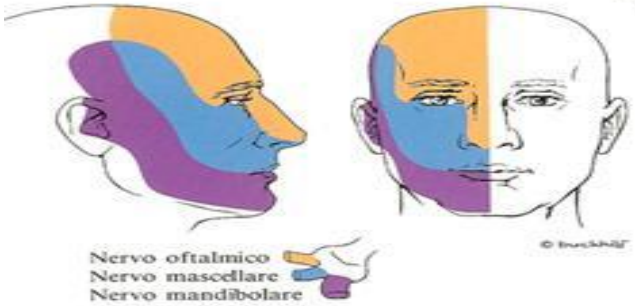

© Buchholz