Саркома матки

Выполнила студентка
лечебного факультета
5 курса 2 группы
Немирова Ульяна
Сергеевна

Редко встречаются, высокая частота рецедива и метастазирования

- Саркома матки- это злокачественная опухоль. Возникает из соединительно-тканных элементов недифференцированных мышечных клеток миометрия, а также из стромы эндометрия (подслизистая саркома)

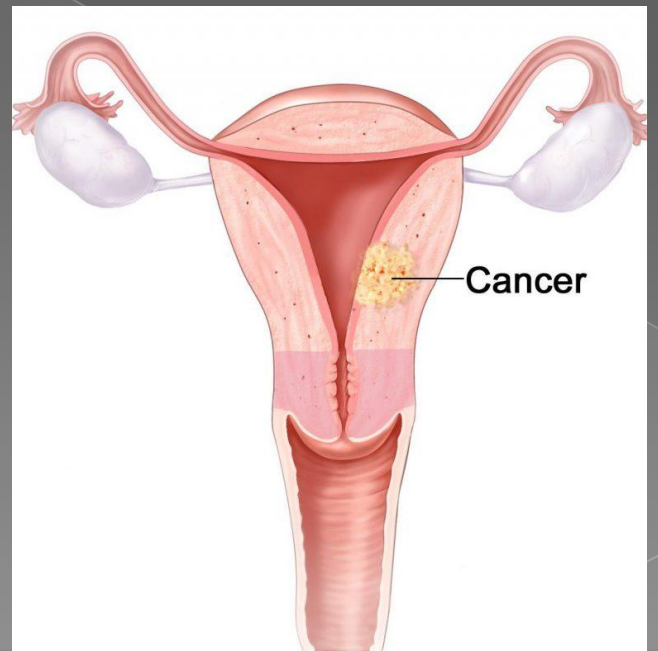

К саркомам матки относятся мезенхимальные и смешанные эпителиальные и мезенхимальные опухоли.

- Мезенхимальные: лейомисаркома(63%), эндометриальные стромальные(21%) и родственные опухоли
- Смешанные: Аденокацинома и карциносаркома
- Недифференцированная саркома
- Редкие подтипы мезенхимальной: периваскулярная опухоль из эпителиоидных клеток и рабдомиосаркома

Эпидемиология

- Редко встречаются – 1 % всех гинекологических заболеваний
- 5% всех опухолей
- Средний возраст – 50 лет
- Чаще встречается в постменопаузе
- Наиболее высокие значения показателя смертности отмечаются в 75 лет и старше – от 30,1 до 37,27 на 100 тыс. женского населения
- В возрастной группе 65–69 лет наблюдается наивысший показатель заболеваемости – 98,1 случая на 100 тыс. женского населения

Факторы риска

- Гиподинамия и избыточный вес
- Гипертоническая болезнь
- Эндокринные заболевания (сах.диабет, гиперэстрогенемия)
- Поздние менархе
- Миома матки
- Наследственность
- Облучение (при раке шейки матки)
- Бесплодие
- Отсутствие родов
- Ановуляторные маточные кровотечения

Таблица 2. Стадии лейомиосаркомы и эндометриальной стромальной саркомы матки по системе TNM (8-й пересмотр, 2017) и классификации FIGO (2009)*

TNM	FIGO	Описание
T1	I	Опухоль ограничена маткой
T1a	IA	Опухоль <5 см
T1b	IB	Опухоль >5 см
T2	II	Опухоль распространяется за пределы матки, но не выходит за пределы таза
T2a	IIA	Поражение придатков матки
T2b	IIB	Поражение других органов и тканей
T3	III	Поражение органов брюшной полости
T3a	IIIA	Один очаг
T3b	IIIB	Два очага и более
T4	IVA	Прорастание слизистой оболочки мочевого пузыря или прямой кишки
N0		Метастазов в регионарных лимфатических узлах (тазовых или парааортальных) нет
N1	IIIC	Метастазы в регионарных лимфатических узлах (тазовых или парааортальных)
M0		Отдаленных метастазов нет
M1	IVB	Отдаленные метастазы

Таблица 1. Стадии РТМ и карциносаркомы матки по системе TNM (8-й пересмотр, 2017) и классификации FIGO (2009)

TNM	FIGO	Описание
TX		Невозможно оценить состояние первичной опухоли
T0		Первичная опухоль отсутствует
Tis		Рак *in situ*
T1a	IA	Опухоль в пределах эндометрия или опухоль с инвазией менее половины толщины миометрия
T1b	IB	Опухоль с инвазией более половины толщины миометрия
T2	II	Опухоль распространяется на строму шейки матки, но не выходит за пределы матки
T3a	IIIA	Прорастание серозной оболочки матки, поражение маточных труб или яичников (непосредственный переход опухоли или метастазы)
T3b	IIIB	Поражение влагалища или параметриев (непосредственный переход опухоли или метастазы)
T4	IVA	Прорастание слизистой оболочки мочевого пузыря или толстой кишки
NX		Оценить состояние регионарных лимфатических узлов невозможно
N0		Метастазов в регионарных лимфатических узлах (тазовых или парааортальных) нет
	IIIC	Метастазы в регионарных лимфатических узлах (тазовых или парааортальных)
N1	IIIC1	Метастазы в тазовых лимфатических узлах
N2	IIIC2	Метастазы в парааортальных лимфатических узлах
M0		Отдаленных метастазов нет
M1	IV	Отдаленные метастазы (в том числе метастазы в паховых лимфатических узлах и лимфатических узлах в пределах брюшной полости, кроме тазовых или парааортальных лимфатических узлов; за исключением метастазов во влагалище, придатках матки и по тазовой брюшине)

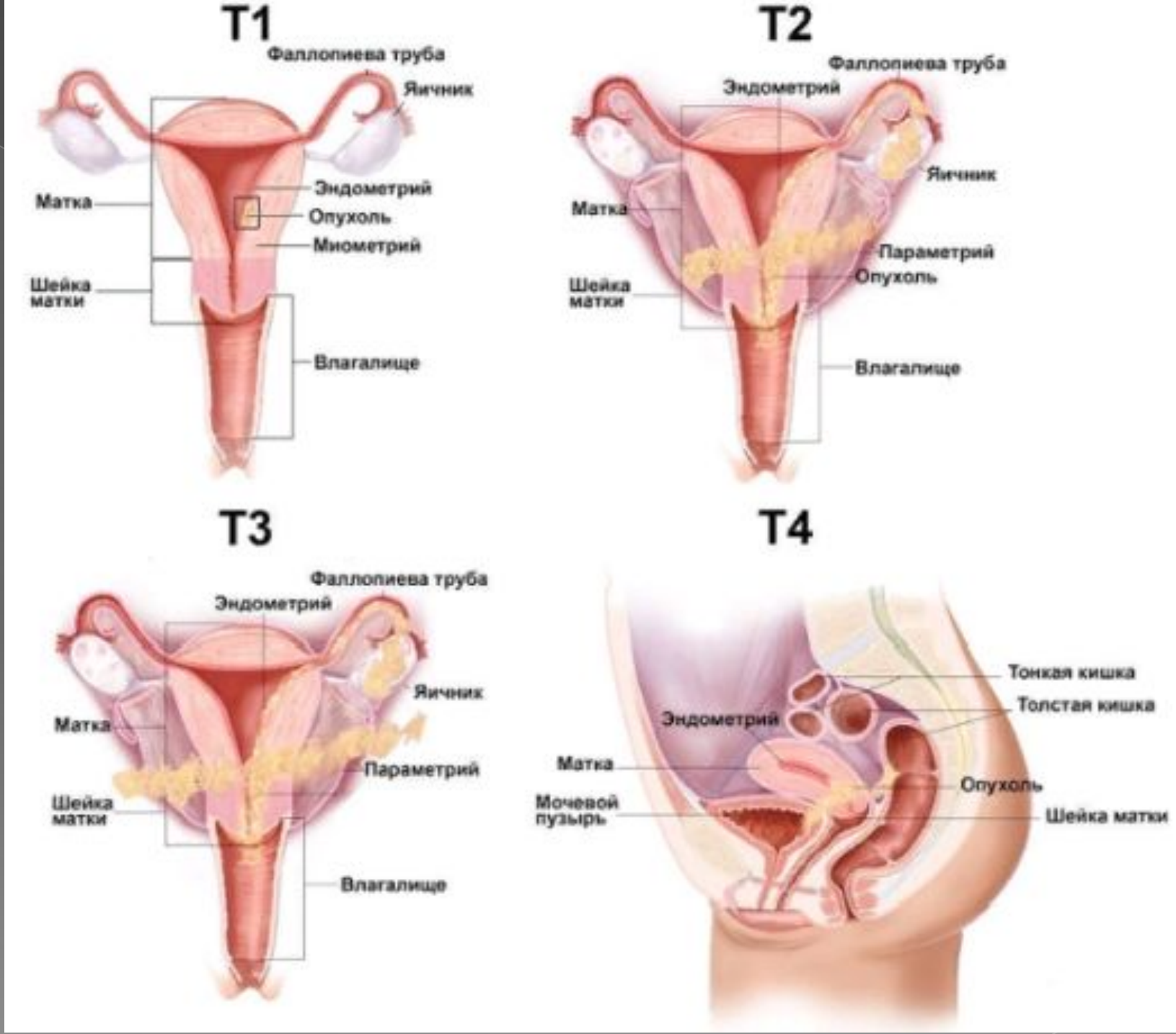
T1
Фаллопиева труба
Яичник
Матка
Эндометрий
Опухоль
Миометрий
Шейка матки
Влагалище
T2
Фаллопиева труба
Эндометрий
Яичник
Матка
Параметрий
Опухоль
Шейка матки
Влагалище
T3
Фаллопиева труба
Эндометрий
Яичник
Матка
Параметрий
Шейка матки
Влагалище
T4
Тонкая кишка
Толстая кишка
Эндометрий
Матка
Опухоль
Мочевой пузырь
Шейка матки

Общепринятая гистологическая классификация сарком матки является модификацией рабочей классификации

	Гомологичные	**Гетерологичные**
Чистые	Лейомиосаркома	Рабдомиосаркома
	Эндометриальная стромальная саркома	Хондросаркома
	Эндолимфатический стромальный миоз	Остеосаркома
	Ангиосаркома	
Смешанные	Карциносаркома	Смешанная мезодермальная опухоль

Лейомиосаркома

Рис. 8. Лейомиосаркома тела матки

- Самая частая разновидность СТМ — лейомиосаркома. Она возникает из гладких мышц миометрия в возрасте 45–55 лет и встречается в 0,3–0,4 % случаев.
- Часто у женщин длительно принимающих тамоксифен после лечения рака молочной железы.
- Клиническая картина характеризуется кровянистыми выделениями из половых путей, болями внизу живота, запорами, нарушением мочеиспускания, увеличением живота в объеме и наличием пальпируемого образования в брюшной полости.

Эндометриальные стромальные опухоли

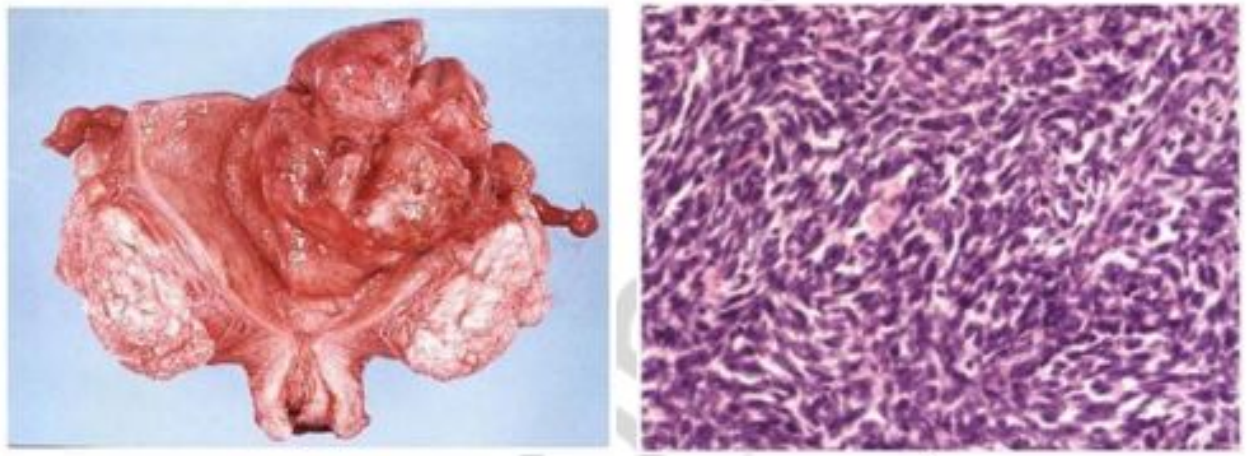

а *б*

Рис. 9. Эндометриальная стромальная саркома:
а — общий вид опухоли; *б* — микроскопическое строение

- составляющие 15–22 % от всех СТМ,
- представлены тремя разновидностями, имеющими различные гистотипы и степень злокачественности: *эндометриальной стромальной саркомой низкой степени злокачественности (ЭССН3), эндометриальной стромальной саркомой высокой степени злокачественности (ЭССВ3) и недифференцированной саркомой матки (НСМ)*
- Клинически эти опухоли характеризуются нерегулярными кровянистыми выделениями из половых путей, бессимптомным увеличением матки, иногда только одной из ее стенок, наличием объемного образования в тазу и болями в нижних отделах живота.
- Маточные кровотечения встречаются у 83 % пациенток и свидетельствуют о прогрессировании злокачественного процесса (рис. 9).

Карциносаркома (смешанная)

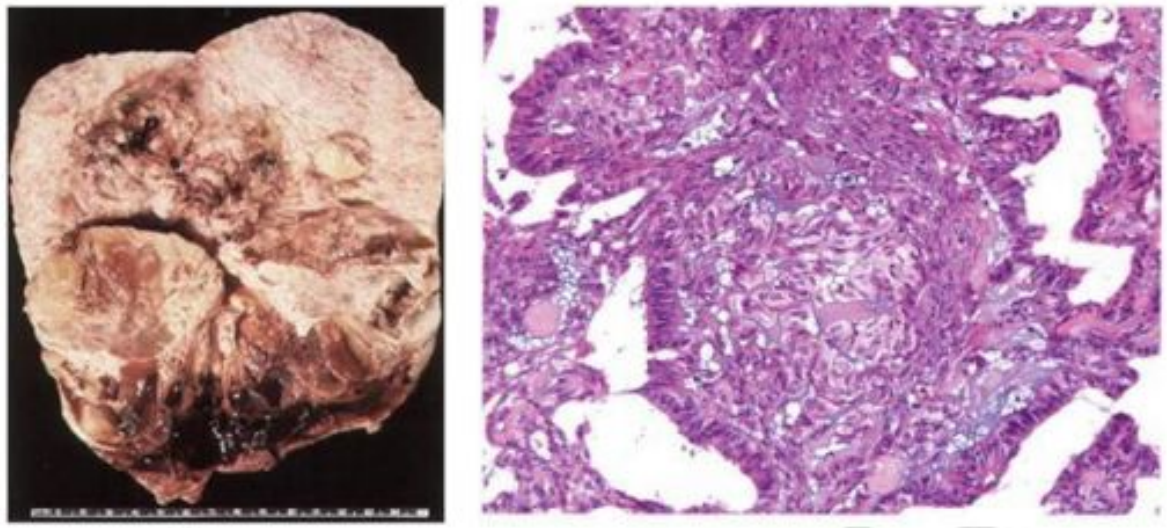

Рис. 12. Карциносаркома тела матки:
а — удаленная опухоль; *б* — ее микроскопическое строение

- встречается крайне редко
- Она состоит из эпителиального и мезенхимального компонентов
- опухоль возникает в постменопаузе у женщин
- уже на начальных стадиях злокачественного процесса характерно наличие канцероматоза брюшины и асцита.
- Опухоль кроме гематогенного пути метастазирует еще и лимфогенным.

Аденокарцинома

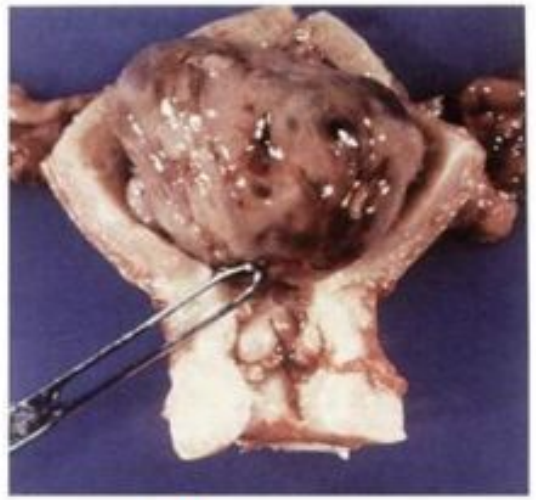

а

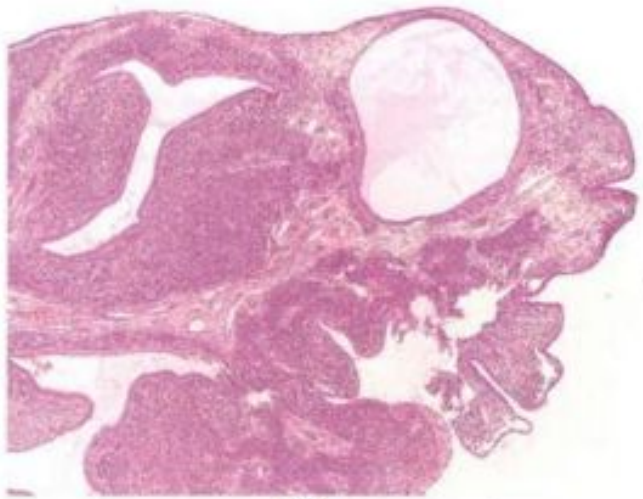

б

Рис. 13. Аденосаркома тела матки:
а — удаленная опухоль; *б* — микроскопическое строение

- редкая опухоль с низкой степенью злокачественности
- представлена доброкачественными или атипическими железами эндометрия и саркоматозной стромой
- Основной клинический симптом заболевания — кровянистые выделения из половых путей.
- Страдают пациентки в возрасте от 14 до 85 лет (средний возраст — 58 лет).

Клиника

- **ациклические маточные кровотечения** в репродуктивном периоде или кровотечения в период постменопаузы.
- **Иногда протекают бессимптомно** и выявляются у женщин без жалоб, при ультразвуковом исследовании (УЗИ) органов малого таза.
- Могут сопровождаться длительно текущим **анемическим синдромом**, а также характеризоваться быстрым ростом миоматозных узлов, увеличением размеров матки.
- **Кахексия**, не сопровождающаяся маточным кровотечением
- **Слабость**
- Саркомы метастазируют гематогенно, чаще в лёгкие. Крайне редко в лимфатические узлы.

Диагностика

- Критерии установления диагноза заболевания или состояния:
- 1) данные анамнеза;
- 2) данные физикального обследования;
- 3) данные патологоанатомического исследования биопсийного и/или операционного материала из полости матки;
- 4) данные методов лучевой диагностики.

Физикальное обследование

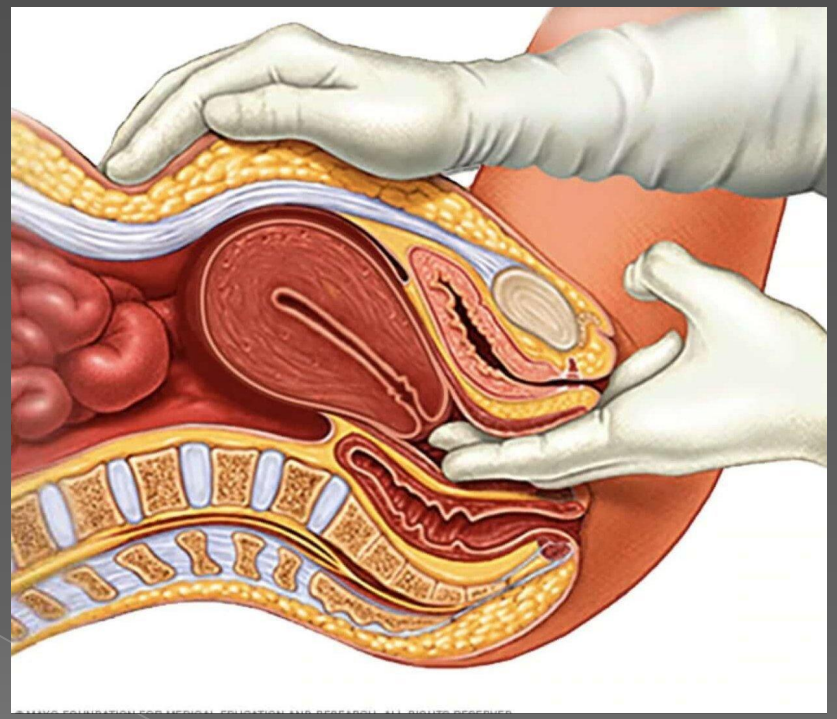

- при гинекологическом исследовании визуально осматривается слизистая оболочка шейки матки и влагалища в целях выявления возможного перехода опухоли на эктоцервикс или метастазов в стенке влагалища.
- при бимануальном гинекологическом исследовании оценивается состояние параметриев.
- при физикальном исследовании обязательно пальпируют паховые, надключичные и подключичные лимфатические узлы для исключения их возможного метастатическая увеличения.

Лабораторная диагностика

- Рекомендуется выполнять развернутые общий (клинический) и биохимический анализы крови с показателями функции печени, почек, коагулограмму, общий анализ мочи

в целях оценки их общего состояния, определения тактики и алгоритма лечения, оценки прогноза заболевания

Увеличивается СОЭ И ЛДГ

Инструментальная диагностика

- УЗИ – наиболее простой и доступный метод визуализации образований в брюшной полости, забрюшинном пространстве и полости таза. Выполнение этого исследования позволяет оценить распространенность опухолевого процесса в пределах матки (глубина инвазии в миометрий), переход на цервикальный канал, выход опухолевого процесса за пределы органа, состояние придатков матки, регионарных лимфатических узлов и возможное метастатическое поражение органов брюшной полости.
- При подозрении на саркому тела матки целесообразно выполнять УЗИ органов малого таза (комплексное) с допплерографией для установления ангиоархитектоники опухолевого процесса.

- Аспирационная биопсии эндометрия и/или раздельного диагностического выскабливания цервикального канала и полости матки с гистероскопией или без нее
- Гистероскопия крайне необходима при подозрении на переход опухолевого процесса на цервикальный канал или для решения вопроса о целесообразности самостоятельной гормонотерапии.

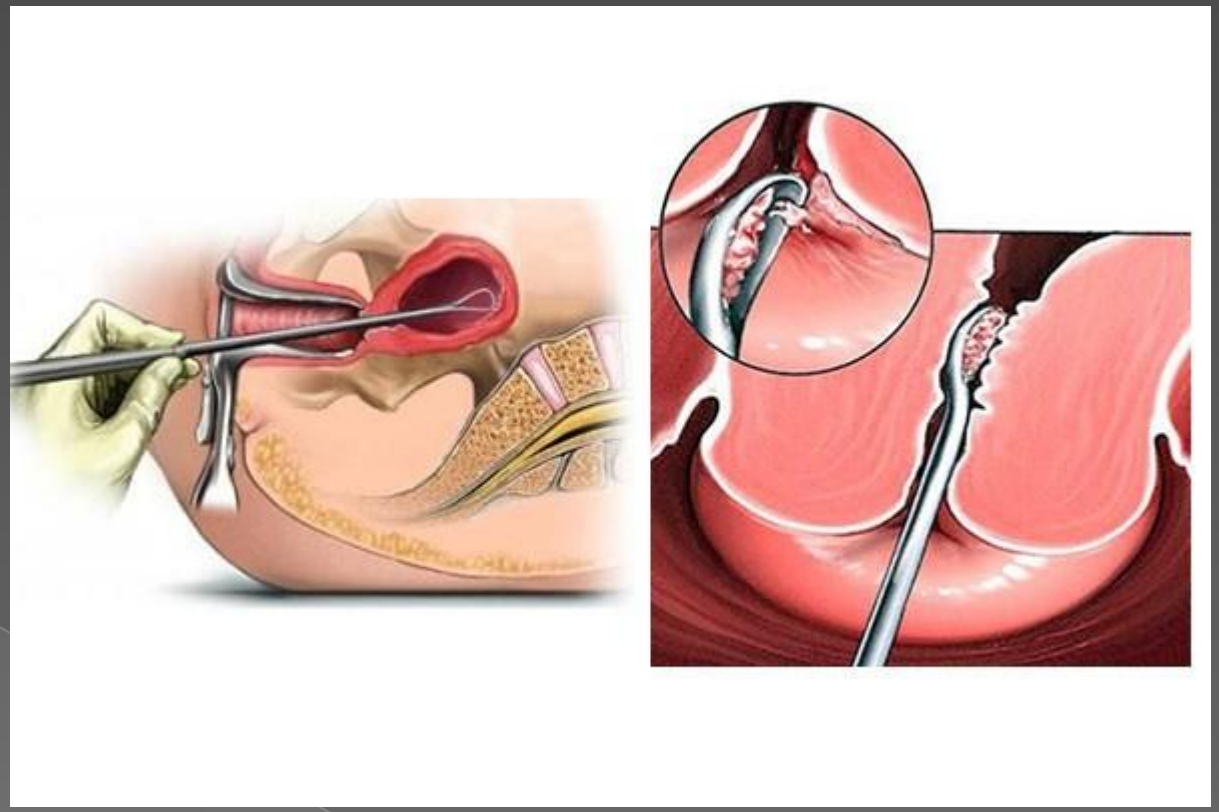

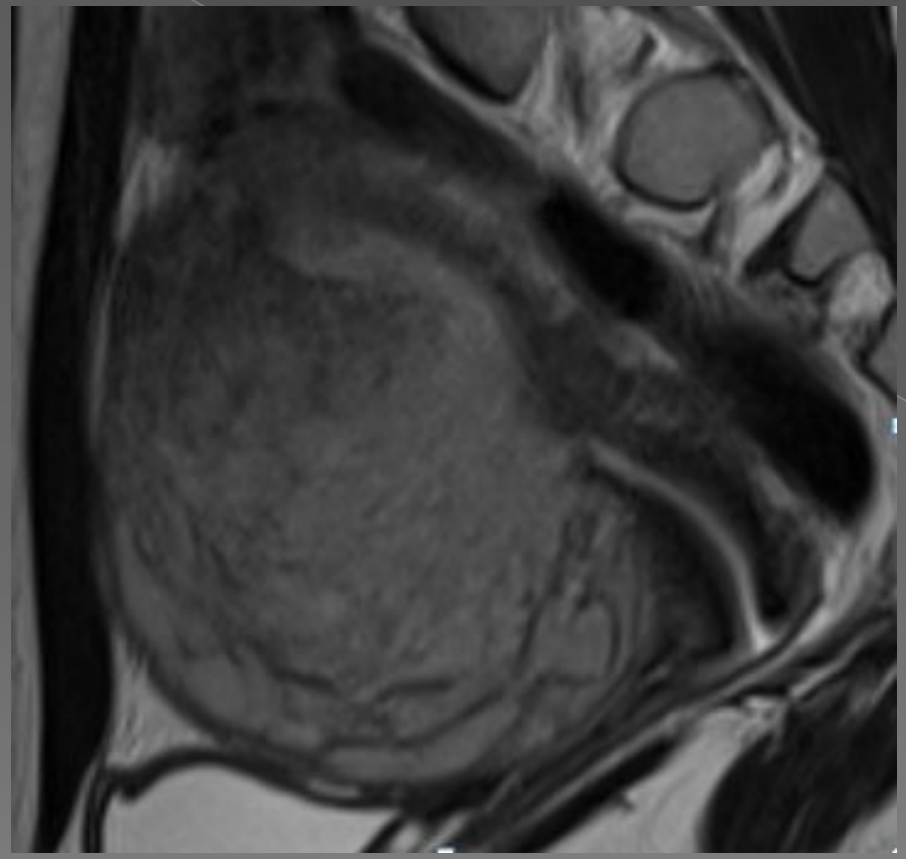

- МРТ информативнее КТ при оценке глубины инвазии в миометрий и перехода опухоли на шейку матки и смежные органы; точность определения глубины инвазии в миометрий с помощью МРТ составляет 71–97 %

- КТ или МРТ органов брюшной полости и забрюшинного пространства с в/в контрастированием в целях определения метастазов
- КТ органов грудной клетки с в/в контрастированием

Иная диагностика

- патологоанатомическое исследование биопсийного и/или операционного материала

Окончательный диагноз выставляется после удаления опухоли и её гистологического исследования.

Лечение

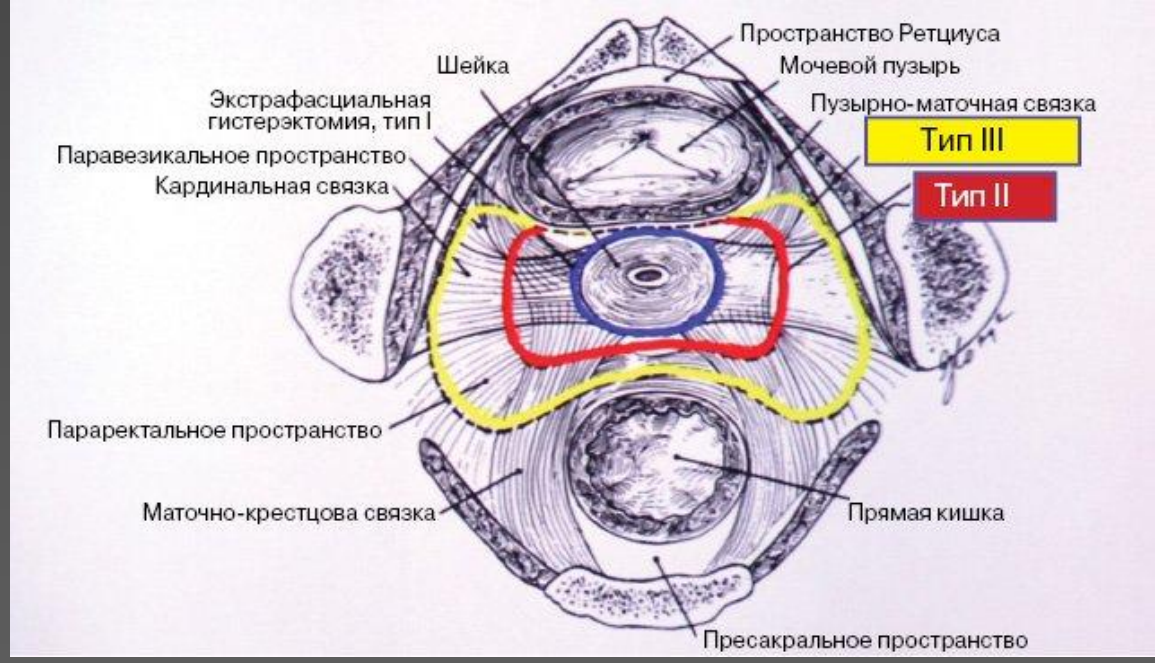

- Хирургическое:

На 1-м этапе лечения всем пациенткам с саркомой I–II стадий выполняется операция гистерэктомия I типа с придатками

При наличии прогностически неблагоприятных факторов у пациенток с лейомиосаркомами производится экстирпация матки с придатками и двусторонняя тазовая лимфодиссекция.

При недифференцированной саркоме матки и карциносаркоме I–II стадий следует выполнять гистерэктомию II типа с придатками и удаление большого сальника.

При III–IV стадиях злокачественного процесса делается циторедуктивная операция

Тотатльня гистерэкстомия с билатеральной аднексэктомией

- Адъювантную ЛТ:

Начинают не позднее 60 дней от момента хирургического вмешательства или при выявлении клинических проявлений прогрессирования заболевания

Целесоборазно при карциносаркомах, для профилактики рецедивов

Проводят облучение верхних 2/3 влагалища на глубину 0,5 от слизистой. Применяют Co и Ir.

- Лучевое лечение:

Объем облучения: первичная опухоль, параметральная область, верхняя треть влагалища, лимфатические узлы

облучение органов малого таза в дозах 44–50 Гр используется как этап комбинированной терапии при эндометриальной стромальной саркоме и карциносаркоме

В самостоятельном варианте сочетанная лучевая терапия назначается при неоперабельности пациентки в связи с наличием абсолютных противопоказаний к хирургическому вмешательству.

При II–IV стадиях злокачественной опухоли рекомендуется к применению.

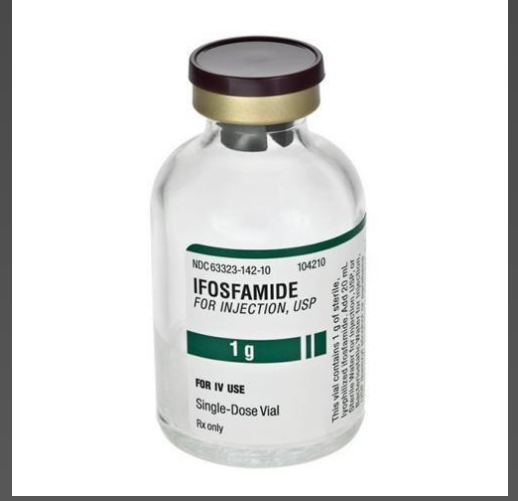

- Химиотерапия

При наличии показаний, после хирургического вмешательства или при выявлении клинических симптомов прогрессирования - начинают не позднее чем через 60 дней.

Она применяется в составе комплексного лечения при лейомиосаркоме матки в случае наличия неблагоприятных прогностических факторов, а также при недифференцированной саркоме и при карциносаркоме.

Сочетанная ХТ:

Доксорубицин и ифосфамид

Доцетаксел и гемцитабин и т.д

- Гормональная терапия

У молодых пациенток с начальным (неинвазивным) высокодифференцированным саркомой с сохранением фертильности

При диссеминированных формах у пациентов со стромальной саркомой эндометрия.

При позднем(≥ 2-х лет) рецидиве (применяются до прогрессирования или непереносимой токсичности)

Медроксипрогестерон** 200 мг/сут внутрь ежедневно

Наиболее часто применяются при прогрессировании сарком прогестагены, ингибиторы ароматазы, аналоги гонадолиберина

- Лечение прогрессирования:

При рецидиве в культе влагалища после сочетанной ЛТ рекомендуется удаление опухоли или проведение внутритканевой ЛТ под контролем методов визуализации. При отсутствии условий для проведения хирургического лечения и ЛТ возможна ХТ

Гормонотерапия целесообразна только при эндометриальной

При регионарных метастазах рекомендуется ЛТ или лимфаденэктомия с последующей ЛТ

При отдаленных метастазах высокодифференцированной , в отсутствие клинических проявлений возможна гормонотерапия

- Профилактика

физикальное обследование, в том числе гинекологический осмотр, каждые 3 месяца в течение 3 лет, затем каждые 6 месяцев в течение еще 2 лет;

цитологическое исследование микропрепаратов соскобов с тканей (культи) влагалища у необлученных пациентов каждые 3 месяца в течение 2 лет, затем каждые 6 месяцев в течение еще 3 лет;

рентгенография органов грудной клетки 1 раз в год;

УЗИ органов малого таза, брюшной полости и забрюшинного пространства каждые 3 месяца в течение 2 лет, затем каждые 6 месяцев в течение еще 3 лет;

Прогноз

- 5-летняя выживаемость
- Лейомисаркома – обычно неблагоприятный, метастазы в легких у 40%, выживаемость 15-25%
- Эндометриальная стромальная саркома (низк.ст. злок) – медленное и скрытое течение, прогноз благоприятный, метастазы в брюшной полости или малом тазу спустя много лет, выживаемость 90-98% (1 и 2 ст) и 50% (3 и 4 ст)

- Карциносаркома – самый неблагоприятный
  выживаемость пятилетнаяя 30%
  1 стадия – 50%
- Аденосаркома – самый благоприятный
  выживаемость 75%
  метастазы у 5%

Список литературы

1. Саркомы женских половых органов : учебно-методическое пособие / Т. М. ЛитС20 винова [и др.]. – Минск : БГМУ, 2017. – 50 с.
2. Клинические рекомендации Рак тела матки и саркомы матки. Год утверждения (частота пересмотра):2020