ҚР ДЕНСАУЛЫҚ САҚТАУ МИНИСТРЛІГІ С.Д. АСФЕНДИЯРОВ АТЫНДАҒЫ ҚАЗАҚ ҰЛТТЫҚ МЕДИЦИНА УНИВЕРСИТЕТІ

МИНИСТЕРСТВО ЗДРАВООХРАНЕНИЯ РК КАЗАХСКИЙ НАЦИОНАЛЬНЫЙ МЕДИЦИНСКИЙ УНИВЕРСИТЕТ ИМЕНИ С.Д.АСФЕНДИЯРОВА

Кафедра: №2 Ішкі аурулар

Тема:ЭКГ при Хроническом легочном сердце

Выполнила:Амантай А

Группа: ОМ-535-2k

Приняла: Профессор Касенова С.Л.

11.05.2016г

Хронический легочный сердца

- **Лёгочное сердце** (лат. *cor pulmonale*) — увеличение и расширение правых отделов сердца в результате повышенияартериального давления в малом круге кровообращения, развившееся вследствие заболеваний бронхов и лёгких, поражений лёгочных сосудов или деформаций грудной клетки.

При электрокардиографическом исследовании у больных хроническим легочным сердцем выявляются признаки гипертрофии правого желудочка и ПП.

https://ru.wikipedia.org/wiki/Лёгочное_сердце

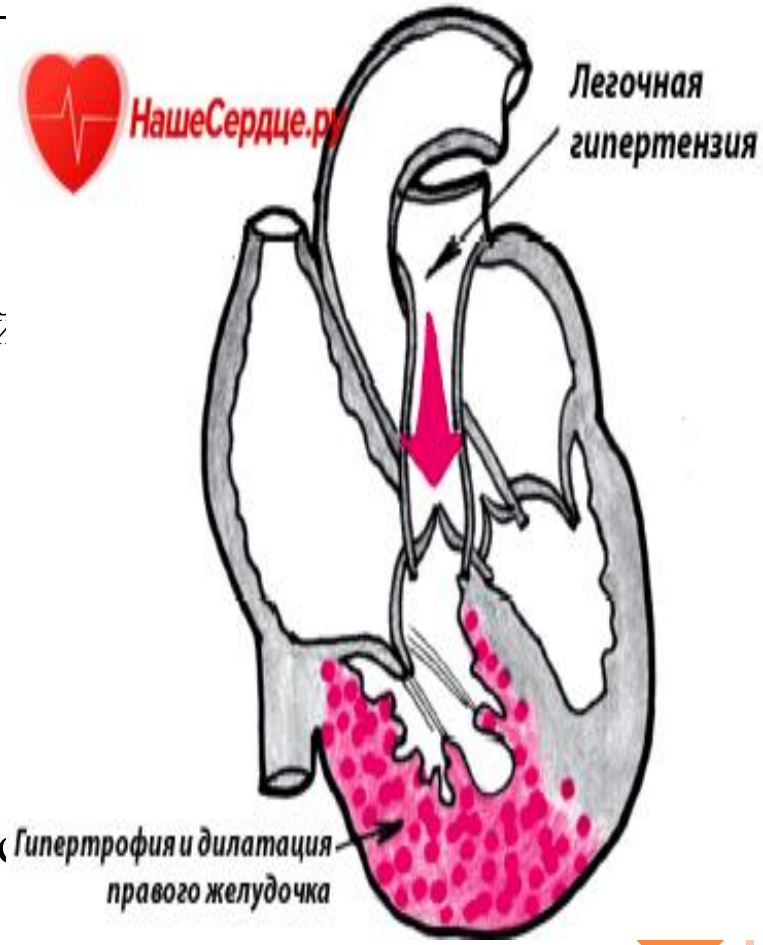

- Наиболее ***ранние*** изменения ЭКГ —
- это появление в отведениях II, III, aVF (иногда в V1) высокоамплитудных (более 2,5 мм) с заостренной вершиной зубцов
- P***(P-pulmonale)*** причем их длительность не превышает 0,10 с.

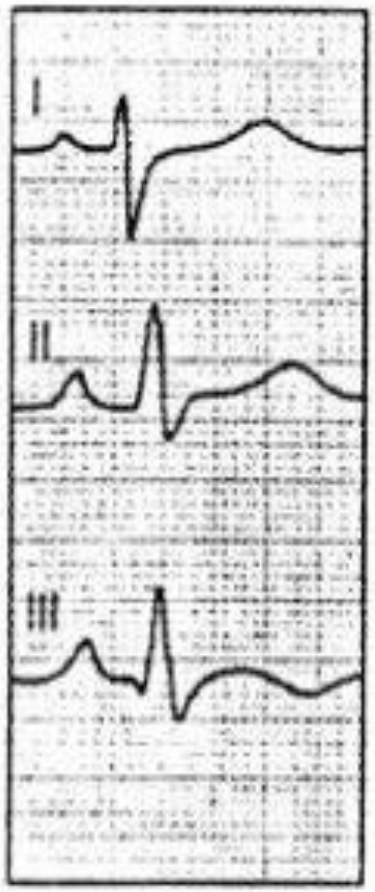

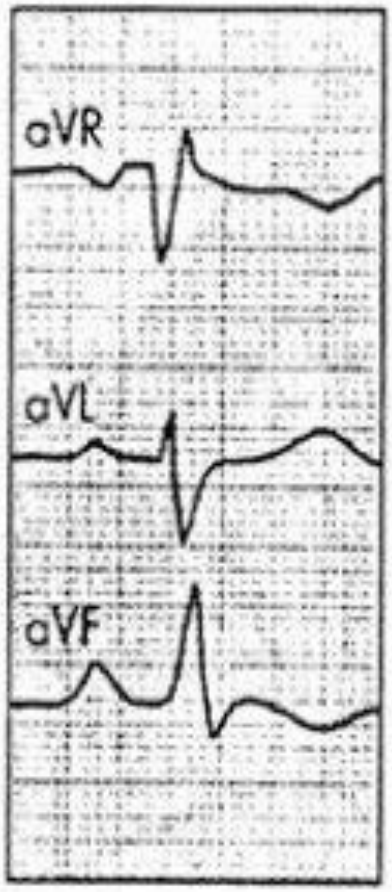

http://lekmed.ru/bolezni/bolezni-serdechno-sosudistoy-sistemy/hronicheskoe-legochnoe-serdce-4.html

rSR'-тип паблюдается при *умеренной гипертрофии правого желудочка*

- появление в отведении V1 комплекса QRS типа rSR
- увеличение амплитуды зубцов R V1,2 , S V5, 6, при этом амплитуда RV1 > 7 мм или RV1 + S v5,6 > 10 5 мм,
- смещение сегмента RS-T вниз и появление отрицательных зубцов T в отведениях III, aVF, Vl,V2,
- смещение электрической оси сердца вправо (угол а > +100°) (непостоянный признак)

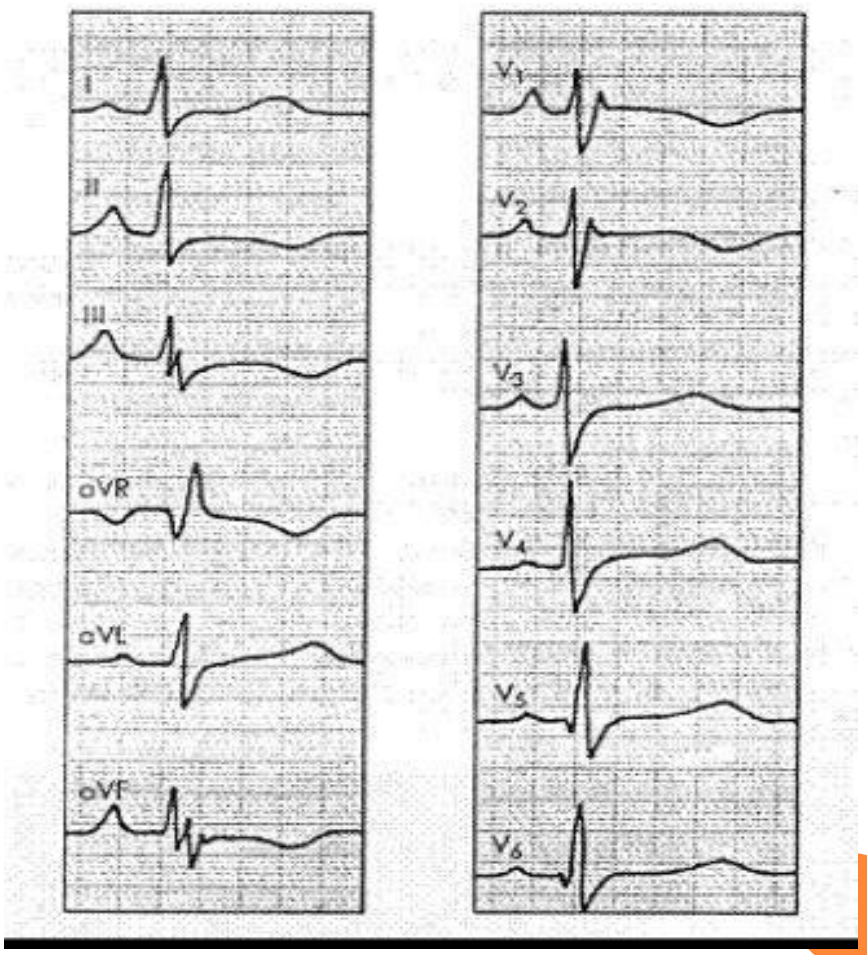

http://lekmed.ru/bolezni/bolezni-serdechno-sosudistoy-sistemy/hronicheskoe-legochnoe-serdce-4.html

qR-тип-выявляется при *выраженной гипертрофии правого желудочка*

- появление в отведении V1 комплекса QRS типа QR или qR
- увеличение амплитуды зубцов RV1 и SV5,6, при этом амплитуда RV1 > 7 мм или
  RV1 + S V5, 6 > 10 5 мм,
- смещение сегмента RS-T вниз и появление отрицательных зубцов T в отведениях
  III, aVF, V1, V2,
- смещение электрической оси сердца вправо (угол a > +100°) (непостоянный признак)

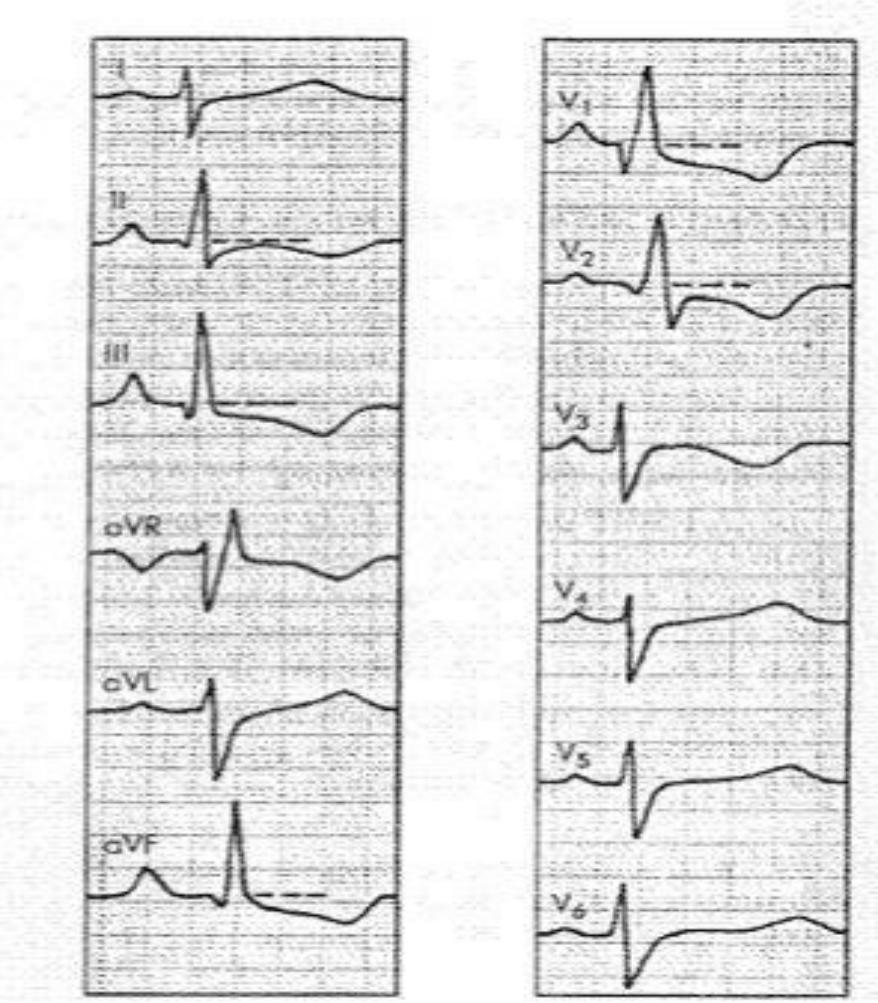

http://lekmed.ru/bolezni/bolezni-serdechno-sosudistoy-sistemy/hronicheskoe-legochnoe-serdce-4.html

S-тип ЭКГ изменений часто наблюдается у больных с выраженной *эмфиземой легких* и хроническим легочным сердцем

- во всех грудных отведениях от V1 до Vб комплекс QRS имеет вид rS или RS с выраженным зубцом S
- в отведениях от конечностей часто регистрируется синдром SISIISIII (признак по ворота сердца вокруг поперечной оси верхушкой кзади)
- на ЭКГ выявляются признаки поворота сердца вокруг продольной оси по часовой стрелке (смещение переходной зоны влево к отведениям V5, V6и появление в отведениях V5, V6комплекса QRS типа RS)
- определяется вертикальная позиция электрической оси сердца

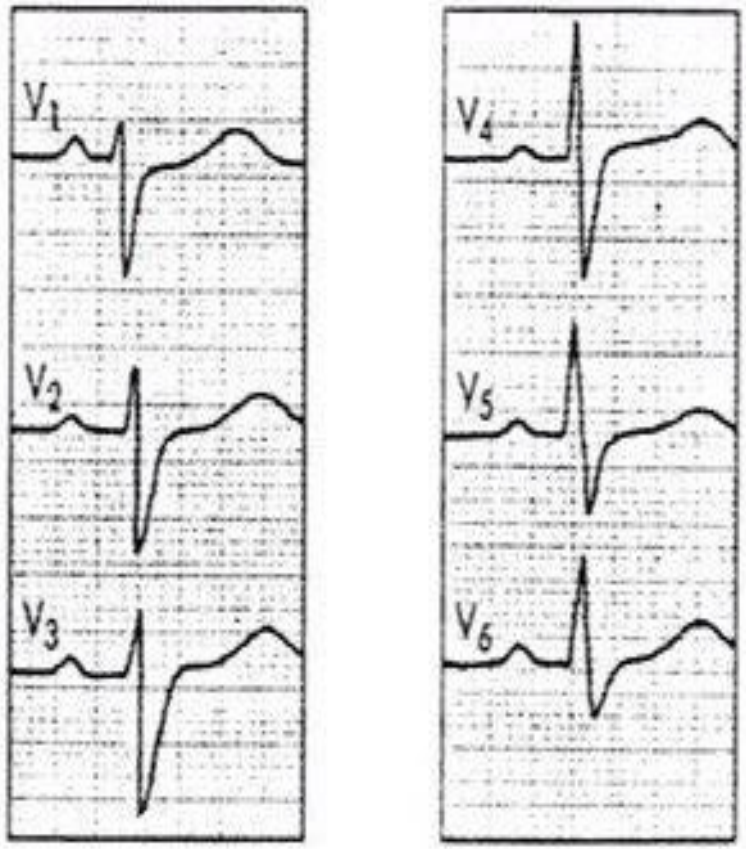

http://lekmed.ru/bolezni/bolezni-serdechno-sosudistoy-sistemy/hronicheskoe-legochnoe-serdce-4.html

- При вертикальном положении или отклонении электрической оси сердца вправа (угол α от +70 до +180);
- Высокие зубцы R регистрируются в отведениях III и aVF , причем $R_{III} > R_{II} > R_I$
- Глубокие зубцы S регистрируются в отведениях I и aVL

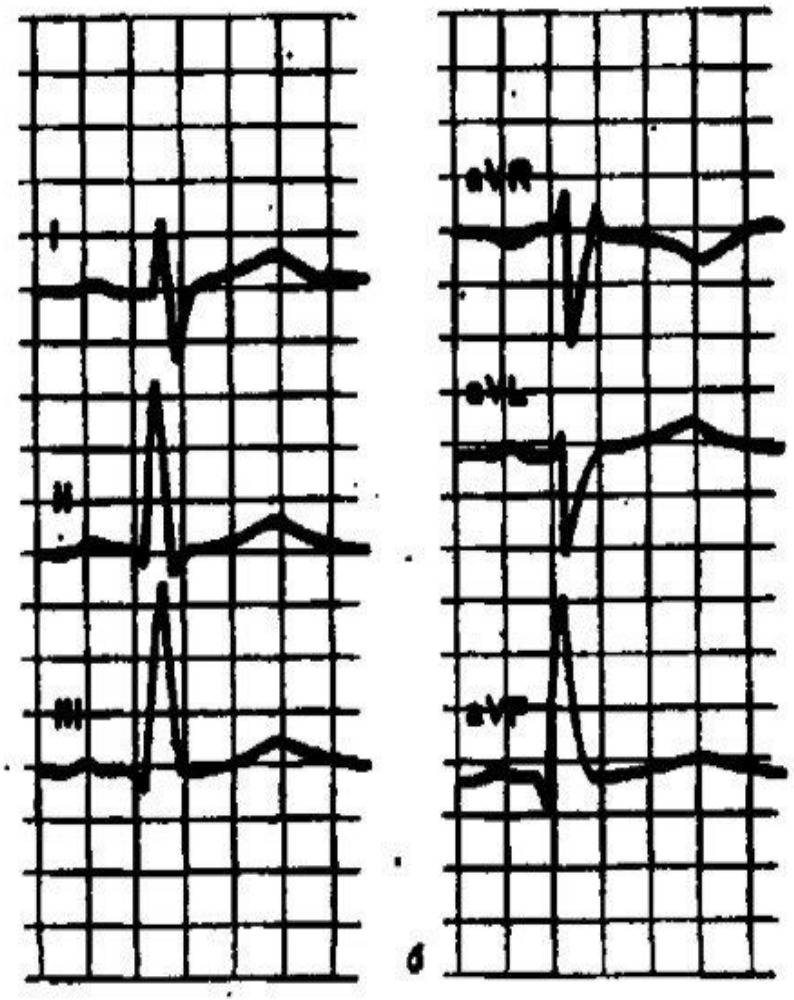

Мурашко В.В.,Струтынский А.В. Электокардиография :Учебние пособие. «МЕДпресс»,1998 г стр 95

Блокада правой ножки пучка Гиса

- Наличие в отведении V1 комплекса QRS типа rSr или rSR, а в отведениях I и V6 – слегка уширенного зубца S
- Длительность комплекса QRS 0,09-0,11с

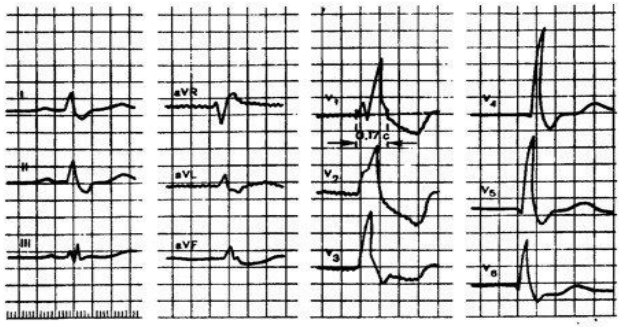

Рис. 6.13. ЭКГ при полной блокаде правой ножки пучка Гиса.
В правом грудном отведении (V_1) регистрируется комплекс типа *rSR'*; в левых грудных отведениях ($V_{5,6}$) и отведениях I и aVL — уширенный зубец *S*; длительность *QRS* — 0,17 с; в отведении V_1 — V_3 — депрессия сегмента *RS—T* и отрицательный зубец *T*.

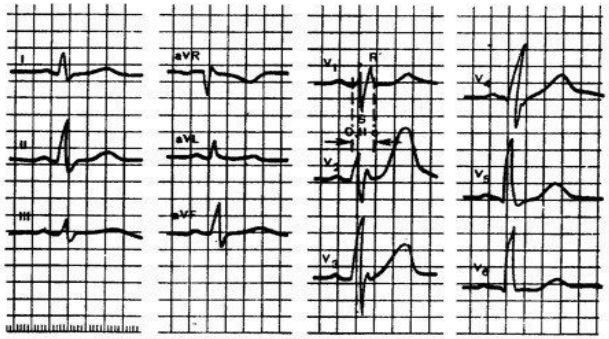

Рис. 6.14. ЭКГ при неполной блокаде правой ножки пучка Гиса.
Комплекс *QRS* в отведениях V_1 и V_2 имеет вид *rSR'*. Длительность *QRS* — не более 0.11 с.

Мурашко В.В.,Струтынский А.В. Электокардиография :Учебние пособие. «МЕДпресс»,1998 г стр 170

Пикфлоуметрия

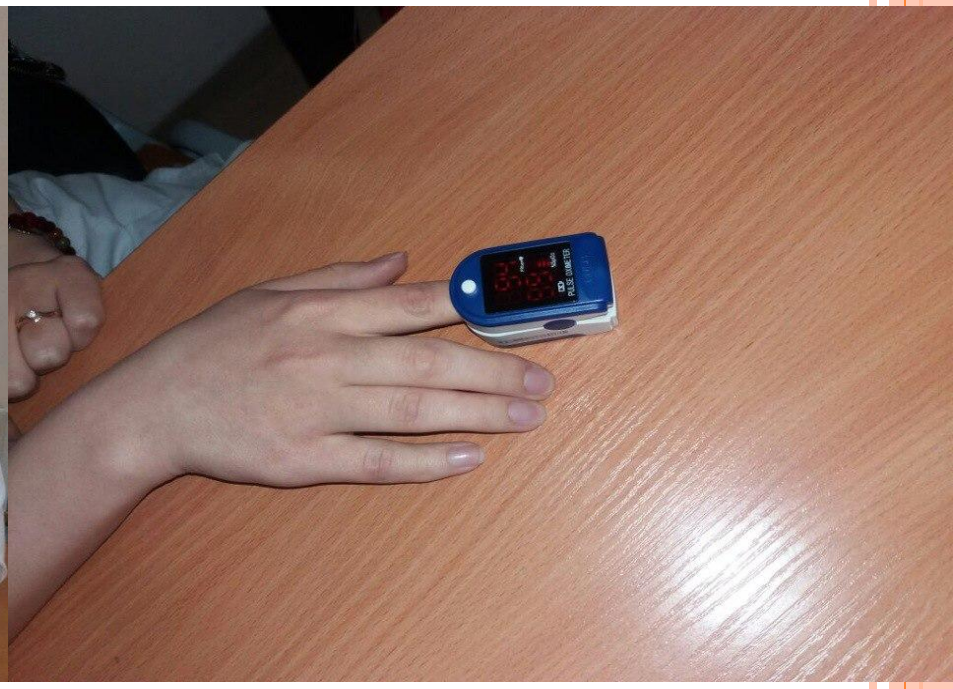

Пульсоксиметрия

Меню [Feasibility of chronic pulm ✕ переводчик — Яндекс: на ✕ Google Переводчик ✕
www.ncbi.nlm.nih.gov/pubmed/10097302
Яндекс Почта Интернет

Abstract Send to:

Ter Arkh. 1999;71(1):51-4.

[Feasibility of chronic pulmonary heart diagnosis by ECG criteria].

[Article in Russian]

Evdokimov VG, Varlamov NG, Popov AE.

Abstract

AIM: To determine diagnostic value of the method of ECG in 12 conventional leads for diagnosis of pulmonary heart.

MATERIALS AND METHODS: The ECG data for 41 patients with clinical diagnosis "pulmonary heart", a risk group of 59 patients with suspected diagnosis "pulmonary heart" and healthy residents of the Komi Republic (n = 968) and Arkhangelsk region (n = 62) have been analysed. The ECGs were recorded using standard electrocardiographs with manual measurement of the amplitude and temporal parameters.

RESULTS: We have analysed 215 diagnostic ECG criteria of "pulmonary heart" used in practice, selected 19 informative indices and developed 19 new ones. On the basis of 17 most significant criteria a short algorithm and a program of diagnosis of "pulmonary heart" for IBM PC have been elaborated. The test of the algorithm efficiency by a blind method confirmed the clinical diagnosis in 81.3% of cases, hypodiagnosis and hyperdiagnosis in 6.2 and 12.5%, respectively.

CONCLUSION: A widespread and noninvasive ECG method proved promising in diagnosis of pulmonary heart.

PMID: 10097302 [PubMed - indexed for MEDLINE]

Save items
Add to Favorites

Similar articles
ECG-gated multislice spiral CT for diagnosis of acute pulmonary embolism. [Clin Radiol. 2003]
[Value of classical and new criteria of electrocardiography i [Pol Merkur Lekarski. 1997]
[Noninvasive diagnosis of pulmonary hypertension in aged anc [Klin Med (Mosk). 1991]
Review Systematic review and modelling of the investigation of ac [Health Technol Assess. 2004]
Review Defining unrecognized myocardial infarction: a call for standardi: [Am Heart J. 2004]
See reviews...
See all...

Publication Types, MeSH Terms

PubMed Commons
PubMed Commons home
0 comments

Recent Activity
Turn Off Clear
[Feasibility of chronic pulmonary heart diagnosis by ECG criteria]. PubMed
Efficacy and safety of nebulized

RU 20:51 09.05.2016

- ***Абстрактные***
- ***AIM:***
- Для определения диагностической ценности метода ЭКГ в 12 общепринятых отведениях в диагностике легочного сердца.
- ***МАТЕРИАЛЫ И МЕТОДЫ:***
- Данные ЭКГ для 41 пациентов с клиническим диагнозом «легочного сердца», в группе риска 59 больных с подозрением на диагноз «легочного сердца» и здоровых жителей Республики Коми (n = 968) и Архангельской области (п = 62) были проанализированы , На ЭКГ были записаны с использованием стандартных электрокардиографы с ручного измерения амплитуды и временных параметров.
- ***РЕЗУЛЬТАТЫ:***
- Мы проанализировали на 215 диагностических критериев ЭКГ «легочного сердца», используемой на практике, отобранных 19 информативных показателей и разработаны 19 новых. На основе 17 наиболее важных критериев, короткий алгоритм и программа диагностики «легочного сердца» для IBM PC были разработаны. Испытание эффективности алгоритма слепым методом подтвердил клинического диагноза в 81,3% случаев, hypodiagnosis и гипердиагностика в 6,2 и 12,5%, соответственно.
- ***ВЫВОД:***
- Распространенным и неинвазивный метод ЭКГ оказалось перспективным в диагностике легочного сердца.

Спасибо за внимание!