

АК «Астана Медицина Университет»

Кафедра: Балалар хирургиясы



СӨЖ

Фимоз.Парафимоз.

Қабылдаған: Садуов Б
Орындаған: Сметуллаева

Г

Топ: 741 ЖДП

Жоспары:

I. Кіріспе

1.1. Анықтама. Жіктелуі.

II. Негізгі бөлім

2.1. Диагностикасы

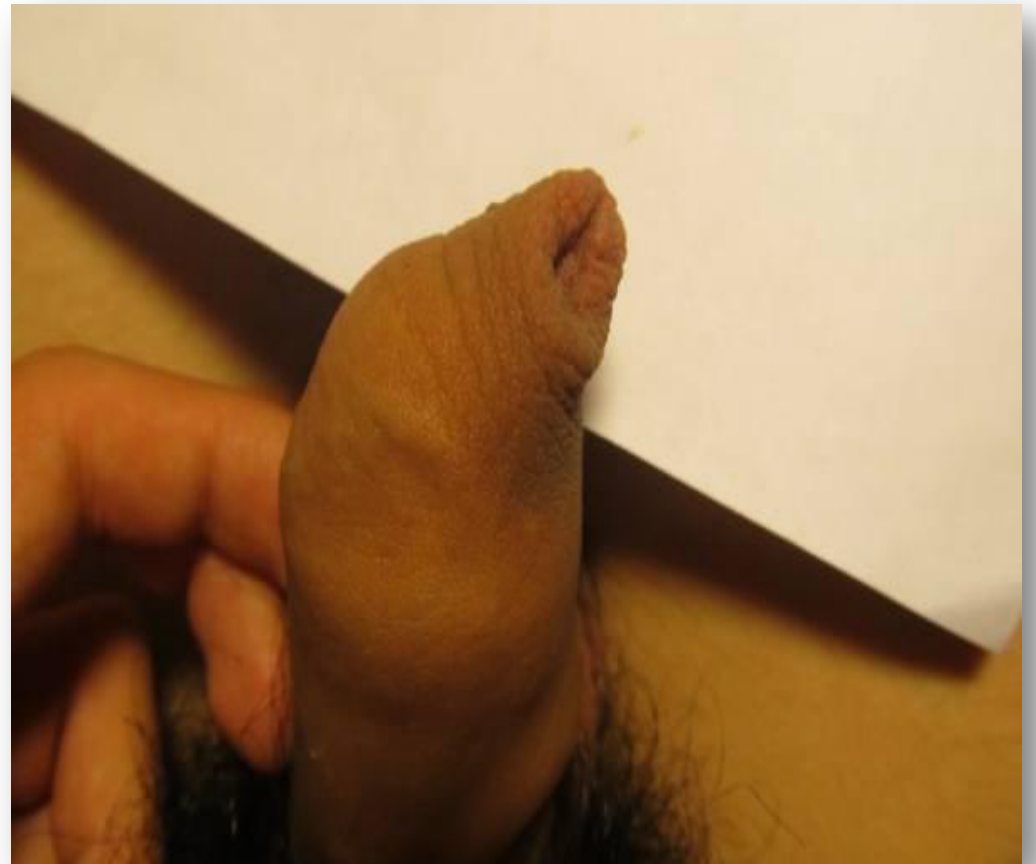2.5. Емі және диагностикасы

III. Қорытынды.





Фимоз (бүрік) – деп тасамайдың басындағы терінің бүріліп калуын айтамыз, осының салдарынан тасамайдың басы толық жалаңаштанып ашылмайды.

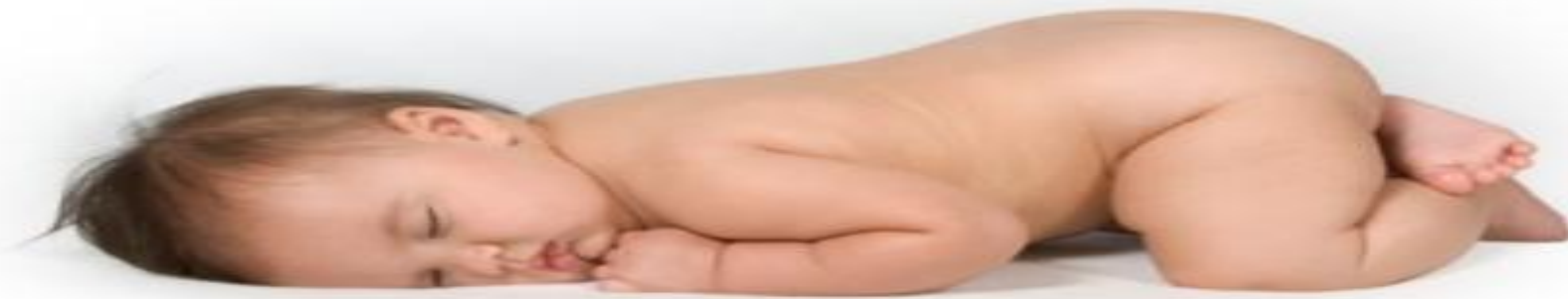

ФИМОЗ
Крайняя плоть не оголяет
головку полового члена

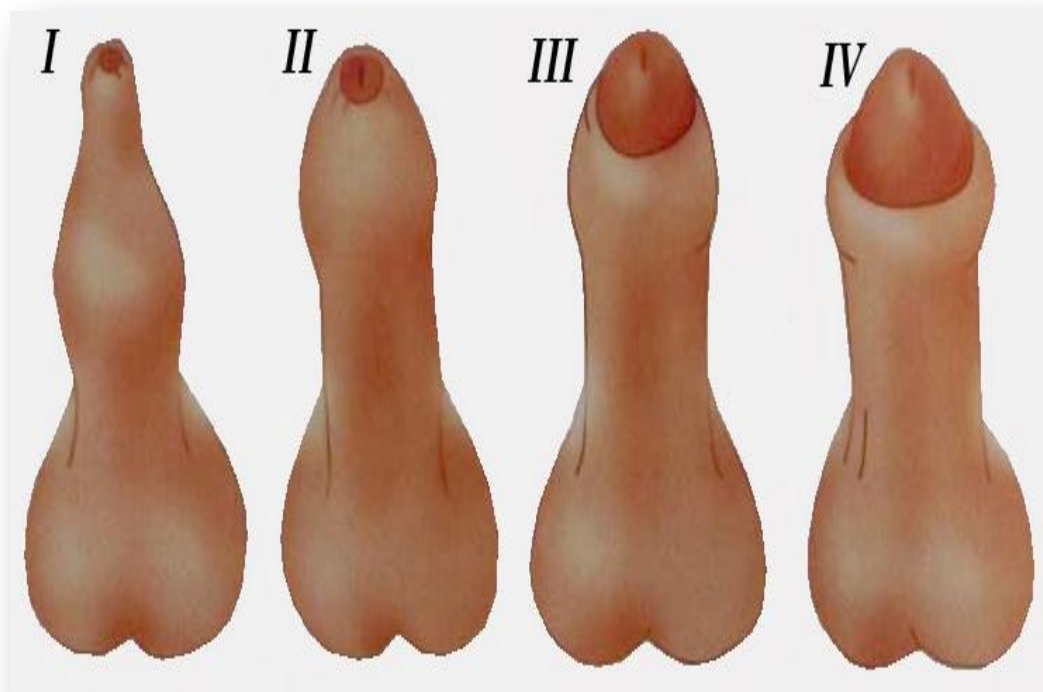


Парафимоз
Суженная крайняя плоть
не закрывает головку. Требуется
срочное врачебное вмешательство!



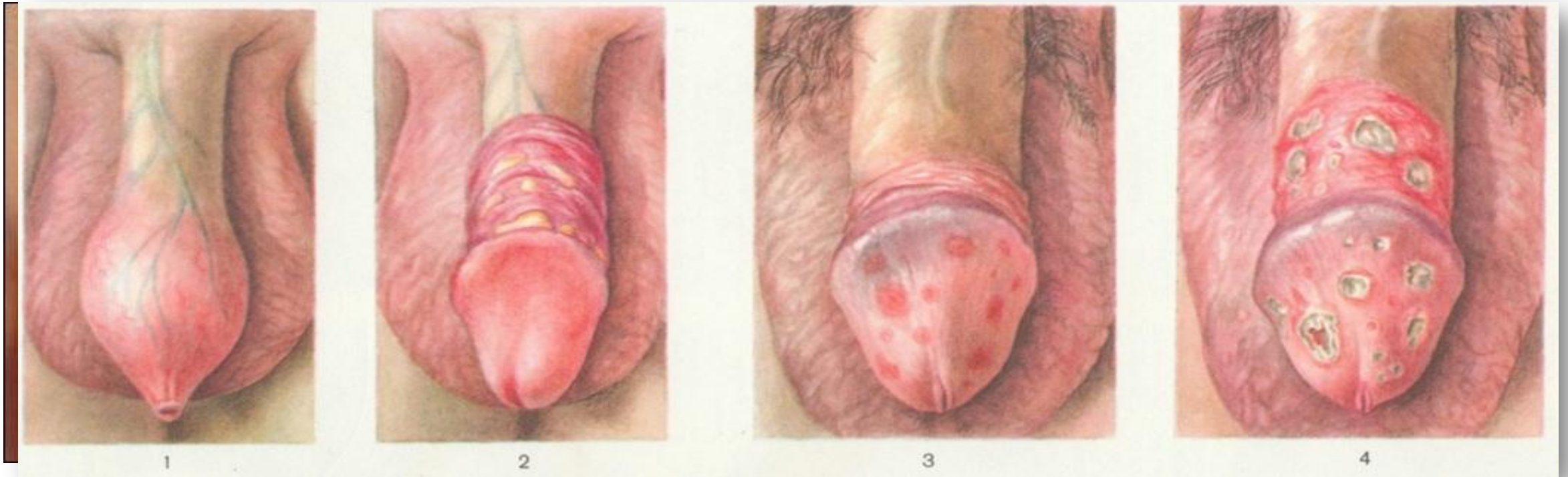


Ұлдардың 2-3 жасқа дейін тасамайдың басындағы терісі артықтау болып тұрғандықтан, басын түгелдей жауып, тұмсық сияқтанып бүріліп, төмен қарай салбырап тұрады. Шеткі терінің ішкі қабаты тасамайдың жалаңаш басы мен өте нәзік эмбриональдық жабысқақтармен жабысып тұрады. Жыныс мүшесі өсе келе, оның басын жауып тұрған терінің жабысқақтары біртіндеп ажырап, тасамайдың басы тері астынан емін ерін шығып, қайта кіретіндей күйге келеді. Сондықтан да кішкентай балаларда кездесетін фимозды физиологиялық фимоз деп тусіну керек.

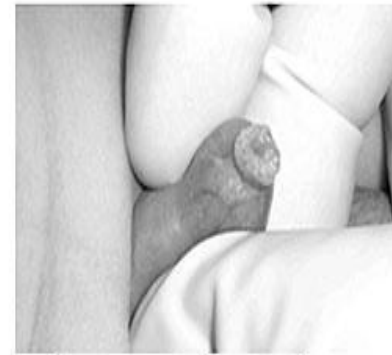

Синехиалардың болуы терінің астына смегма деп аталатын ақшыл қоймалжың заттардың жиналуына әсер етеді, ал ол микробтардың өсіп-өнуіне өте қолайлы орта болып саналады. Осының салдарынан жас балаларда, әсіресе жыныс мүшелерін уақытында жуып, тазалап тұрмаған жағдайда, терінің асты жиі қабынып, іріндеп, ақыры терінің астында қосымша жабысқақтар пайда болып, тері шеті тыртықтанып одан әрі бүріліп қалады.

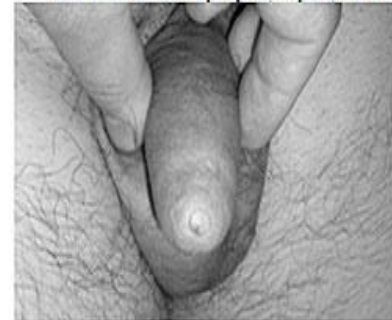Тасамай басының , шеткі терінің астындағы қабығының іріндеуін медицинада баланопастит, баланит дейді.



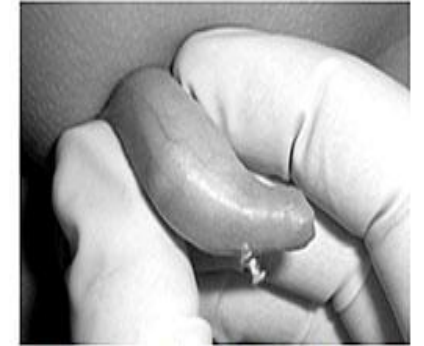Шеткі терінің тыртықтанып одан әрі бүріліп, қуысының тарылуын **тыртықтанған фимоз** дейді. Мұндай жағдайда тасамай басын ашу мүмкін болмай қалады. Бала жөнді несеп шығара алмайды, кейде мүлдем шығара алмай қалатын кездері болады. Дәретке отыру кезінде зәр тасамайдың басындағы бүріліп қалған дорба тәрізді шеткі терінің астына жинала келе терінің тыртықтанып, бүріліп кетуі салдарынан, зәрдің шығар тесігі иненің жасуындай ғана болып тарылып қалады, зәр сондықтан жөнді ақпайды, ақсада тамшылап қана шығатын болады.



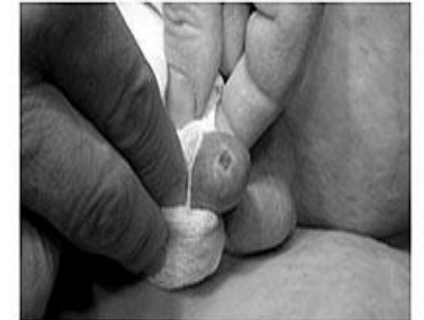Кольцевая форма фимоза



Атрофический фимоз



Гипертрофический фимоз



Рубцовый фимоз

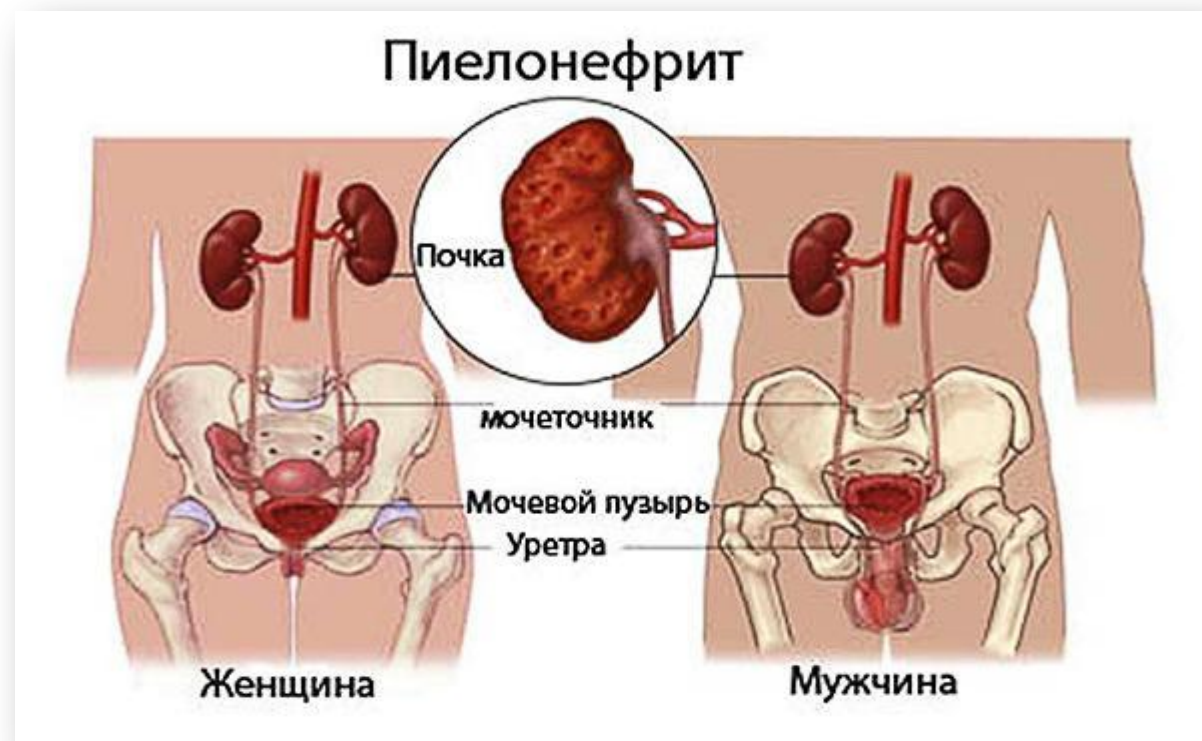
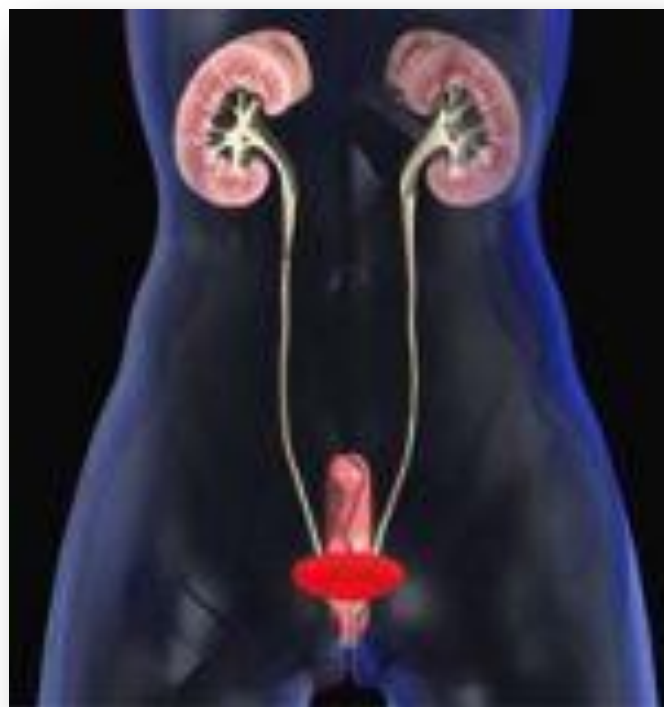
ФИМОЗ

**БІРІНШІСІН
ГИПЕРТРОФИЯҒА
ҰШЫРАҒАН БҮРІК**

**ЕКІНШІСІ АТРОФИЯҒА
ҰШЫРАҒАН БҮРІК ДЕЙДІ.**

- **ТЫРТЫҚТЫ БҮРІК КЕЗІНДЕ ЗӘРДІҢ ЖӨНДІ АҚПАЙ , МИКРОБТАРДЫҢ ТӨМЕННЕН ЖОҒАРЫ ҚАРАЙ ТАРАЛУЫНА БАЙЛАНЫСТЫ ҚУЫҚТЫҢ ҚАБЫНУЫ-ЦИСТИТ, БҮЙРЕКТІҢ ҚАБЫНУЫ ПИЕЛОНЕФРИТ ДАМУЫ МҮМКІН**

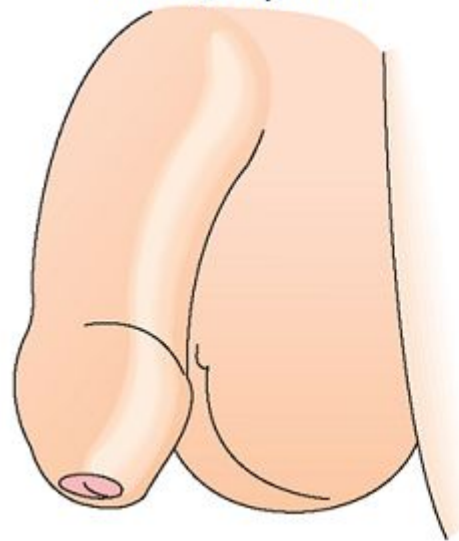




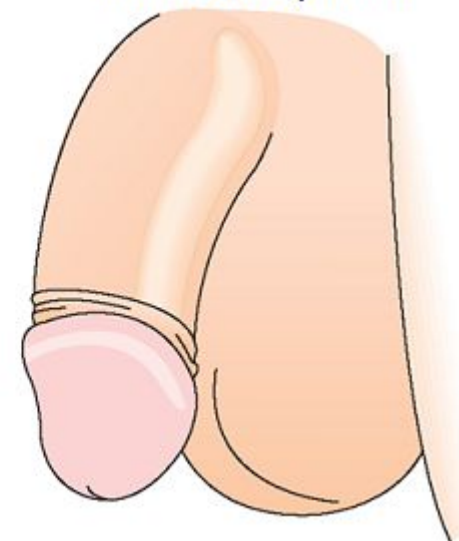
Емі:

Тыртықты бүрікте терінің шетін сүндетке отырғызған секілді, айналдырып кесіп тастау керек.

Пенис до обрезания

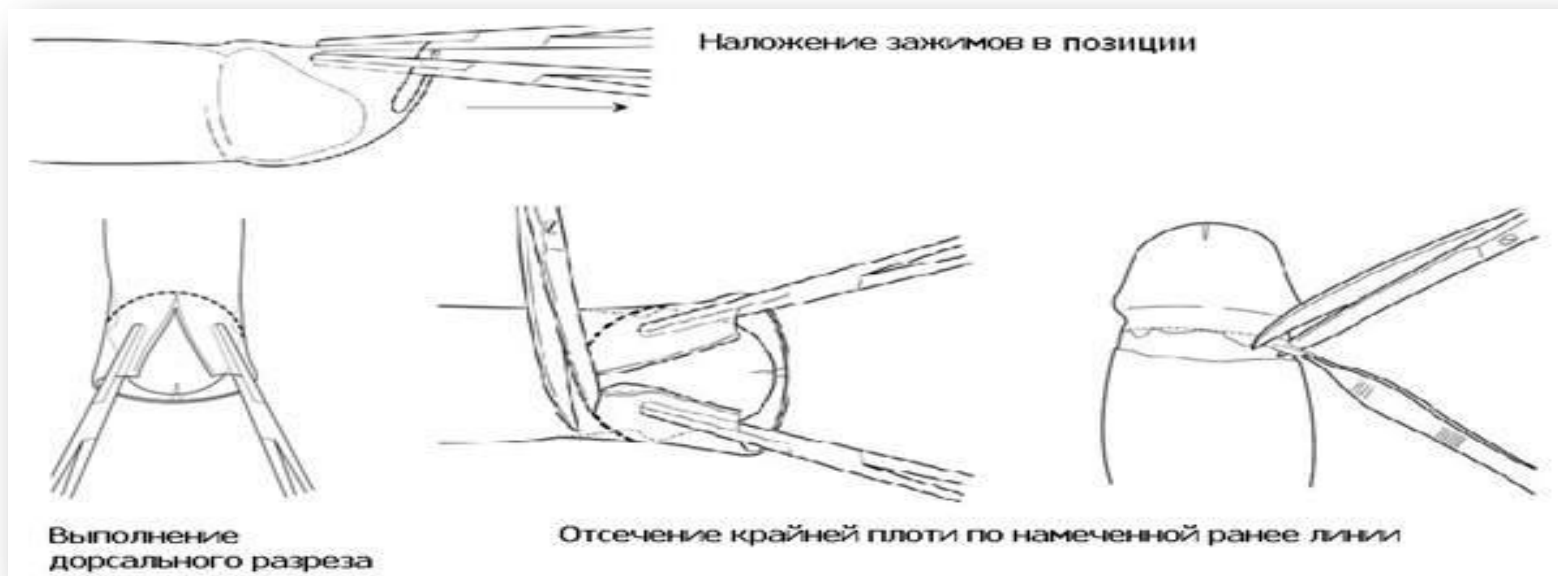

Пенис после обрезания



Бүріктің физиологиялық түрі арнайы емдеуді қажет етпейді, тек гигиеналық тазалықты ,күтімді сақтаса болды. Терінің астындағы ақ смегмалар жиналып қалса, онда ұшы тұқыл сүңгінің көмегімен жабысқақтарды ажыратып, терісін артқа қарай айналдырып, тасамайдың басын күшпен жалаңаштап, астындағы іртік іртік болып жиналып қалған ақ қоймалжың заттарды тазалап, залалсызданған вазелин майымен майлап қою керек.





Егер терінің асты қабынып, іріндеп кететін болса, онда қысқыштың ұшымен шеткі терінің сыртқы тесігін , екі жаққа кеңітіп ашып, іріңін шығарып содан соң антисептикалық ерітінділермен немес антибиотикалық шприц арқылы тазалап жуады, күніне 3-4 реттен 4-5 күнге дейін марганцовканың әлсіз ерітіндісіменбулап жуып турады. Қабыну үрдісі басылған соң тасамайдың басы мен терінің арасындағы жабысқықтарды ажыратады.