Левожелудочковая недостаточность

Рентгенанатомия МКК

1. Корни легких (критерии структурности):

- Ширина ЛА (на уровне бифуркации нисходящей и в/долевой справа 15-17 мм, слева 20 мм)
- Просвет промежуточного и нижнедолевого бронха – 10 мм
- Сужение к периферии
- Резкость (четкость) наружных контуров

(деление на головку, тело, хвост)

2. Легочный рисунок (критерии структурности):

- Радиарное расхождение
- Дихотомическое деление
- Уменьшения диаметра к периферии
- Четкость наружных контуров
- Количество и диаметр сосудов в верхних легочных полях меньше, чем в нижних (1:2, 1:3)

- обусловлено анатомической строением легких

- законы гравитации

Рентгенанатомия МКК

Корни легких

- Ширина ЛА (на уровне бифуркации нисходящей и в/долевой)
- Просвет промежуточного и нижнедолевого бронха – 10 мм
- Сужение к периферии
- Резкость (четкость) наружных контуров

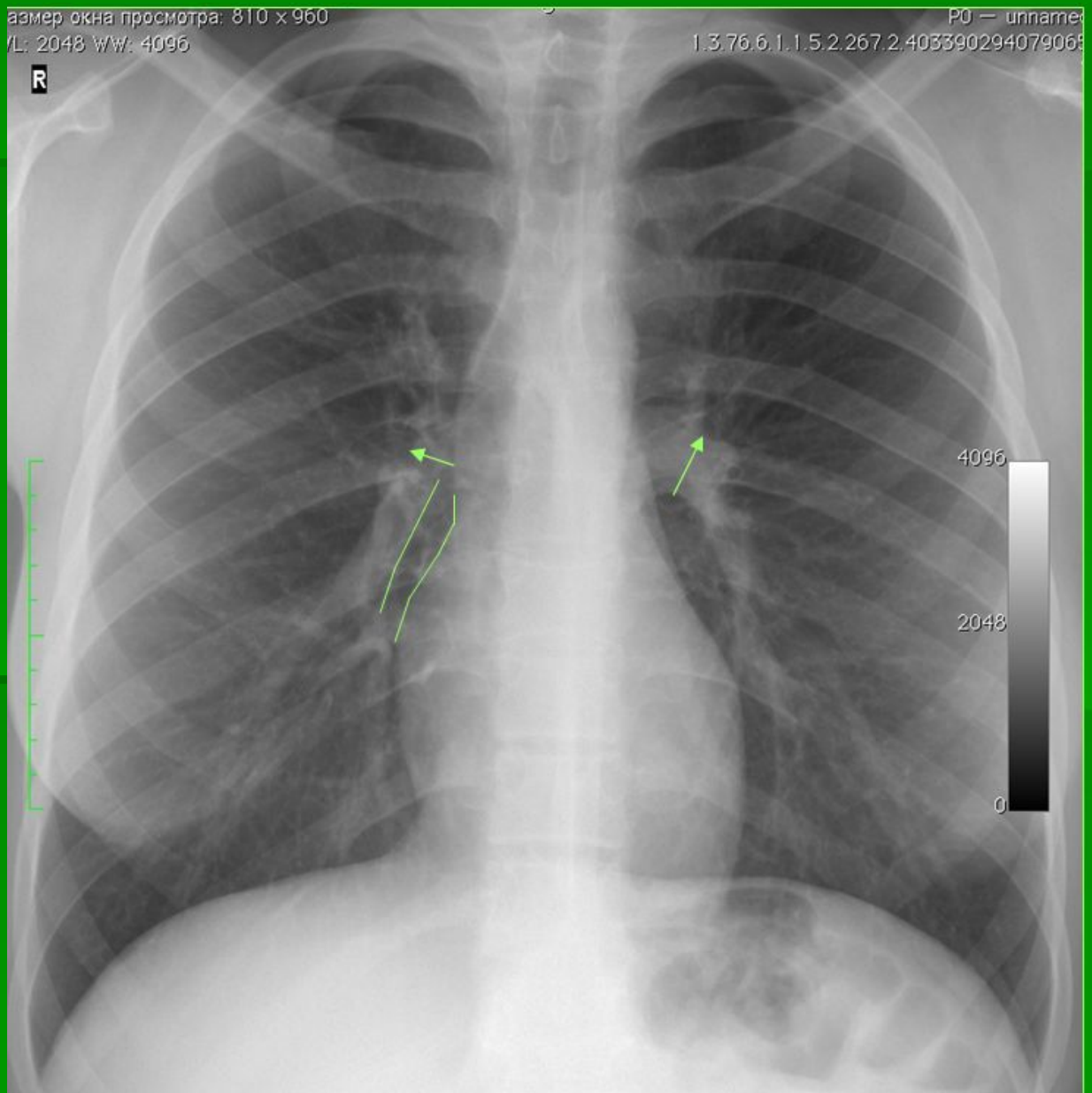

Рентгенанатомия МКК

Легочный рисунок

- Дихотомическое деление
- Четкость наружных контуров
- Уменьшения диаметра к периферии
- Количество и диаметр сосудов в верхних легочных полях меньше, чем в нижних (1:2, 1:3)

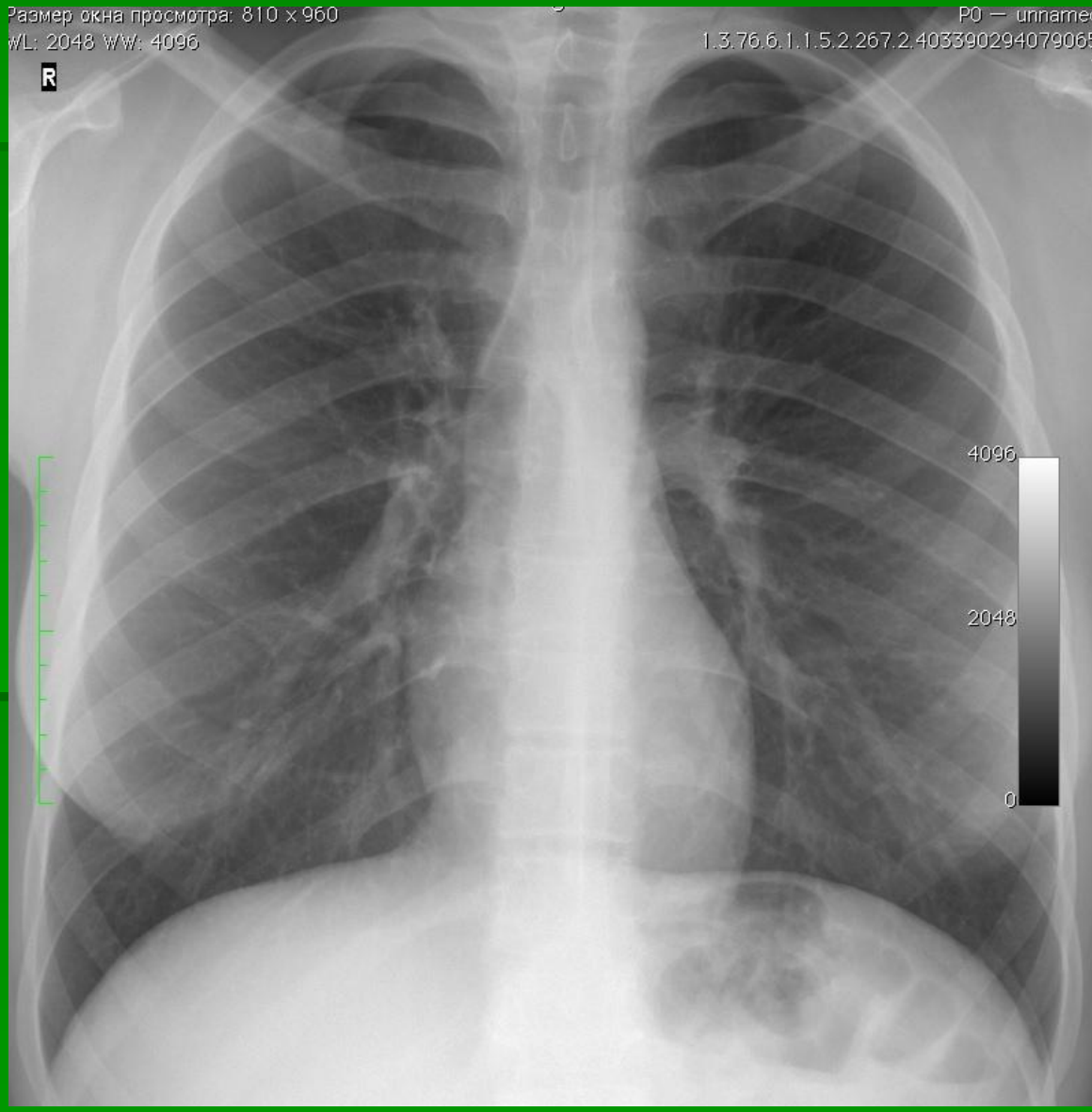

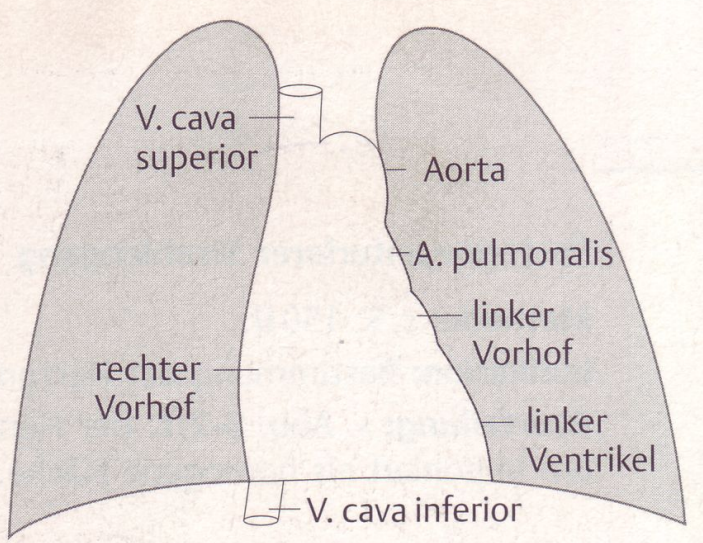
V. cava
superior
Aorta
A. pulmonalis
linker
Vorhof
rechter
Vorhof
linker
Ventrikel
V. cava inferior

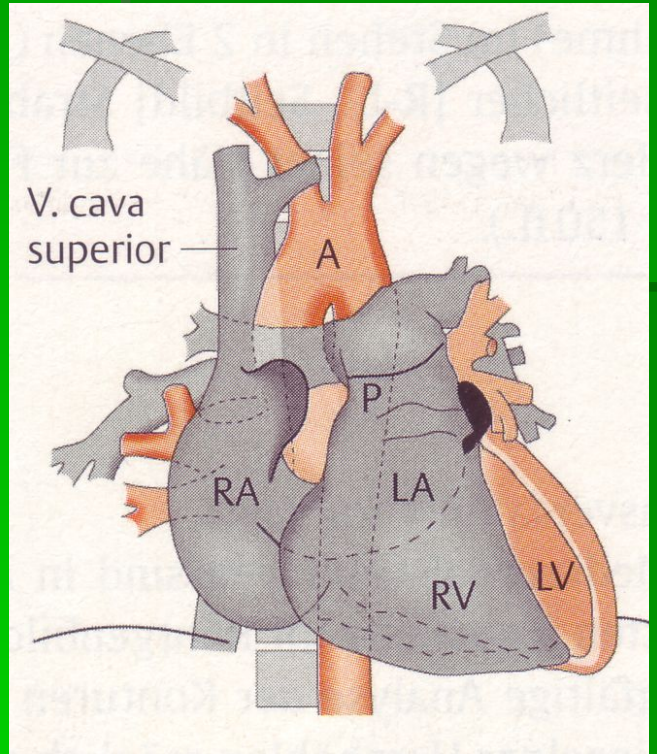
V. cava
superior
A
P
RA
LA
RV
LV

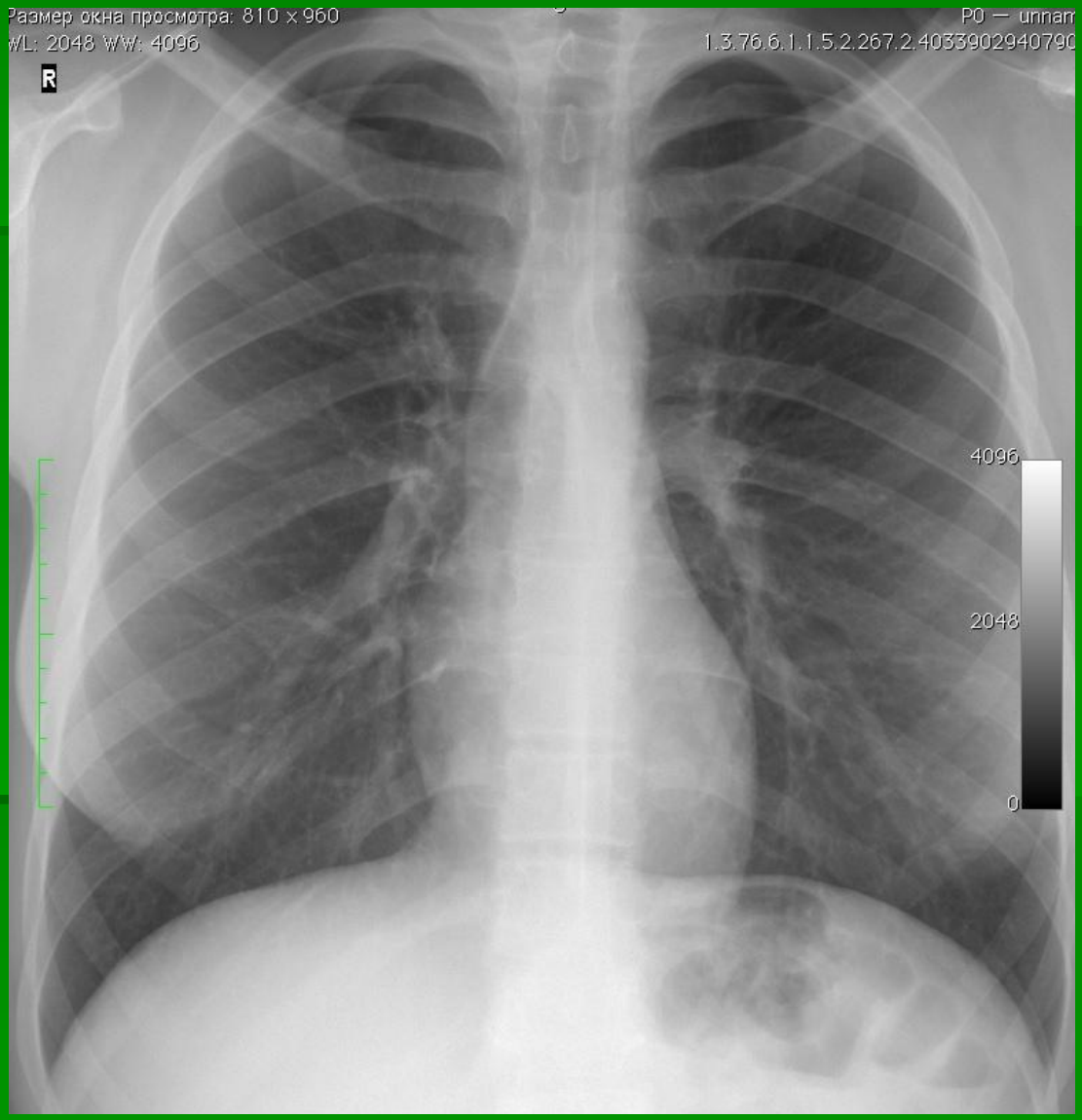
Размер окна просмотра: 810 x 960
WL: 2048 WW: 4096
R
P0 — unnam
1.3.76.6.1.1.5.2.267.2.4033902940790
4096
2048
0

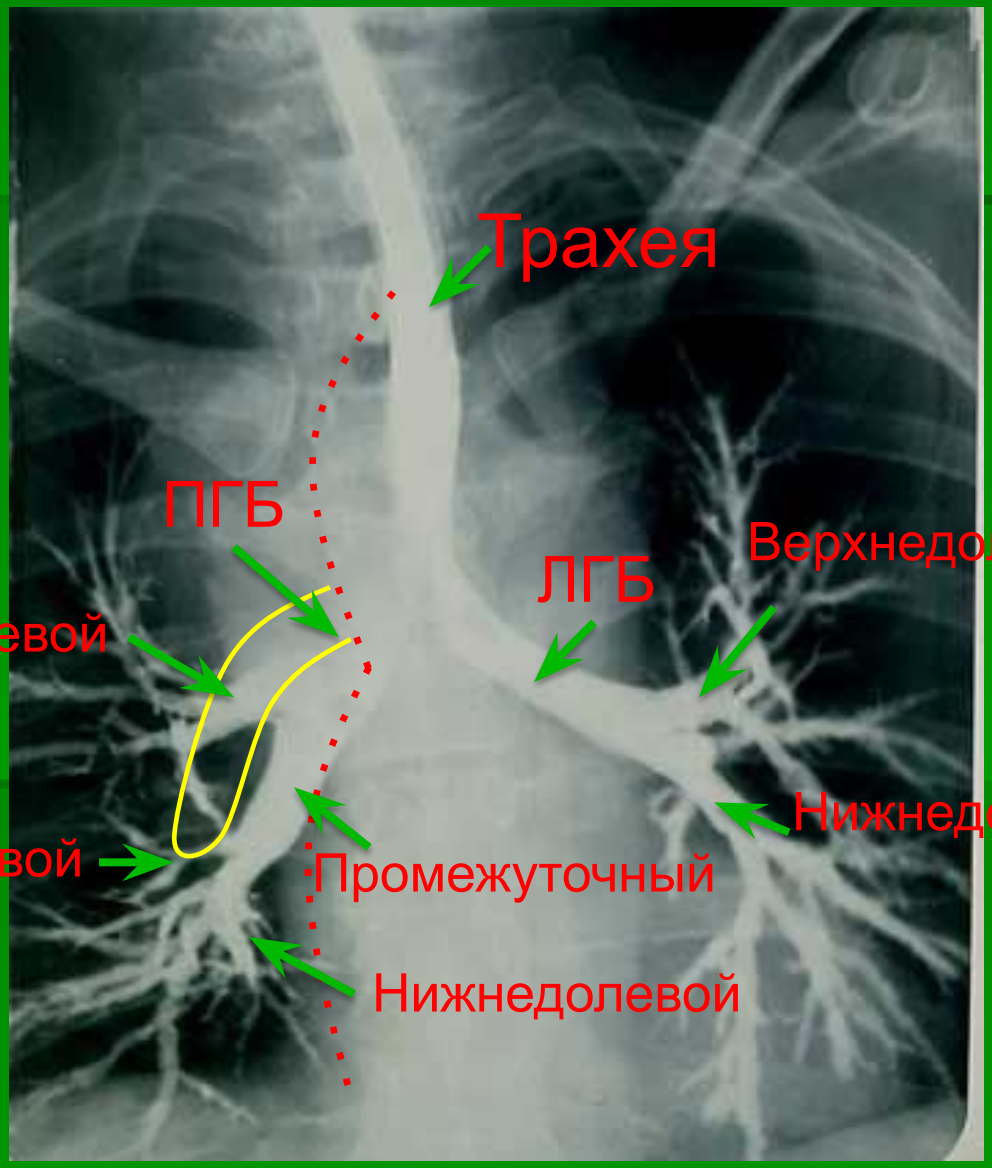
Трахея
ПГБ
ЛГБ
Верхнедолевой
Верхнедолевой
Нижнедолевой
Среднедолевой
Промежуточный
Нижнедолевой

Нарушение гемодинамики в МКК:

ЛАГ:

- Врожденные пороки сердца со сбросом крови слева направо (гиперволемия – пассивное переполнение МКК, а ЛАГ – это спазм периферических артерий)
- Приобретенные пороки сердца – стеноз митрального клапана (ЛАГ вторична к ЛВГ)
- Все заболевания легких, сопровождающиеся диффузным пневмофиброзом (легочное сердце)
- Идиопатическая ЛАГ
- Хроническая ТЭЛА

Нарушение гемодинамики в МКК:

ЛВГ:

1. Стеноз митрального клапана
2. Все заболевания, приводящие к левожелудочковой недостаточности (дисфункция левого желудочкака):

- ОИМ
- Хроническая ИБС
- Миокардиты
- Миокардиодистрофия, кардиосклероз
- Кардиомиопатии - ДКМП, ГКМП
- Аневризма левого желудочка

- В норме давление в легочных артериях не выше 30 мм рт.ст.
- В норме давление в легочных венах, левом предсердии 5-6 (максимально 10) мм рт.ст.

Выделяют 4 степени ЛВГ:
(в зависимости от степени повышения давления в легочных венах)

- **Перераспределение кровотока**
  - 10-15 мм рт.ст.
- **Диффузный легочно-венозный застой**
  - 15-25 мм рт.ст.
- **Интерстициальный отек легких**
  - 25-35 мм рт.ст.
- **Альвеолярный отек легких**
  - свыше 35 мм рт.ст.

1 степень
Перераспределение кровотока в МКК

- Р = 10-15 мм рт.ст.
- Синонимы: Инверсия кровотока, верхнедолевой застой, компенсированная ЛВГ
- Количество и коллибр сосудов в верхних легочных полях больше, чем в нижних (3:1, 2:1, 1:1)
- Проксимально сосуды прослеживаются до I ребра, I межреберья, иногда доходят до верхушки легких
- Сосуды верхних легочных полей располагаются параллельно срединной тени

1 степень
Перераспределение кровотока в МКК

- В прикорневых зонах увеличено количество сосудов в ортогональной проекции
- В базальных отделах легких сосуды спазмированы (защитный механизм), не прослеживаются
- Все видимые сосуды имеют четкий наружный контур
- Головка корня выделяется по сравнению с центральной частью

1 степень
Перераспределение кровотока в МКК

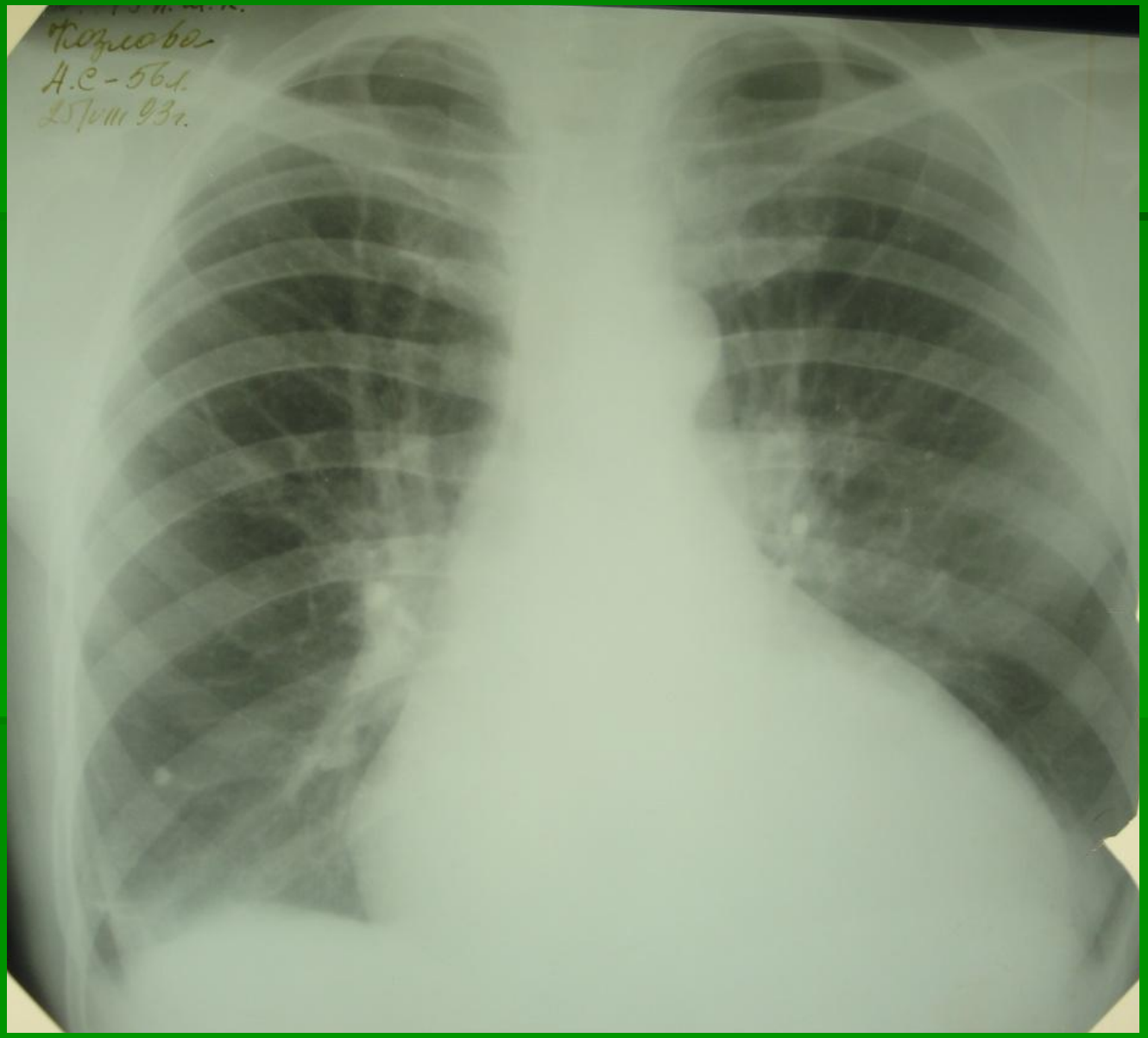
Козлова
А.С - 56 л.
25/VIII 93 г.

1 степень Перераспределение кровотока в МКК

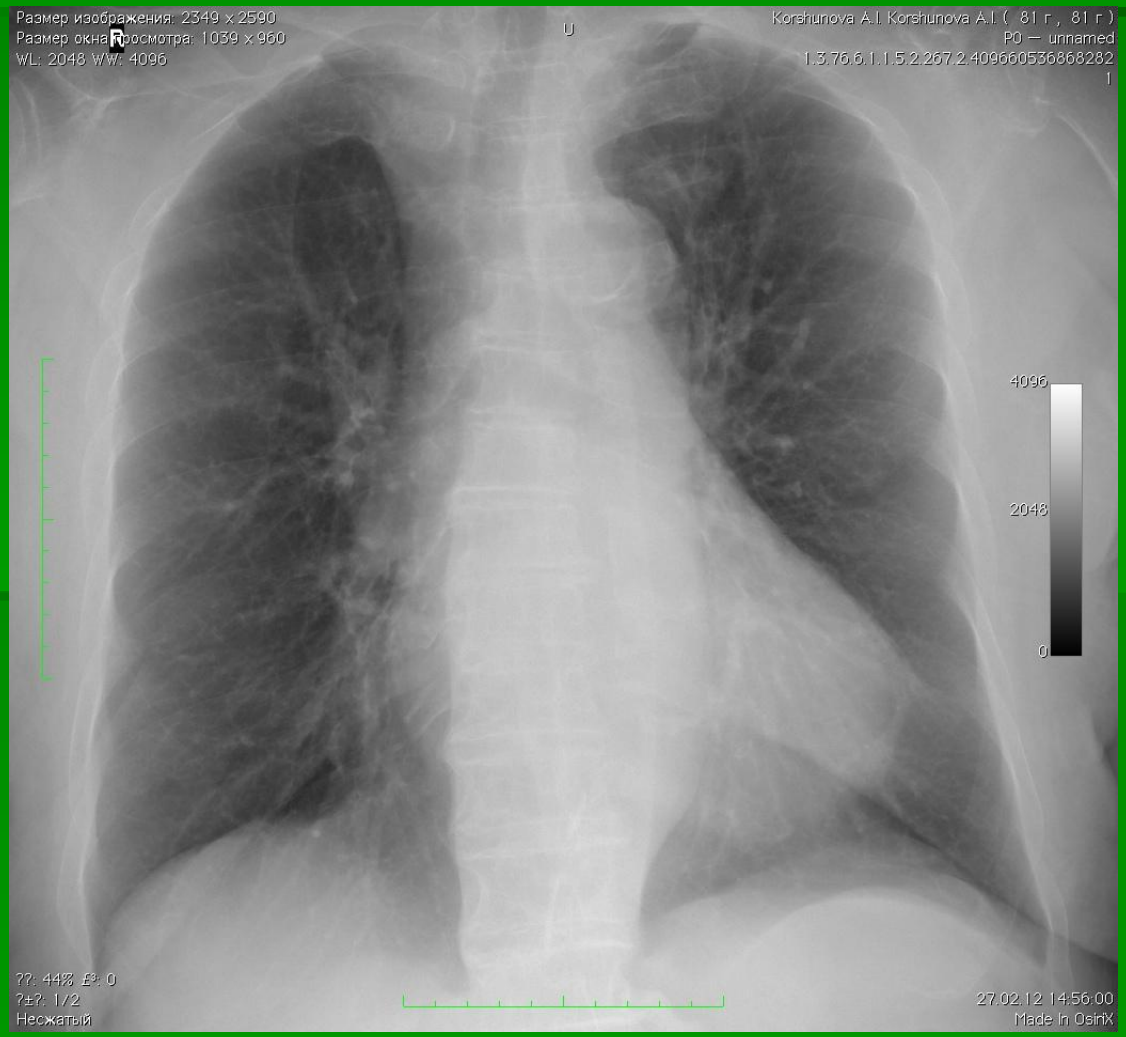

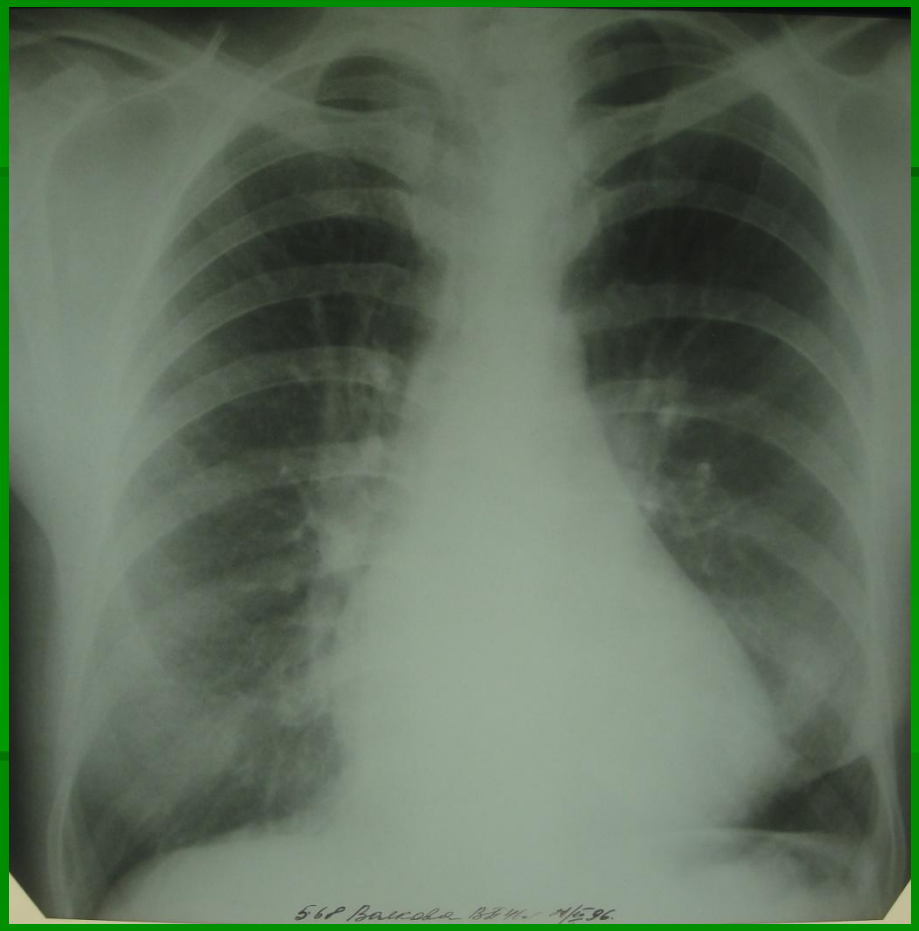

2 степень
Диффузный легочно-венозный застой

- Р = 15-25 мм рт. ст
- Симптомы перераспределения +
- Корни неструктурны за счет проекционного наслоения увеличенного количества сосудов в ортогональной проекции
- По всем легочным полям определяются расширенные венозные стволы, их интенсивность и плотность меньше интенсивности и плотности артериальных стволов
- Наружные контуры сосудов могут быть как четкие, так и нечеткие (в зависимости от Р в легочных венах)

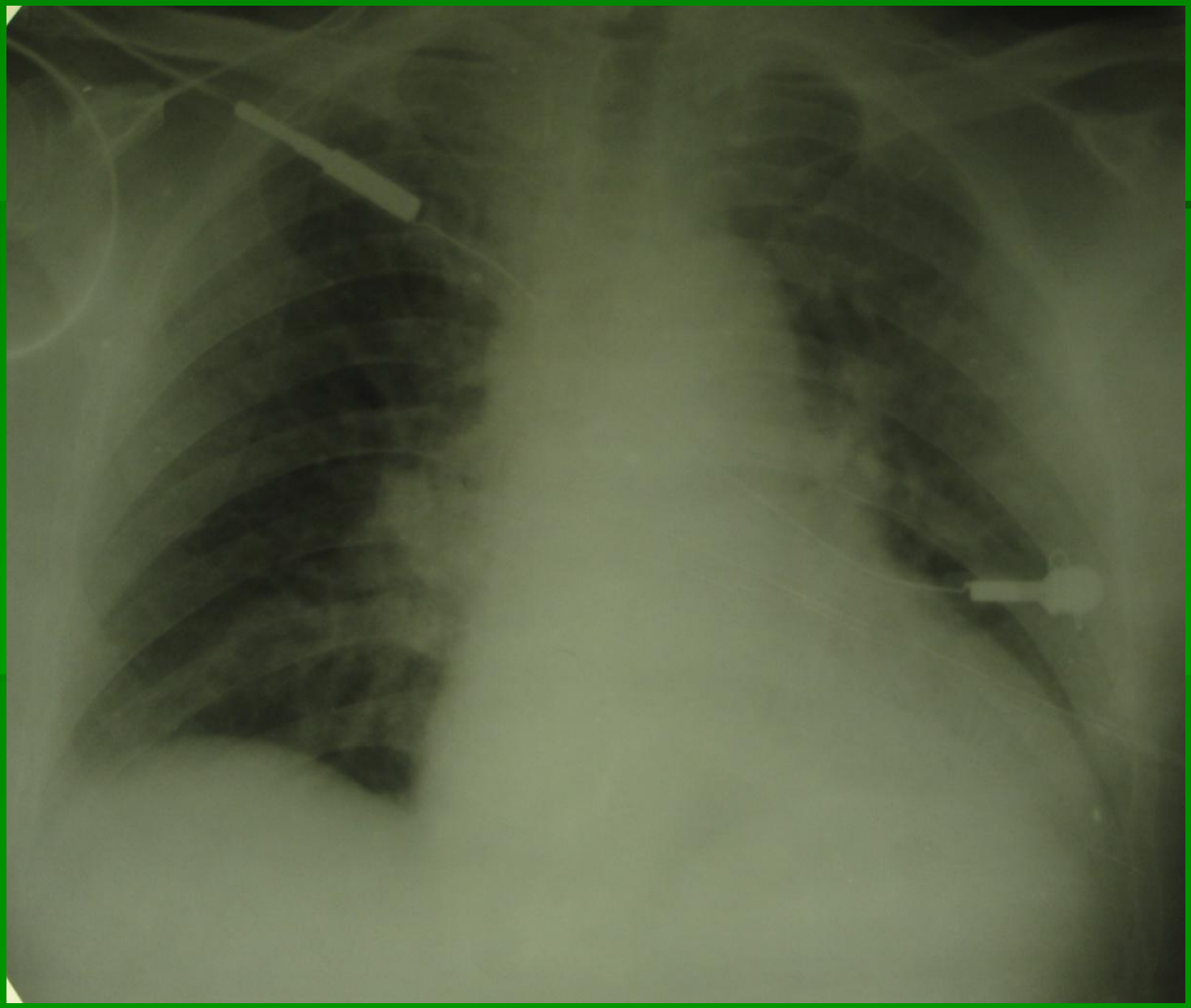

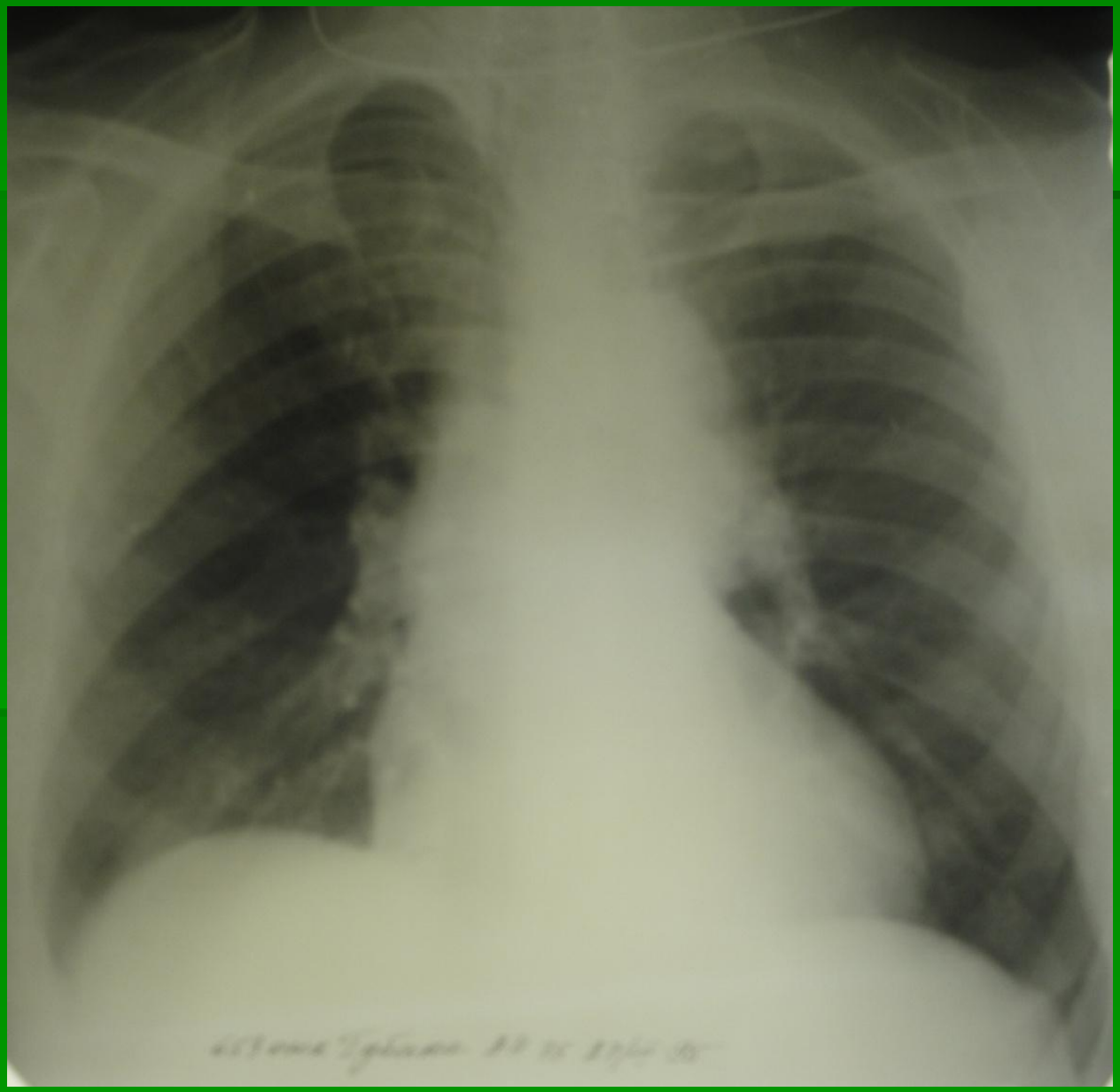

3 степень
Интерстициальный отек легких

- Выход жидкой части крови за пределы сосудистого русла в интерстициальную легочную ткань
- Корни легких неструктурны, гомогенизированы, однородны
- На фоне корней легких – сосуды в ортопроекции практически не дифференцируются
- Дифференцируются в ортопроекции просветы бронхов с утолщенными стенками в виде маленькой кольцевидной тени с нечеткими наружными контурами

3 степень
Интерстициальный отек легких

- Прозрачность легких снижена за счет обилия элементов легочного рисунка
- Легочный рисунок утратил обычную архитектонику, представлен множеством очаговоподобных теней (расширенные сосуды в ортопроекции)

и полигональных теней (отечные междольковые и межальвеолярные перегородки в ортогональной и косой проекциях)

3 степень
Интерстициальный отек легких

- Лимфостаз в виде **Линий Керли (Kerley)** как обязательный признак ЛВГ 3
- Определяются в латерально-базальных отделах легких (над синусом) в виде коротких перегородочных линий L=0,5-2,5 см, широким основанием прилежащих к грудной стенке
- Нежная «волосяная» тень междолевой плевры (лимфостаз по ходу плевры)

3 степень
Интерстициальный отек легких

3 степень
Интерстициальный отек легких

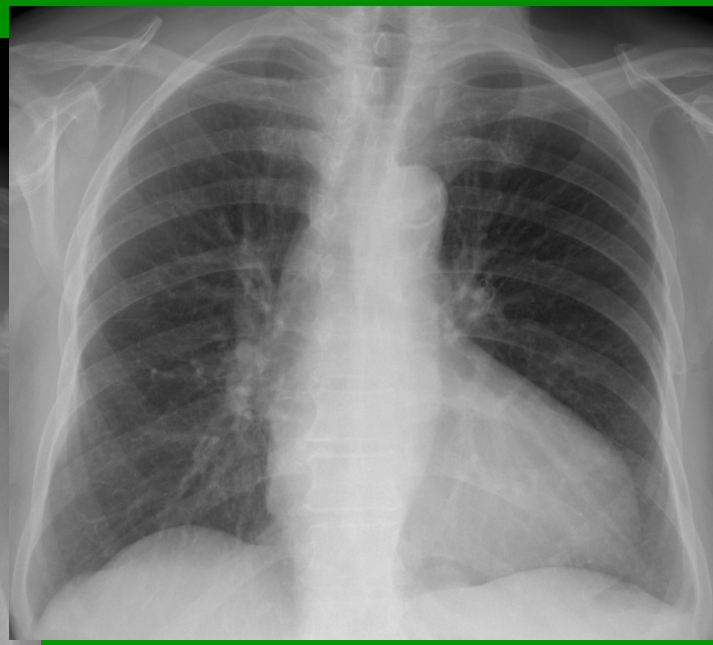

3 степень
Интерстициальный отек легких

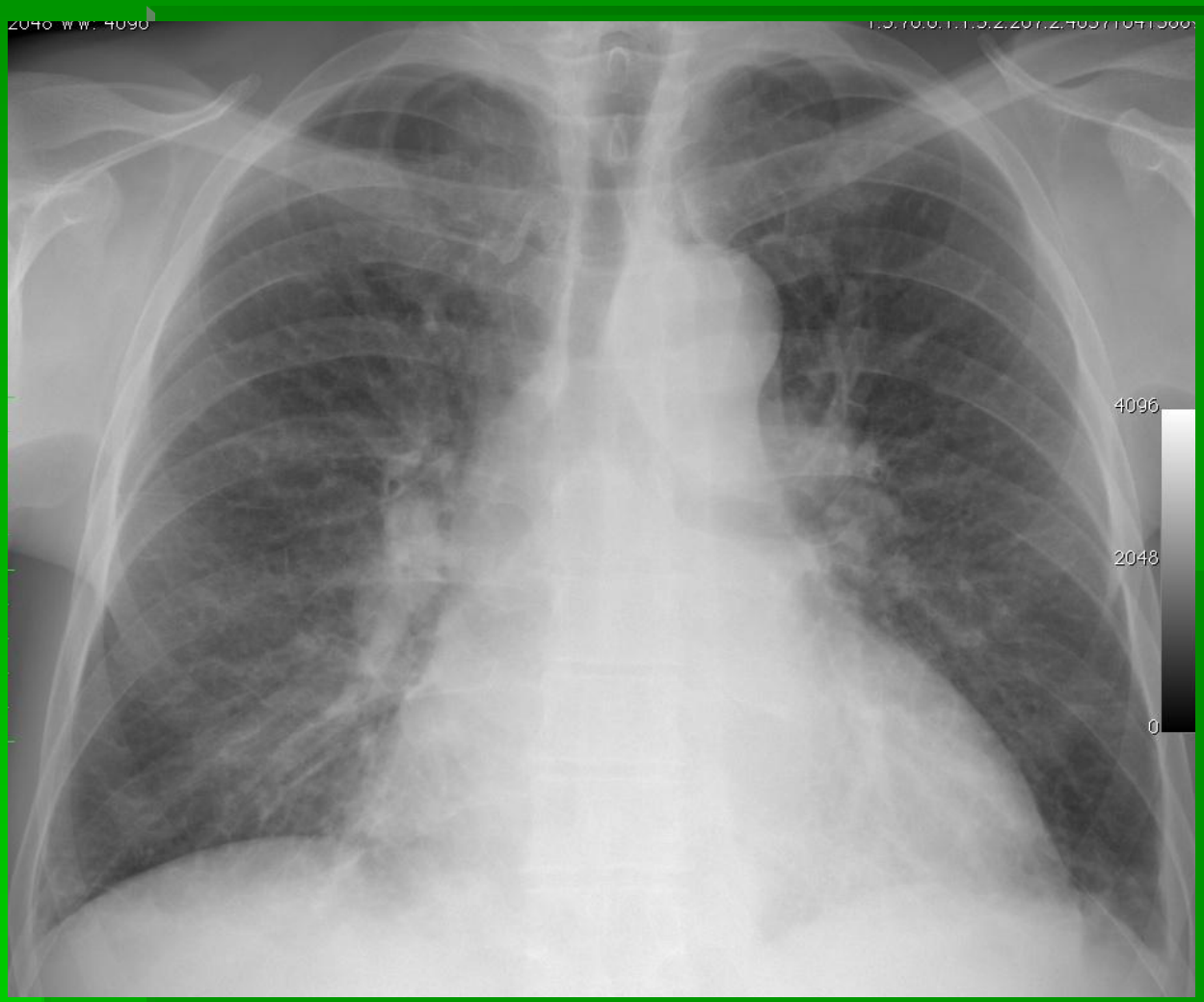

Линии Керли

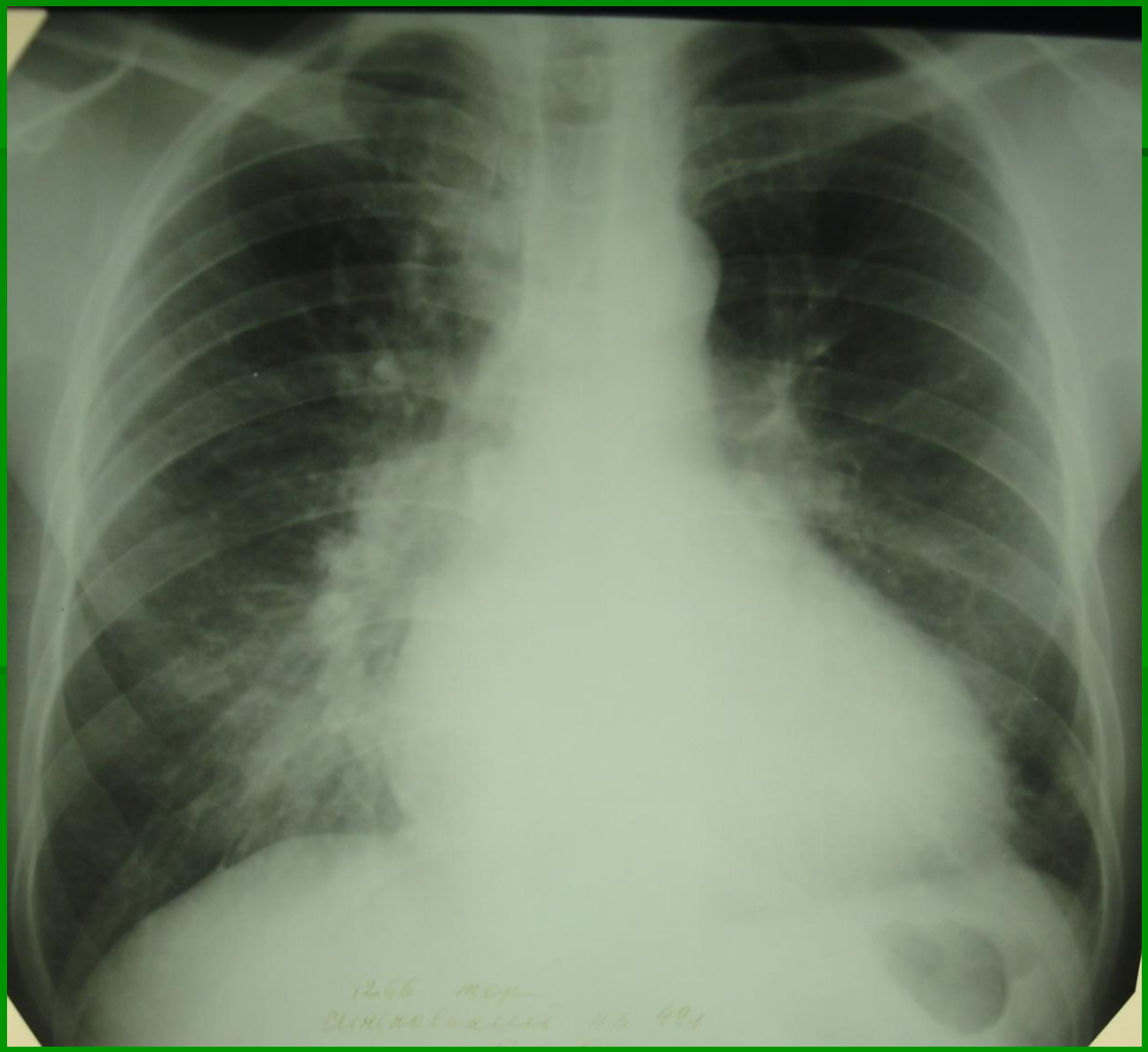

4 степень ЛВГ Альвеолярный отек легких

- Р в легочных венах больше 35 мм рт. ст.

В зависимости от рентгенологической картины выделяют:

- Сплошной (массивный, распространенный)
- Инфильтративно-подобный
- Ацинозно-дольковый альвеолярный отек легких

4 степень
Альвеолярный отек легких

Сплошной (массивный, распространенный):
«мокрое легкое», «снимок плохого качества»

- Диффузное 2-стороннее, но не зеркальное затемнение легких
- На фоне затемнения корни легких и контуры сердца практически не дифференцируются
- В целом развивается от центра к периферии, но может захватывать и периферические отделы, в этом случае интенсивность в центре и на периферии одинакова
- В прикорневых зонах слабо дифференцируются просветы бронхов (не всегда)
- Расширена верхняя полая вена (как проявление повышения давления в крупных венах)

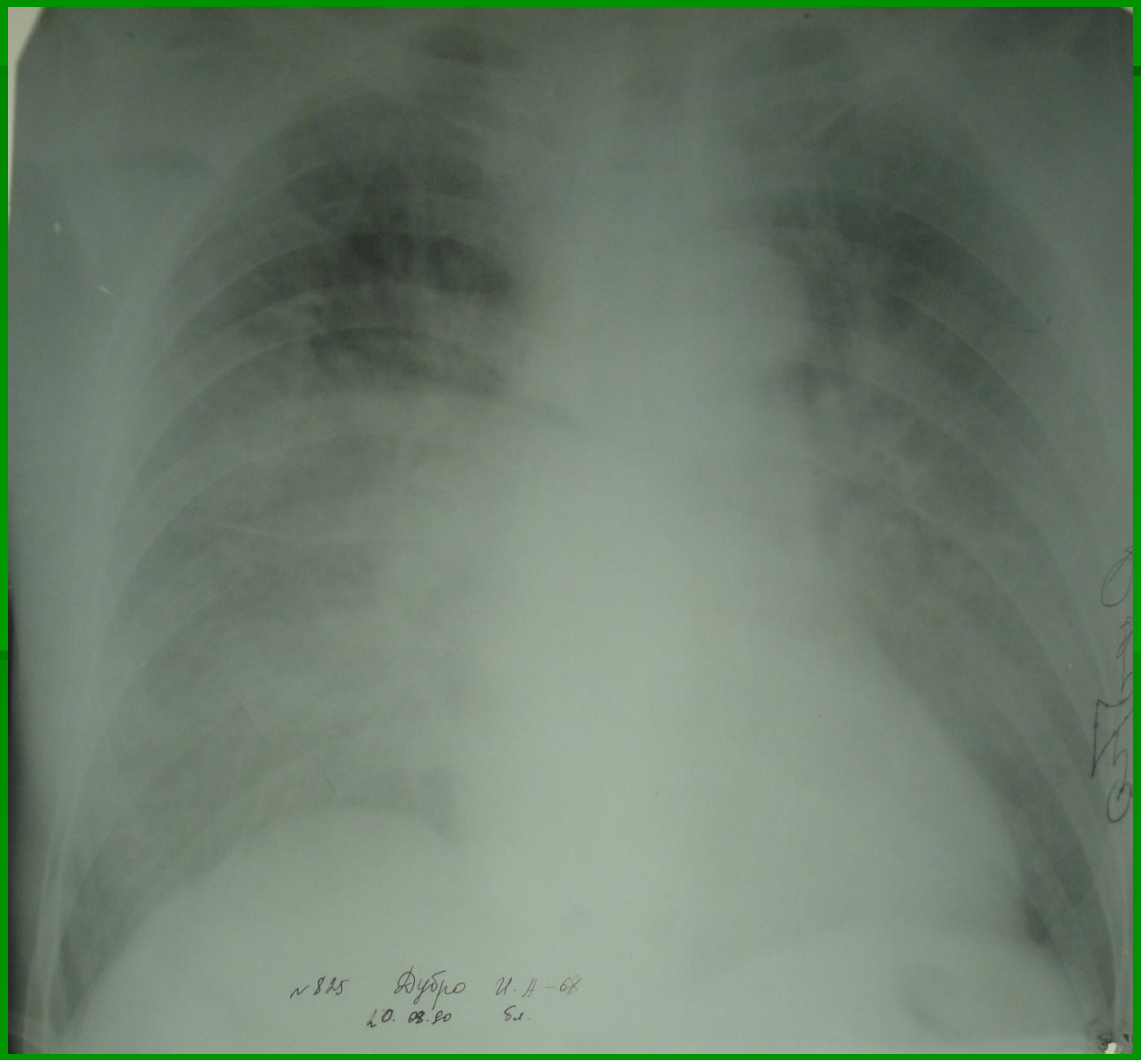
№ 825 Дубро И.А. – 68
20.08.80 бл.

4 степень
Альвеолярный отек легких

Сплошной (массивный, распространенный):

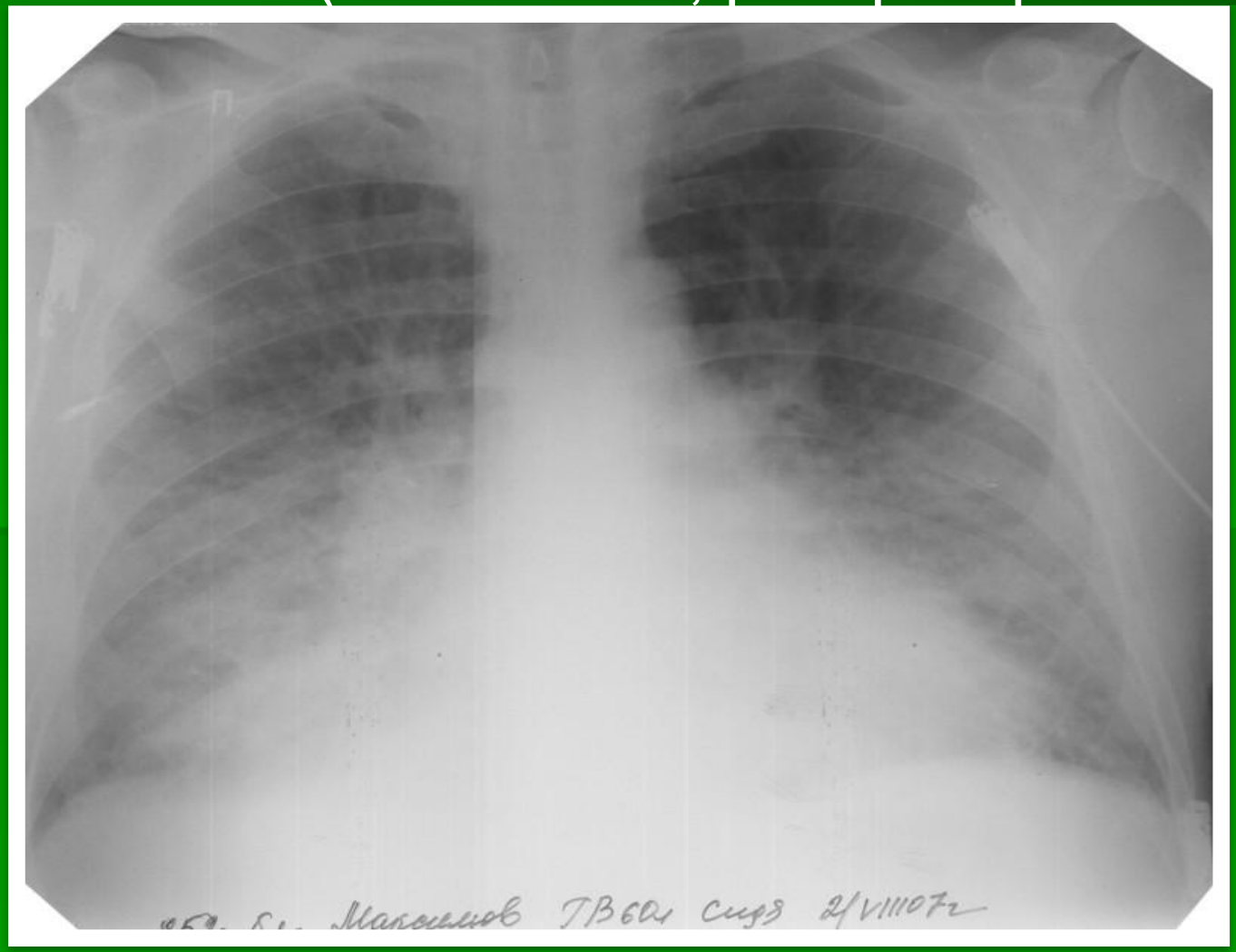

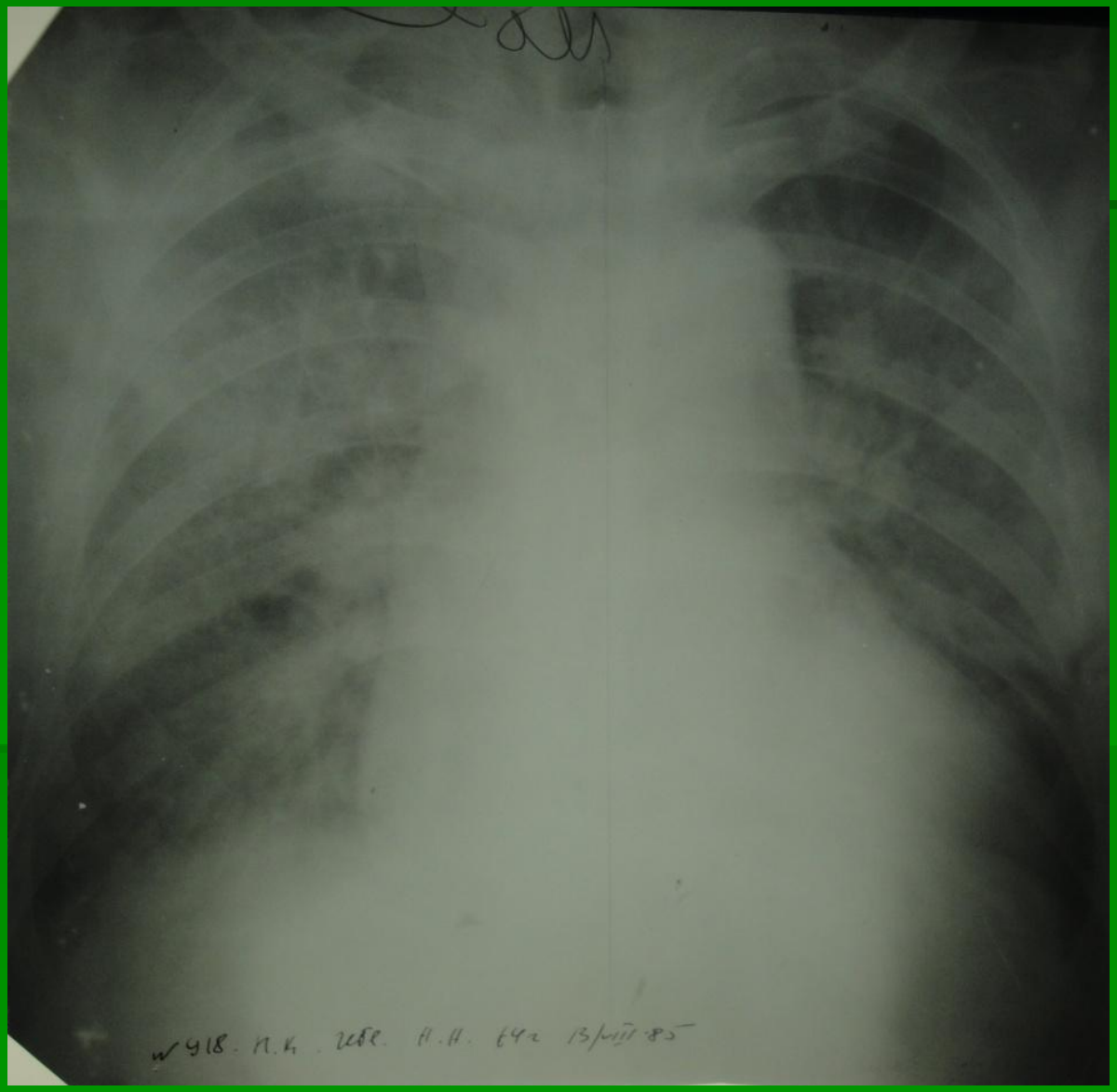
№ 418. П.К. . Ист. И.И. 64г 13/VIII 85

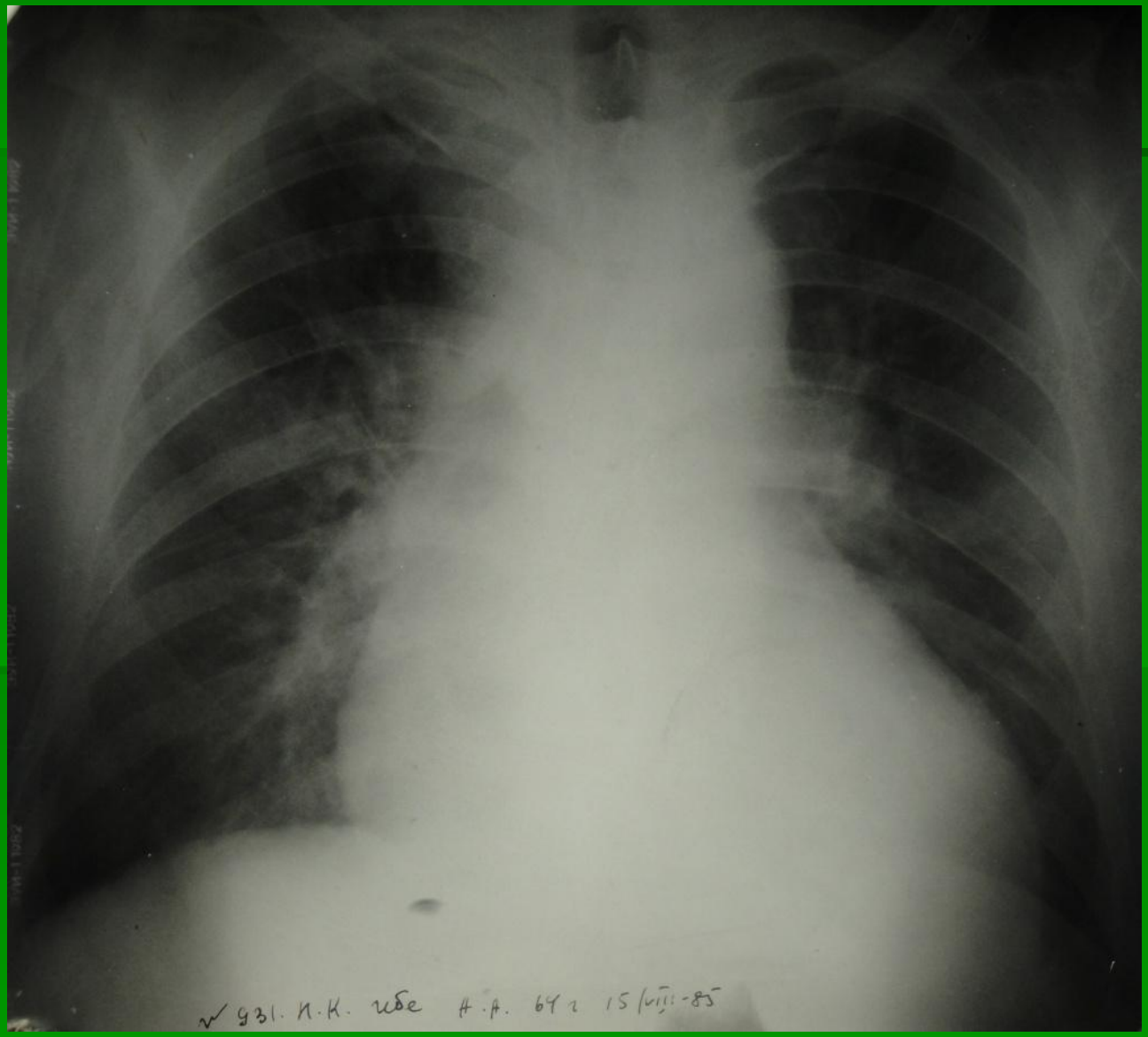
№ 931. Н.К. 1кбе А.А. 64 г 15/VIII-85

4 степень
Альвеолярный отек легких

Сплошной (массивный, распространенный):

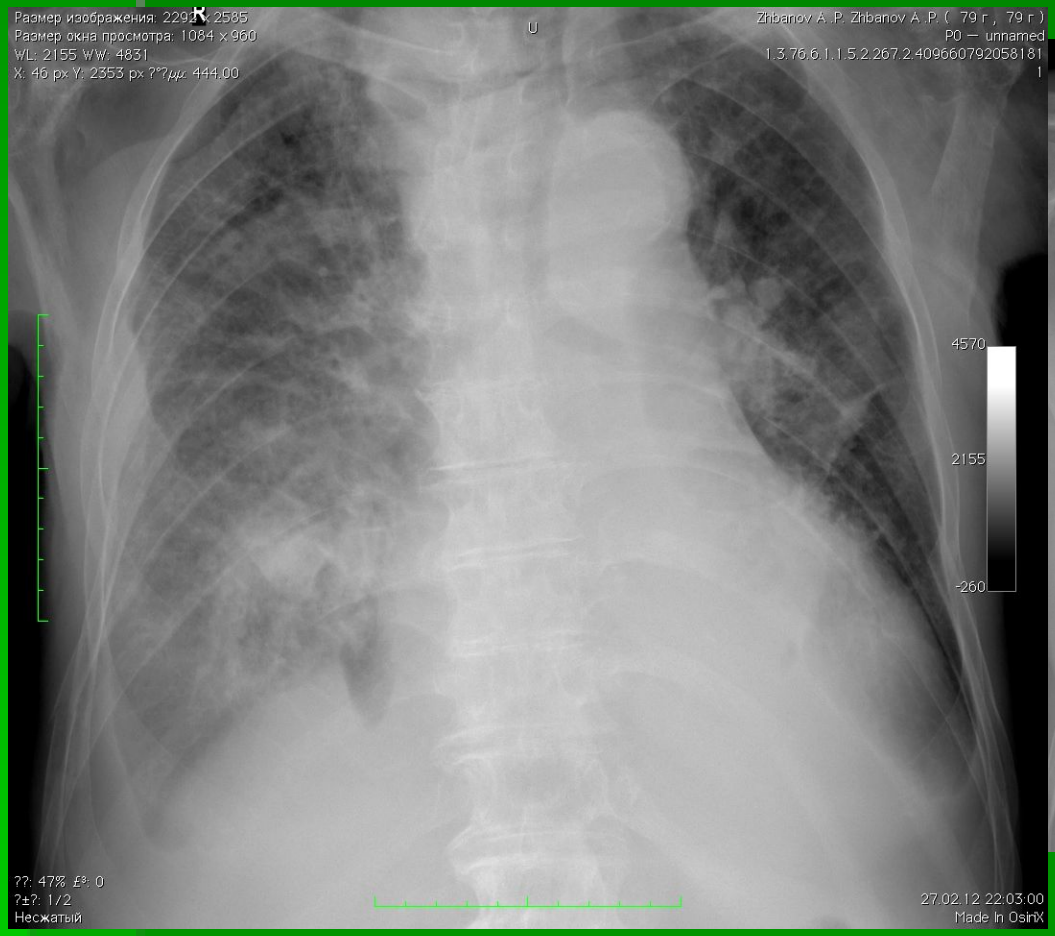

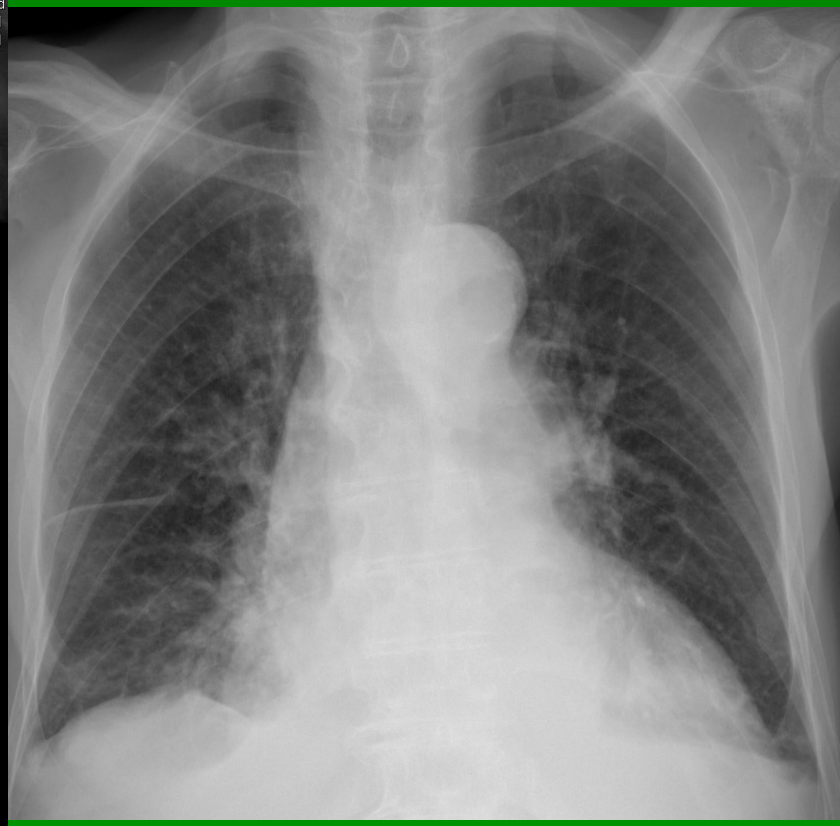

4 степень
Альвеолярный отек легких

Инфильтративно-подобный отек легких

- Ограниченное затемнение в пределах нижнего или среднего и нижнего легочного поля, может быть односторонний

Дифференциальной диагноз – с пневмонией:

- Оценить состояние МКК (Rn-признаки ЛВГ)
- Обратная динамика за сутки

Дифференциальная диагностика плевропневмоний – инфильтративно-подобный отек легкого

Дифференциальная диагностика плевропневмоний

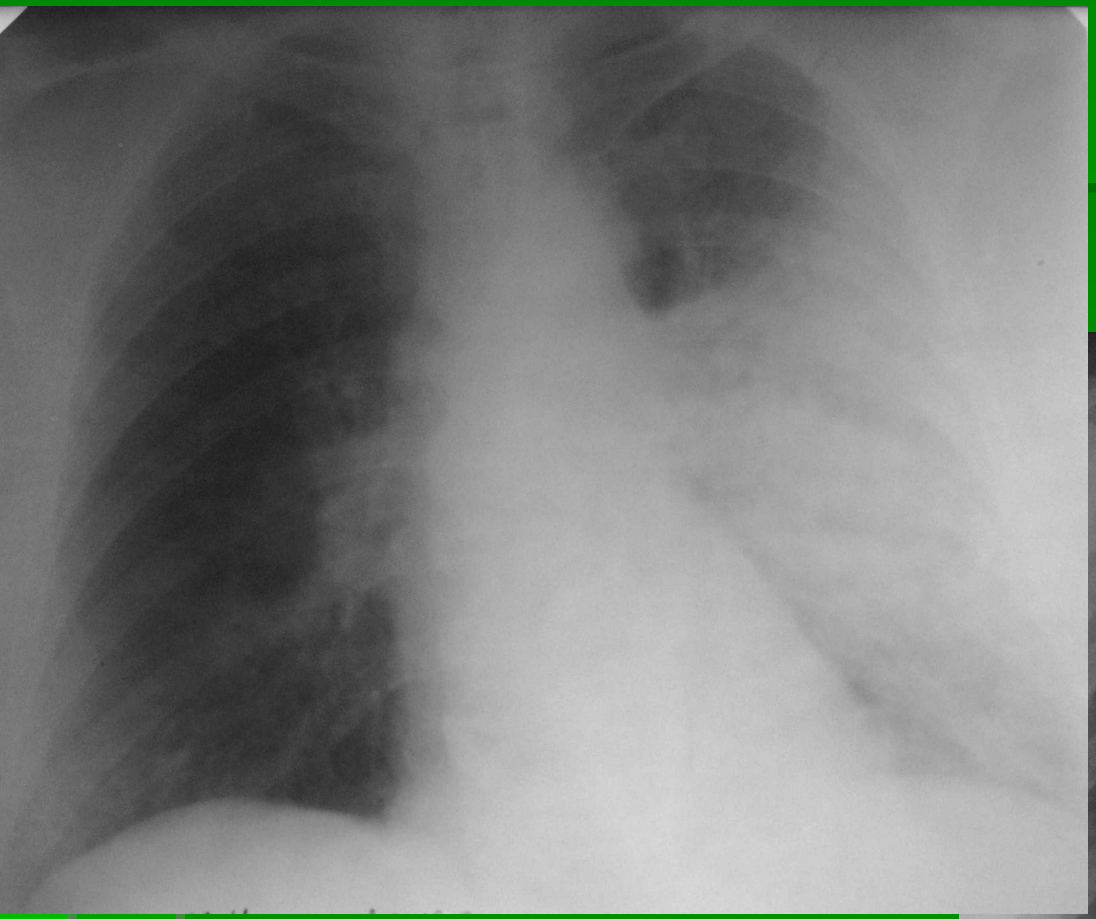

4 степень
Альвеолярный отек легких

Ацинозно-дольковый отек легких:

- Проявляется в виде синдрома диссеминации – рассеяние на большом протяжении очаговоподобных теней

- Диагноз в виде дифференциально-диагностического ряда:

диссеминированный туберкулез, милиарный карциноматоз (mts), септическая пневмония, легочная форма саркоидоза легких, гемосидероз, легочная форма ЛГМ, альвеолиты и др.

- Оценка в динамике

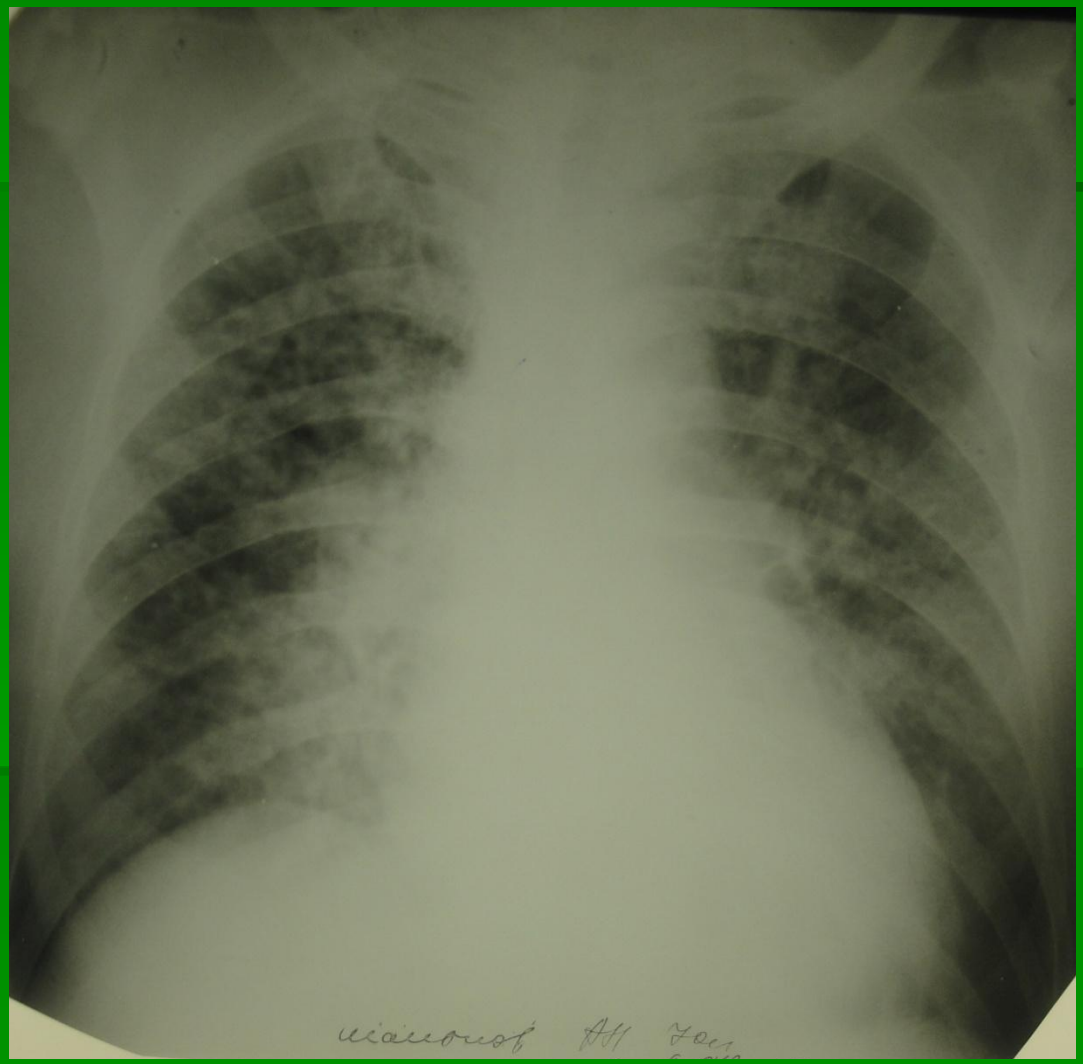

4 степень
Альвеолярный отек легких

Ацинозно-дольковый отек легких:

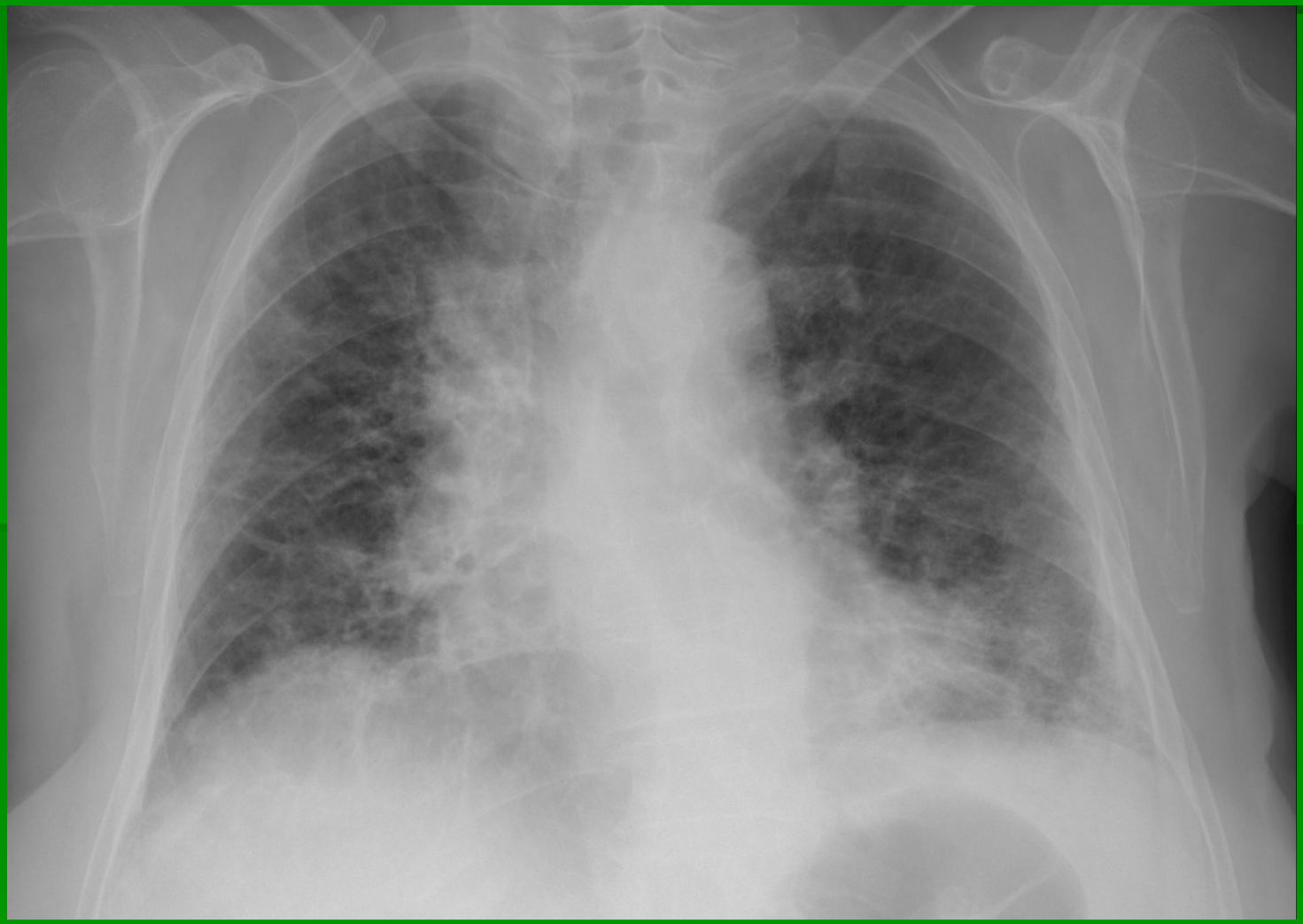

Отек легких

- Кардиогенный
- Уремический
- Токсический
- При РДСВ

Некардиогенный отек легких проявляется

- снижением прозрачности легочных полей с 2х сторон
- Интенсивность затемнения больше в центральных отделах, постепенно переходит по сосудам на периферию
- Корни не дифференцируются

Особенности уремического отека легких

- Нет клиники ЛВГ
- Есть клиника ХПН
- Сопровождаются плевритом и перикардитом (рекомендовано УЗИ)

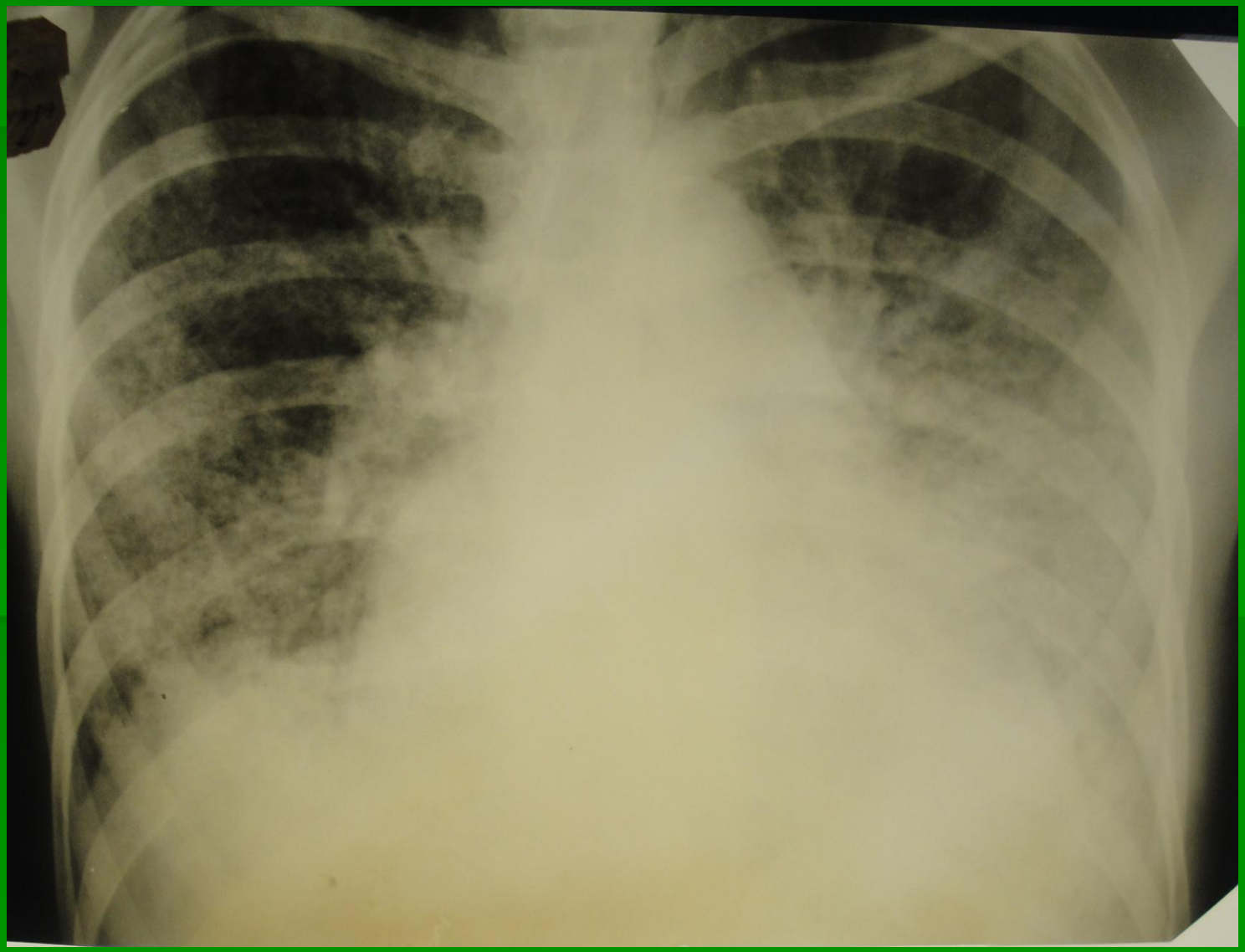

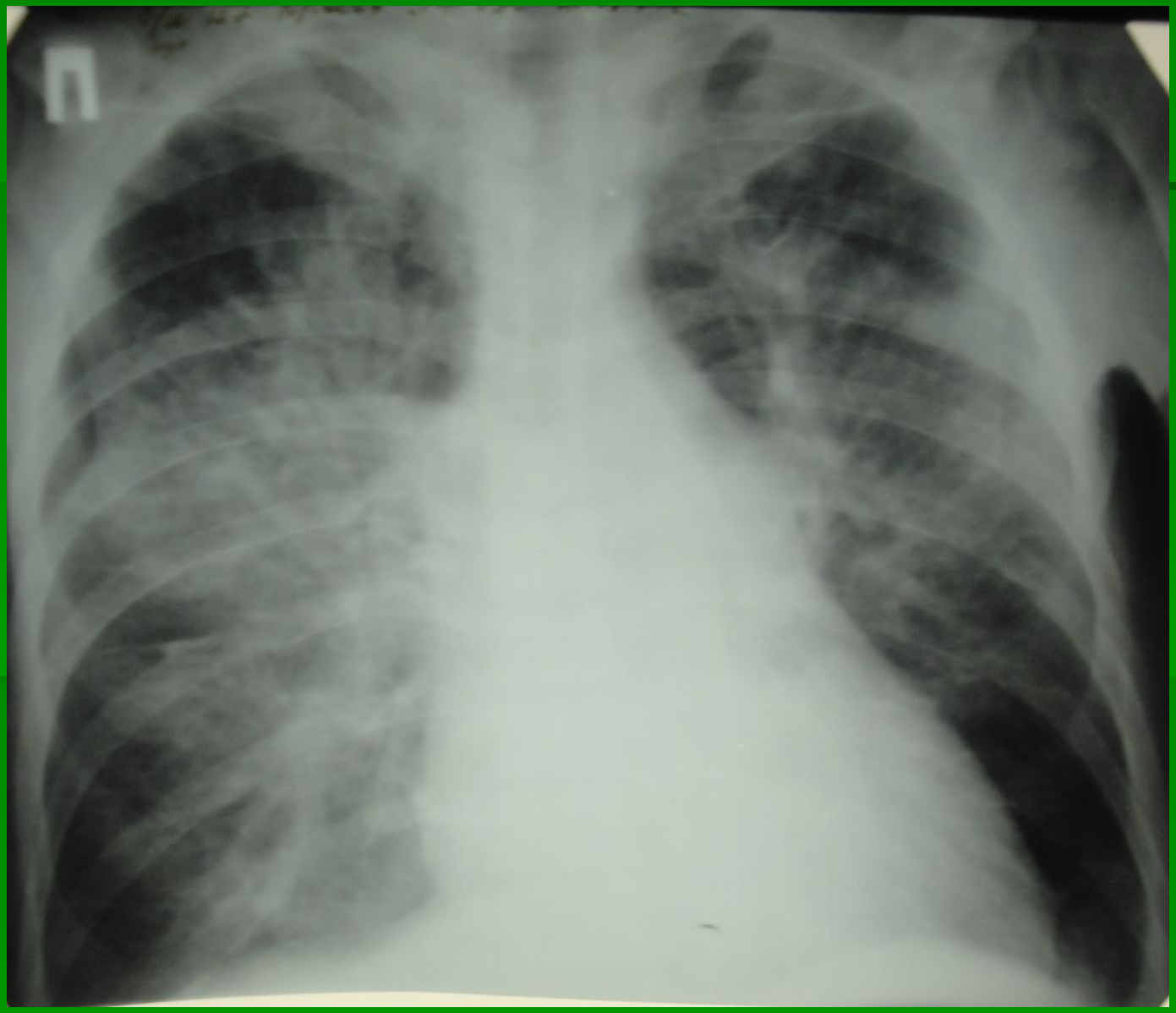

Спасибо за внимание!

Нарушение гемодинамики в МКК:

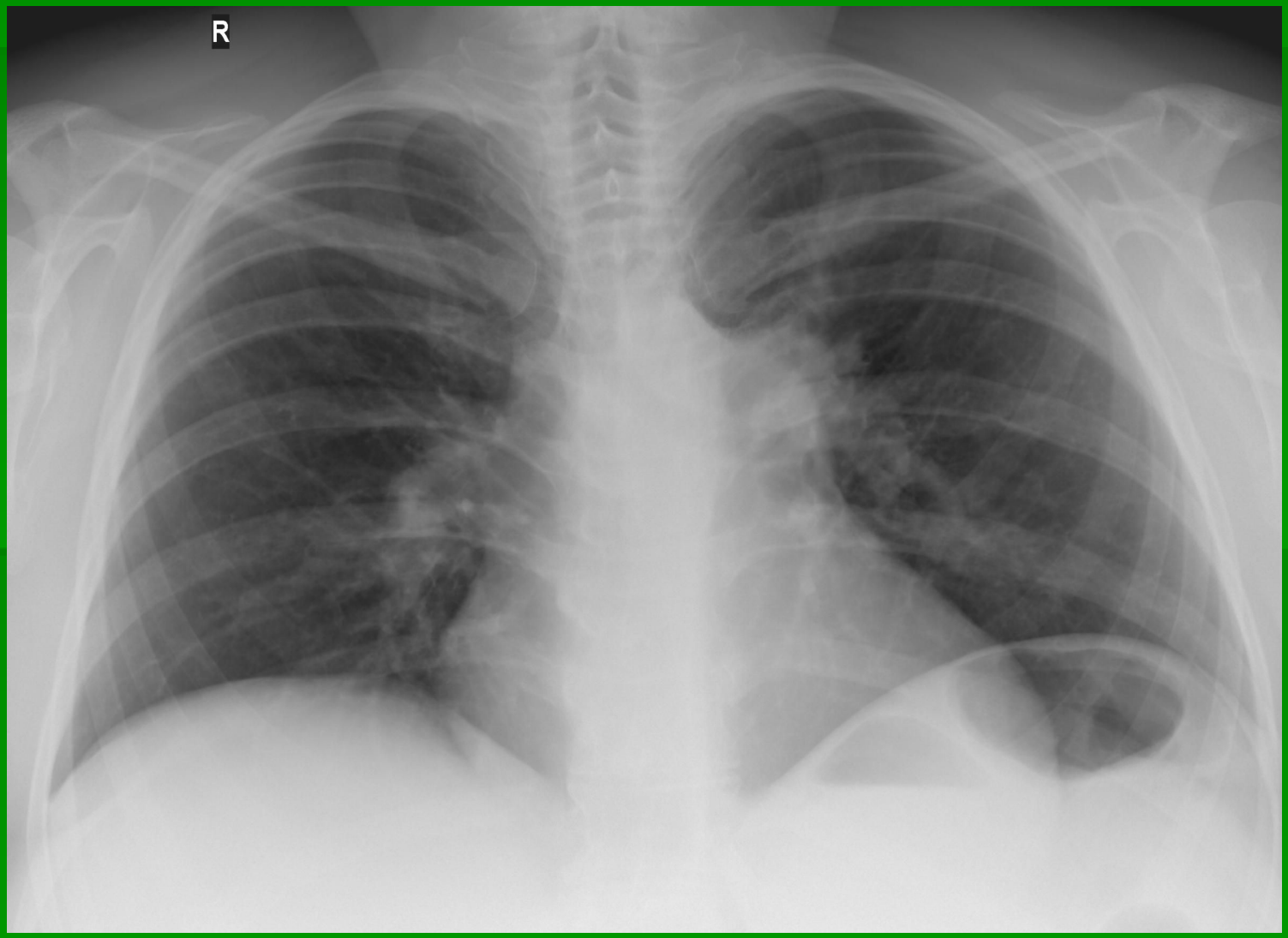

Схема расположения камер сердца и крупных сосудов при контрастном исследовании

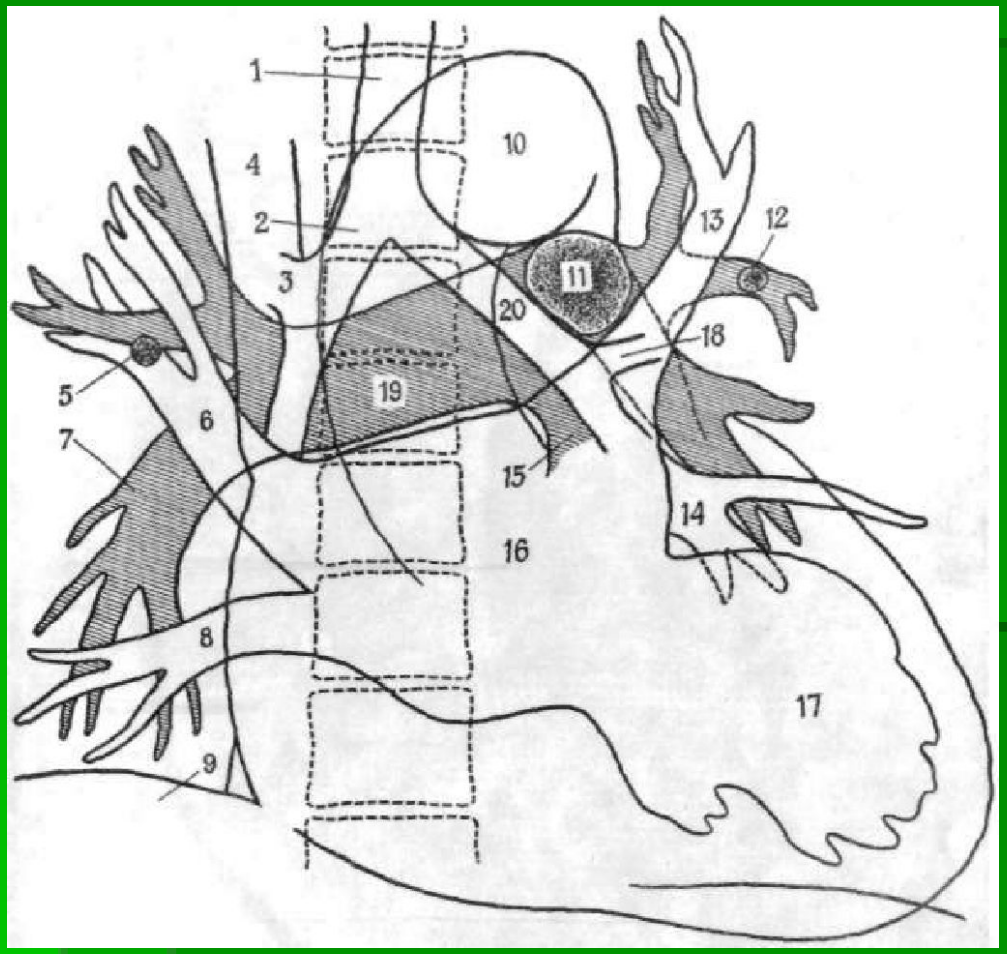

1 — трахея, 2 — правый главный бронх, 3 — правый верхнедолевой бронх, 4 — верхняя полая вена, 5 — ортопроекция артерии правого III сегмента, 6 — правая верхнедолевая вена, 7 — нисходящая ветвь правой легочной артерии, 8 — правая базальная вена (из нижней группы легочных вен), 9 — контур диафрагмы справа, 10 — дуга аорты, 11 — ортоградная проекция левой легочной артерии, 12 — артерия III левого легочного сегмента, 13 — левая верхнедолевая вена, 14 — левая нижнедолевая вена, 15 — легочный ствол, 16 — левое предсердие, 17 — левый желудочек, 18 — левый верхнедолевой бронх, 19 — правая легочная артерия, 20 — левый главный бронх.

2 степень Диффузный легочно-венозный застой

3 степень
Интерстициальный отек легких

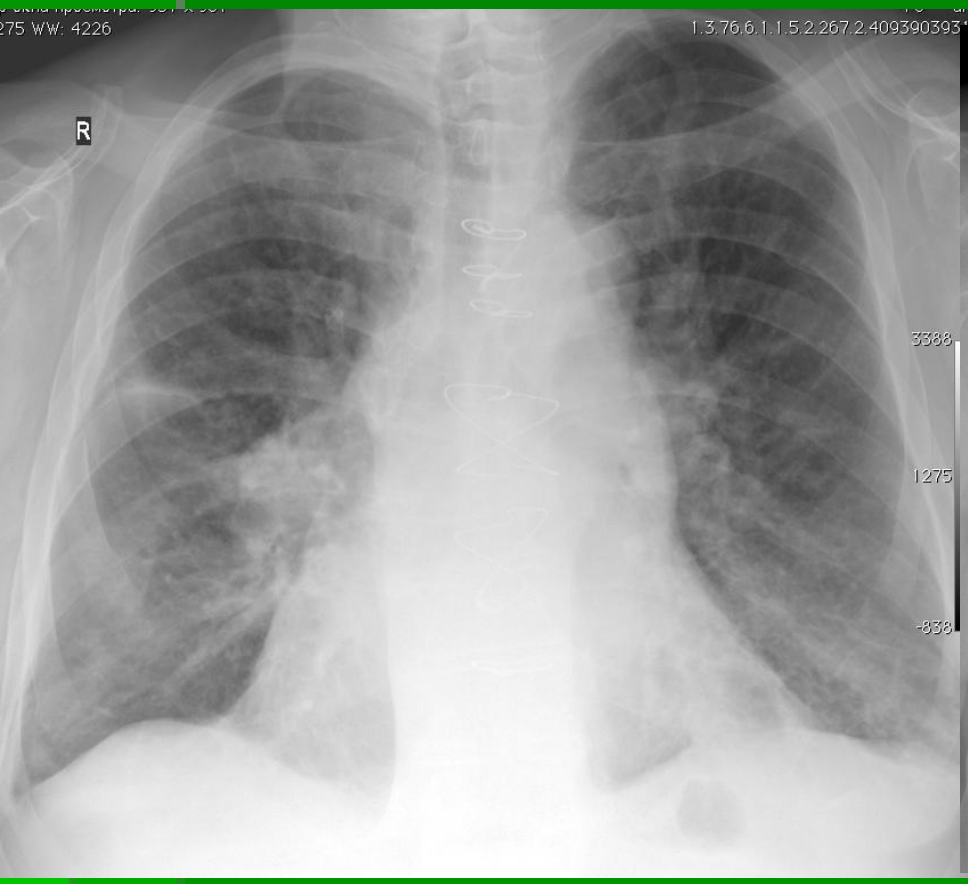

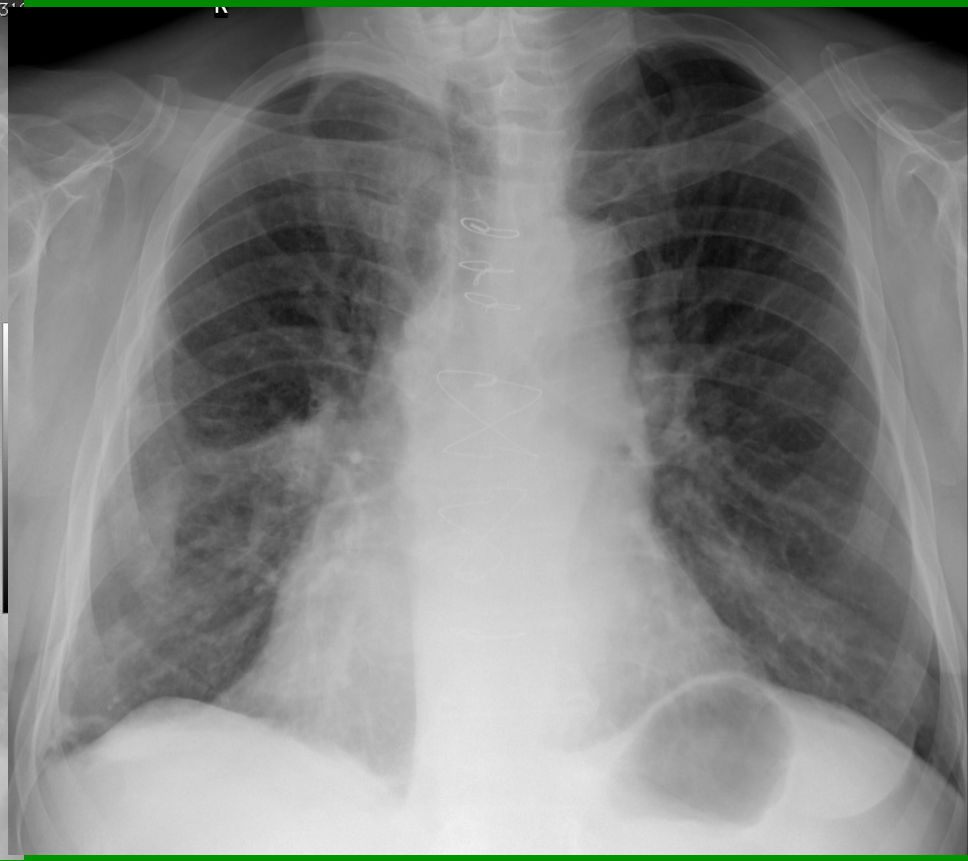

3 степень
Интерстициальный отек легких

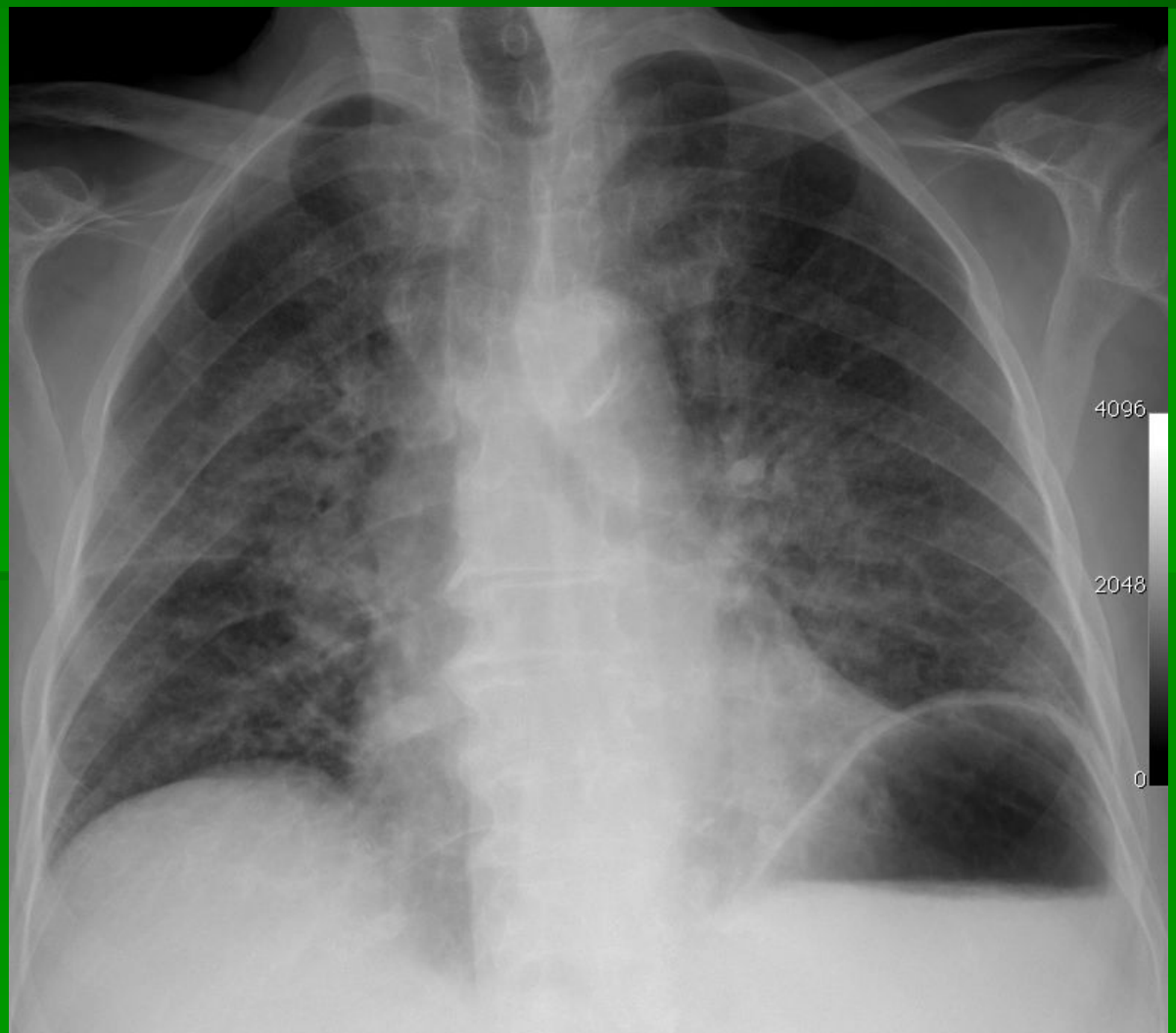

3 степень
Интерстициальный отек легких

4 степень
Альвеолярный отек легких

Инфильтративно-подобный отек легких

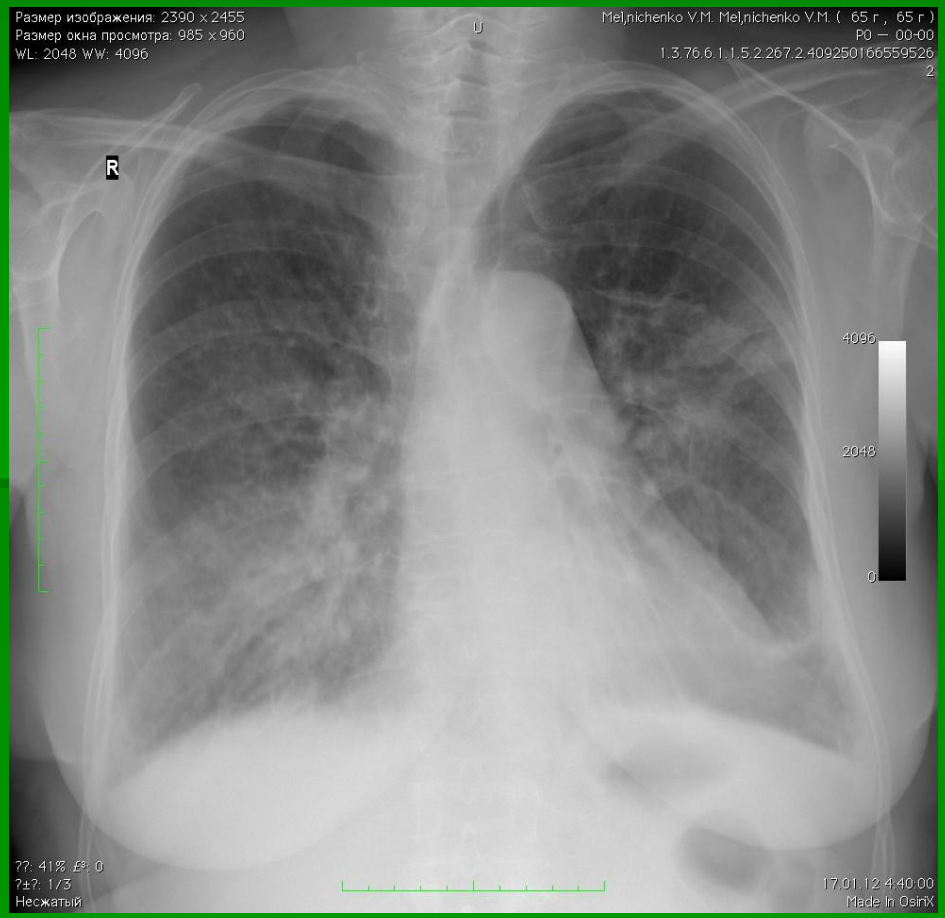

4 степень

Альвеолярный отек легких

Инфильтративно-подобный отек легких

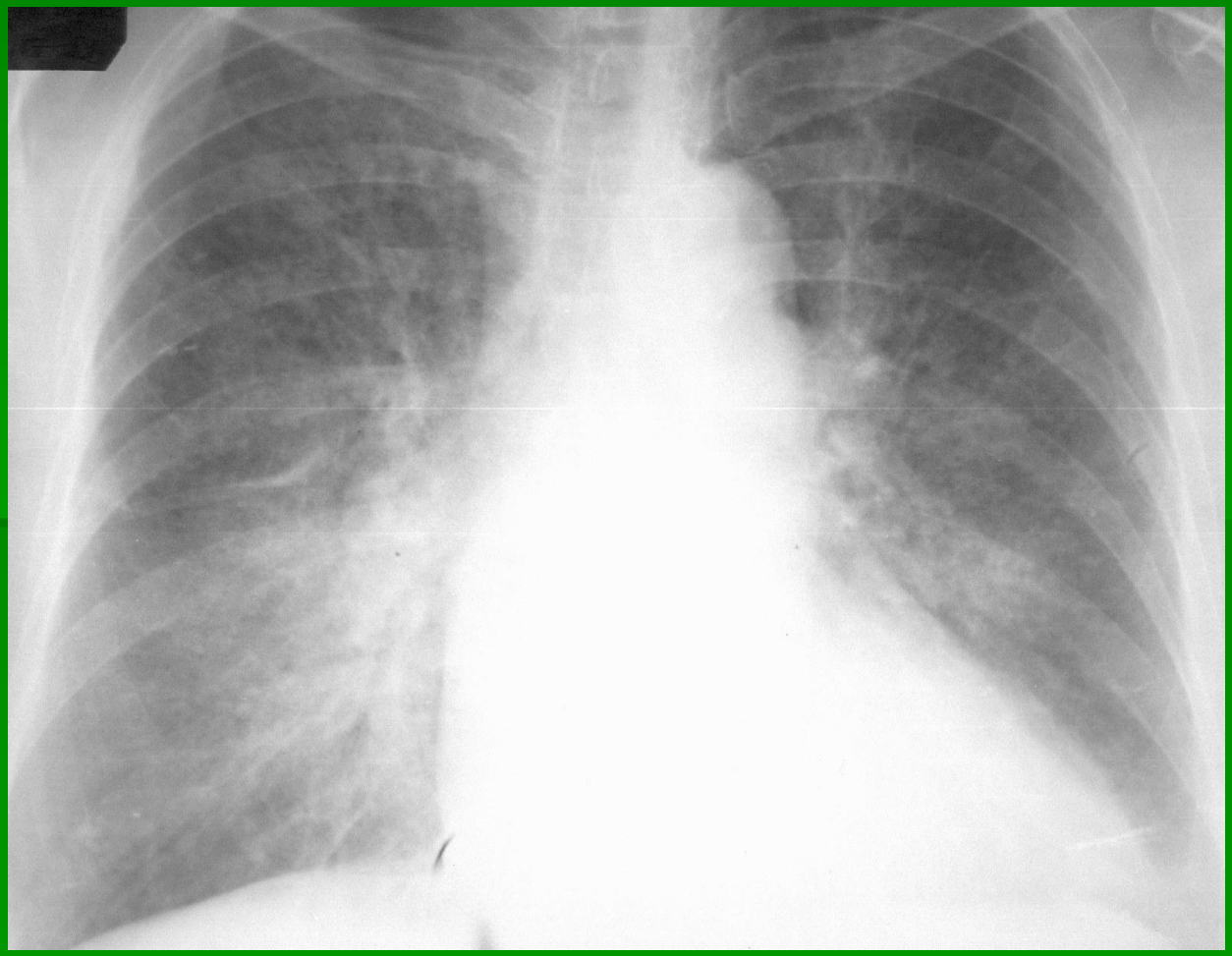

Особенности уремического отека легких

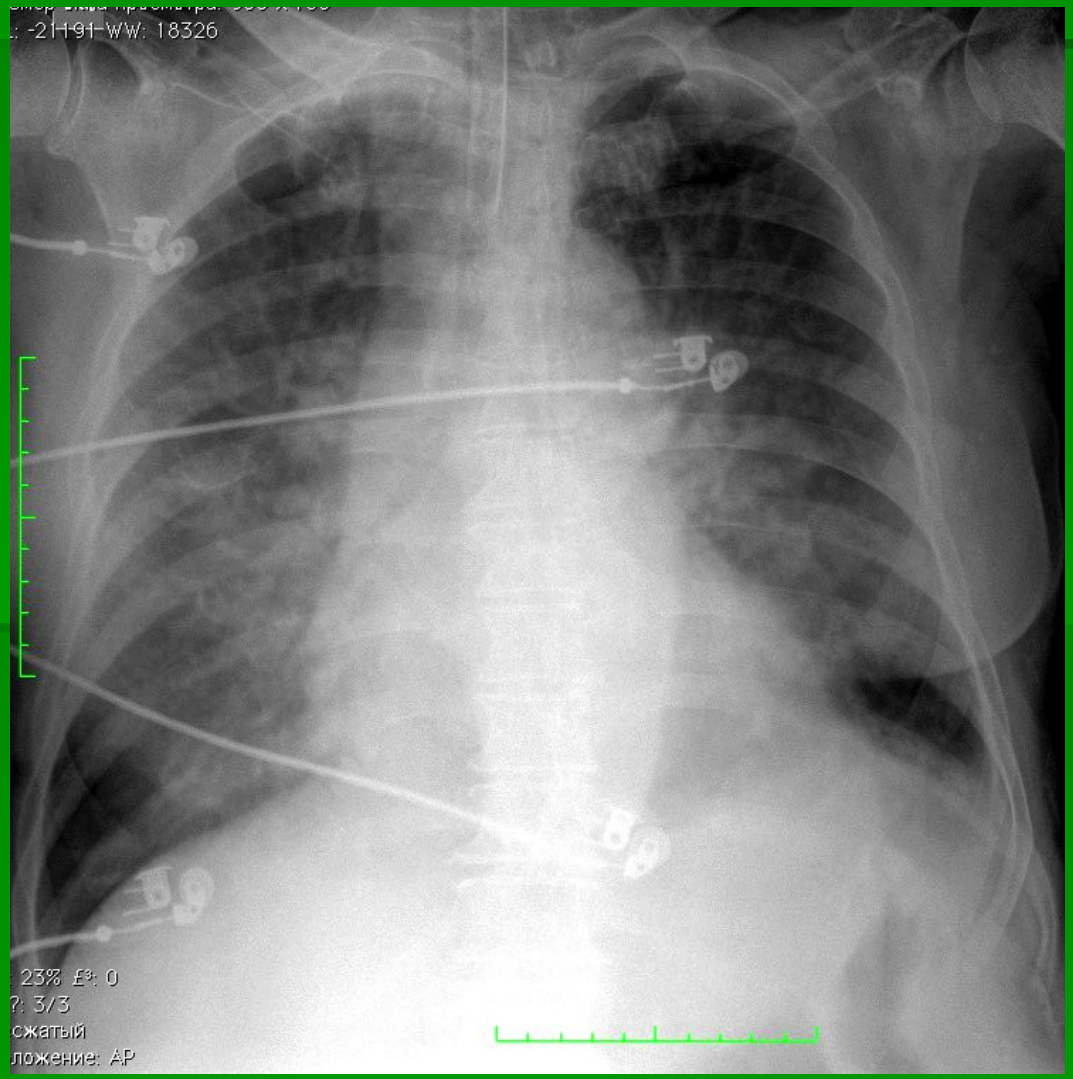
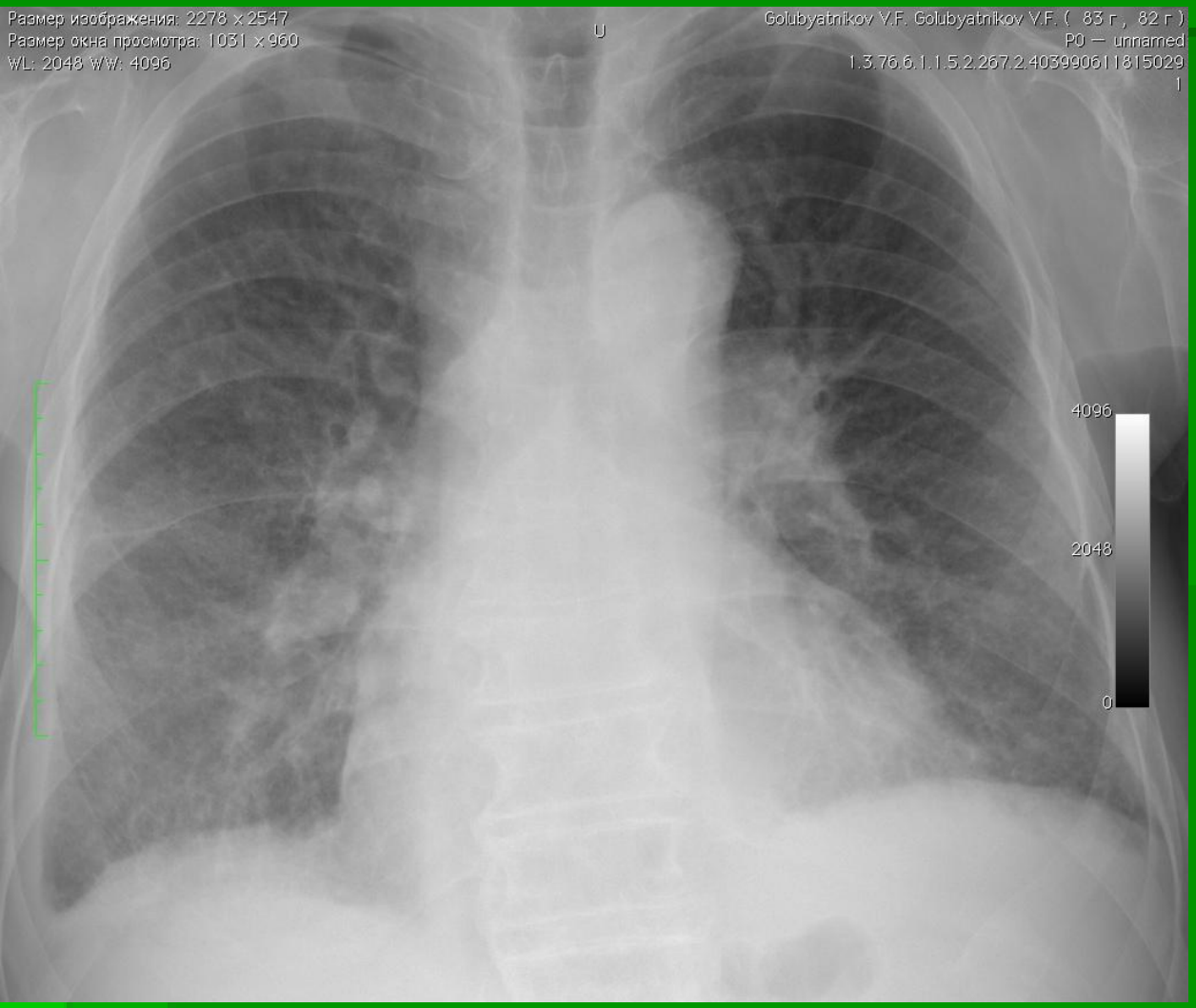
Особенности уремического отека легких