Бауырдың вирусты емес аурулары

(Ситуациалық есеп: Дәрілік гепатит)

Интерн : Ермантай Б.Е
Тобы: 709-2
Тексерген: Ордаханова М.С

Науқас Кулешов И.Д. 65 жаста.
Шағымы:

- айқын әлсіздік
- тері және склерасының сарғыштануы
- көбіне түнде болатын тері қышынуы
- кезеңді түрде болатын эпигастральді аймақтағы және оң қабырға астында болатын ауыру сезімі
- тамақтан кейінгі жүрек айну

- **Анамнезінде:** Жыпылықтаушы аритмия эпизодтарына байланысты 1,5 жыл бойы кордарон қабылдадым (алғашқы 2 айда 600 мг/тәу дозасында, келесі 4 ай 400 мг/тәу, кейіннен 13 ай бойы 200 мг/тәу). Соңғы 6 айда жалпы әлсіздік пайда болды және үдей түсті, жүрек айну, тамаққа қарай алмау, склера сарғаюы, тері қышынуы, кейде есекжем типте бөртпелер пайда болды. Кордаронды 200 мг/тәу дозасында қабылдауда. Жағдайының нашарлауына байланысты госпитализацияға жолданған.
- **Аллергоанамнез:** бұрын ешқандай дәріге аллергия болмаған. Ара шаққанға аллергиясы бар– шаққан жері қатты ісінеді.

- **Объективті:** Есі анық, адекватты. Тері жабындылары: сарғыштанған, бірен саран қасыну іздері. Периферияльық лимфа түйіндері ұлғаймаған.
- Өкпеде везикулярлы дыбыс, крепитация жоқ. ТЖ 18 рет мин.
- Жүрек шекаралары ұлғаймаған. Жүрек тондары тұйықталған, ырғағы дұрыс. ЖСЖ 80 рет мин. АҚ 135/90 мм с.б
- Іші жұмсақ, эпигастральды аймақта және оң қабырға астында ауыру сезімі бар. Бауыры қабырға доғасында, ауыру сезімсіз. Көкбауыры пальпацияланбайды.
- Ұрғылау симптомы екі жақтан теріс. Зәр шығаруы ауыру сезімсіз, ерікті, сөзі бойынша зәрі қою түстес. Периферияльық ісіну жоқ.

Лабораторлы-инструментальды мәліметтер

Жалпы қан анализі

Компоненттер	Нәтижесі
Гемоглобин	115 г/л
эритроциттер	$3,6\times10^{12}$/л
ТК	0,84
Тромбоциттер	1680×10^{9}/л
Лейкоциттер	$8,2\times10^{9}$/л
нейтрофилдер, с/я	64%
т/я	2%
Моноциттер	6%
эозинофилы	8 %
Лимфоциттер	25%
ЭТЖ	15 мм/ч

Коагулограмма:
МНО - 1,2 (қалыпы- 0,85 – 1,25)
АЧТВ – 35 сек
Тромбинді уақыт 16 сек (N),
фибриноген 4,5 г/л,
РФМК теріс. (N),
антитромбин 90% (N).

Биохимиялық анализ

Компоненттер	Нәтиже	Қалыпты	Бірлік
Альбумин	48	35-50	г/л
Белок	68	66-83	г/л
АЛТ	141,0	0,0 – 40,0	U/L
АСТ	137,0	0,0 – 40,0	U/L
Билирубин	57,0	0,0 – 21,0	U/L
ГГТП	176,0	11,0 – 61,0	U/L
СФ	125,0	32,0 - 92,0	U/L
Холестерин	6,54	3,4-5,3	ммоль/л
СРБ	++	теріс	
амилаза	64	24-151	Ед/л
Темір	25,0	10,7 – 32,2	мкмоль/л

ВГ маркерлеріне иммуноферментті талдау

		ОПК	ОПП
HBsAg	теріс	0,240	0,224
aHBs total	теріс	0,240	0,154
aHBcor total	теріс	0,240	0,221
HBe IgG	теріс	0,240	0,124
aHCV total	теріс	0,240	0,129
aHCV IgM	теріс	0,240	0,124
Core	теріс	0,242	0,611
NS	теріс	0,245	0,650

Аутоантидене анықтауға қан талдауы

Анализ	Нәтиже	Қалыпты
Антинуклеарлы (ANA)	1,825/0,645	Әлсіз оң
аДНК (біспиральды)	8,5 МЕ/мл	15 МЕ/мл төмен
аДНК (екіспиральды)	4,5 МЕ/мл	15 МЕ/мл төмен
РФ	13,4 МЕ/мл	25 МЕ/мл дейін

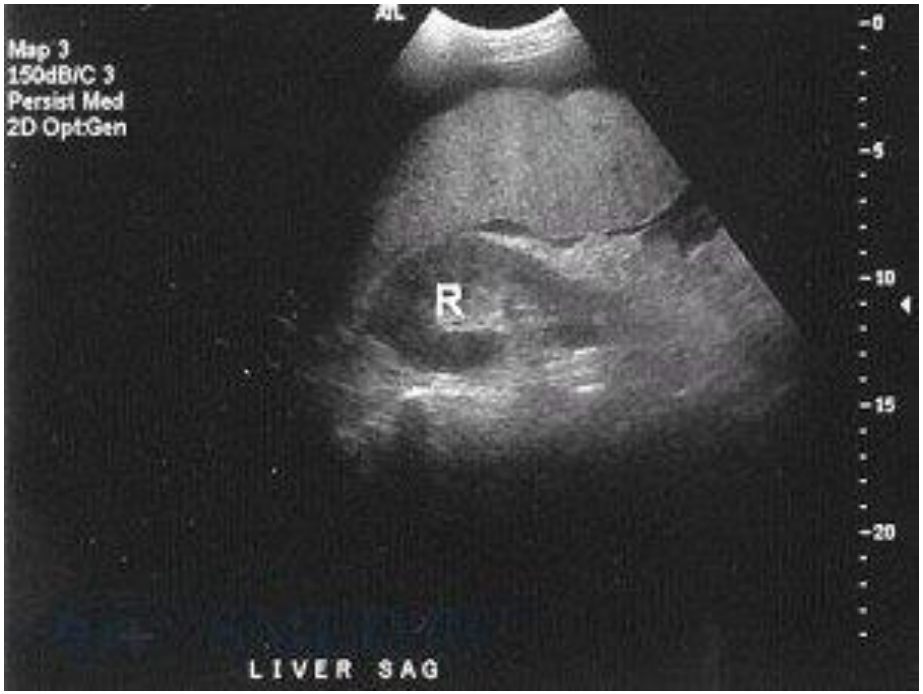

- Қорытынды: бауыр және көкбауыр ұлғаймаған, диффузды біркелкі емес, портальді және билиарлы гипертензия белгілері анықталмады. D v. Portae 0,9 см. Бауырдың сол жиегі бойынша екі үлкен емес лимфа түйіндері (диаметрі 18 және 20 мм) анықталды.

- **ЭФГДС қорытындысы**: Созылмалы гастрит белгілері. Портальді гастропатии және өңештің варикозды кеңеюі белгілері анықталған жоқ.

Жауабы

- *Дәрілік гепатит, аралас (гепатоцеллюлярлы және холестатикалық вариант), созылмалы ағымда, амиодаронға пайда болуы ықтимал*

- *ЕМІ*
  - Кордаронды емнен алып тастау қажет (жыпылықтаушы аритмияда көрсетілген басқа топтағы препаратты тағайындау қажет)
  - Детоксикационды терапияны бастау қажет
  - Урсодезоксихоль қышқылы
  - Адеметионин (гептрал)