



ОБЛАСТНОЕ ГОСУДАРСТВЕННОЕ АВТОНОМНОЕ
ПРОФЕССИОНАЛЬНОЕ ОБРАЗОВАТЕЛЬНОЕ УЧРЕЖДЕНИЕ

КОРОЧАНСКИЙ
СЕЛЬСКОХОЗЯЙСТВЕННЫЙ ТЕХНИКУМ

Группа компаний
ЗЕЛЁНАЯ ДОЛИНА



Курсовая работа

**По профессиональному модулю «Участии в
диагностике и лечении заболеваний домашних
животных»**

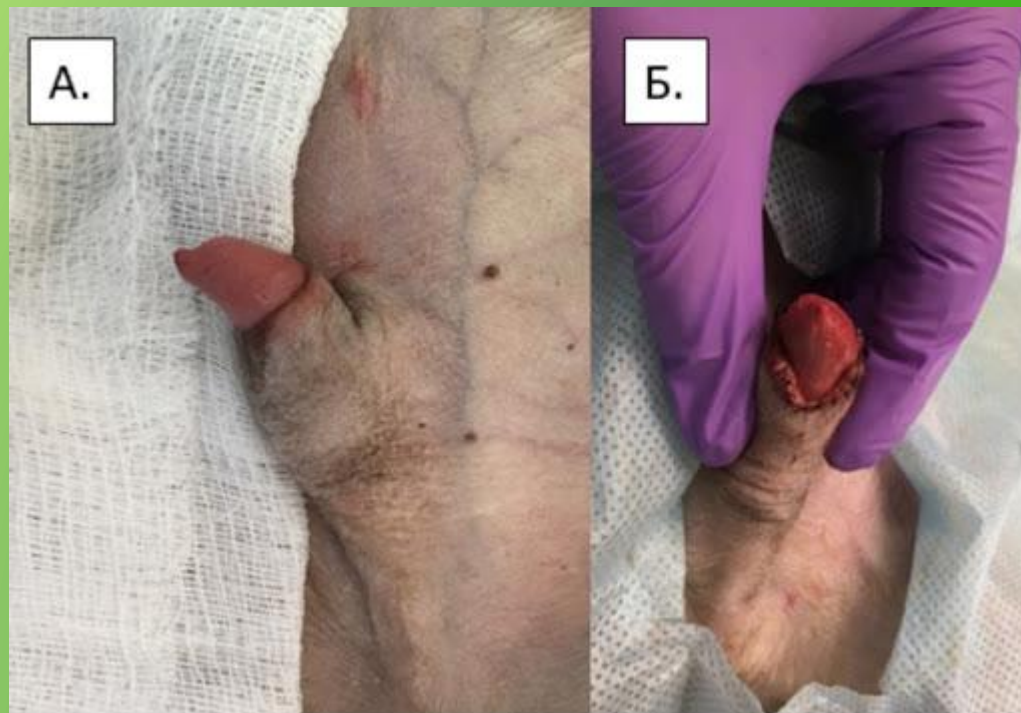**Автор: Воронова Анастасия Александровна
41 – В группа**

Руководитель: Мещеряков Сергей Владимирович

Короча 2020

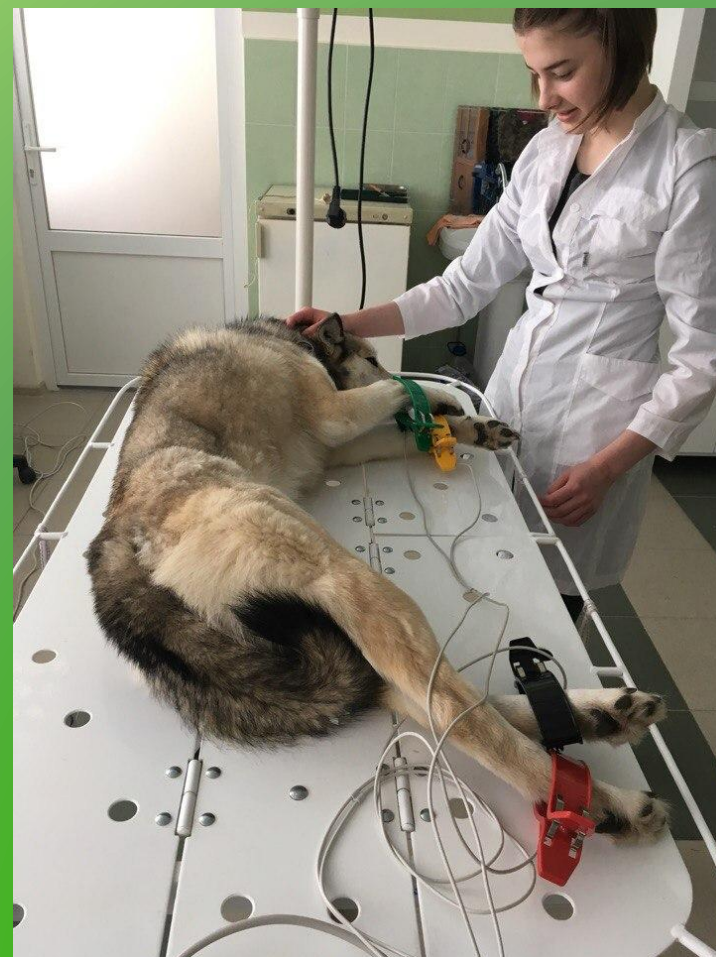

**ФИМОЗ (Phimosis), сужение отверстия
крайней плоти, препятствующее выходу
полового члена. Бывает у собак,
лошадей, быков. Может быть
врождённым или приобретённым.**





Мы начинаем с
обследования животного
и сбора анамнеза.
Обследование включает в
себя клинический осмотр
питомца, общий и
биохимический анализ
крови, общий анализ
мочи, анализ кала на
наличие кишечных
паразитов,
офтальмоскопию.





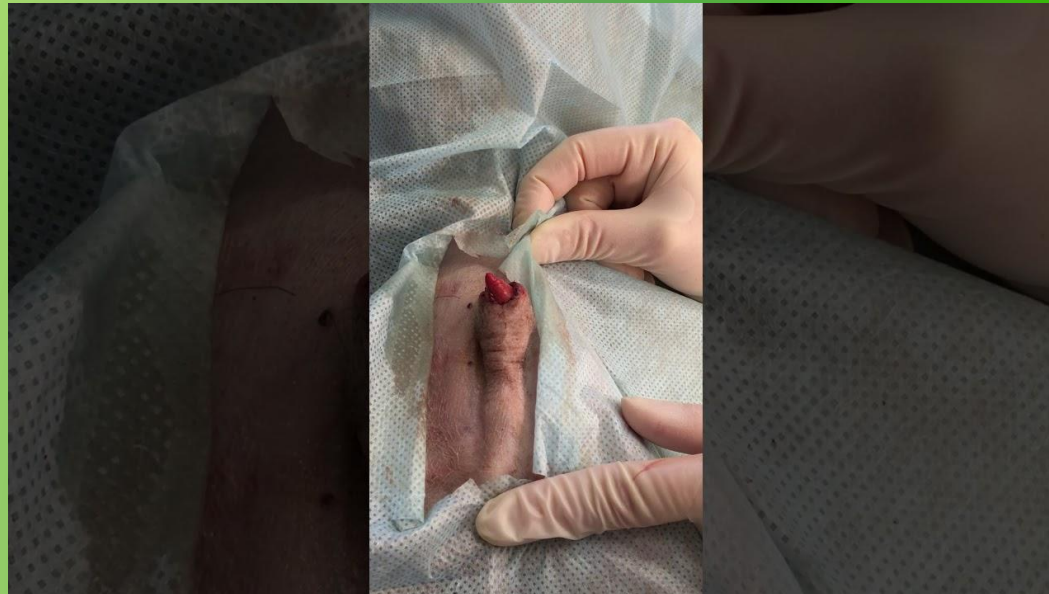ОБЛАСТНОЕ ГОСУДАРСТВЕННОЕ АВТОНОМНОЕ
ПРОФЕССИОНАЛЬНОЕ ОБРАЗОВАТЕЛЬНОЕ УЧРЕЖДЕНИЕ

КОРОЧАНСКИЙ
СЕЛЬСКОХОЗЯЙСТВЕННЫЙ ТЕХНИКУМ

Группа компаний
ЗЕЛЁНАЯ ДОЛИНА

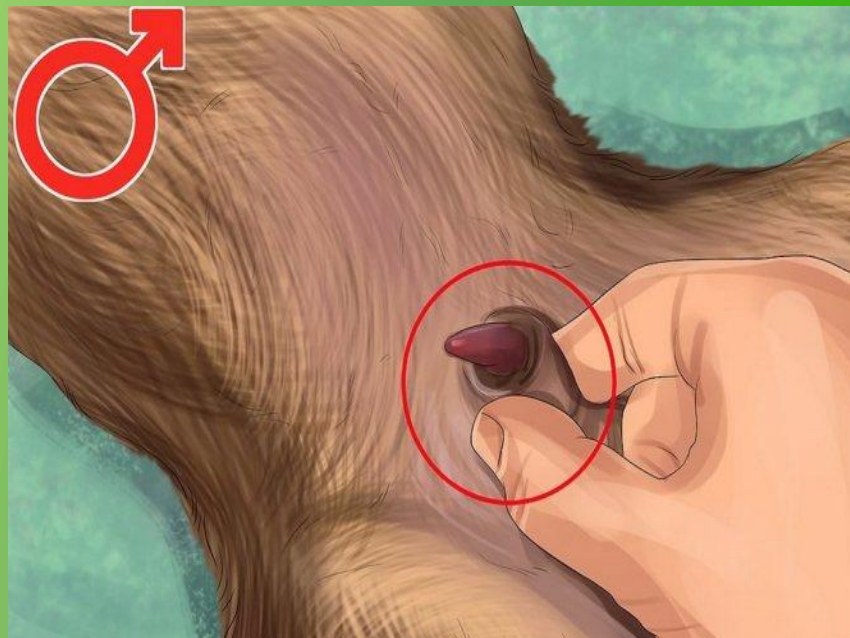


Общее состояние животного - удовлетворительное. Аппетит сохранён. Животное беспокойное, оборачивается на живот, вылизывает половой член. Наблюдается сужение крайней плоти до точечного отверстия, головка полового члена не обнажается. Мочеиспускание затруднено, моча вытекает по каплям.



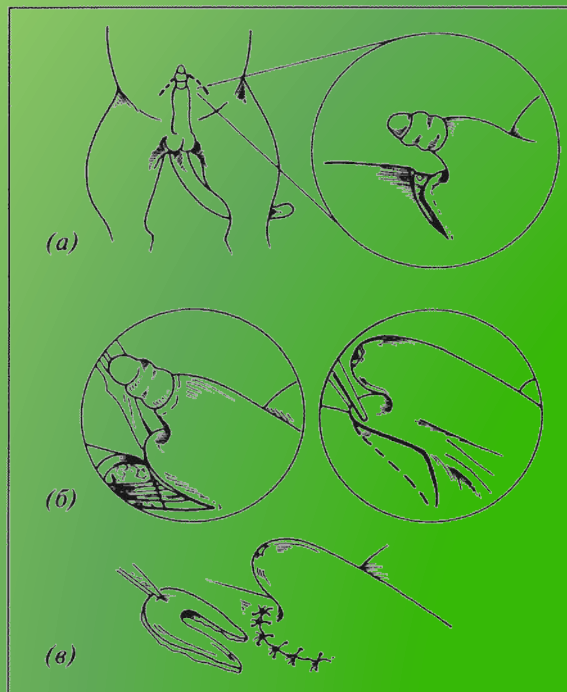


Истинный фимоз наблюдается при воспалении крайней плоти, а также при воспалении последней и головки, при травматических повреждениях препуция с последующим образованием массивной рубцовой ткани или частичном сращении полового члена с препуцием, а также вследствие развития какого-либо новообразования на внутренней стенке крайней плоти





Чрезмерное сужение наружного отверстия
крайней плоти, наблюдающееся при
фимозе, влечет иногда несоответствие
отверстий крайней плоти и наружного
отверстия мочеиспускательного канала



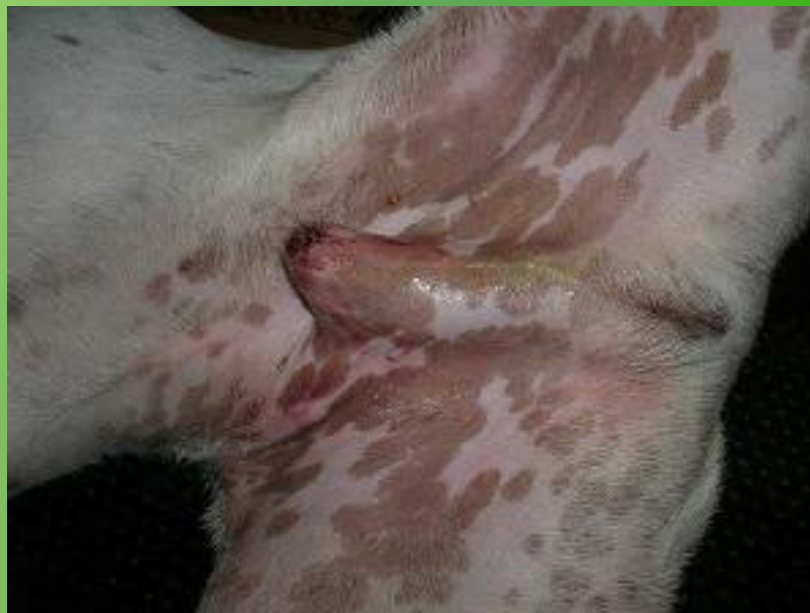

Состояние наружных половых органов -
головка полового члена не открывается;
отмечается сужение крайней плоти до
точечного отверстия; местная температура
умеренная, инородных тел не отмечено.





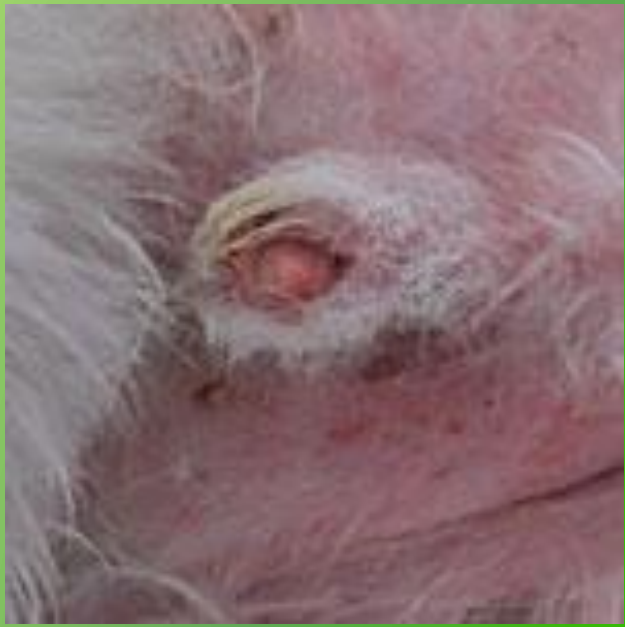Диагноз ставят с учетом клинических симптомов болезни и данных анамнеза. В данном случае у кобеля Джета наблюдается сужение крайней плоти до точечного отверстия, головка полового члена не обнажается. Мочеиспускание затруднено, моча вытекает по каплям





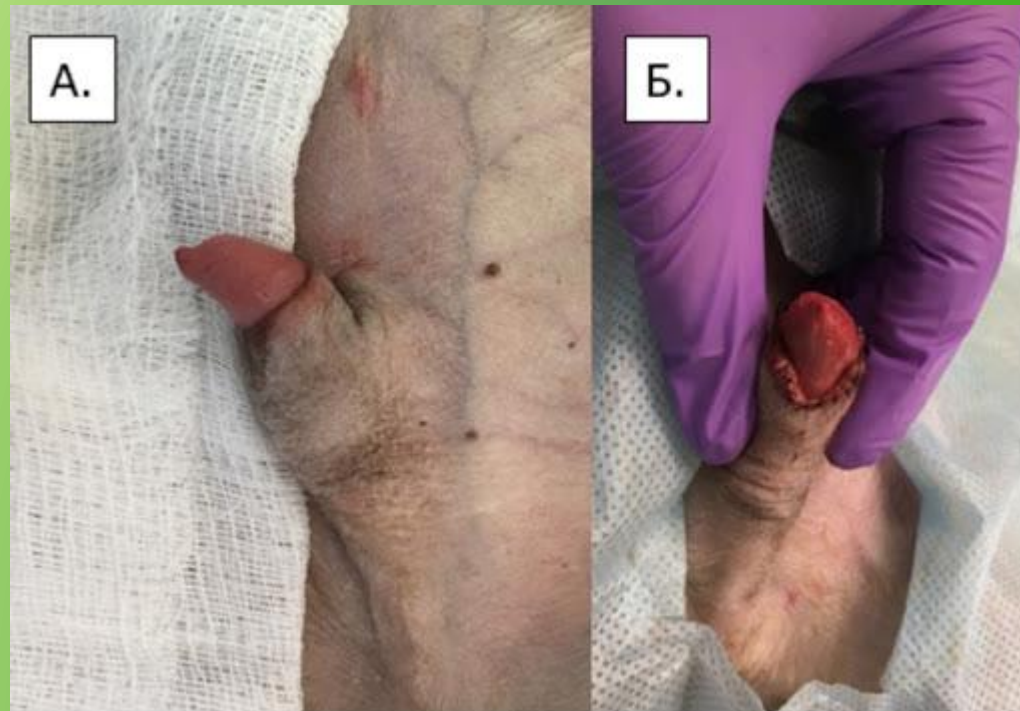
Диагноз

На основании данных анамнеза, клинической картины, общих методов исследования можно поставить окончательный диагноз - врождённый фимоз



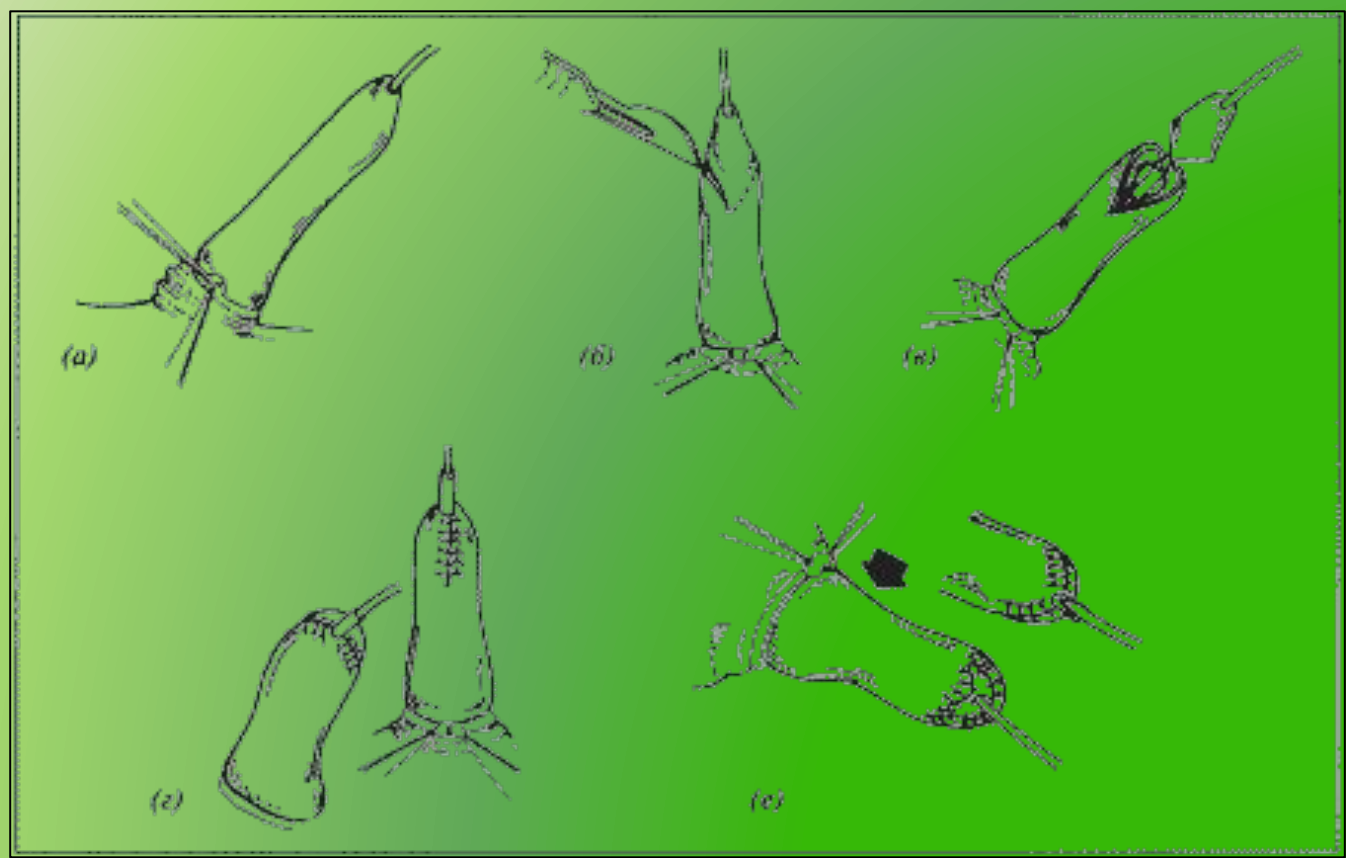


В ряде случаев у кобелей встречаются аномалии в виде укорочения, искривления, сужения крайней плоти (фимоз), недоразвития дистального отдела мочеиспускательного канала, при котором его наружное отверстие оказывается смещенным.





Хирургическое вмешательство при фимозе





ОБЛАСТНОЕ ГОСУДАРСТВЕННОЕ АВТОНОМНОЕ
ПРОФЕССИОНАЛЬНОЕ ОБРАЗОВАТЕЛЬНОЕ УЧРЕЖДЕНИЕ

КОРОЧАНСКИЙ
СЕЛЬСКОХОЗЯЙСТВЕННЫЙ ТЕХНИКУМ

Группа компаний
ЗЕЛЁНАЯ ДОЛИНА



Спасибо за внимание!