# ОБЩАЯ АНАТОМИЯ И РАЗВИТИЕ НЕРВНОЙ СИСТЕМЫ

СЗГМУ ИМ. И.И. МЕЧНИКОВА

2013

ФУНКЦИЯ НЕРВНОЙ СИСТЕМЫ – ЭТО

# НЕЙРОН – СТРУКТУРНАЯ ЕДИНИЦА НЕРВНОЙ СИСТЕМЫ

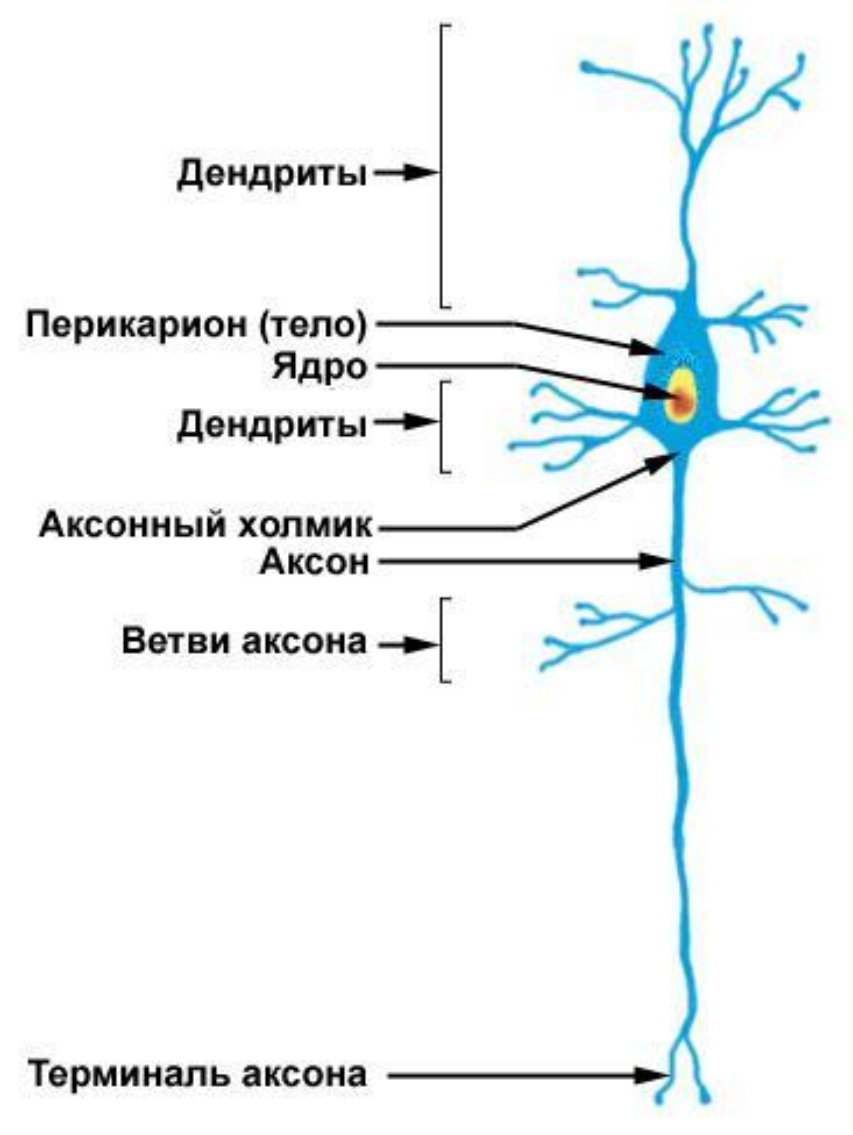

# МОРФОЛОГИЧЕСКАЯ КЛАССИФИКАЦИЯ НЕЙРОНОВ

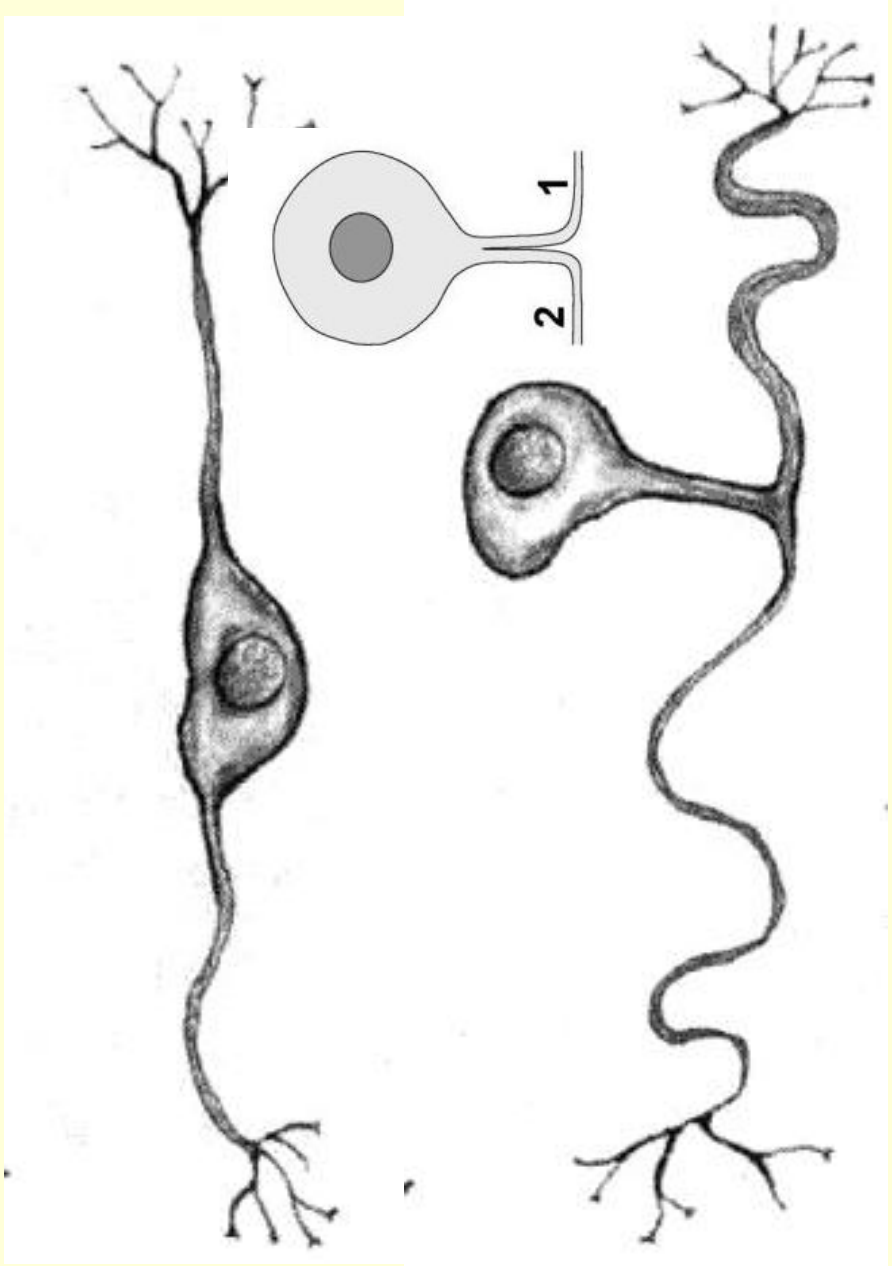


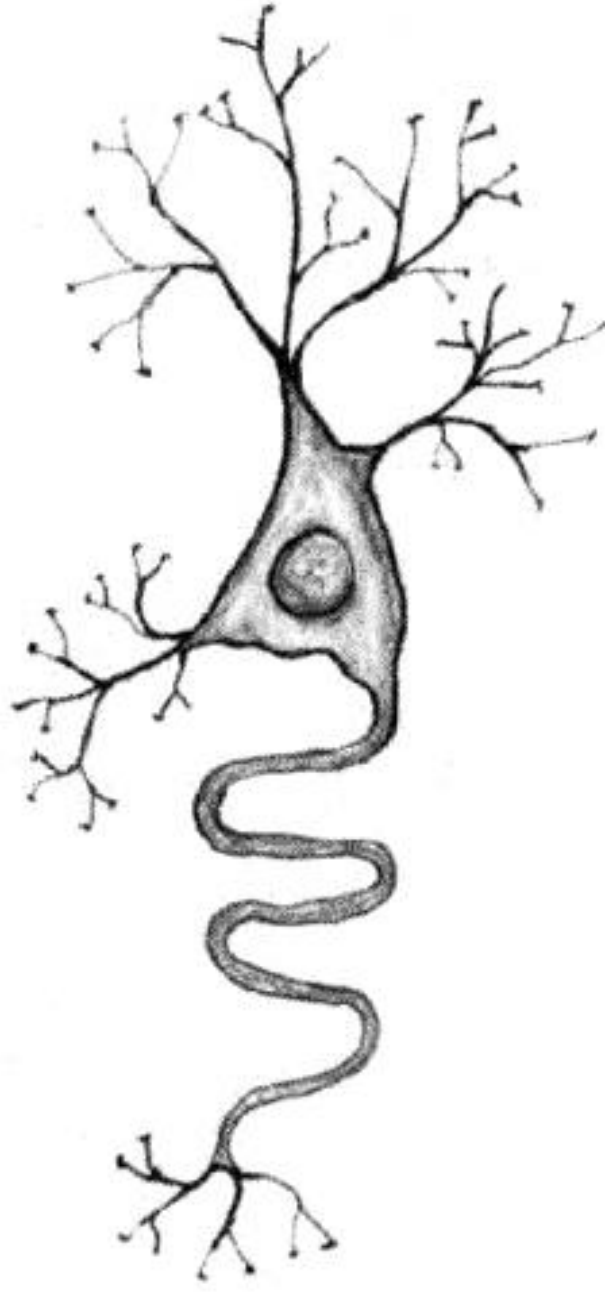

# НЕРВНАЯ СИСТЕМА

## ЦЕНТРАЛЬНАЯ
(ГОЛОВНОЙ И СПИННОЙ МОЗГ)

## ПЕРИФЕРИЧЕСКАЯ
(ГАНГЛИИ, КОРЕШКИ, СТВОЛЫ, СПЛТЕНИЯ, НЕРВЫ, НЕРВНЫЕ ОКОНЧАНИЯ)

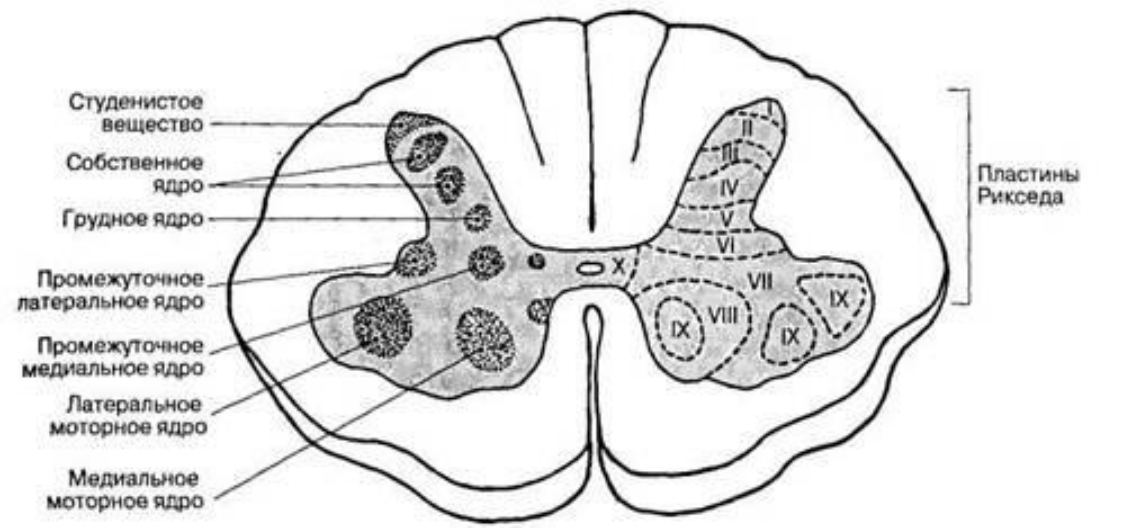


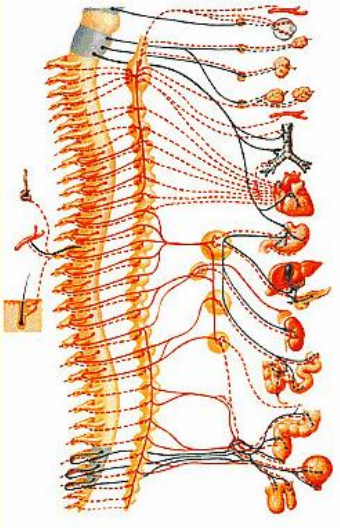

# ЦЕНТРАЛЬНАЯ НЕРВНАЯ СИСТЕМА

## (ГОЛОВНОЙ И СПИННОЙ МОЗГ)

## СЕРОЕ ВЕЩЕСТВО

(ЯДРА, ПОДКОРКОВЫЕ ЦЕНТРЫ, КОРКОВЫЕ КОНЦЫ АНАЛИЗАТОРОВ)

## БЕЛОЕ ВЕЩЕСТВО

(ПРОВОДЯЩИЕ ПУТИ)

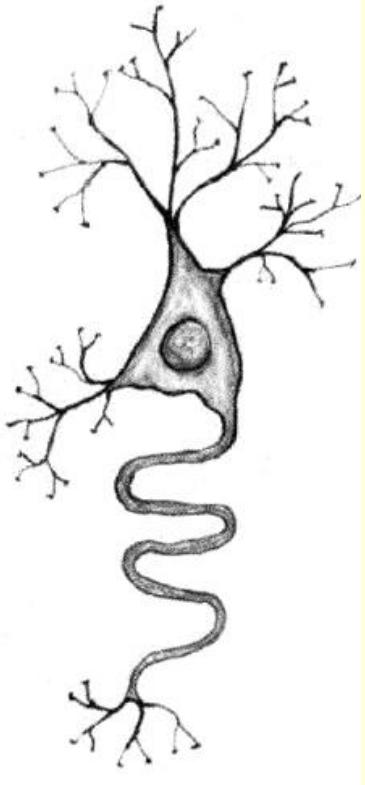

**ЯДРО**– скопление тел нейронов в определённом участке ЦНС, объединенных одной функцией

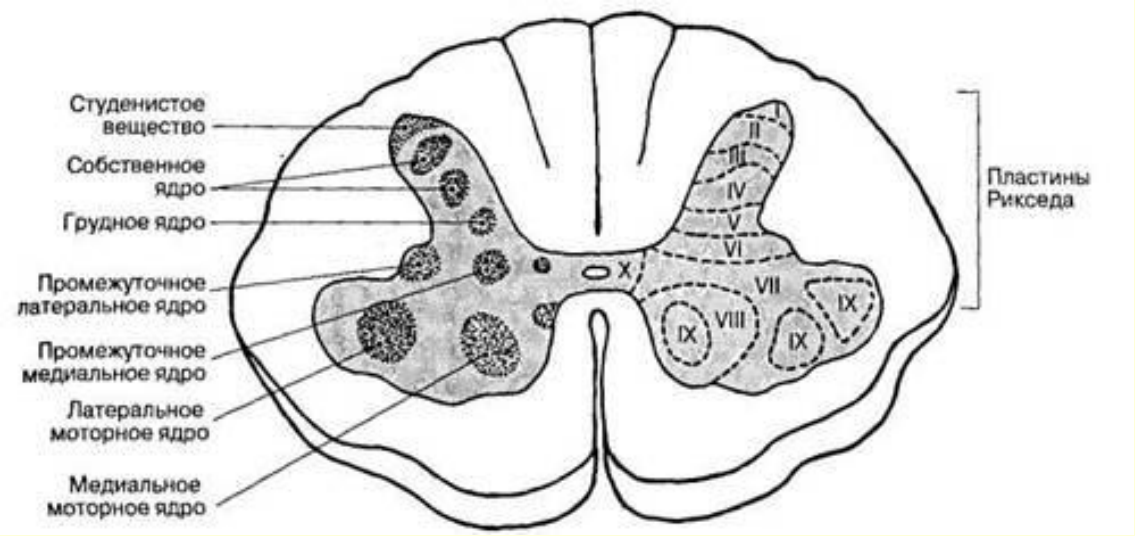


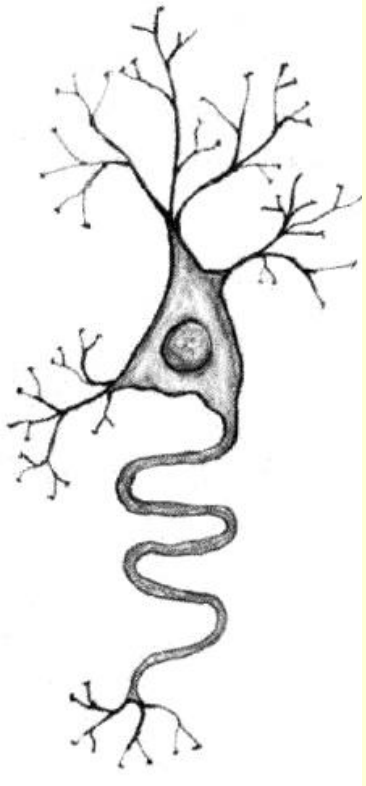

**ПРОВОДЯЩИЕ ПУТИ – СОВОКУПНОСТЬ** нейронов в определённом участке ЦНС, обеспечивающее проведение определённых импульсов

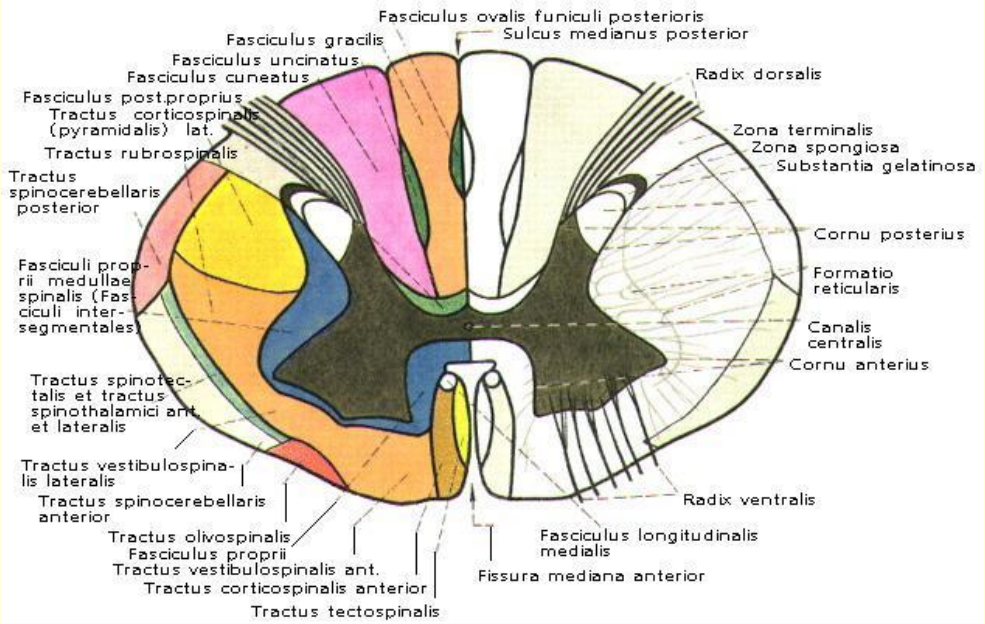


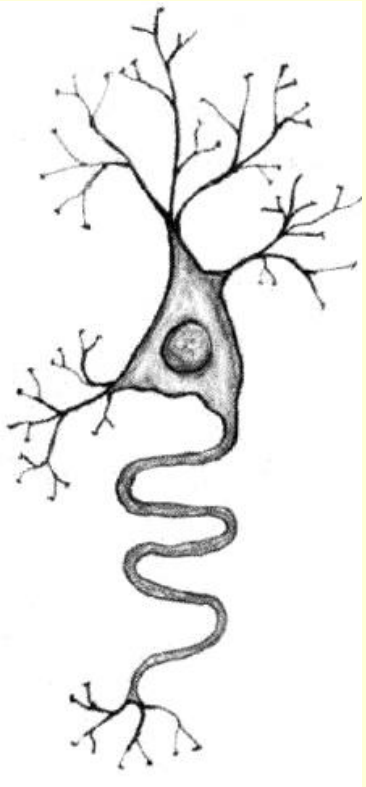

# ПЕРИФЕРИЧЕСКАЯ НЕРВНАЯ СИСТЕМА
## (ГАНГЛИИ, КОРЕШКИ, НЕРВЫ,СТВОЛЫ)

**ГАНГЛИЙ (УЗЕЛ)** - скопление тел нейронов за пределами ЦНС.

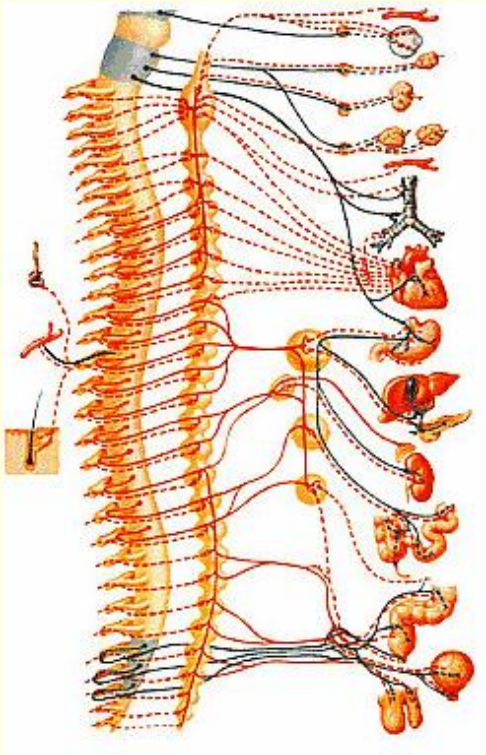

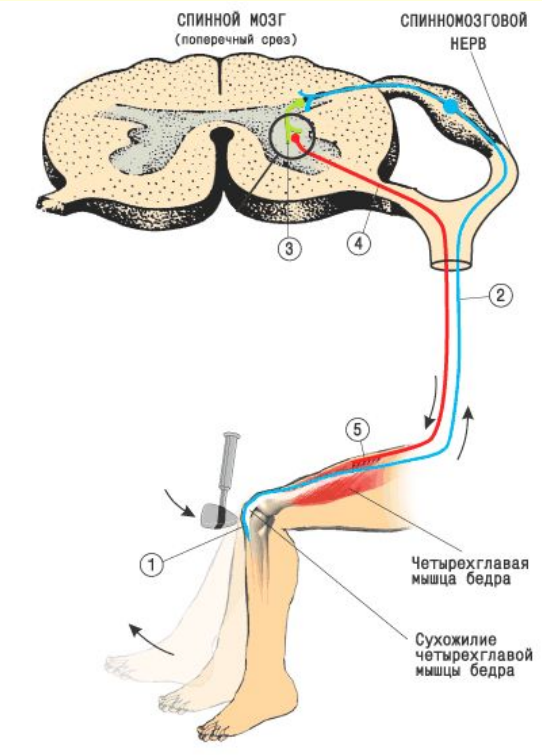


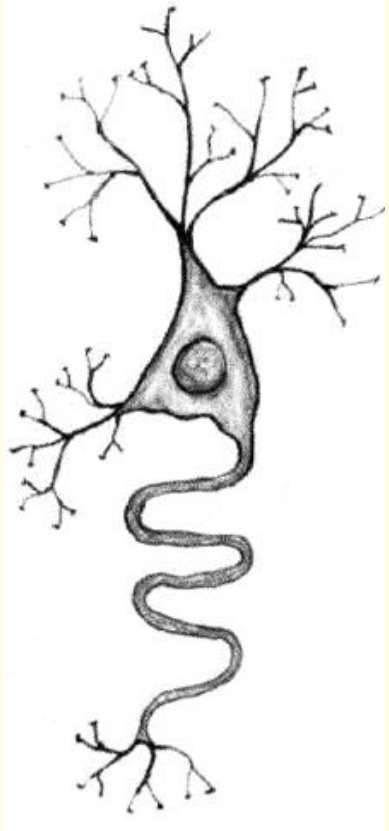

# ГАНГЛИЙ (УЗЕЛ)

ЧУВСТВИТЕЛЬНЫЕ (ЧЕРЕПНЫХ И СПИННОМОЗГОВЫХ НЕРВОВ)

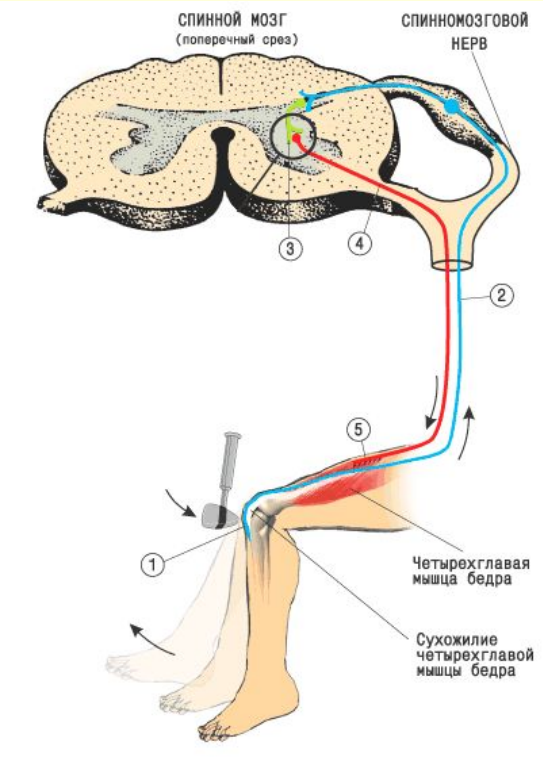


АВТОНОМНЫЕ (ВЕГЕТЕТИВНЫЕ)

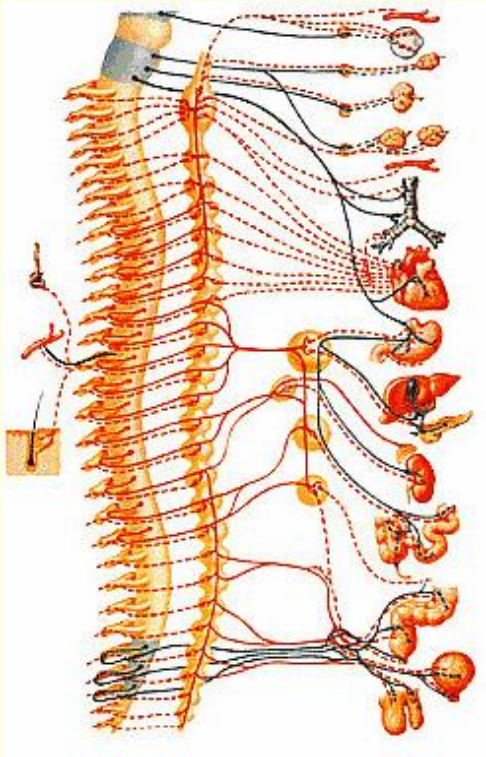

**КОРЕШКИ, НЕРВЫ – совокупность <u>отростков</u> чувствительных и/или двигательных нейронов <u>вне ЦНС</u>**

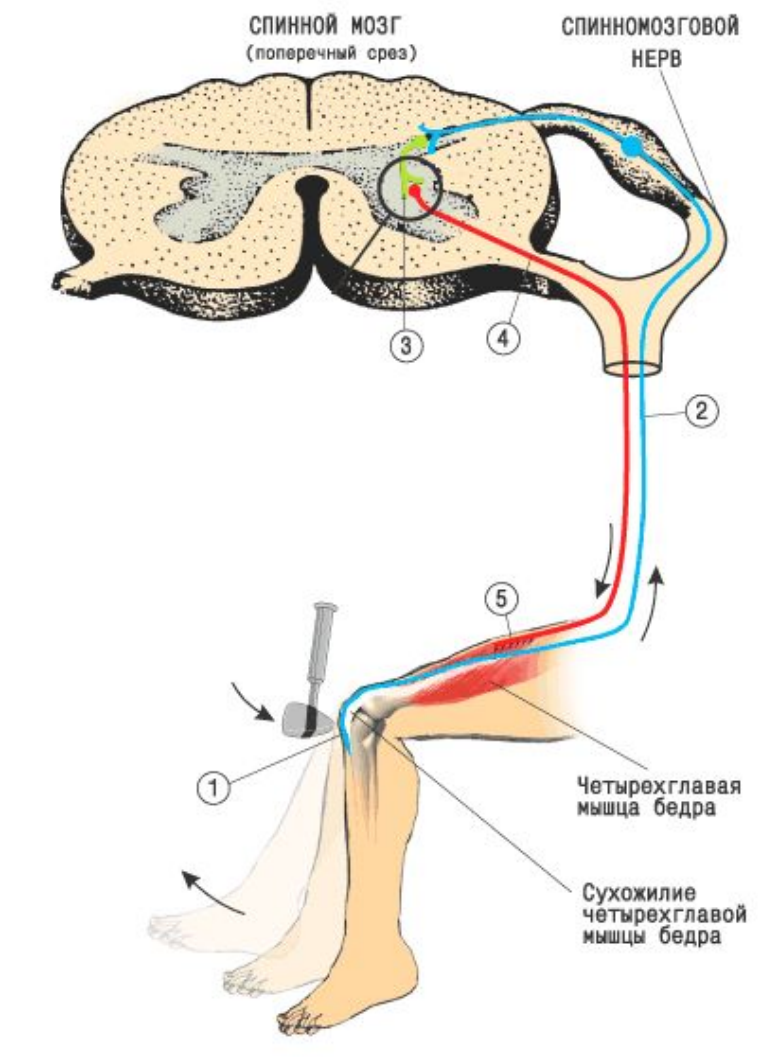

# КОРЕШКИ

**ПЕРЕДНИЕ (ДВИГАТЕЛЬНЫЕ) – аксоны двигательных нейронов**

**ЗАДНИЕ (ЧУВСТВИТЕЛЬНЫЕ) – аксоны чувствительных нейронов**

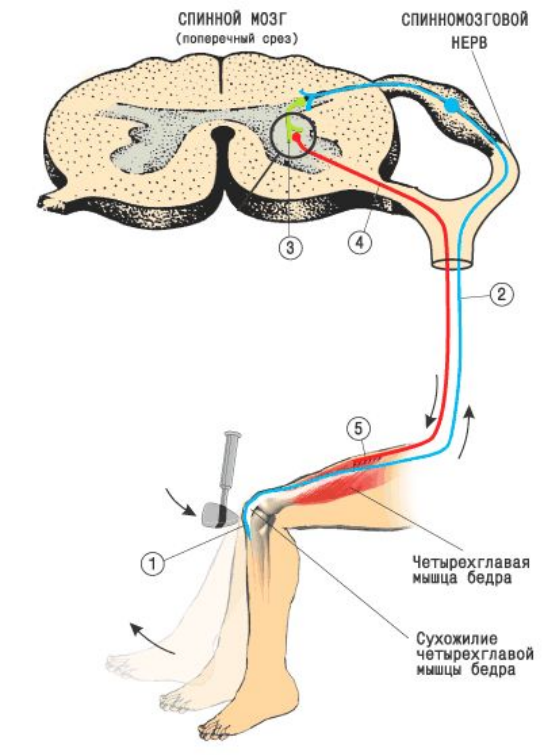

# НЕРВЫ – совокупность дендритов (периферических отростков) чувствительных нейронов и аксонов двигательных нейронов

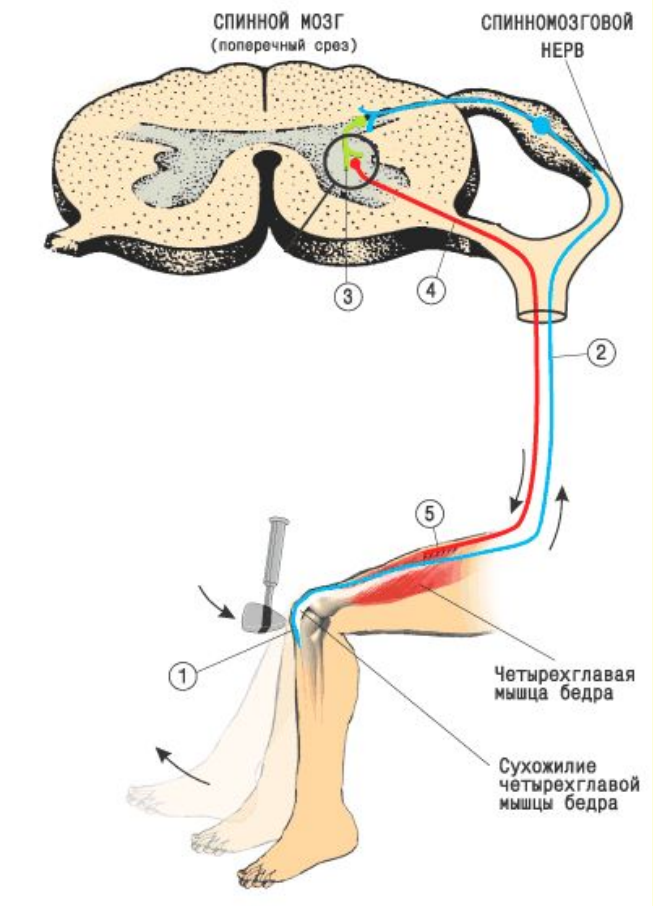

# НЕРВЫ

**СПИННОМОЗГОВЫЕ**
**31 ПАРА**

**ЧЕРЕПНЫЕ**
**12 ПАР**

**РЕФЛЕКС – ответная реакция организма на раздражение из внешней или внутренней среды, осуществляющаяся при участии ЦНС**

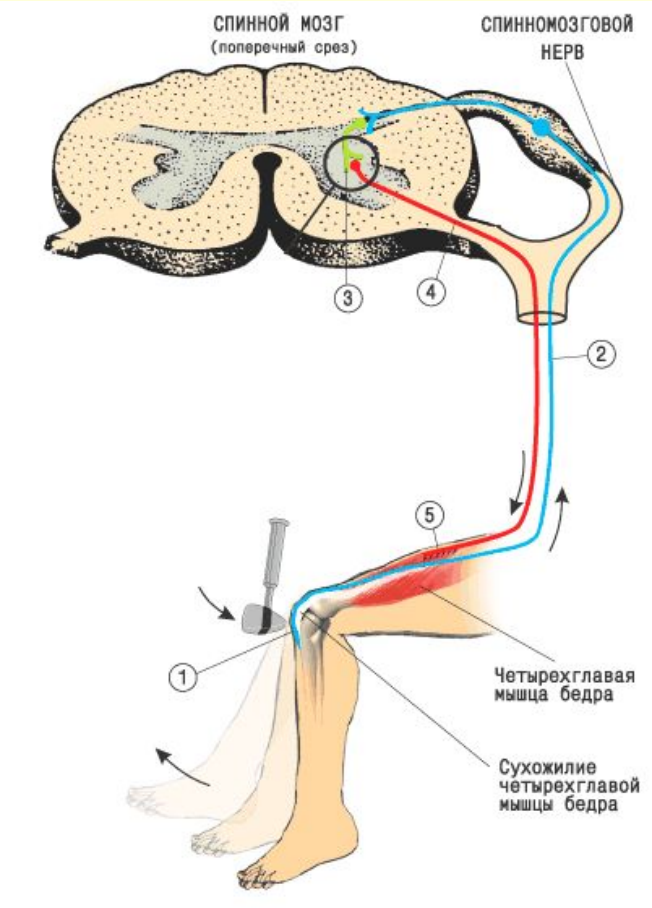

**РЕФЛЕКТОРНАЯ ДУГА** – путь, по которому проходит нервный импульс от рецептора до эффектора.

РЕФЛЕКТОРНАЯ ДУГА – функциональная единица нервной системы

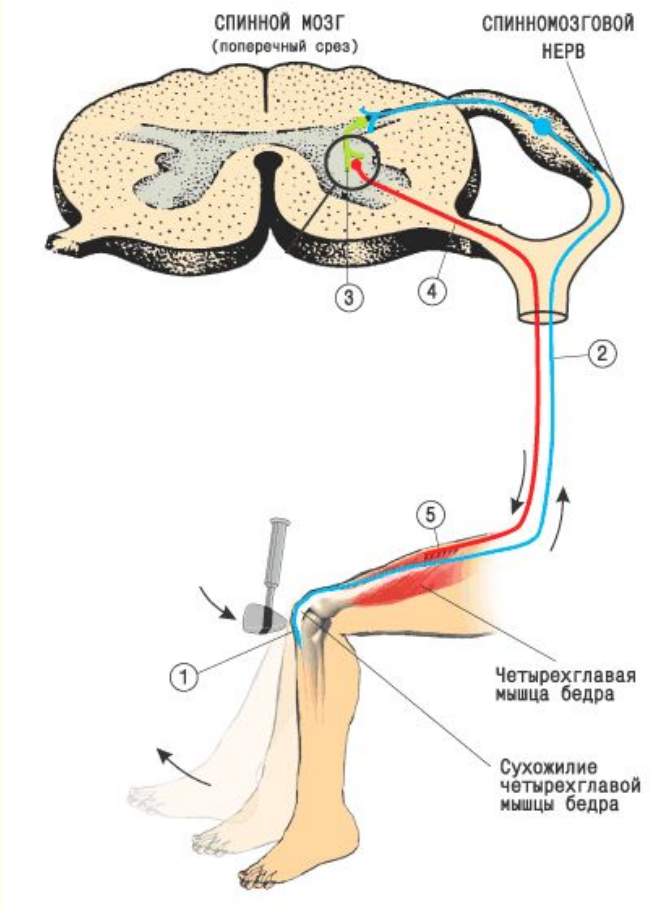

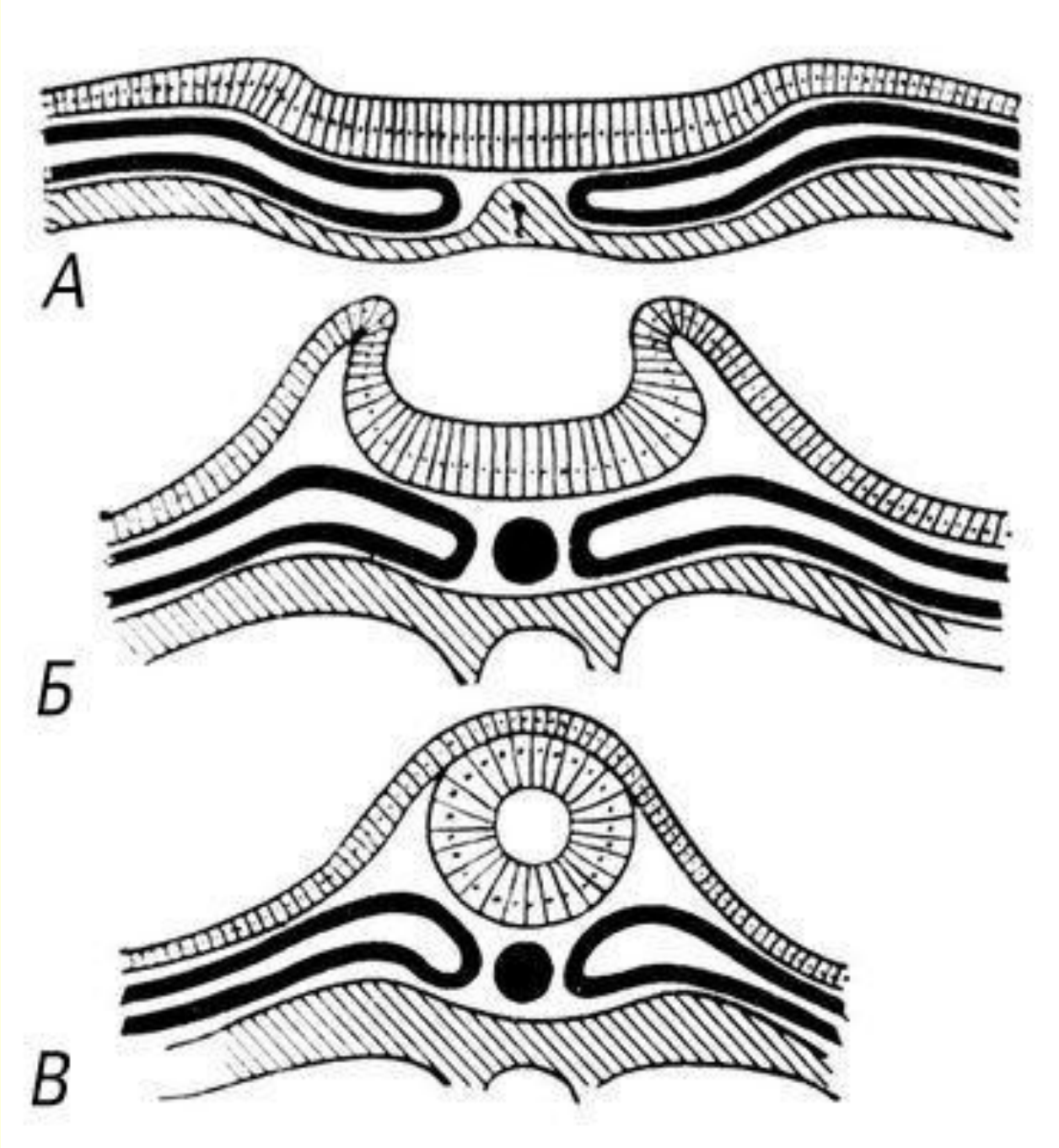
А
Б
В

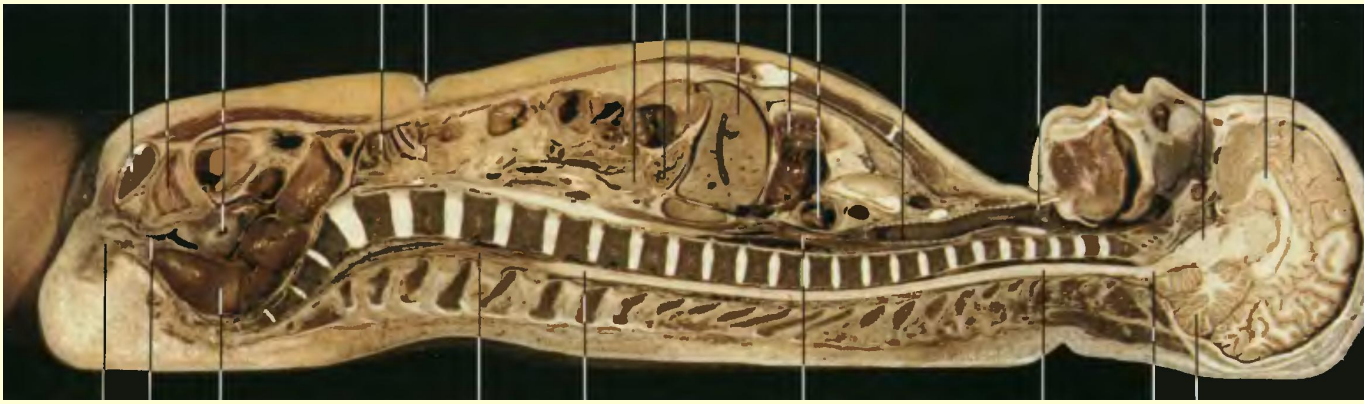

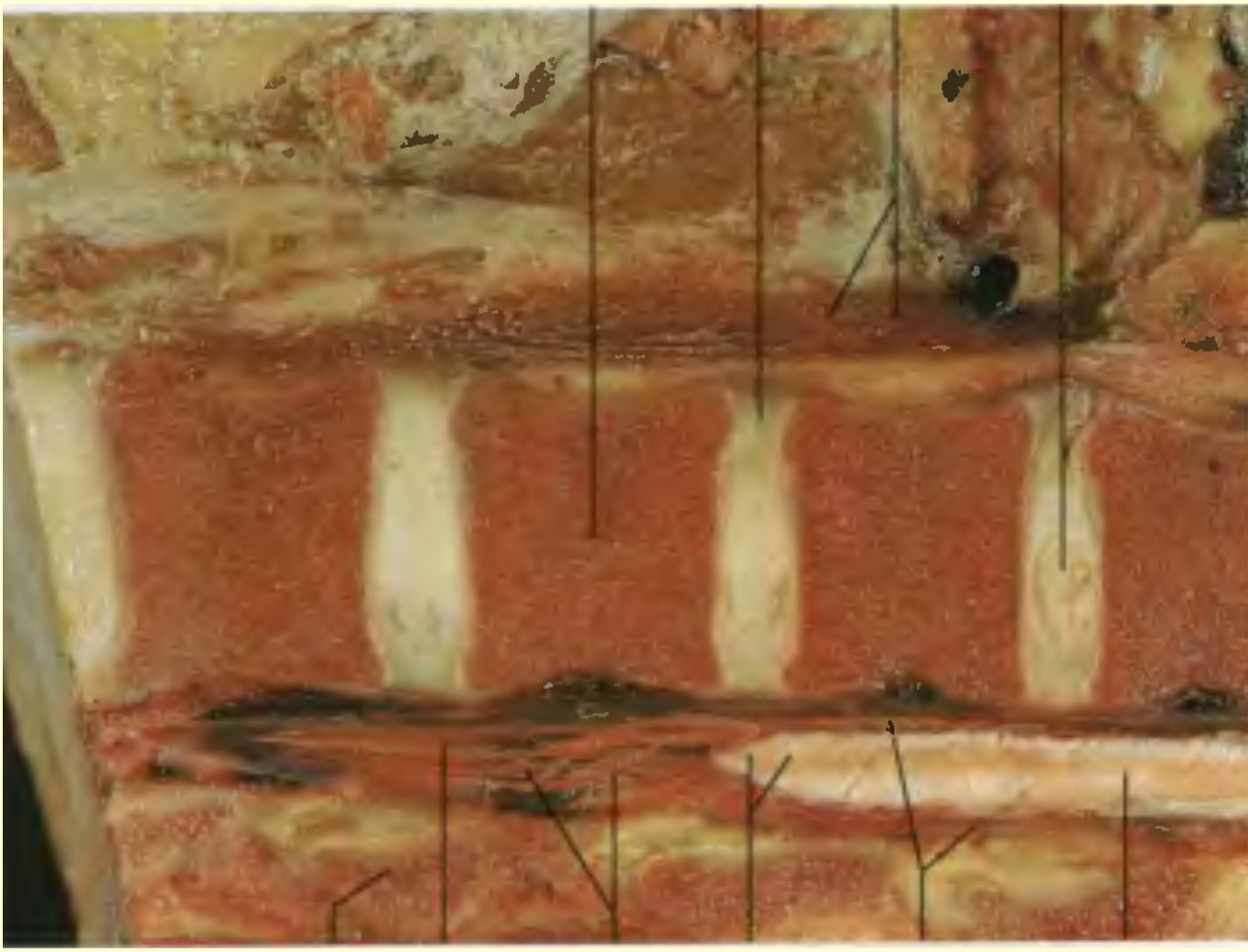

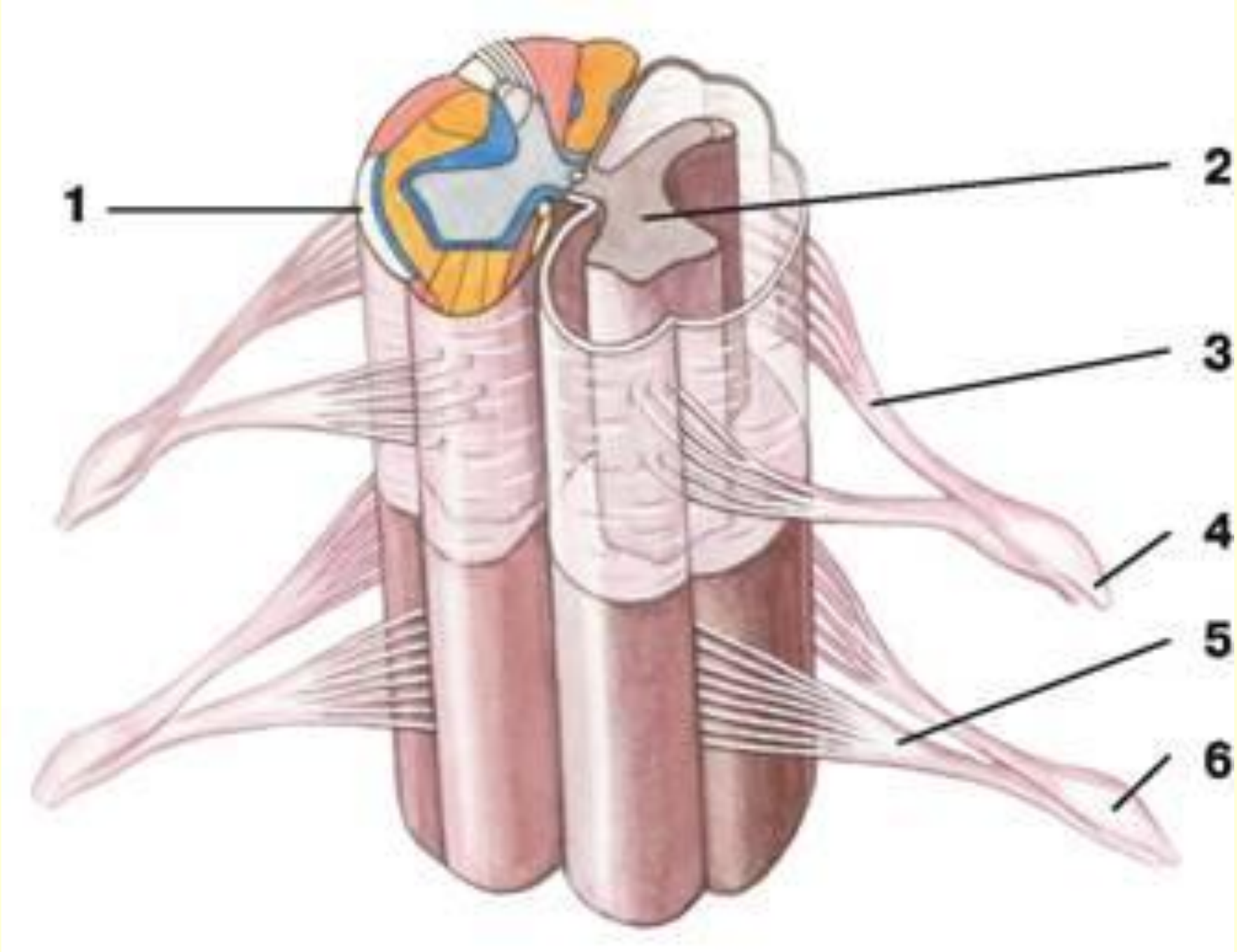
1
2
3
4
5
6

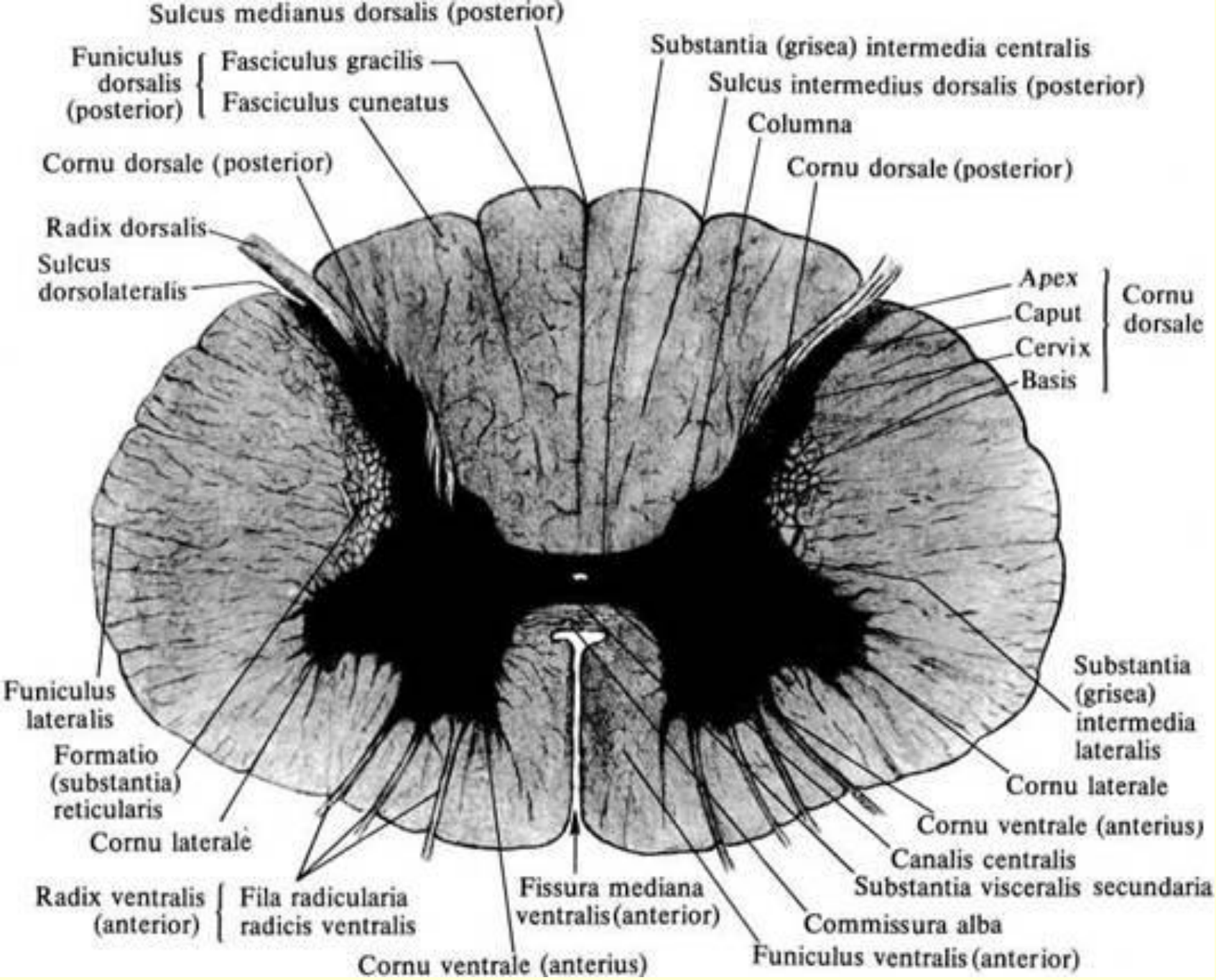
Sulcus medianus dorsalis (posterior)
Funiculus dorsalis (posterior)
Fasciculus gracilis
Fasciculus cuneatus
Substantia (grisea) intermedia centralis
Sulcus intermedius dorsalis (posterior)
Columna
Cornu dorsale (posterior)
Cornu dorsale (posterior)
Radix dorsalis
Sulcus dorsolateralis
Apex
Caput
Cervix
Basis
Cornu dorsale
Funiculus lateralis
Formatio (substantia) reticularis
Cornu laterale
Substantia (grisea) intermedia lateralis
Cornu laterale
Cornu ventrale (anterius)
Canalis centralis
Substantia visceralis secundaria
Radix ventralis (anterior)
Fila radicularia radicis ventralis
Fissura mediana ventralis (anterior)
Commissura alba
Funiculus ventralis (anterior)
Cornu ventrale (anterius)

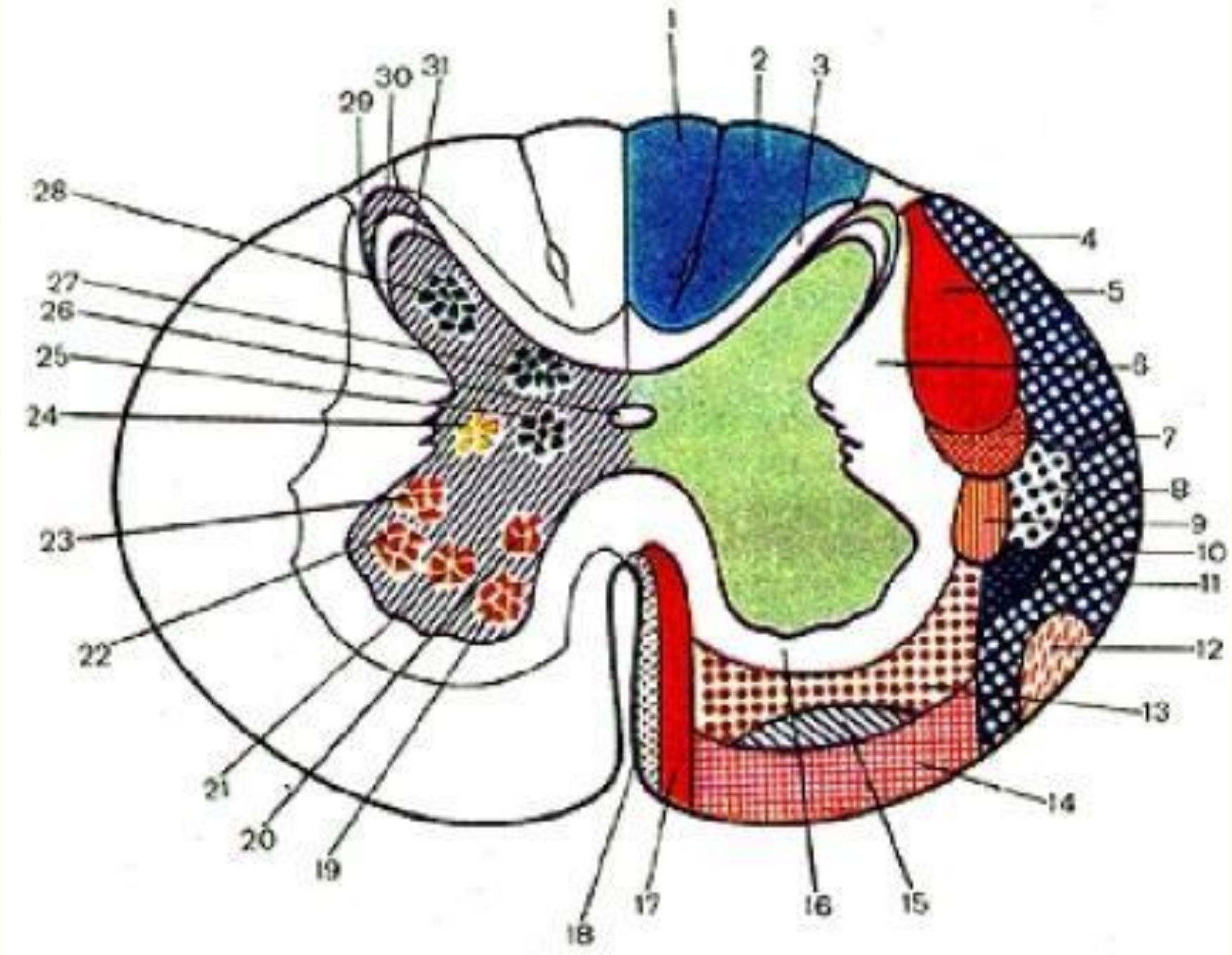
1
2
3
4
5
6
7
8
9
10
11
12
13
14
15
16
17
18
19
20
21
22
23
24
25
26
27
28
29
30
31

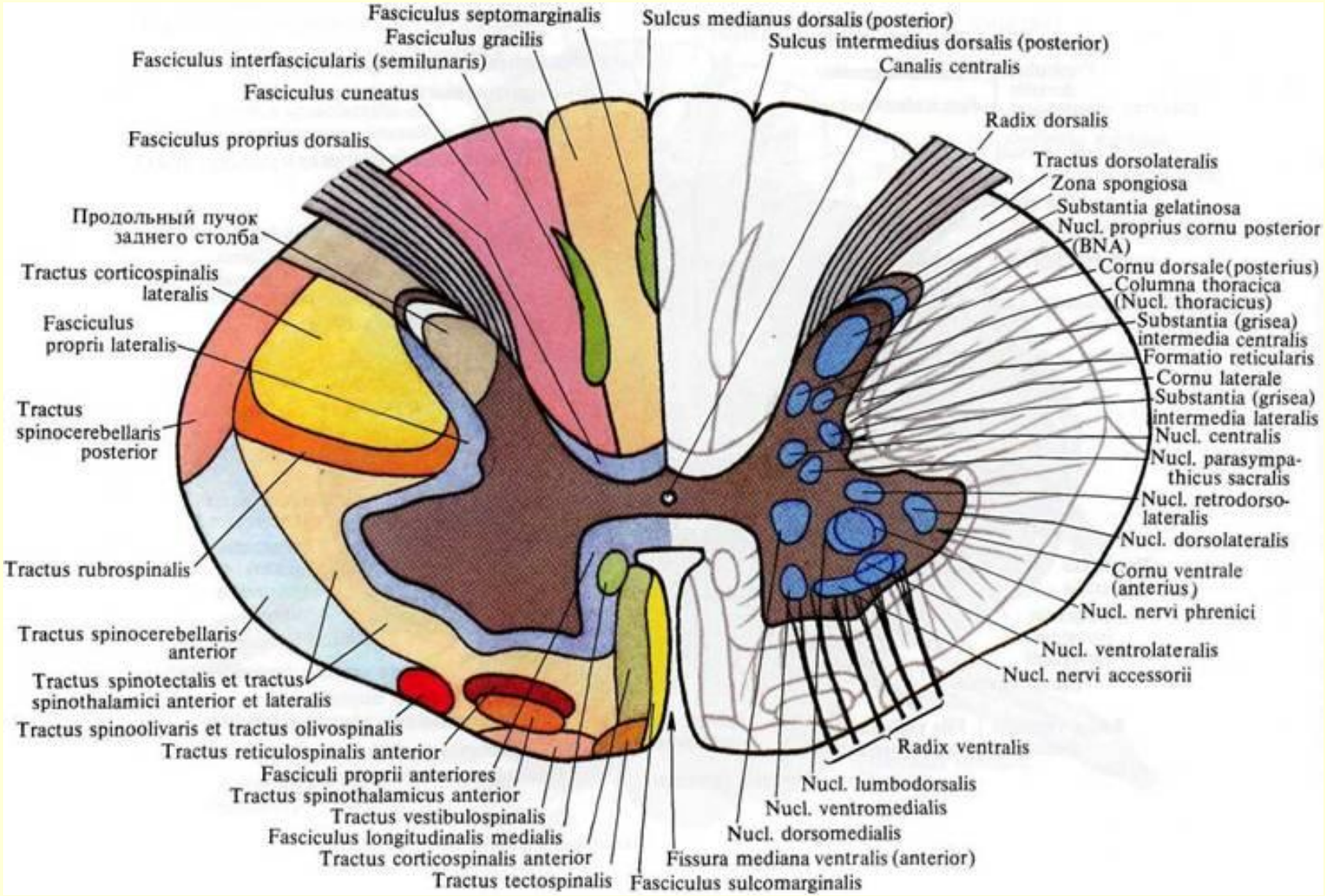
Fasciculus septomarginalis
Fasciculus gracilis
Sulcus medianus dorsalis (posterior)
Sulcus intermedius dorsalis (posterior)
Fasciculus interfascicularis (semilunaris)
Canalis centralis
Fasciculus cuneatus
Radix dorsalis
Fasciculus proprius dorsalis
Tractus dorsolateralis
Zona spongiosa
Substantia gelatinosa
Продольный пучок заднего столба
Nucl. proprius cornu posterior (BNA)
Tractus corticospinalis lateralis
Cornu dorsale (posterius)
Columna thoracica (Nucl. thoracicus)
Fasciculus proprii lateralis
Substantia (grisea) intermedia centralis
Formatio reticularis
Cornu laterale
Substantia (grisea) intermedia lateralis
Tractus spinocerebellaris posterior
Nucl. centralis
Nucl. parasympathicus sacralis
Nucl. retrodorsolateralis
Nucl. dorsolateralis
Tractus rubrospinalis
Cornu ventrale (anterius)
Nucl. nervi phrenici
Tractus spinocerebellaris anterior
Nucl. ventrolateralis
Nucl. nervi accessorii
Tractus spinotectalis et tractus spinothalamici anterior et lateralis
Tractus spinoolivaris et tractus olivospinalis
Radix ventralis
Tractus reticulospinalis anterior
Fasciculi proprii anteriores
Nucl. lumbodorsalis
Tractus spinothalamicus anterior
Nucl. ventromedialis
Tractus vestibulospinalis
Nucl. dorsomedialis
Fasciculus longitudinalis medialis
Fissura mediana ventralis (anterior)
Tractus corticospinalis anterior
Tractus tectospinalis
Fasciculus sulcomarginalis

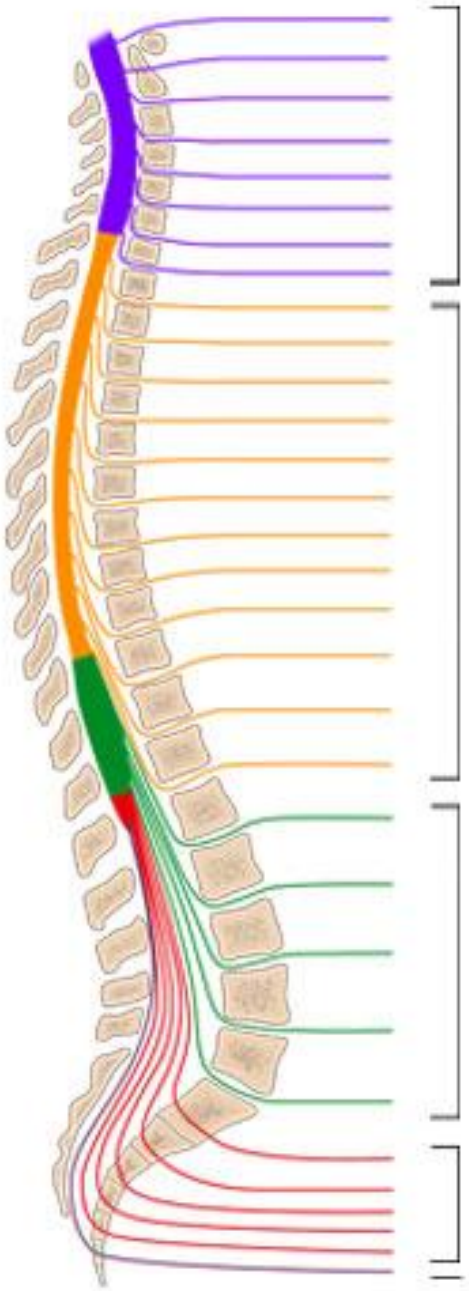

# The Spinal Cord

Cervical
(8 Cervical Nerve Pairs)

Thoracic
(12 Thoracic Nerve Pairs)

Lumbar
(5 Lumbar Nerve Pairs)

Sacrum (5 Sacral Nerve Pairs)

1 Coccygeal Nerve

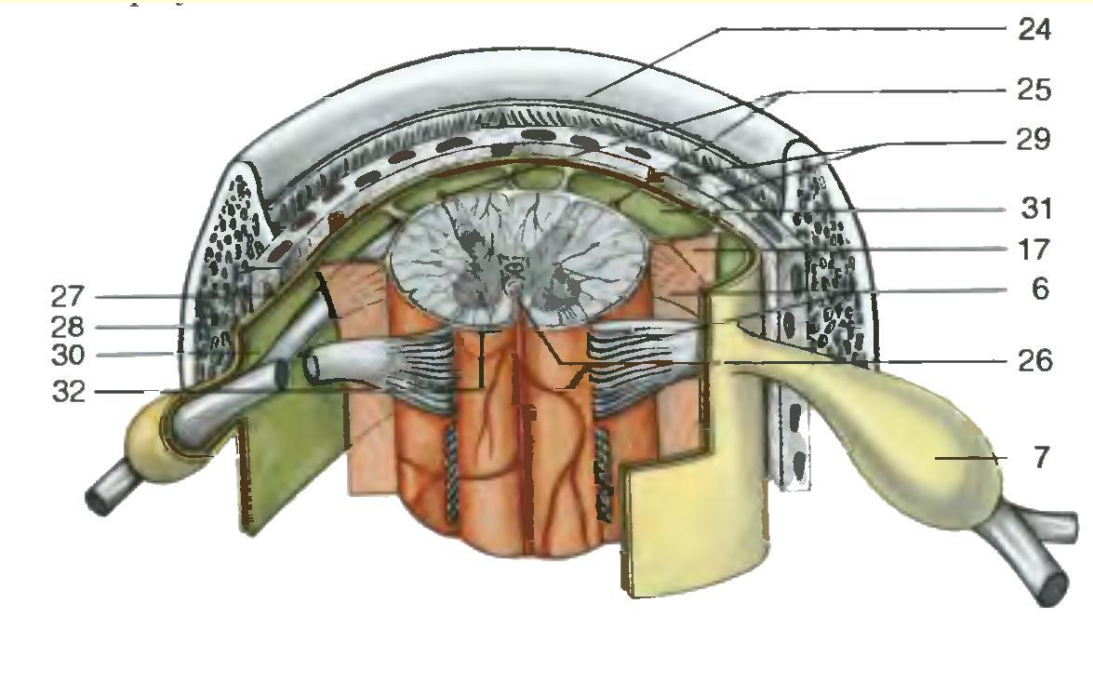
24
25
29
31
17
6
26
7
27
28
30
32

# АНОМАЛИИ РАЗВИТИЯ СПИННОГО МОЗГА

1. **Амиелия** - полное отсутствие спинного мозга с сохранением твердой мозговой оболочки и спинальных ганглиев. На месте спинного мозга иногда располагается тонкий фиброзный тяж. Обычно сочетается с акранией, анэнцефалией, расщеплением позвоночного канала.

2. **Арафия** - врожденное незамыкание эмбриональной нервной трубки, в результате чего спинной мозг развивается в виде пластинки.

3. **Ателомиелия** - недоразвитие всего спинного мозга или какого-либо его участка.

4. **Гидромиелия** - водянка спинного мозга. Чаще возникает в шейном отделе спинного мозга.

5. **Грыжа спинномозговая** - сочетанный порок развития вследствие дефекта закрытия нервной трубки. Порок проявляется выпячиванием мозговых оболочек, корешков спинномозговых нервов и вещества спинного мозга через отверстие, образованное в результате врожденного незаращения позвоночного столба. Наиболее частая локализация грыжи в пояснично-крестцовом отделе.

6. **Дипломиелия** *(син.: удвоение спинного мозга)* - удвоение спинного мозга в области шейного или поясничного утолщения. Реже удваивается весь спинной мозг.

**7. Киста пилонидальная** *(син.: ход копчиковый эпителиальный, синус пилонидальный, синус эктодермальный крестцово-копчиковый, «пупок задний»)* - канал, выстланный многослойным плоским эпителием, заполнен сальным секретом и представлен на поверхности тела очень маленьким отверстием.

**8. Микромиелия** - малые размеры спинного мозга.
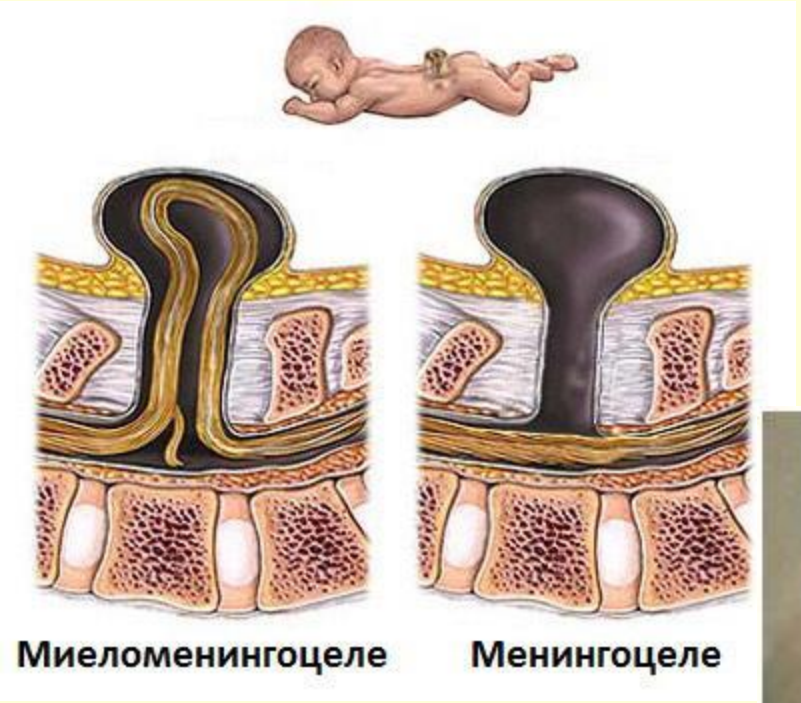
**9. Расщелина позвоночного столба** *(spina bifida)* - в области расщелины имеется менингоцеле - грыжевой мешок различных размеров, стенка которого представлена кожей и мягкой мозговой оболочкой