
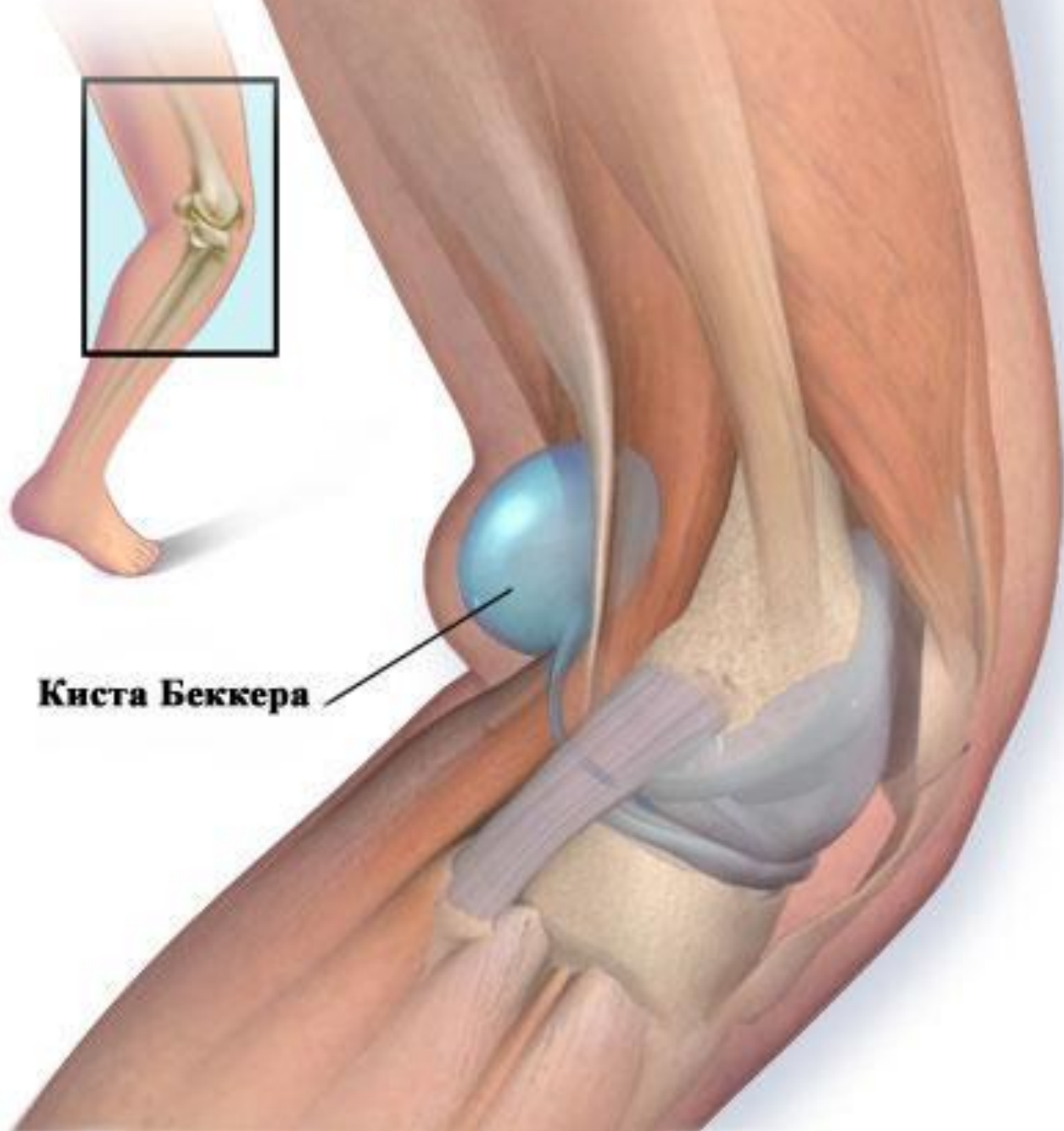


**Киста  
Беккер  
а**

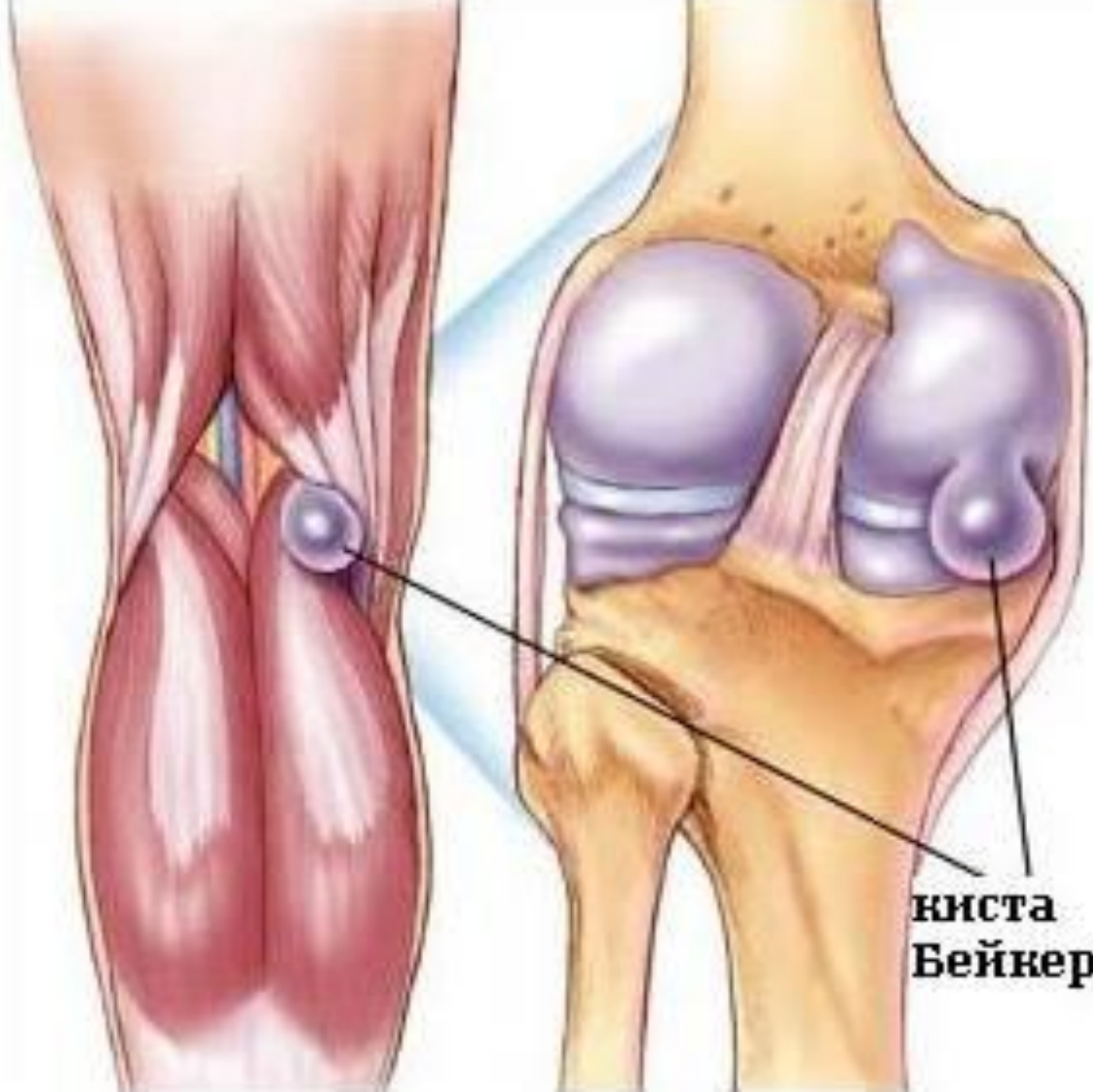




**Киста Беккера** (Бейкера, подколенная киста) – это результат воспалительного процесса слизистых межсухожильных сумок между сухожилиями средней головки икроножной и полуперепончатой мышц. Такие межсухожильные слизистые сумки являются вариантом развития и существуют у половины здоровых людей. Заболевание развивается только тогда, когда в этих сумках развивается воспалительный процесс, сопровождающийся увеличением сумок в размерах, болью и нарушением движений в коленных суставах. Подколенная киста чаще всего отмечается в детском возрасте от 4 до 7 лет.



**Киста Беккера**



**киста  
Бейкера**




# Что представляет собой киста Бейкера?

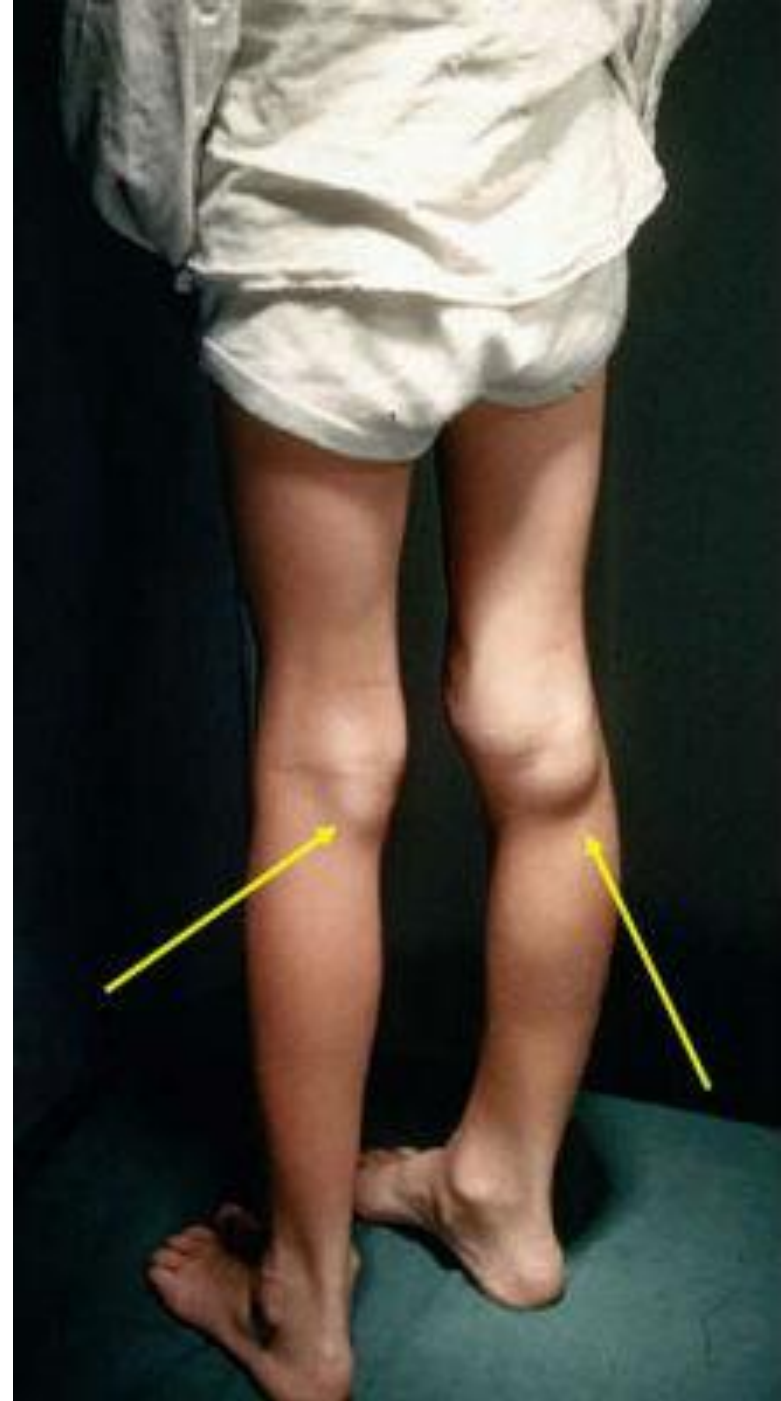Киста представляет собой мягкое эластическое образование, по форме напоминающее виноградную гроздь, полумесяц или птичий клюв.

Располагается она в медиальных (ближе к срединной вертикальной оси тела) отделах подколенной ямки.

Залегает неглубоко под неизменной кожей, с окружающими тканями не спаяна. Размеры ее колеблются от 1-2 см до 10 см, в среднем – 3 см. При этом киста лучше контурируется при разогнутом колене, чем при согнутом, и в вертикальном положении ее легче обнаружить, чем в горизонтальном



**Иногда у детей  
киста носит  
двусторонний  
характер**



Артрит, любая его  
стадия и форма

Посттравматич  
еские  
изменения  
менисков

Деформация  
крестообразной  
связки

**Причины  
возникновения:**

Повреждение  
хрящевых  
тканей

Удар  
колена

Нарушение естественных  
обменно-дистрофических  
процессов



# Симптомы

Симптомы кисты Бейкера в значительной степени зависят от ее величины. В начальных стадиях, при минимальных размерах подколенная киста ничем не заявляет о себе. Затем, по мере заполнения жидкостью и увеличения в размерах, она начинает сдавливать окружающие ткани. Появляется неприятное чувство болезненности, формируется отек подколенной ямки. В дальнейшем боль становится более выраженной, а отек распространяется на весь сустав. Усиление боли происходит при попытке согнуть ногу в коленном суставе.





Это приводит к ограничению объема движений в колене, к затруднению ходьбы, и, в конечном итоге - к атрофии мышц голени и стопы. Растущая киста может сдавливать близлежащие нервные волокна большеберцового нерва, что приводит к снижению чувствительности в голени и стопе. Возникающие чувствительные нарушения еще больше усугубляют двигательные расстройства. А сдавливание венозных сосудов кистой приводит к воспалению, замедлению кровотока, и, в конечном итоге - к развитию тромбофлебита вен голени.

Еще одно осложнение - разрыв кисты Бейкера. Если достигшая больших размеров киста лопнула, жидкость по межмышечным пространствам смещается книзу, в голень, где развивается неинфекционное воспаление - серозное содержимое кисты Бейкера стерильно. Тем не менее, симптоматика протекает бурно - с сильной болью, зудом, покраснением кожи, отеком голени и повышением местной, а иногда и общей температуры. Причем воспалительный процесс может держаться несколько недель.

# Диагностика

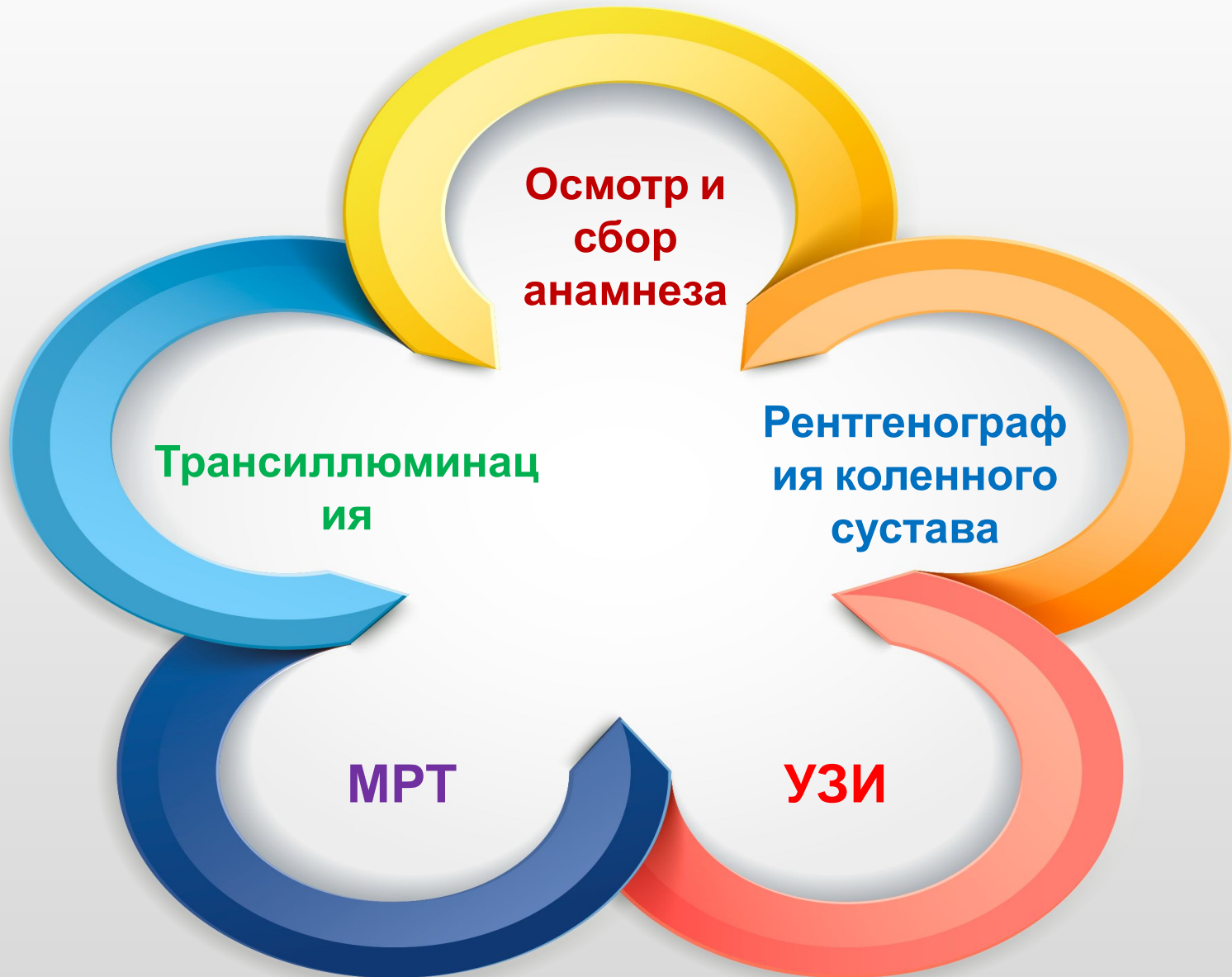Осмотр и  
сбор  
анамнеза

Рентгенограф  
ия коленного  
сустава

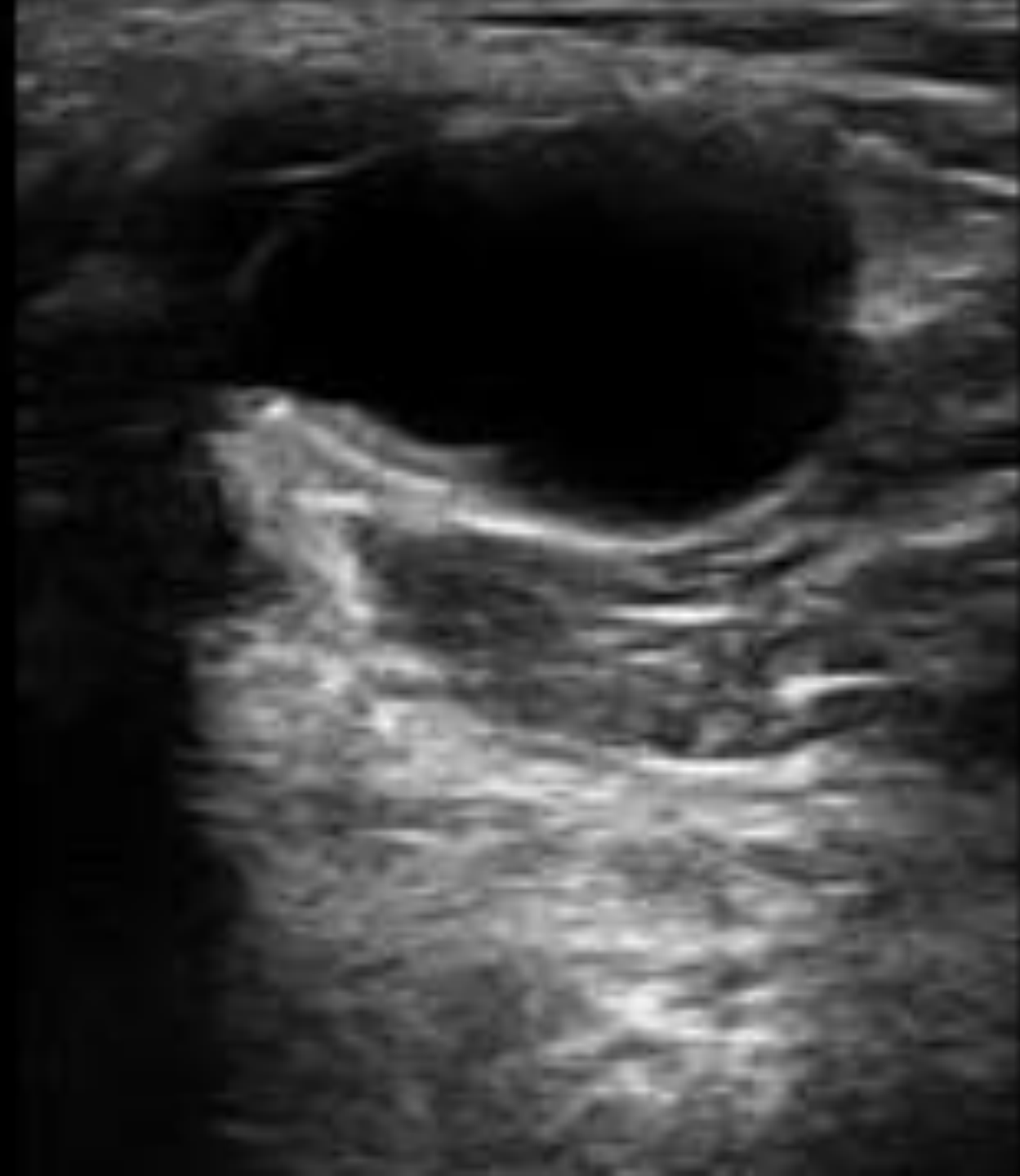
Трансиллюминац  
ия

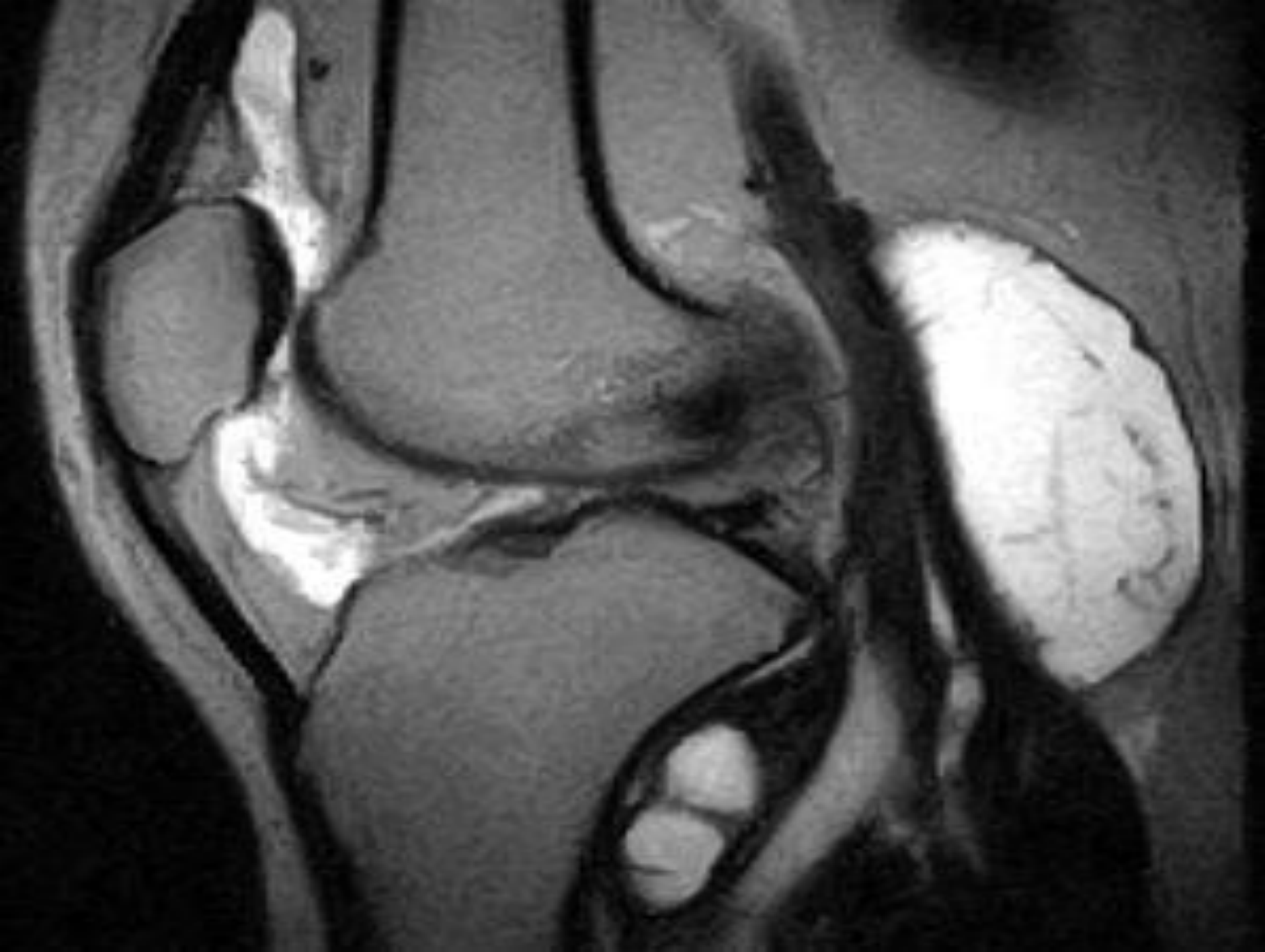
МРТ

УЗИ

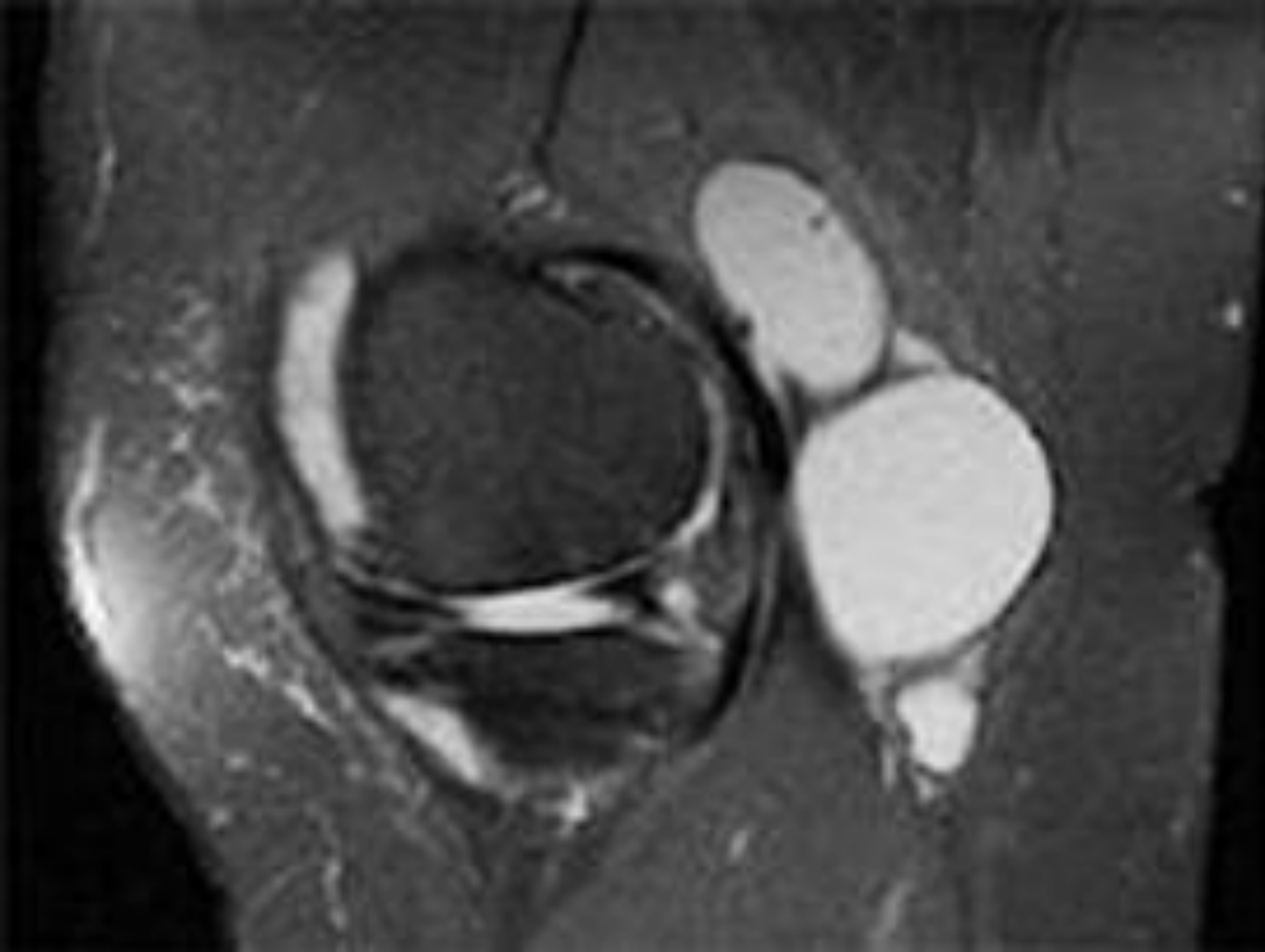












# Лечение

В ряде случаев кисты Бейкера постепенно уменьшаются в размерах и проходят самостоятельно. В таких ситуациях ограничиваются медицинским наблюдением. При наличии выраженной симптоматики лечение кисты Беккера может включать в себя:

- Лечение основного заболевания, на фоне которого сформировалась киста (артрит, последствия травмы и т.д.)
- Иммобилизация конечности, ограничение физической активности
- Физиотерапия, охлаждение коленного сустава, лечебная физкультура для сохранения амплитуды движений
- Медикаментозная терапия – инъекции кортизона
- Дренирование кисты – аспирация жидкости при помощи полой иглы
- Хирургическое удаление кисты вместе с капсулой

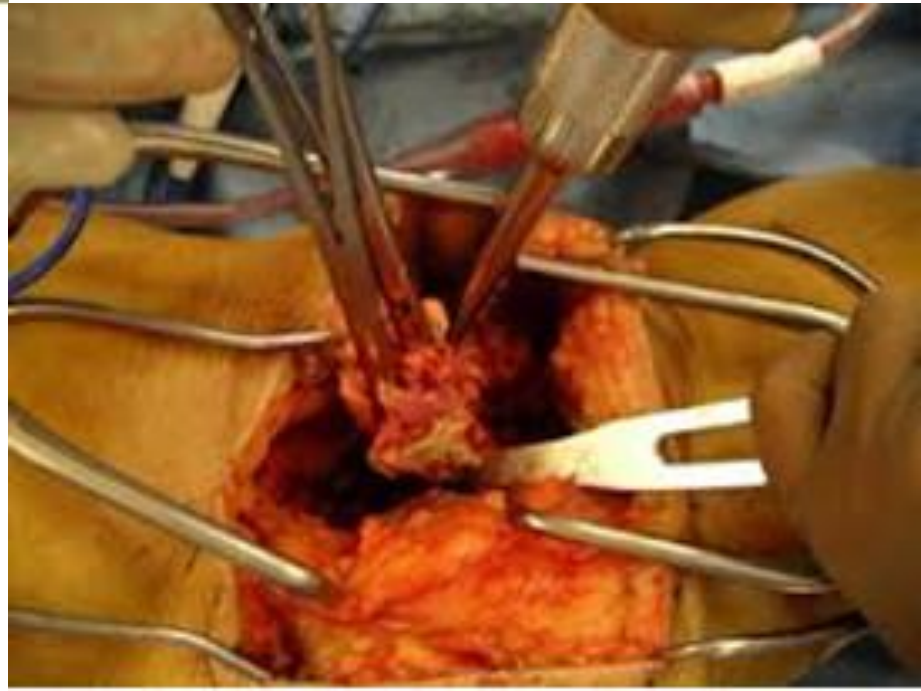
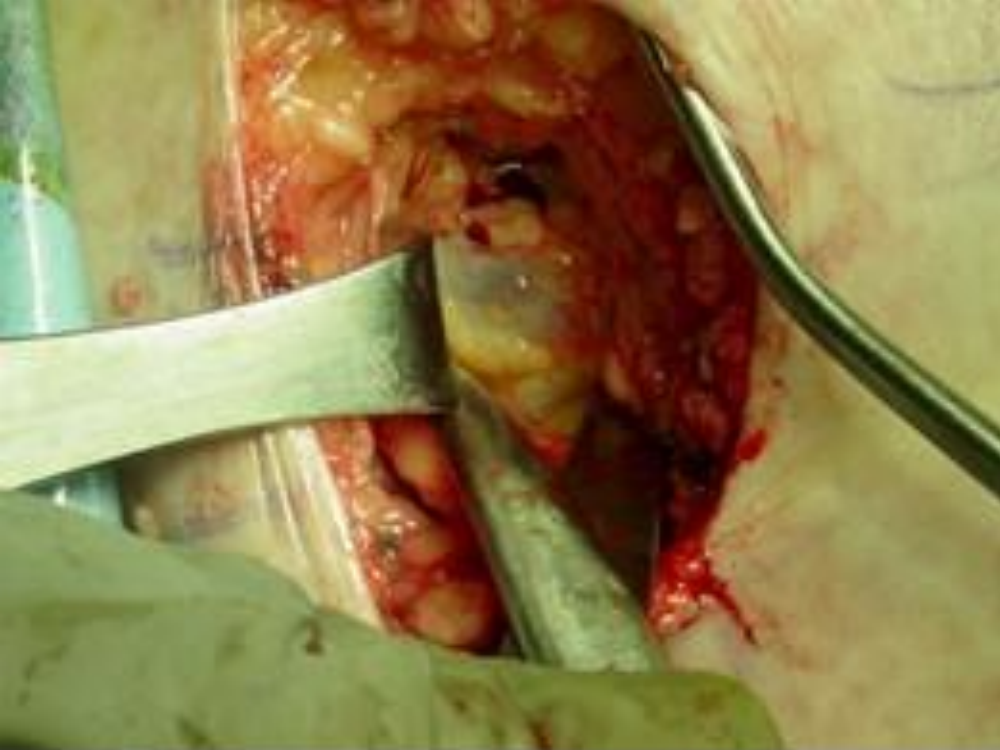



# Оперативное лечение

Ранее стандартом оперативного лечения являлось удаление кисты. В подколенной области, над кистой проводился длинный разрез 10 – 15 сантиметров. Аккуратно разделяя мягкие ткани подколенной области (во избежание повреждения подколенных сосудов и нервов) выделялась киста. Место соединения кисты с полостью коленного сустава прошивалось, перевязывалось и киста отсекалась.

Такие операции достаточно травматичны для пациентов, требуют длительного пребывания в стационаре (7 и более дней), часто сопровождаются образованием болезненных рубцов в подколенной области, более серьезной реабилитации, и больших сроков восстановления после операции.







# Удаления кисты с помощью артроскопии:

Артроскопия – наиболее современный и «малотравматичный» метод хирургического лечения кисты Бейкера. Артроскопия – это операция «без разреза». Проводятся локальные мини-проколы в области кисты, через которые врач убирает клапан, препятствующий оттоку жидкости из кисты в полость сустава. После этого, жидкость беспрепятственно выходит из кисты, киста запустевает и уже никогда не образуется.



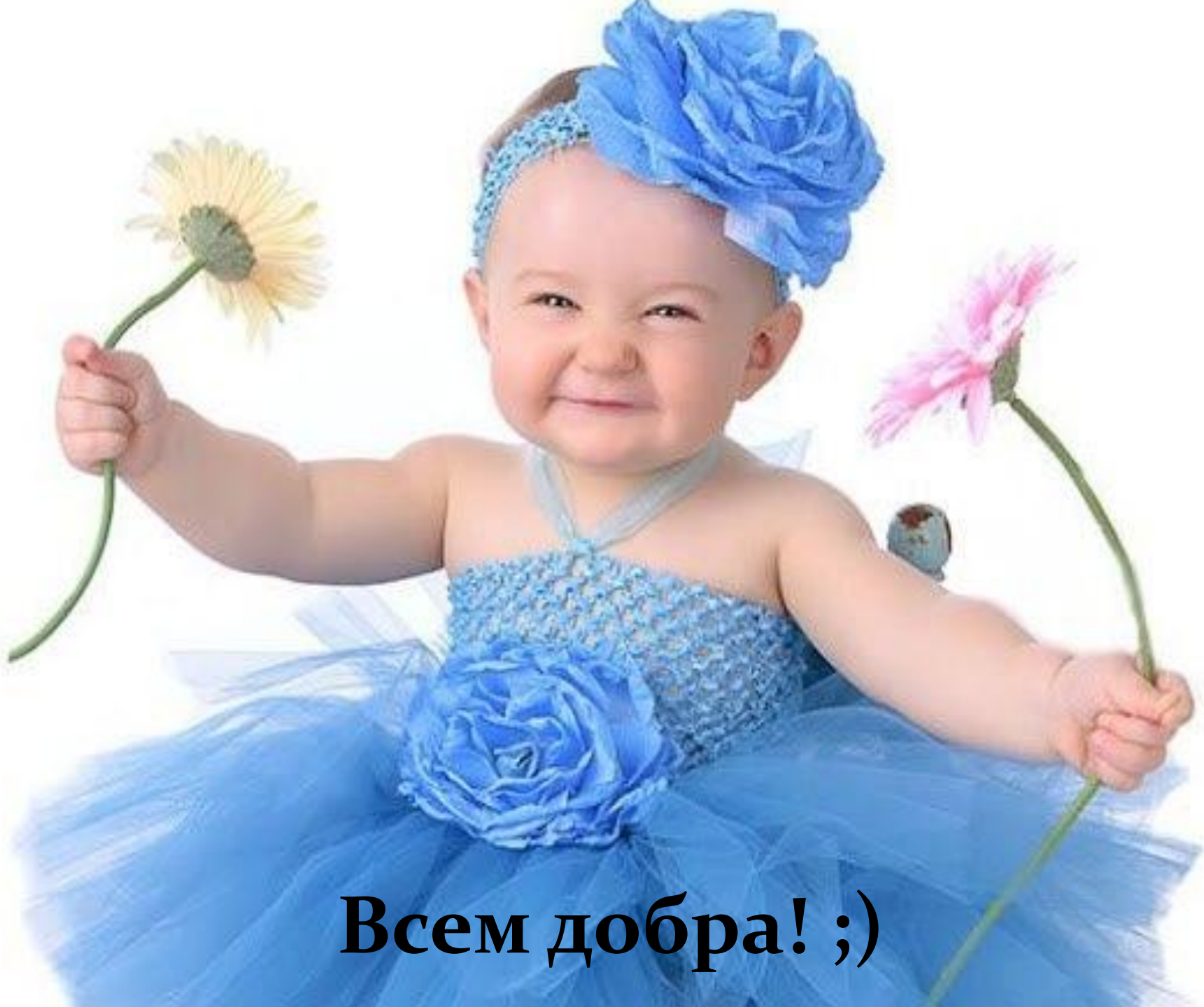
# Профилактика:

Коленный сустав – уязвимая анатомическая структура, он легко травмируется во время занятий спортом и при избыточной нагрузке. Снизить риск кисты Беккера у детей можно при помощи простых мероприятий, направленных на профилактику повреждений коленных суставов:



- Перед физической нагрузкой необходимо выполнить разминку: «разогрев» мышц и связочного аппарата, чтобы адаптировать суставы к предстоящей нагрузке.
- Во время занятий спортом ребенок должен носить удобную спортивную обувь.
- Выполняя разворот корпуса или поворот нижней конечности, важно избегать нагрузки на коленный сустав – состояния, при котором стопы зафиксированы, и ось разворота проходит через колени. Предпочтительнее совершать разворот, меняя положение стоп.
- Завершать занятия спортом желательно специальными упражнениями, направленными на осторожное растяжение мышц.
- При повреждении коленного сустава необходимо немедленно прекратить физическую активность, приложить к поврежденному колену лед и обратиться к врачу.





**Всем добра! ;)**