

**ФОТОПОСТ ДЛЯ
ПРОТИВНИКОВ
СТЕРИЛИЗАЦИИ КОШЕК**



В данной подборке страшные последствия действий хозяев, категорически не желающих производить стерилизацию животных женского пола.

Тех, кто и не дает размножаться кошкам и кормит гормональными таблетками, которые вбили себе в голову, что они не имеют право вмешиваться в дела природы и лишать кошку репродуктивных органов потому как кошечка будет неполноценной.

Хочется таким гражданам не читать долгих лекций и не писать километры доказательств их безответственности, а просто показать последствия их отговорок про:

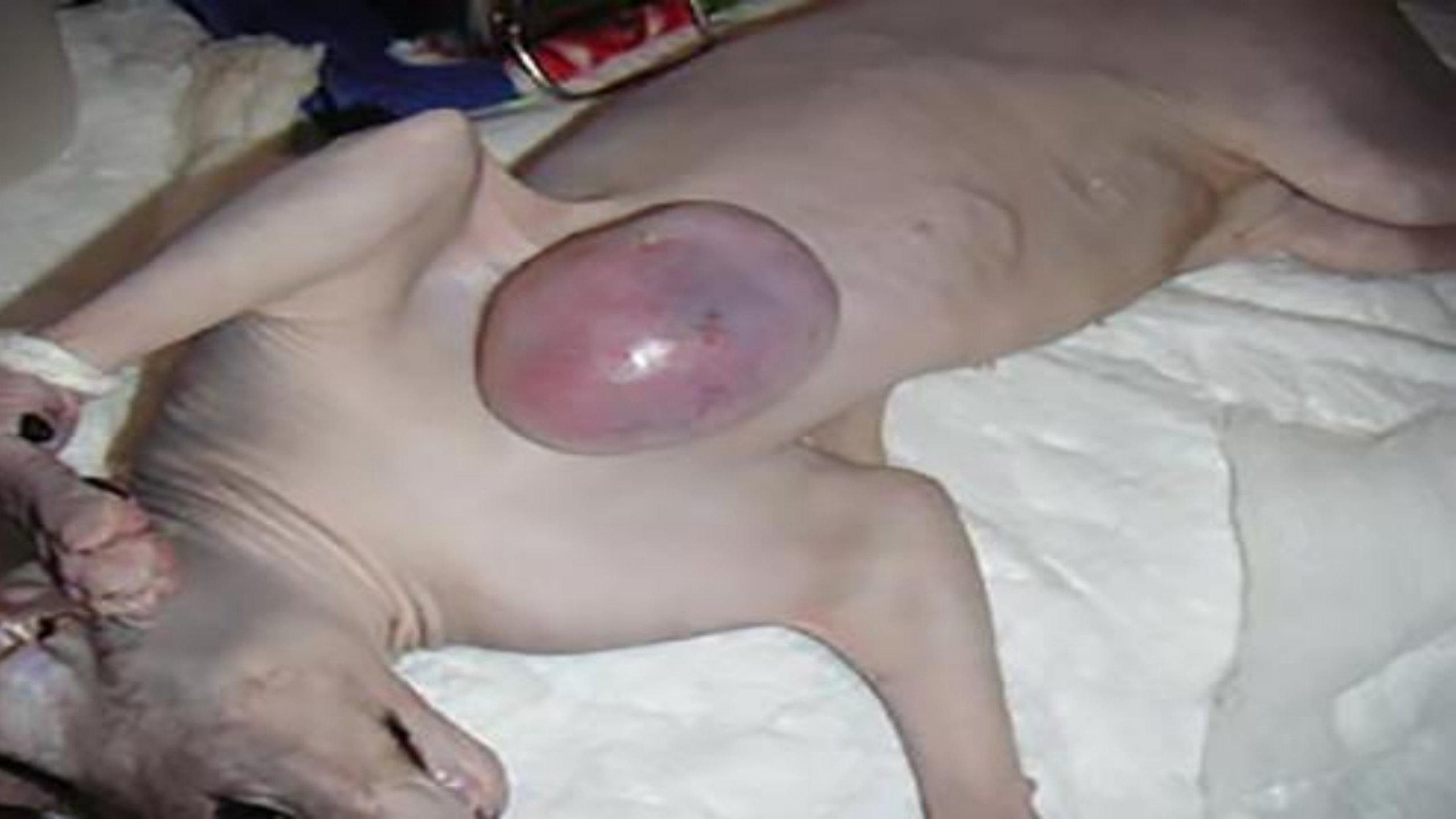- 1.Боюсь делать операцию по стерилизации. Это же стресс для кошки.
- 2.Покормлю гормональными таблетками.

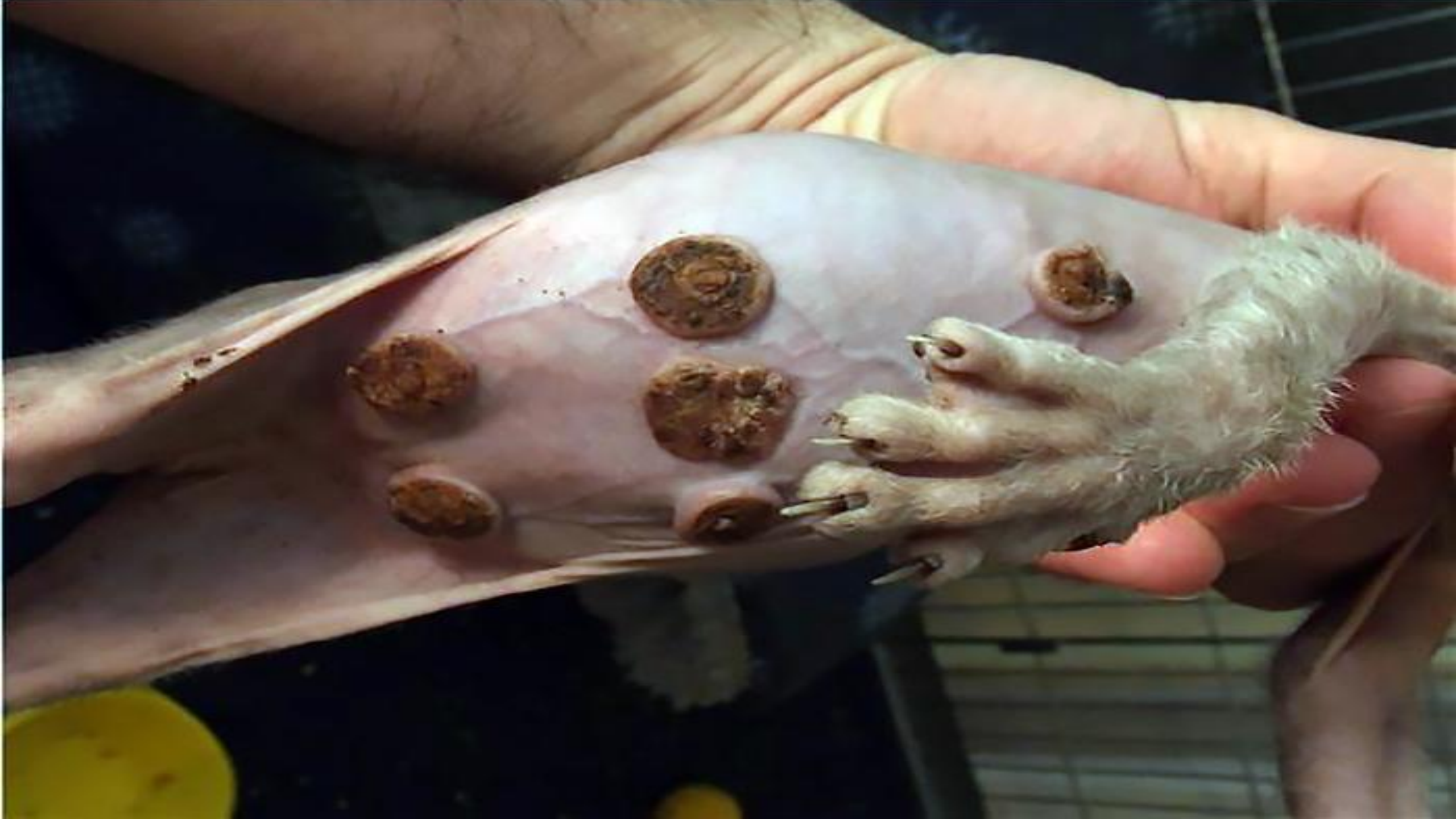3. Не могу вмешиваться в дела природы.
4. Наши бабушки не стерилизовали, и мы будем тоже соблюдать традиции.
5. Давайте мы у всех женщин матку вырежем.
6. Кошка будет несчастна без своих женских органов.
7. Жена запрещает.
8. У нас нет хороших ветврачей.
9. Ой, как дорого, лучше сэкономим.
10. С нашей кошкой ничего не случится.

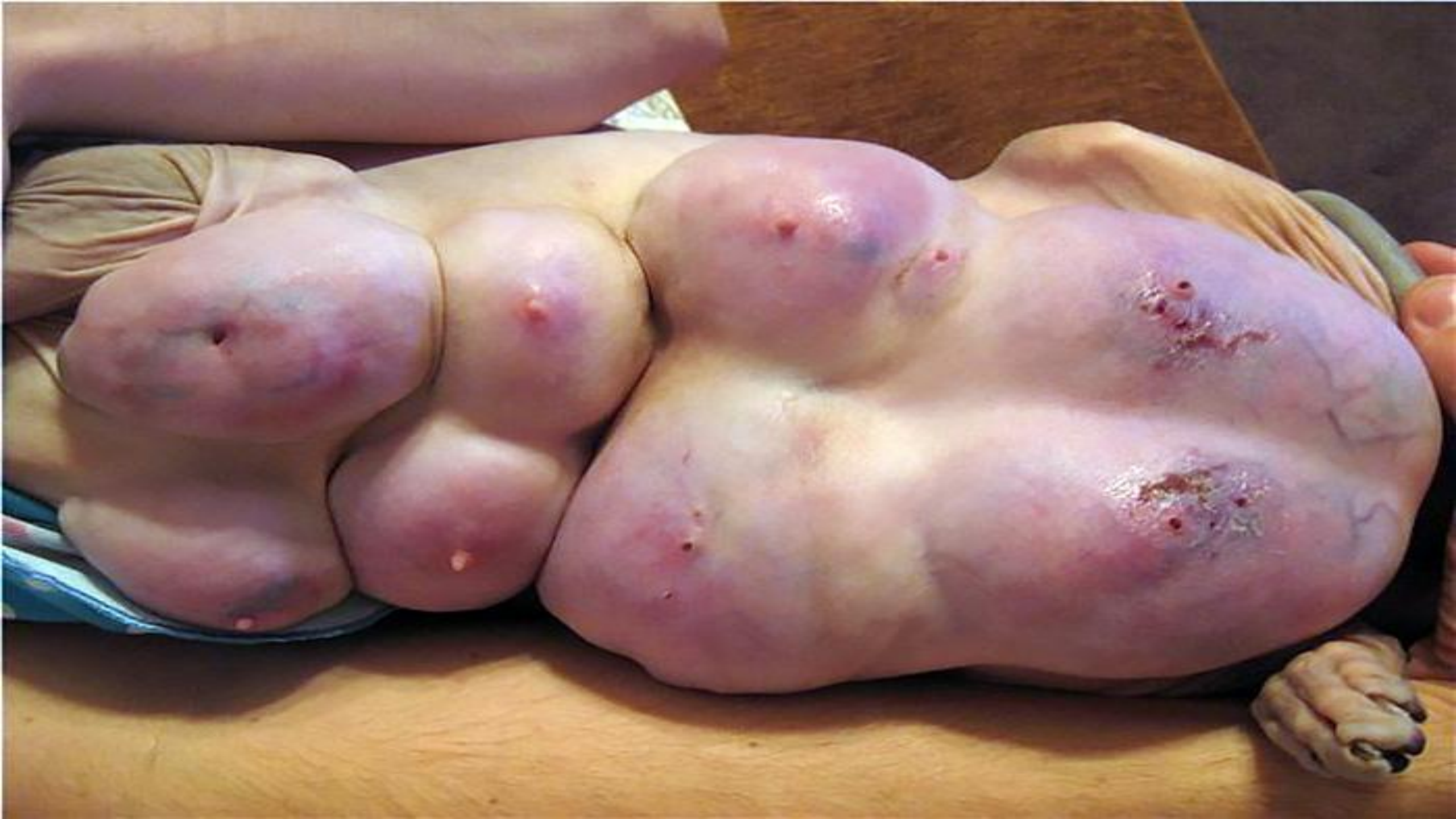Под катом собственно последствия таких мыслей и действий, а также последствия кормления животных гормональными таблетками и множественные пустые течки (без зачатия потомства) Зрелище страшное. Но показывать такое неразумным людям надо.

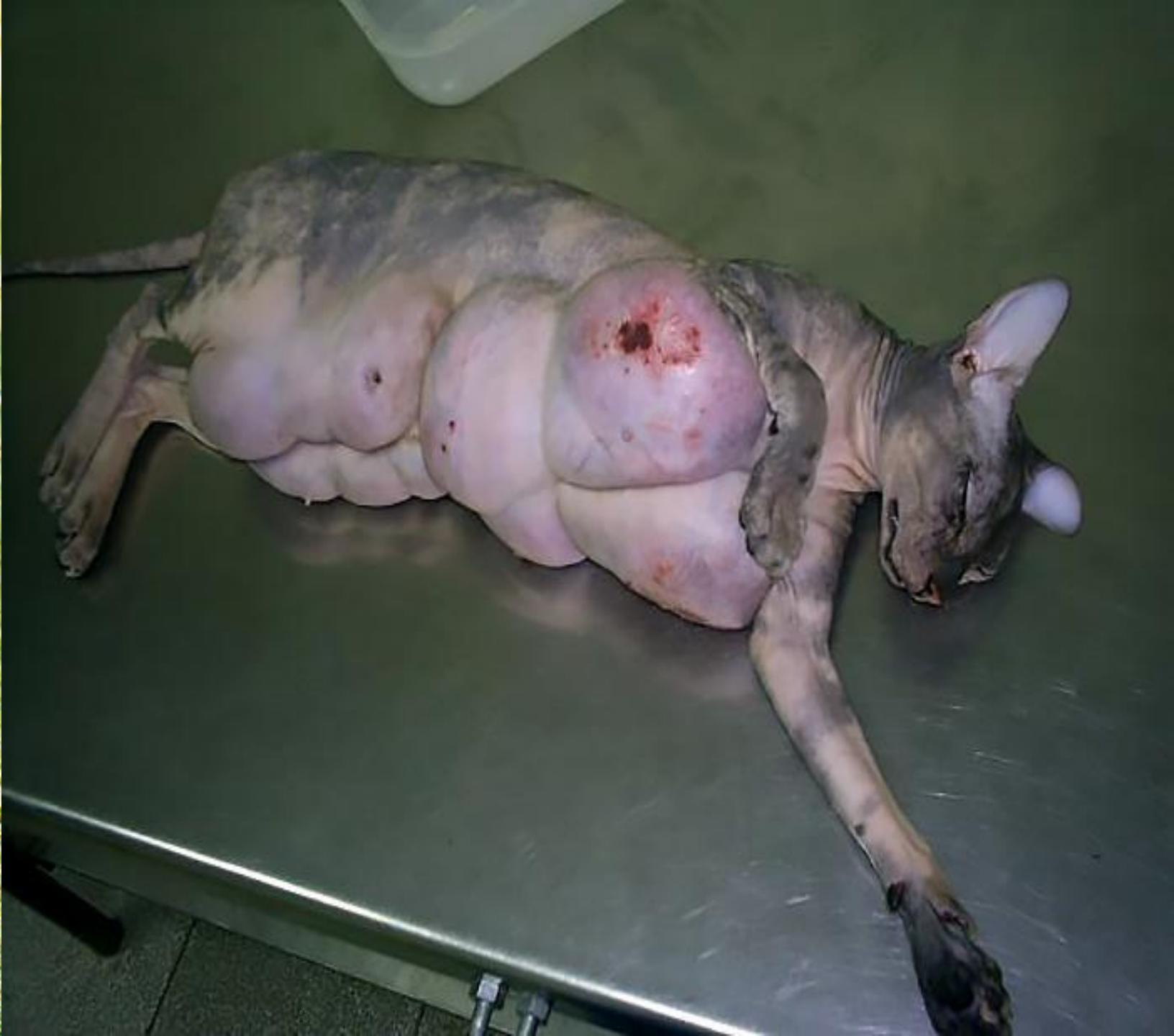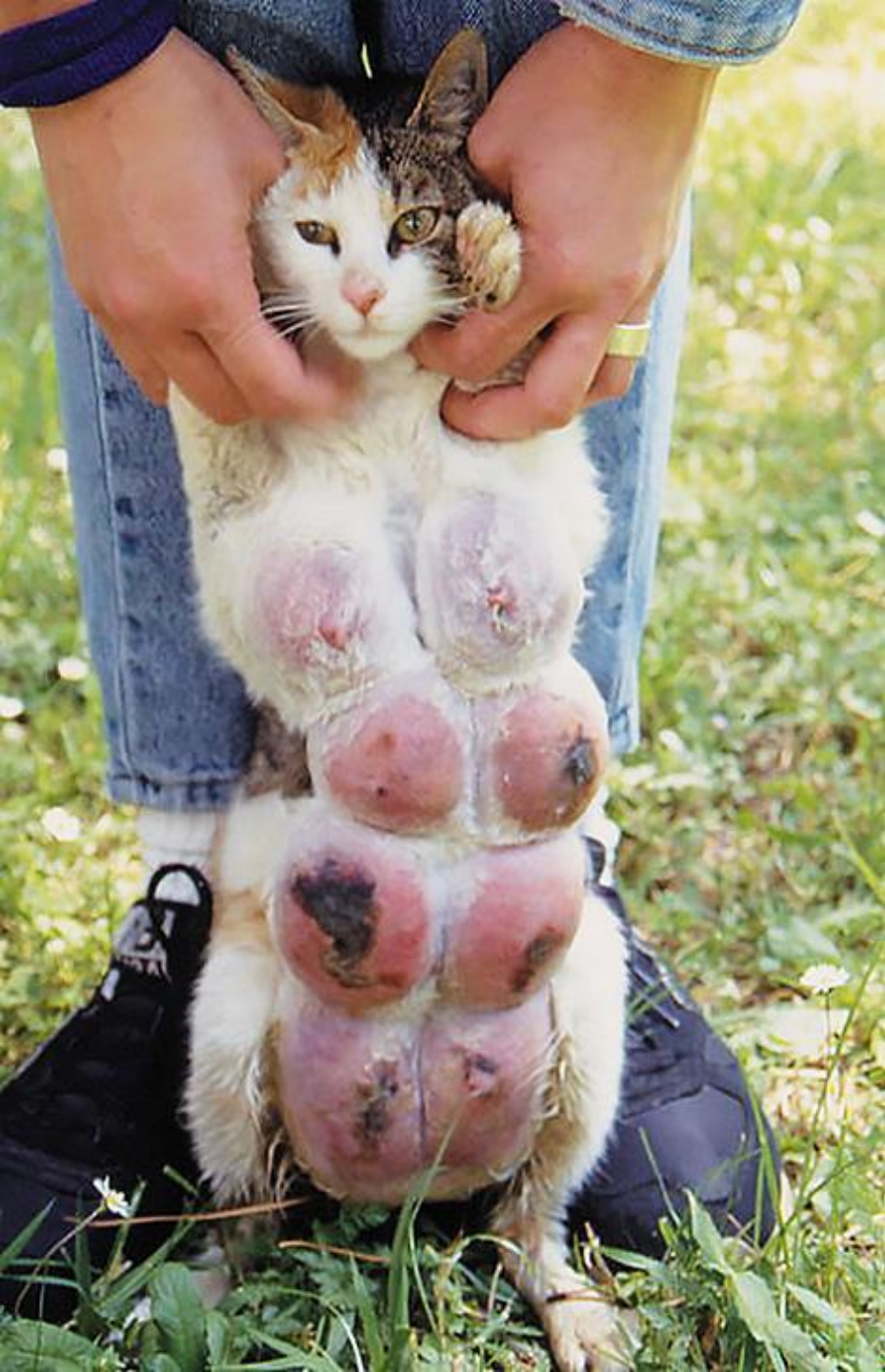На заглавной фотографии 15 летняя кошка, которая стала толстеть как написали на ветфоруме хозяева. Надо ли говорить, что кошка всю жизнь провела с пустыми течками и в итоге это «потолстевший» живот оказался громадной пиометрой.

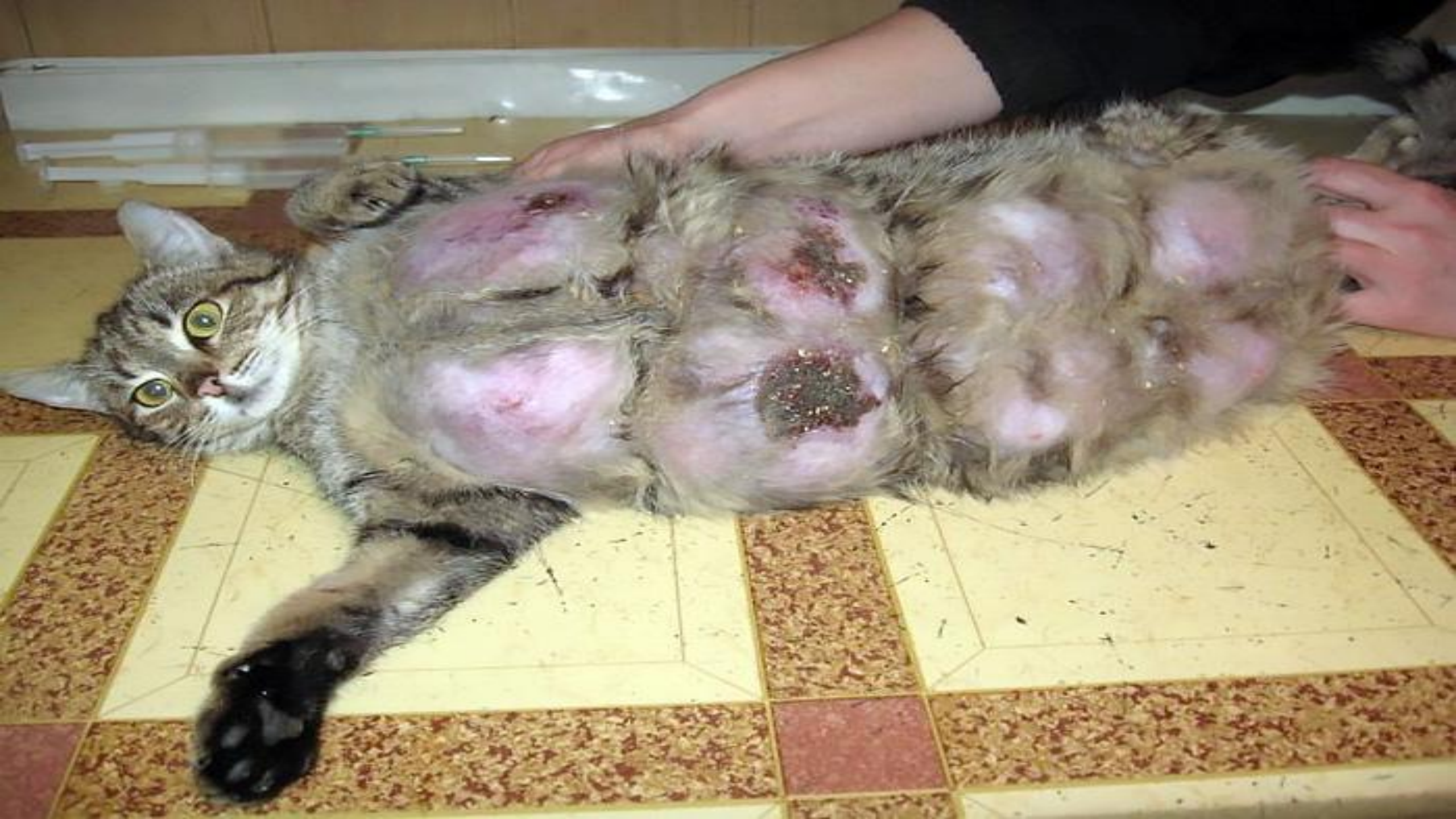Гиперплазия и киста молочной железы, железисто-кистозное перерождение молочной железы, рак молочной железы, маститы. Итог мучительная смерть животного или сложные и дорогие операции.

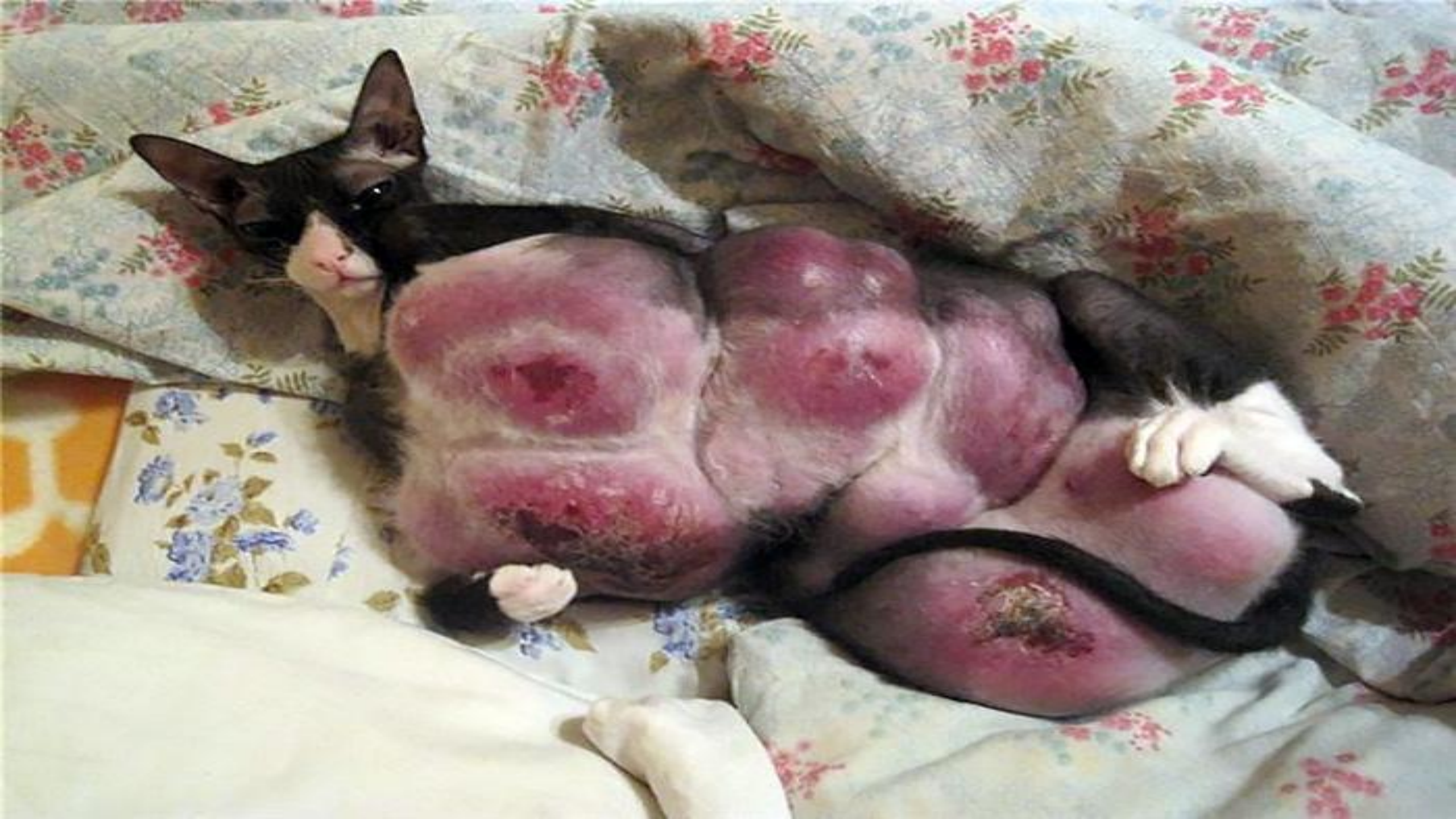






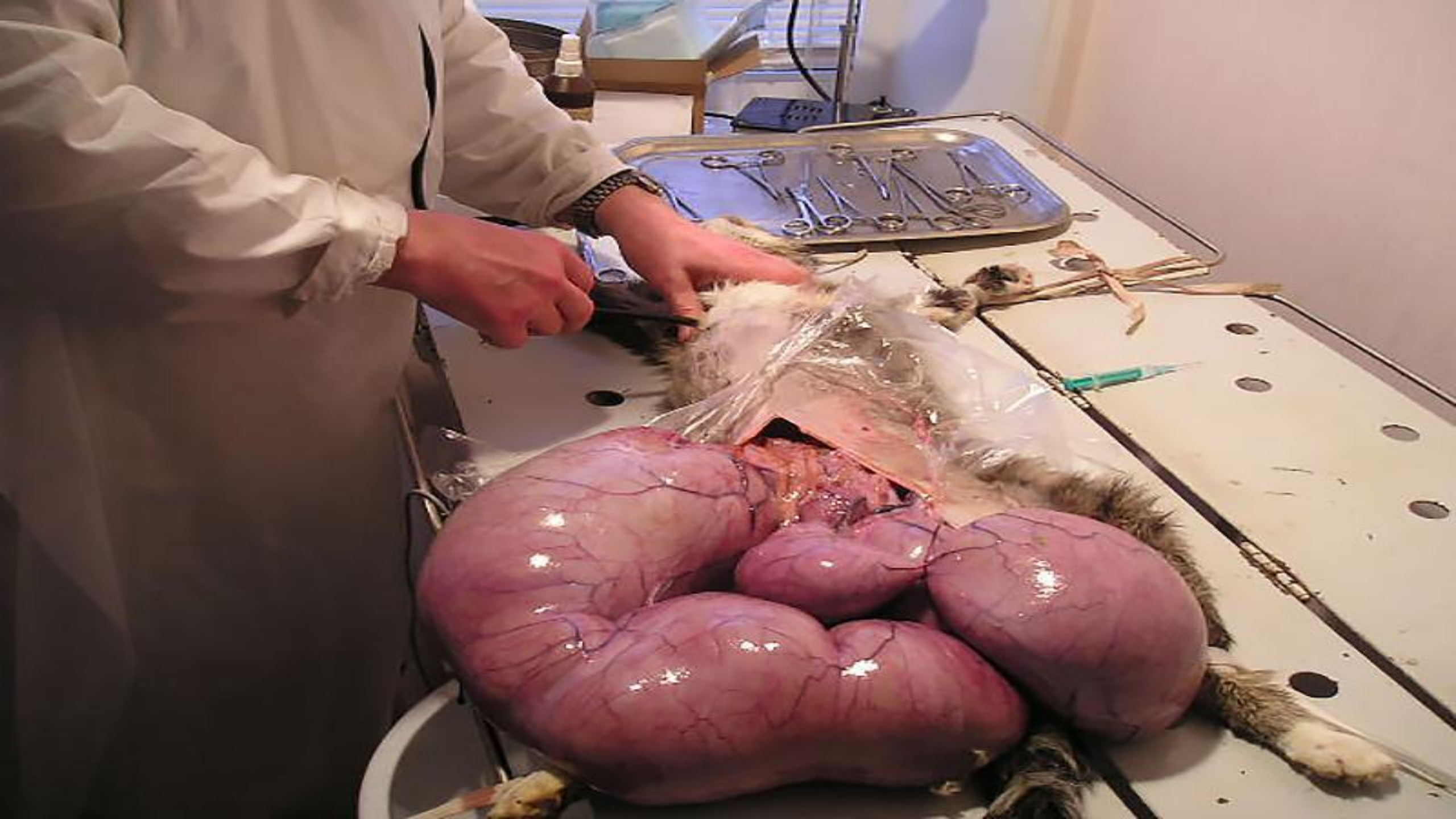


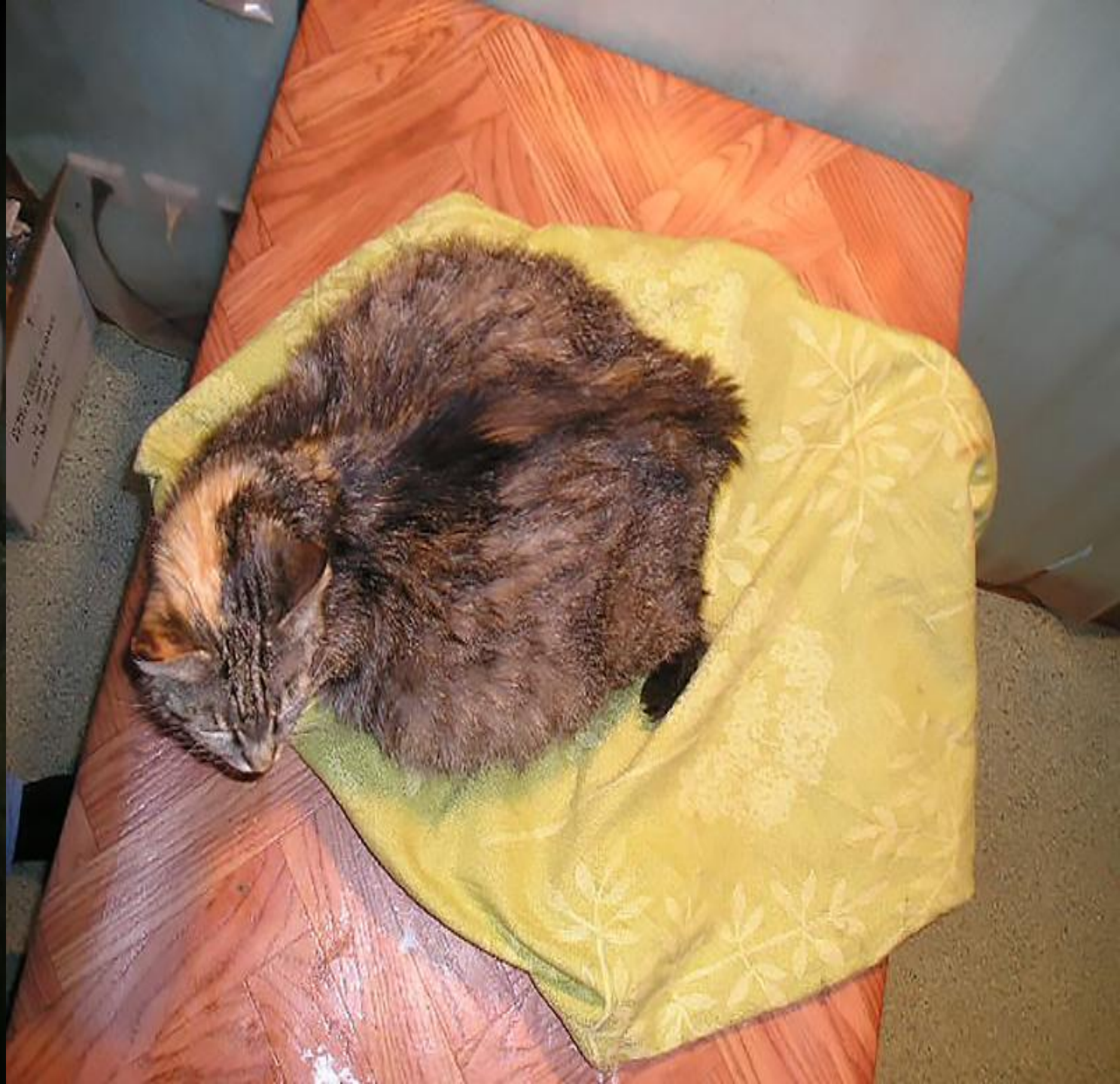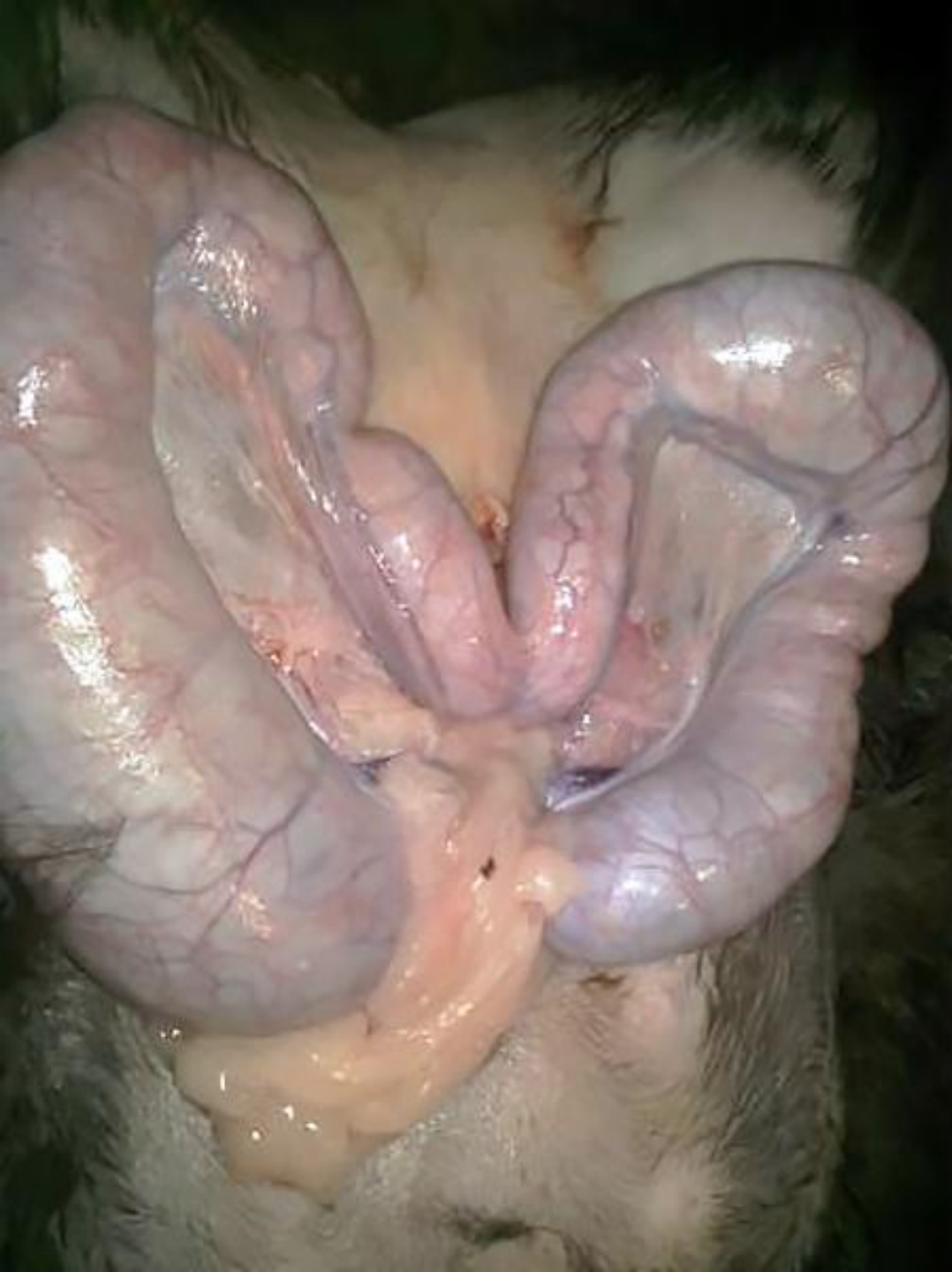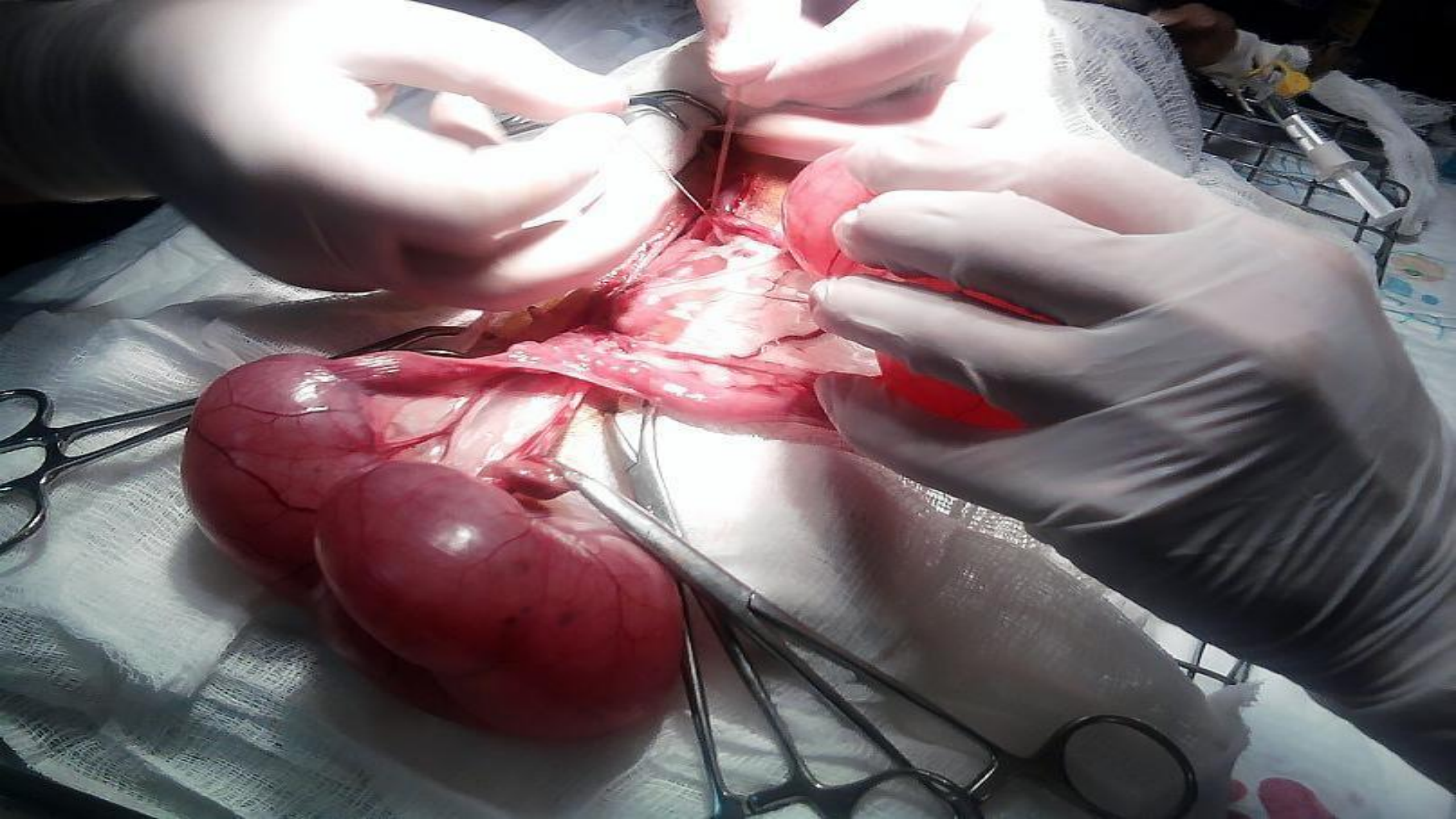


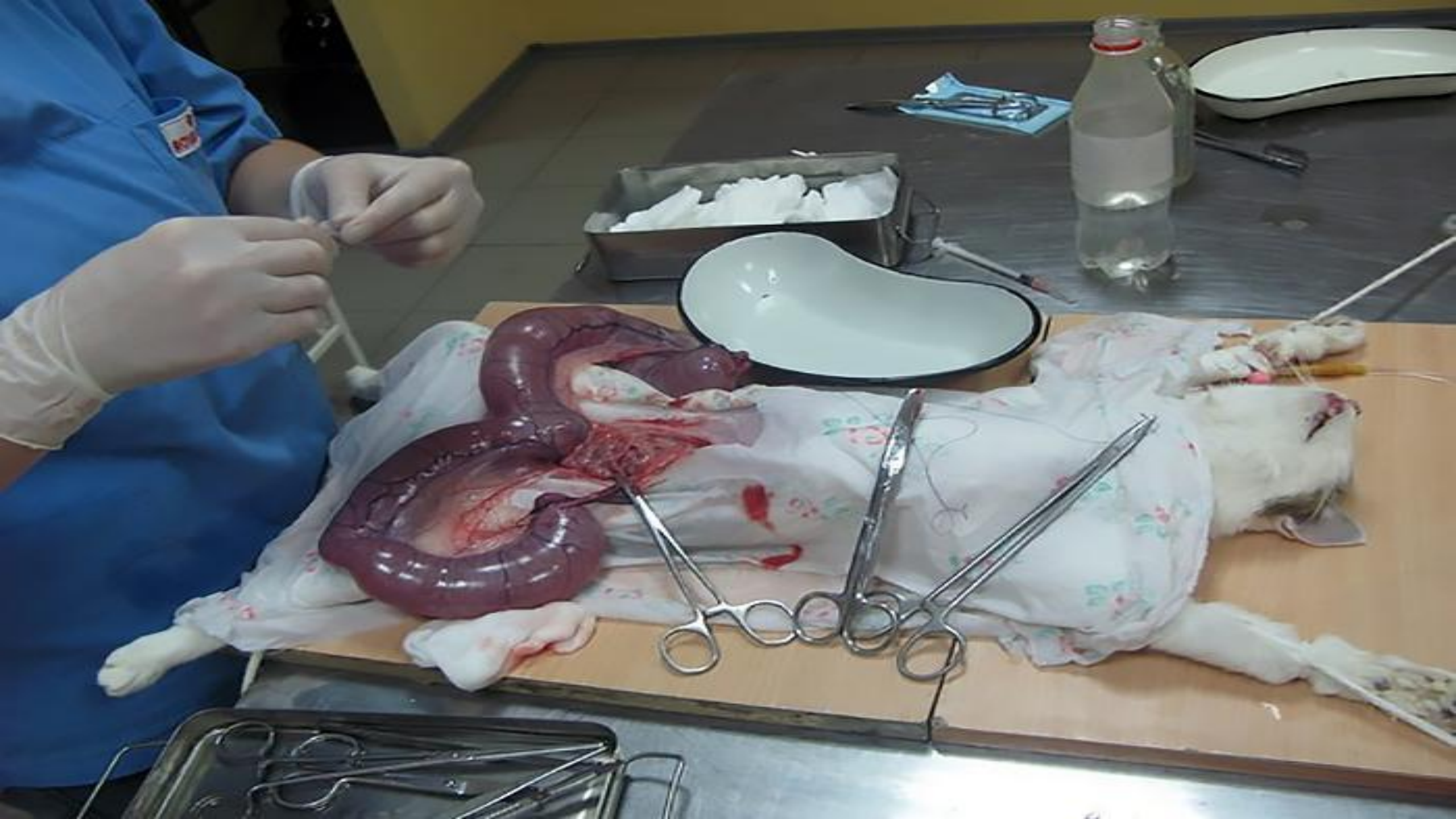Виды и размеры гнойной пиометры и гидрометры. На первых двух известная в сообществе фотография, как выглядела кошка и что из нее вытащили. Впрочем, на последующих тоже встречаются парные фотографии.

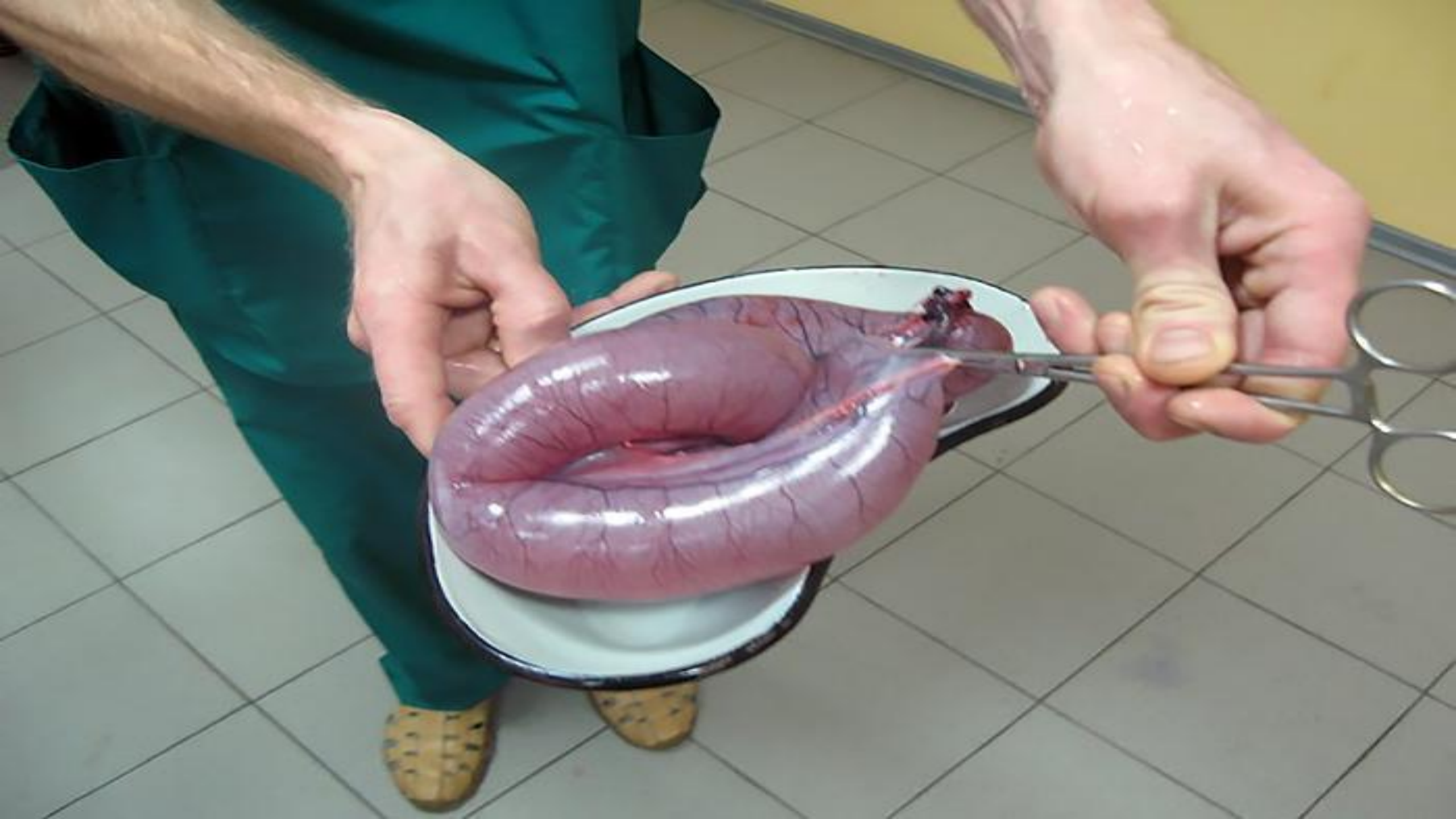Размер НОРМАЛЬНОЙ МАТКИ не превышает 5 см, размер матки наполненный под завязку гноем на фотографиях.









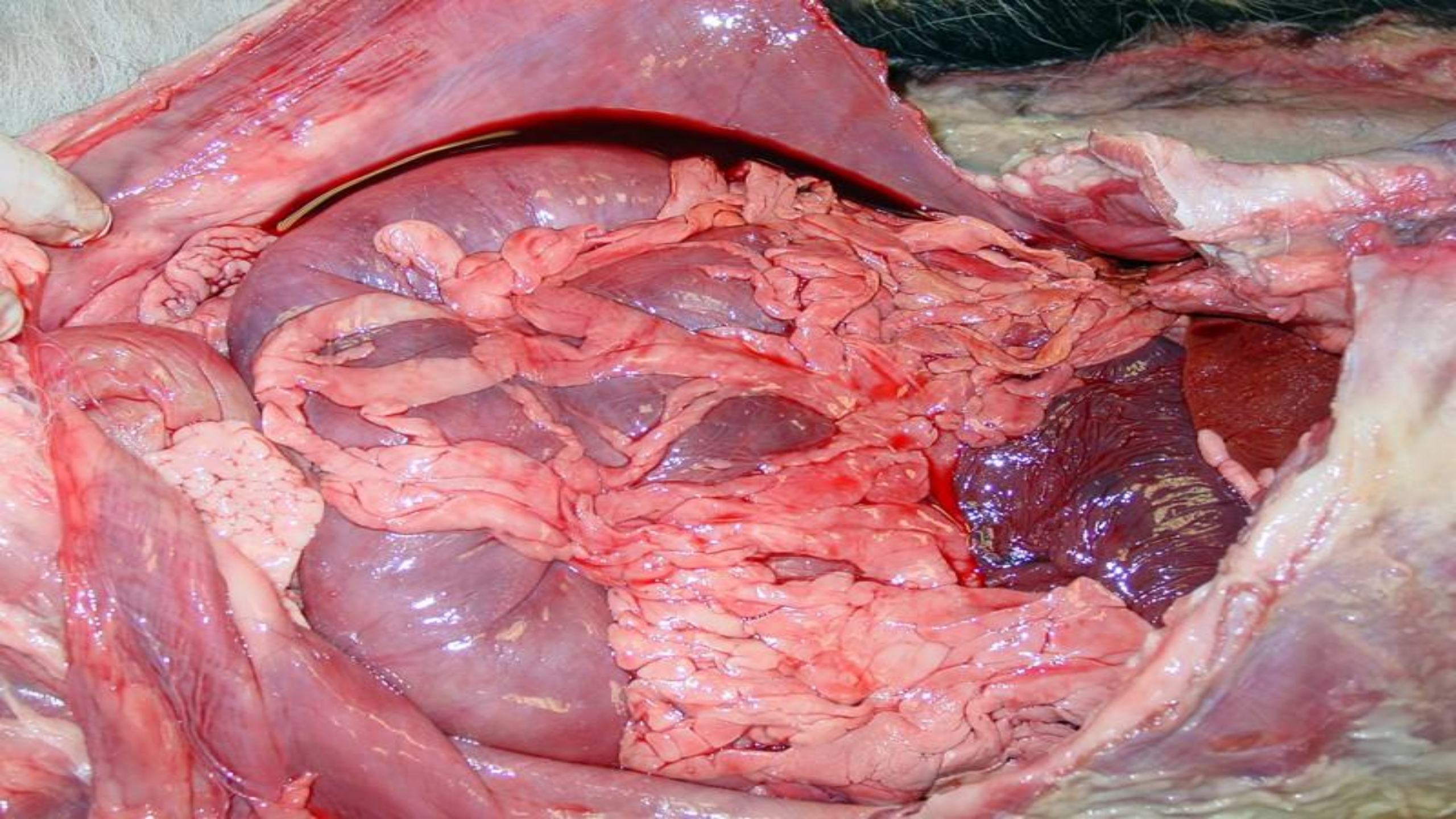



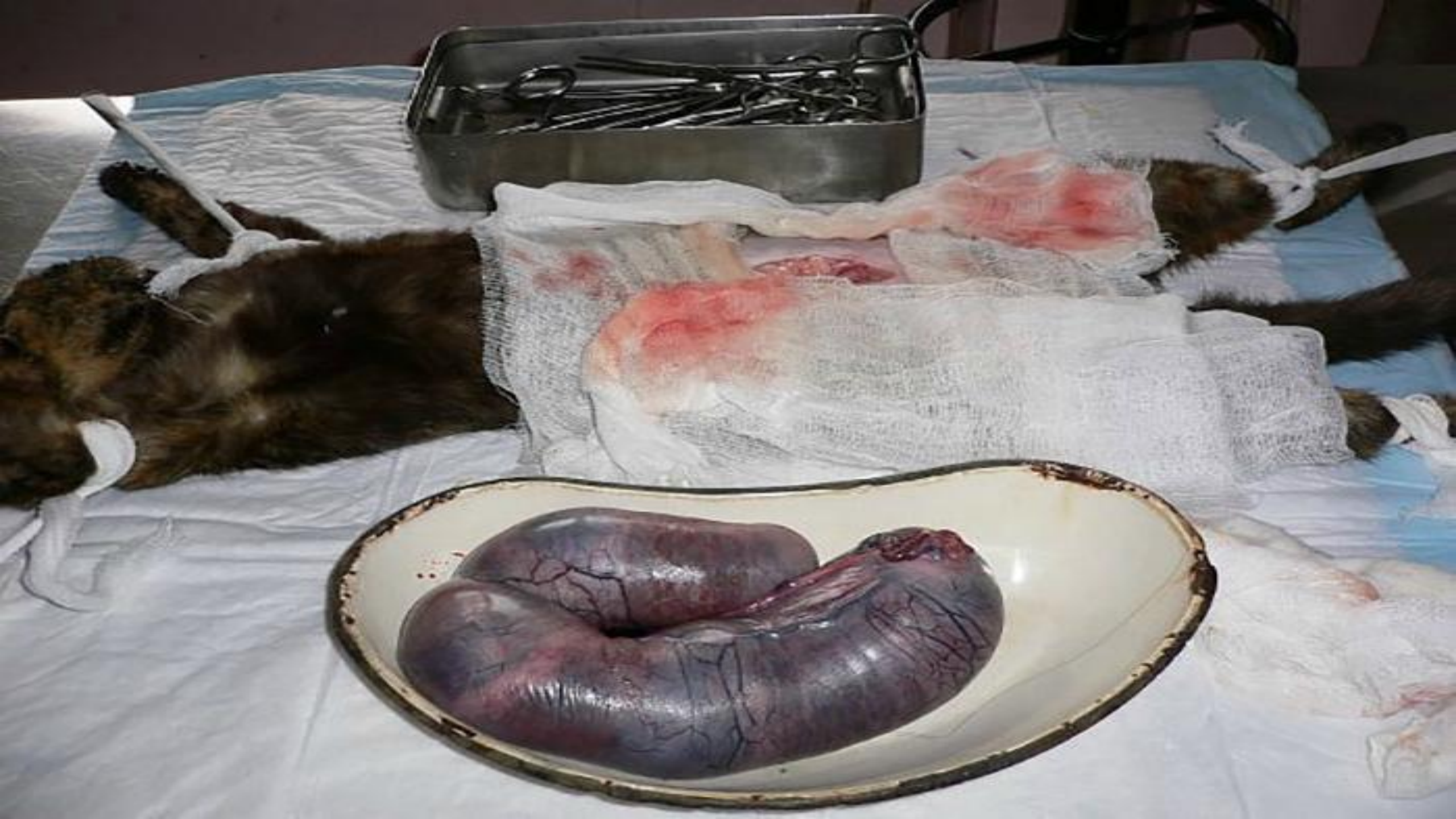
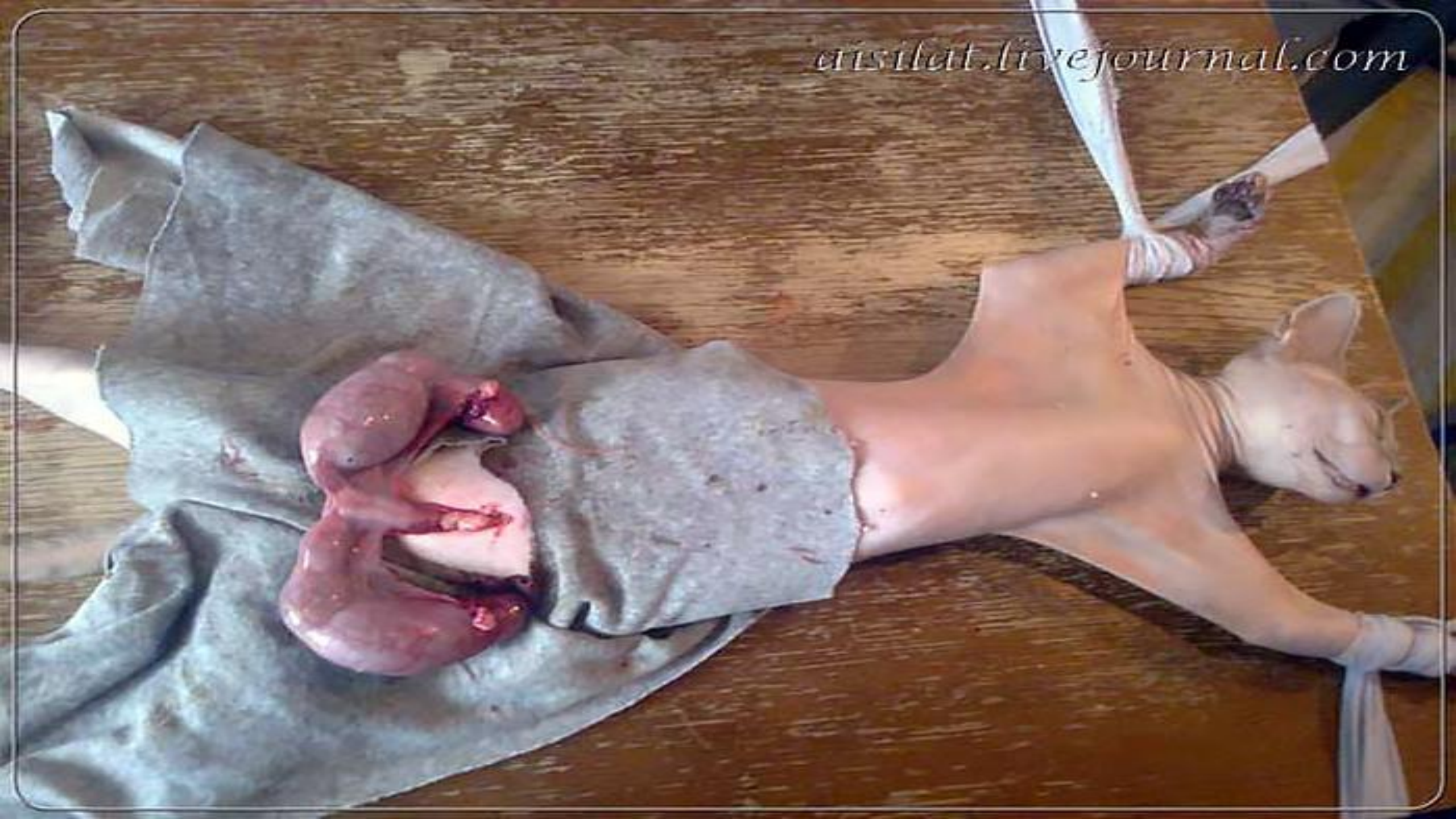Healthy Uterine
Horn

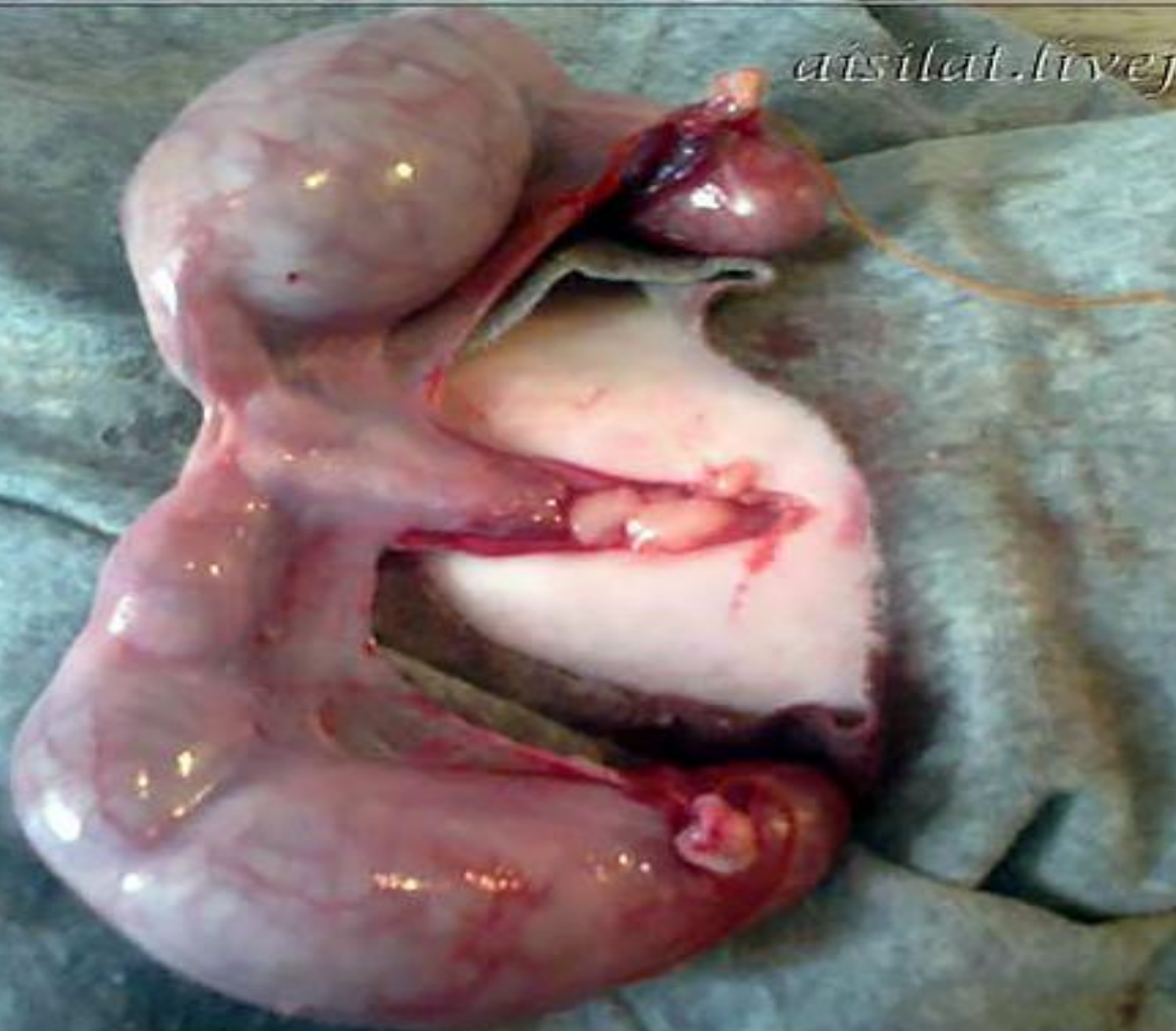This image shows a surgical specimen consisting of two uterine horns. The horn on the left is a healthy uterine horn, appearing pinkish-red and relatively normal in size. The horn on the right is a pyometra, which is significantly enlarged, dark red, and has a thick, irregular wall. The pyometra is filled with a dark, bloody, purulent discharge. The pyometra is connected to the healthy uterine horn by a narrow isthmus. The pyometra is resting on a blue surgical drape.

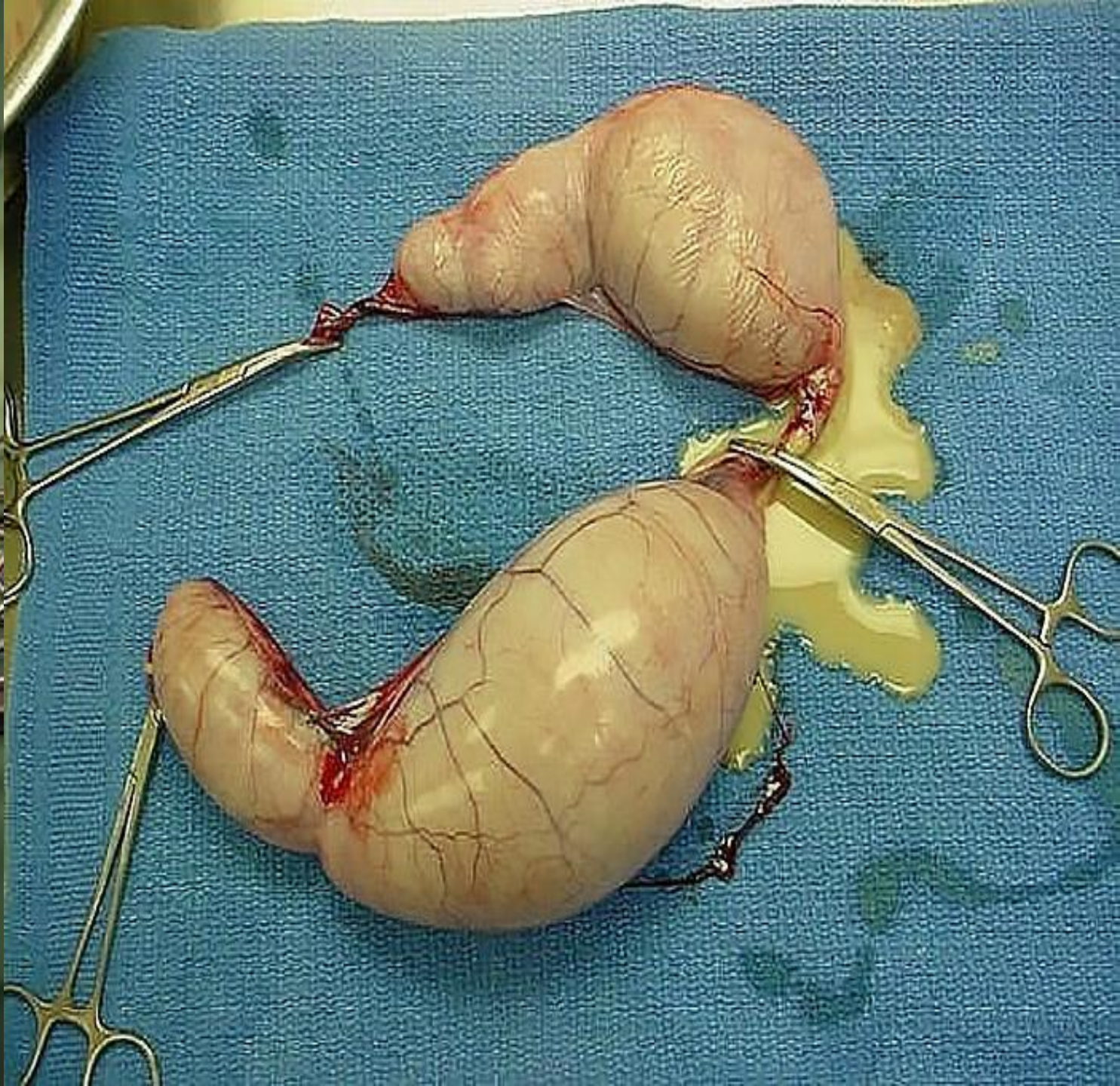
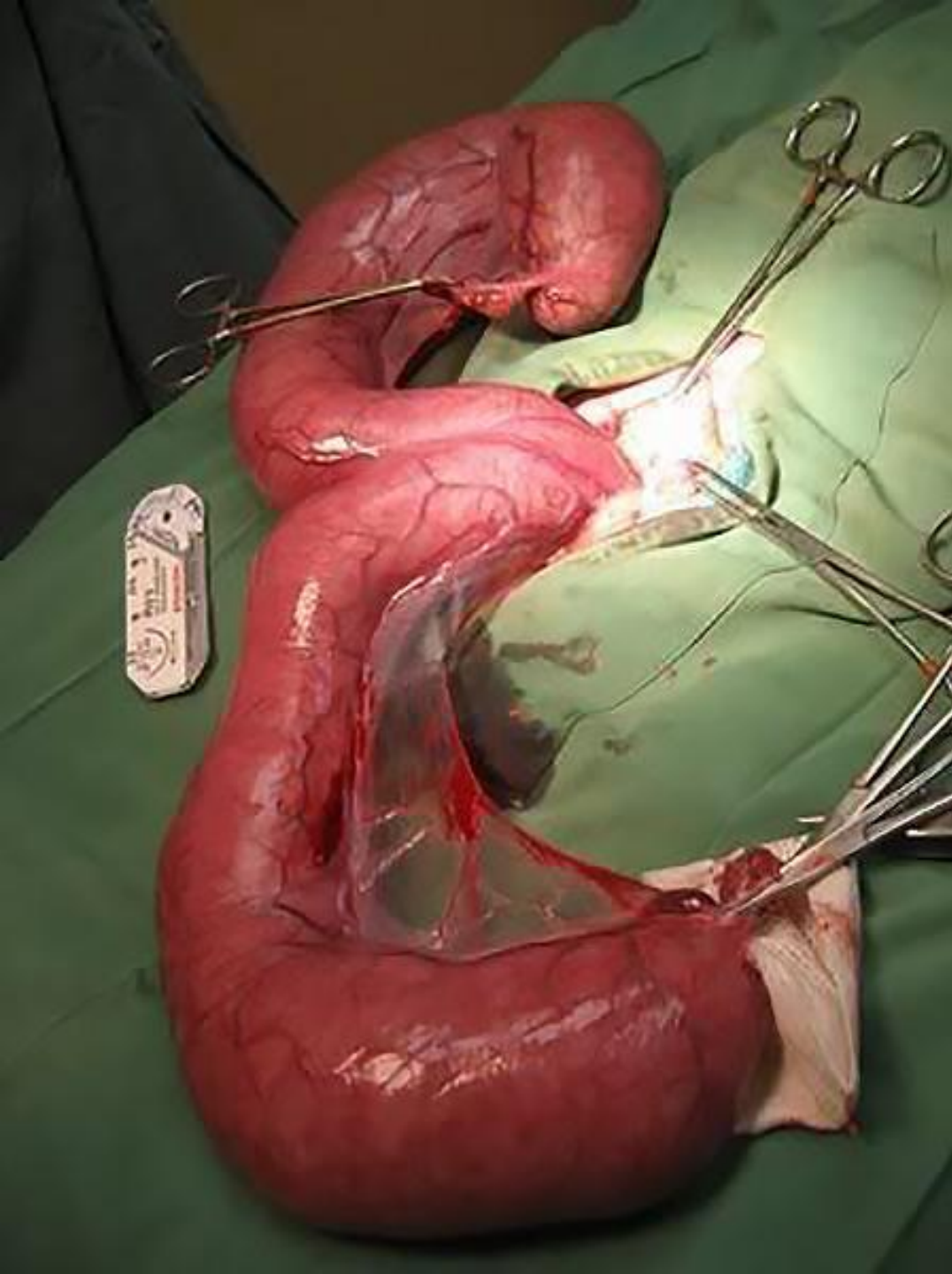
Pyometra

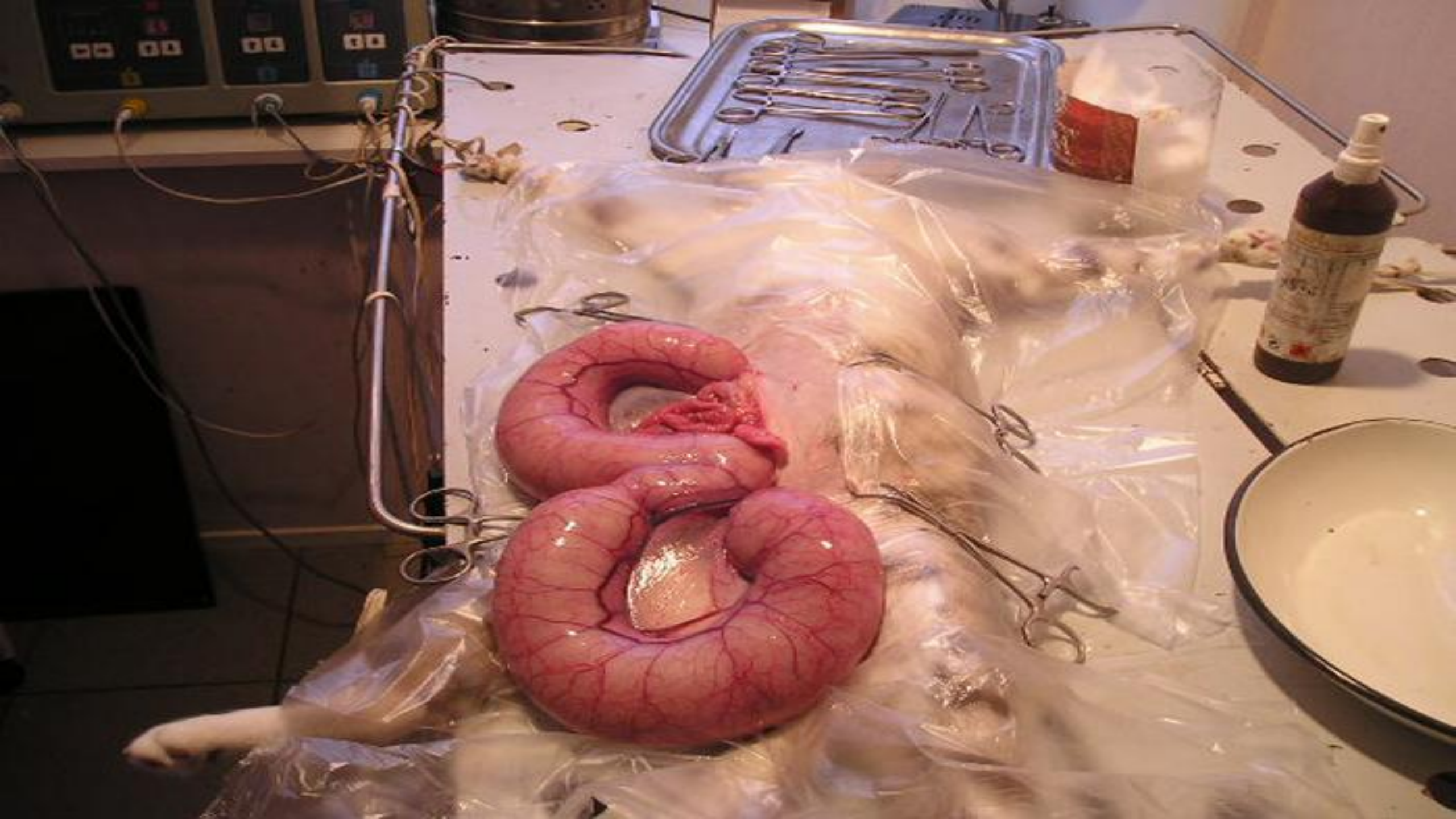

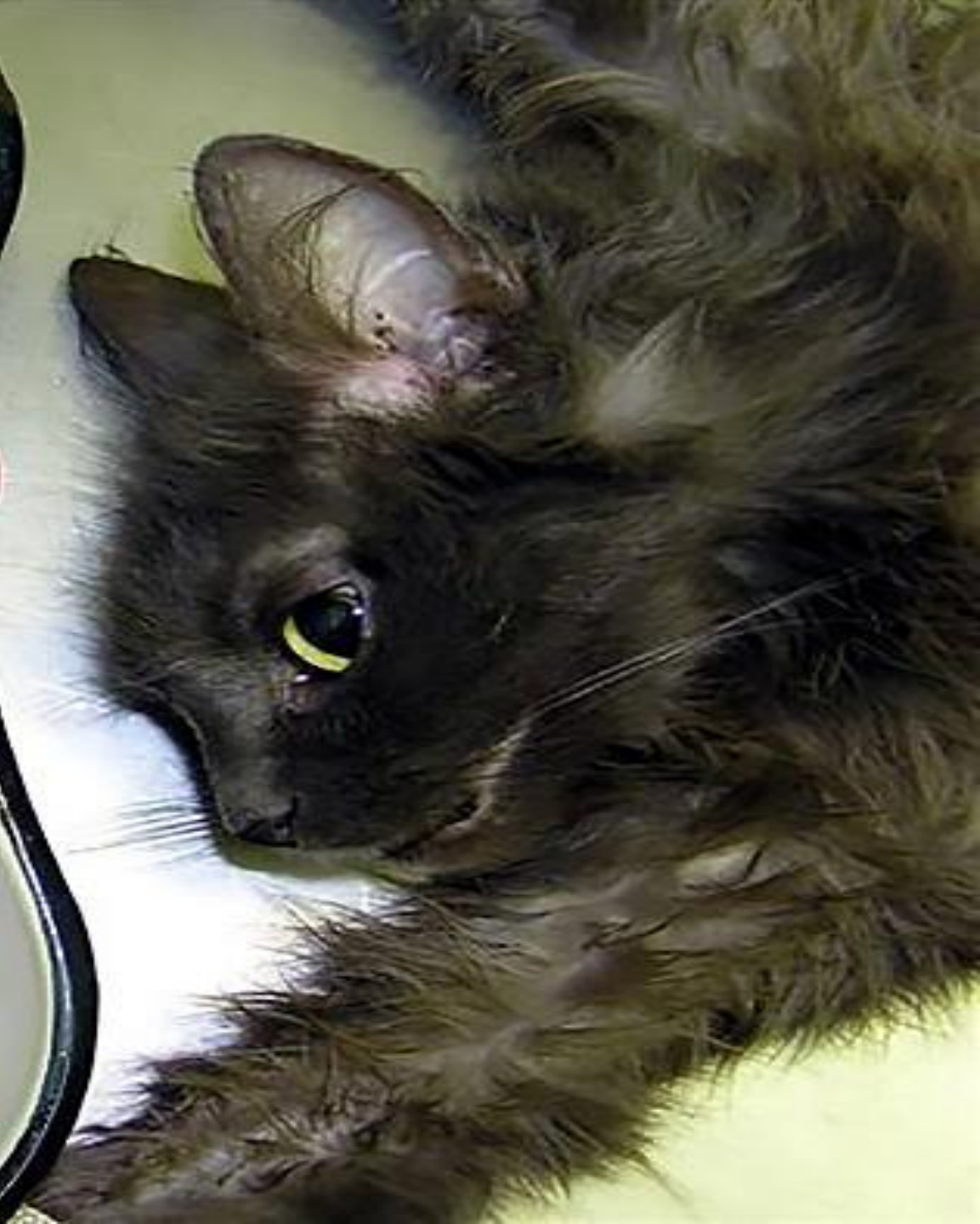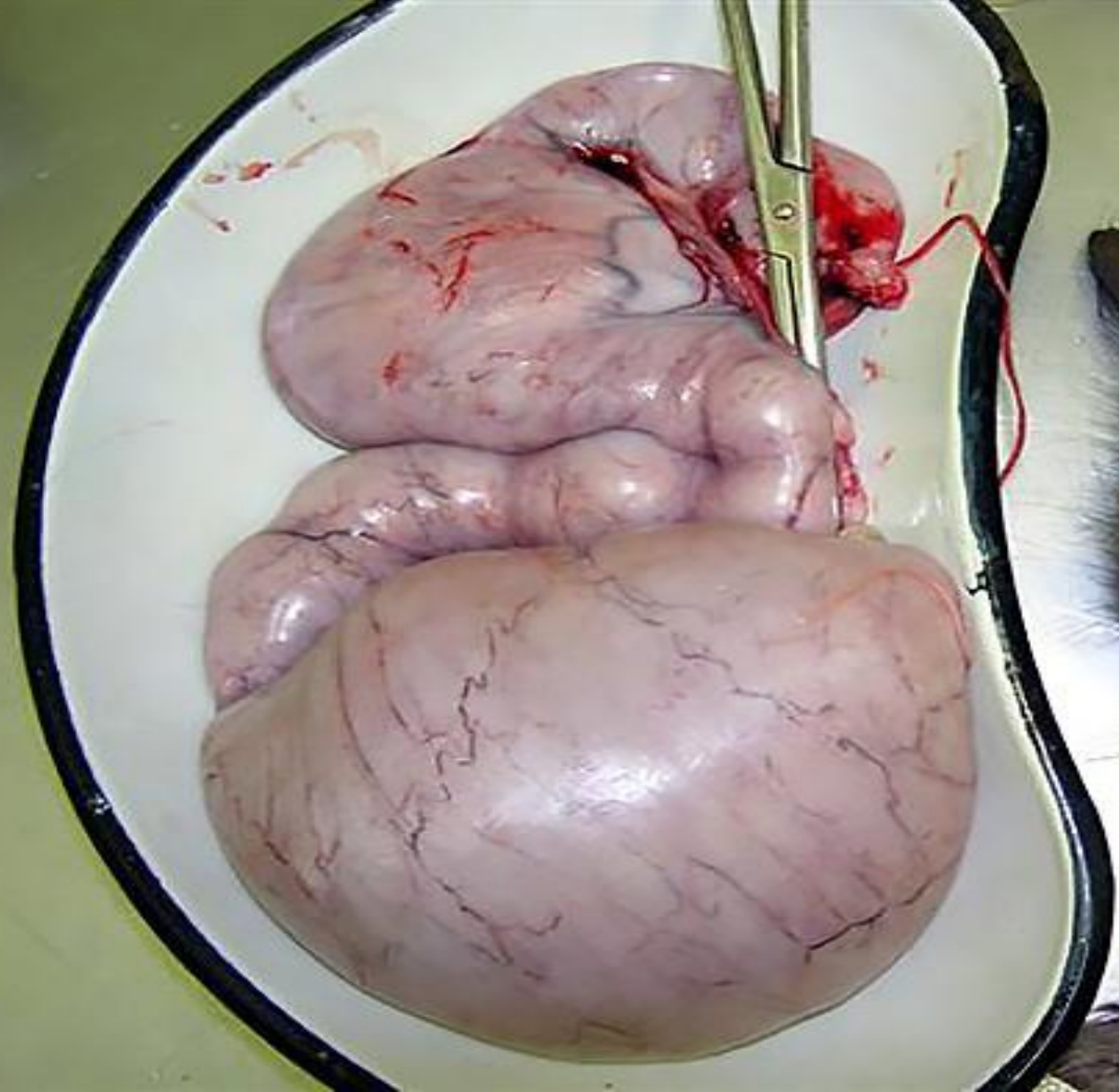




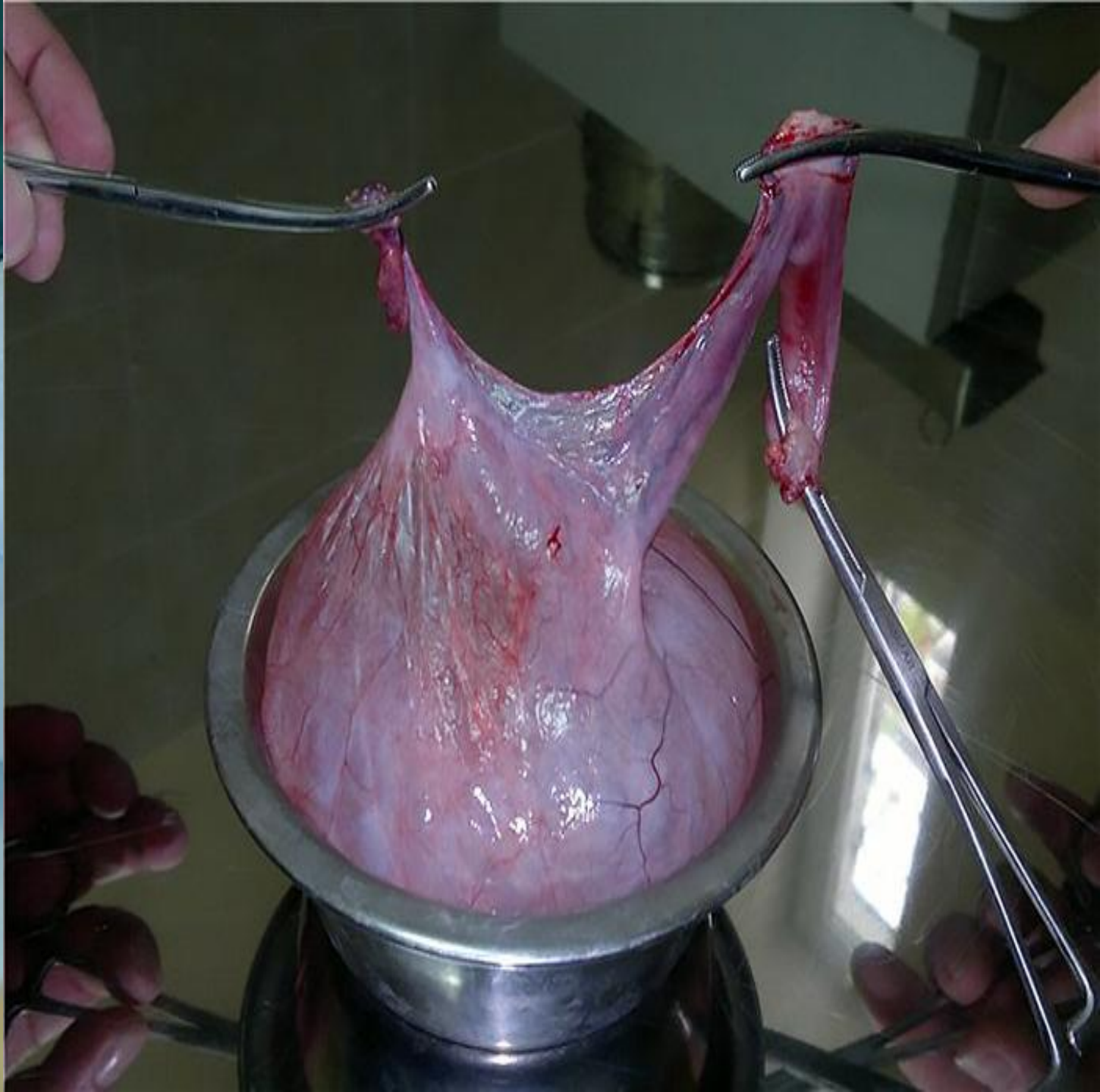
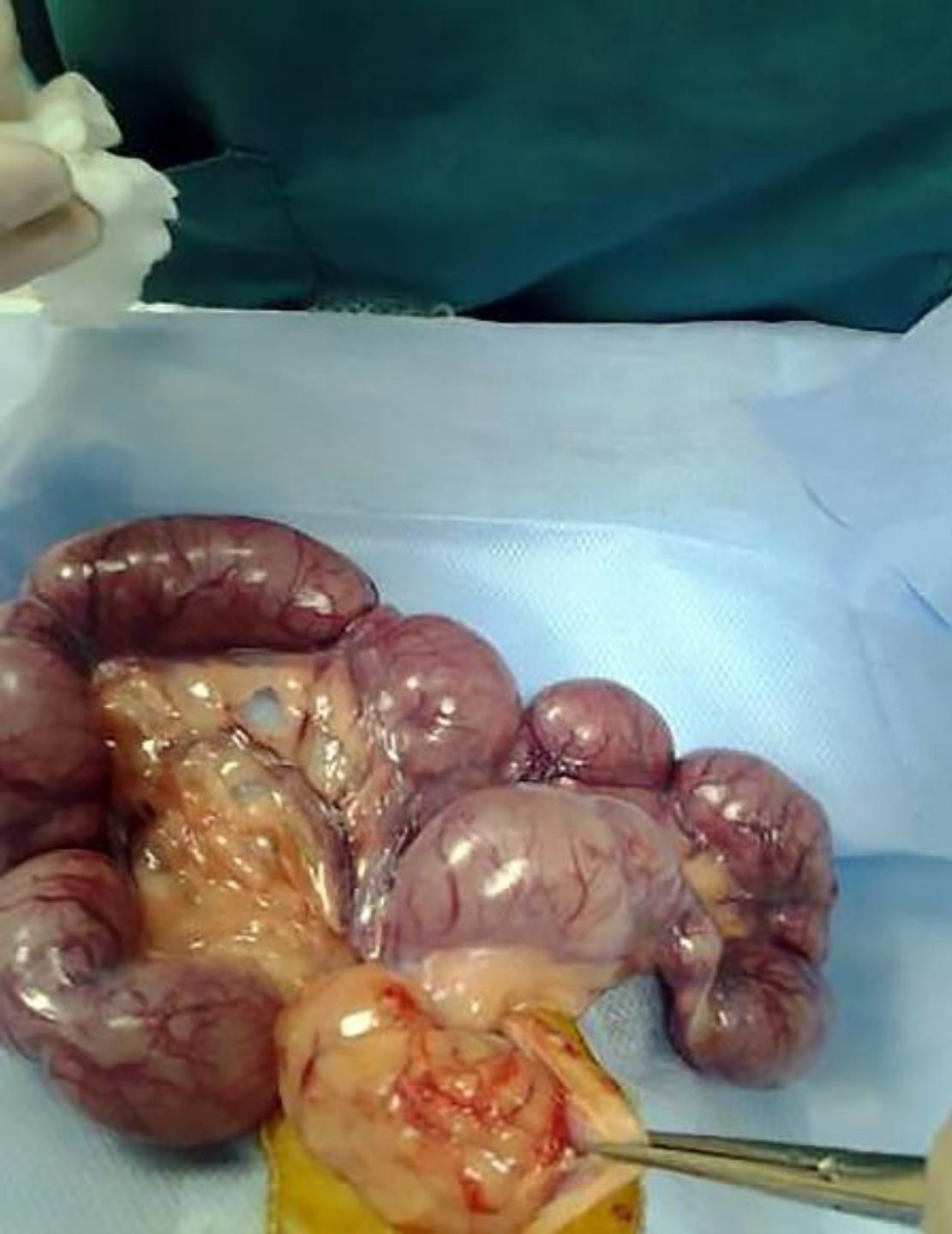
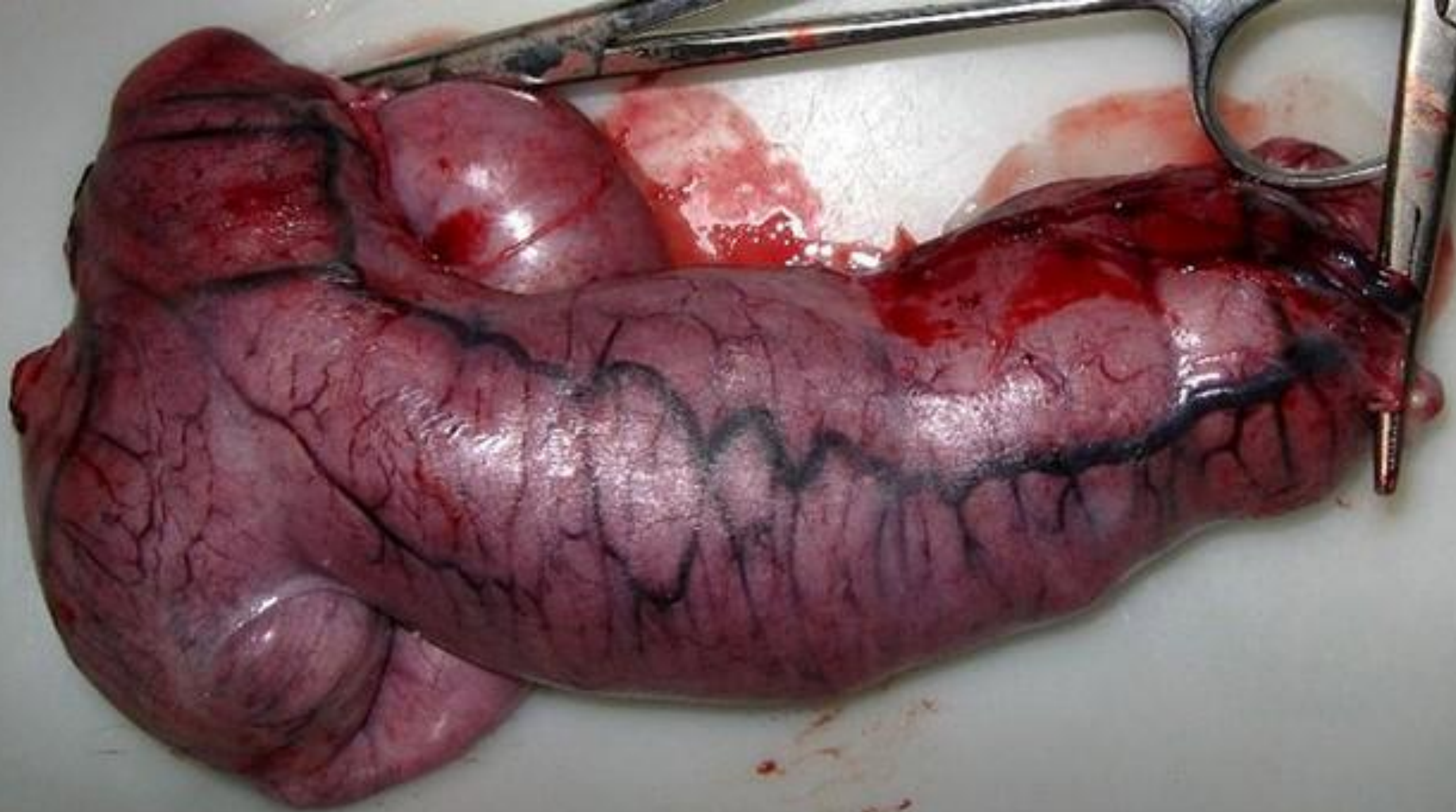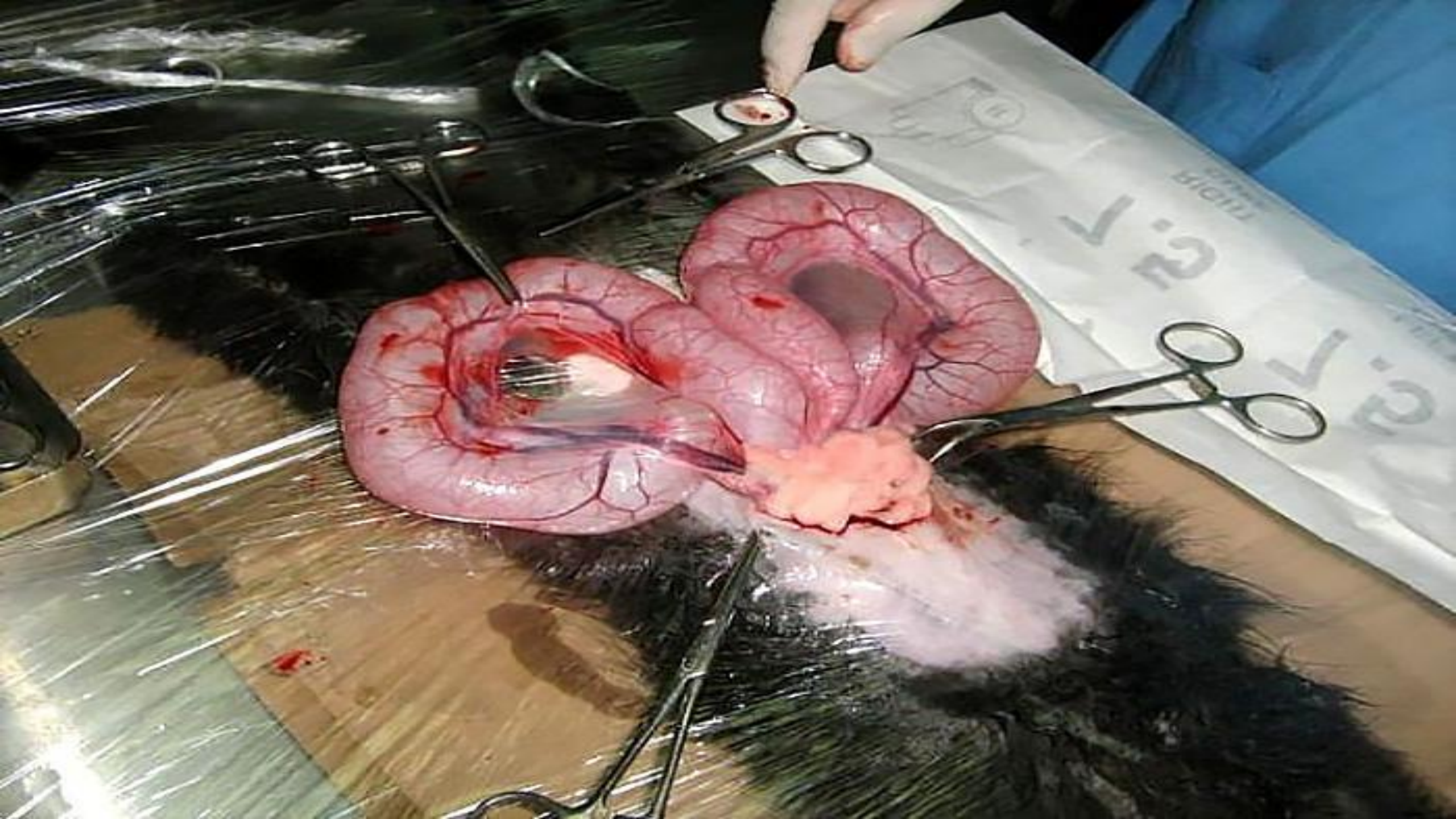


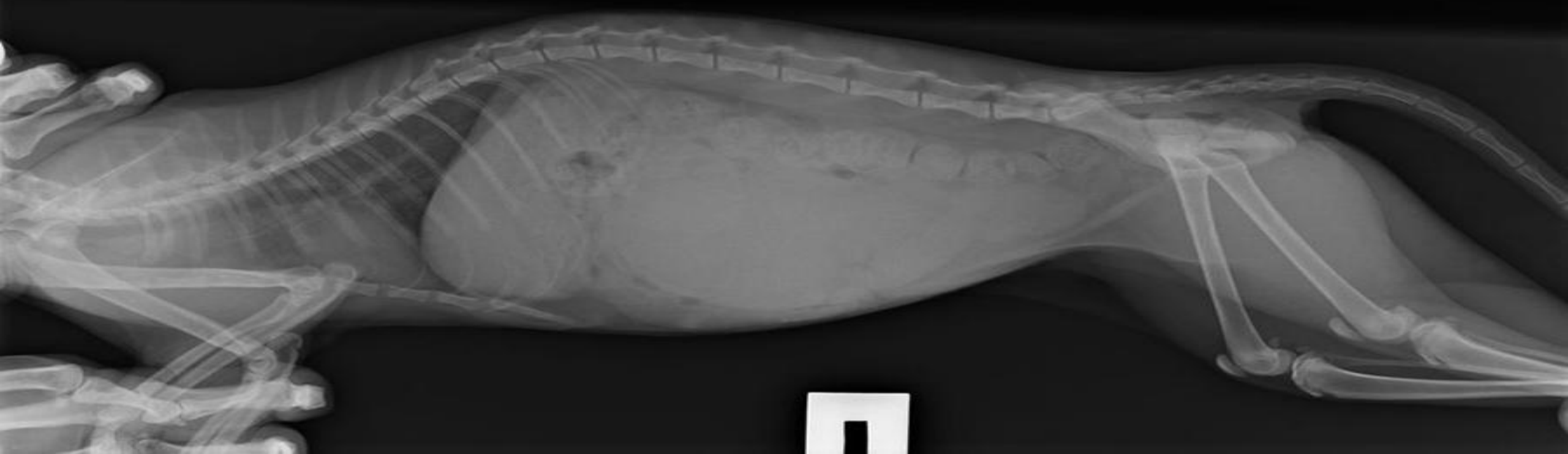
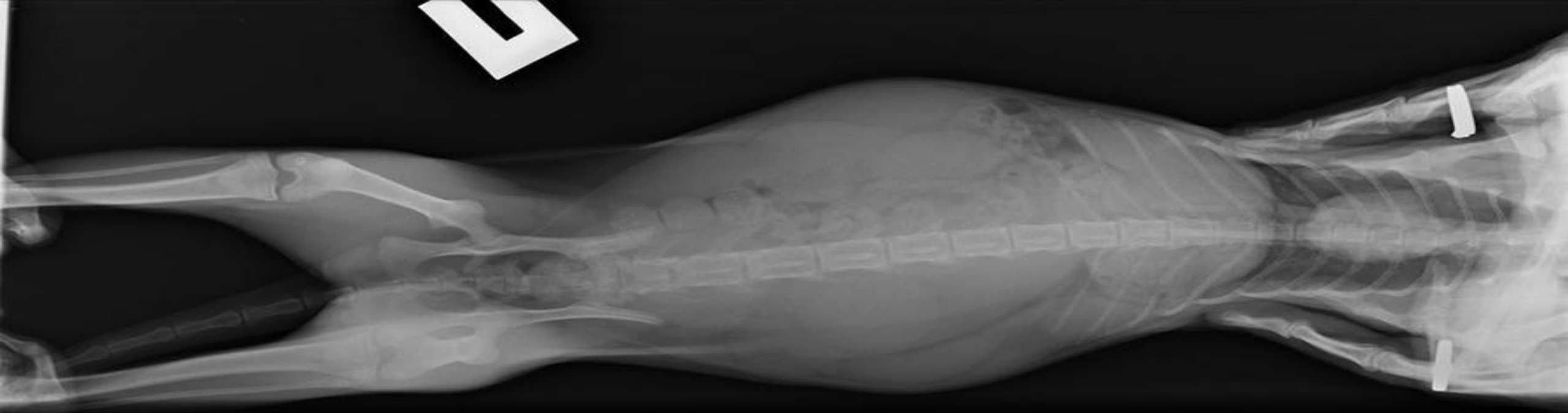









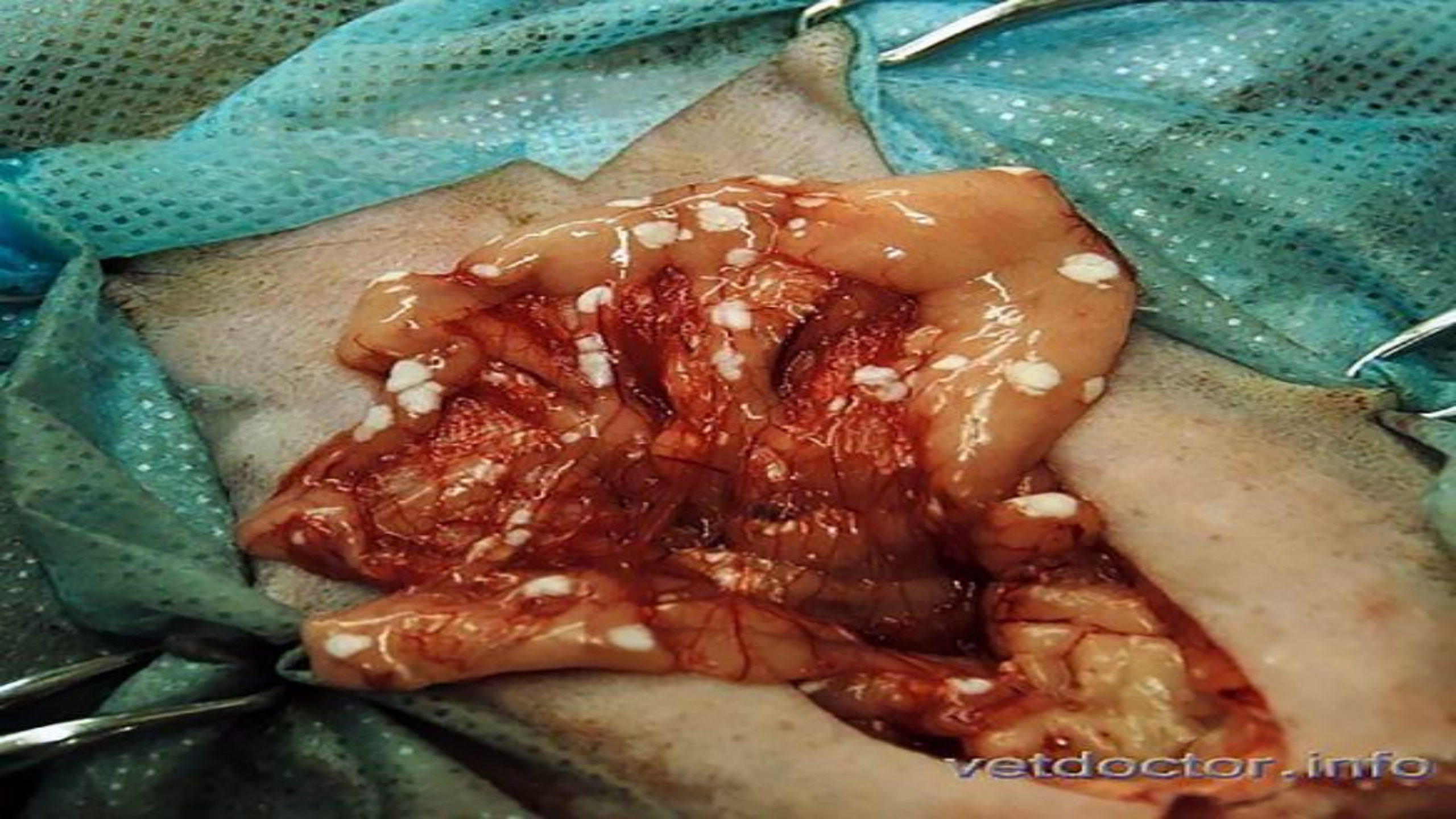






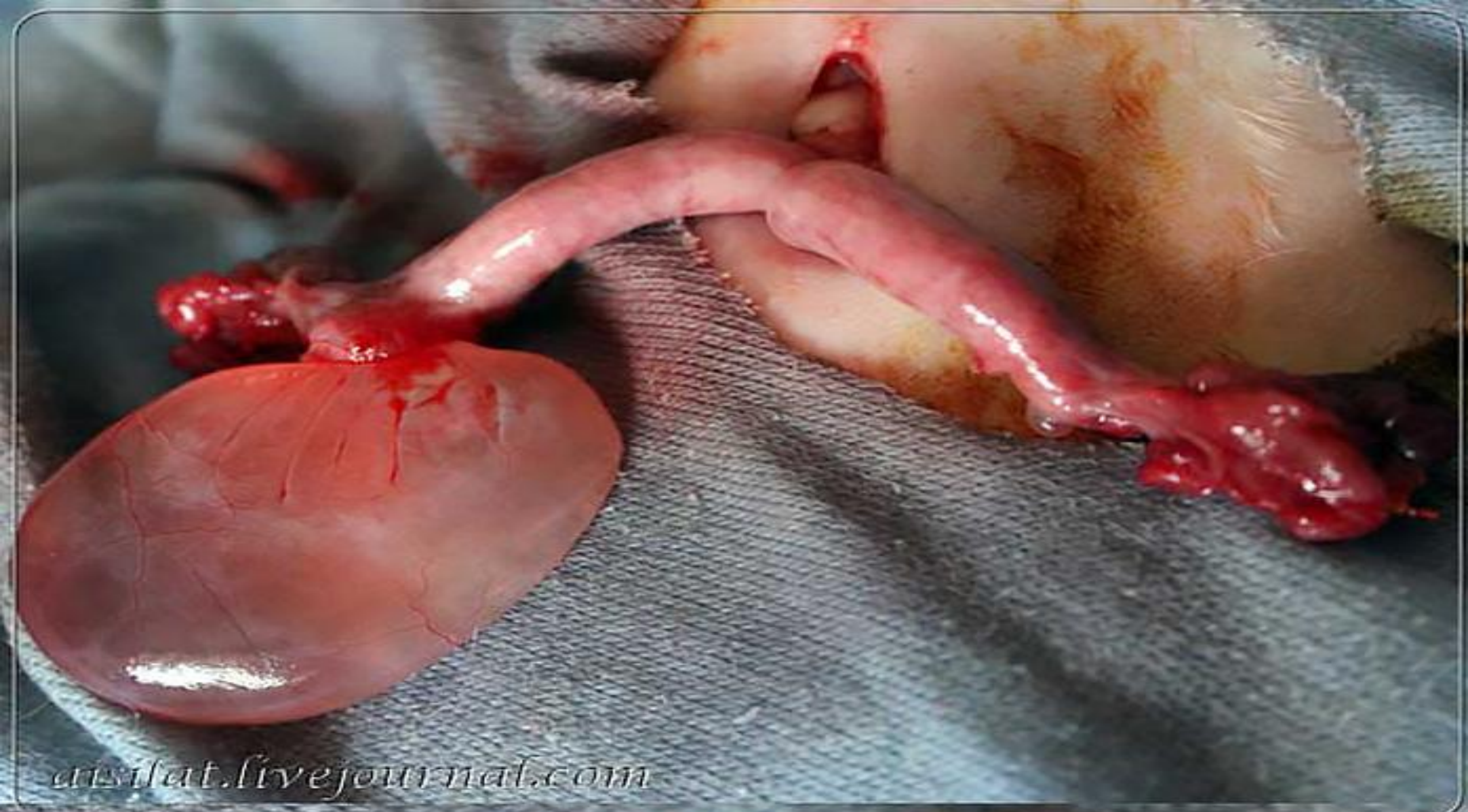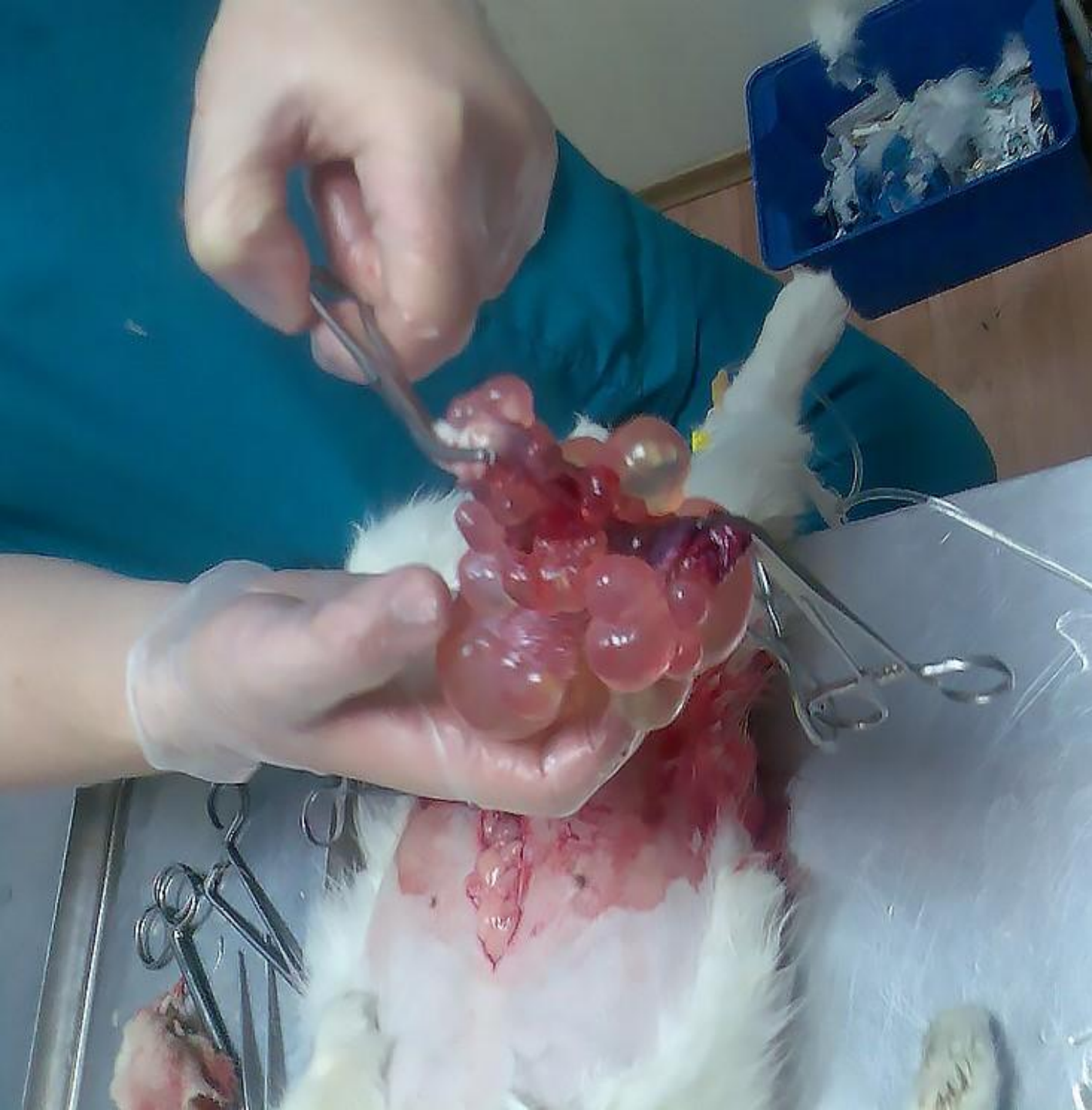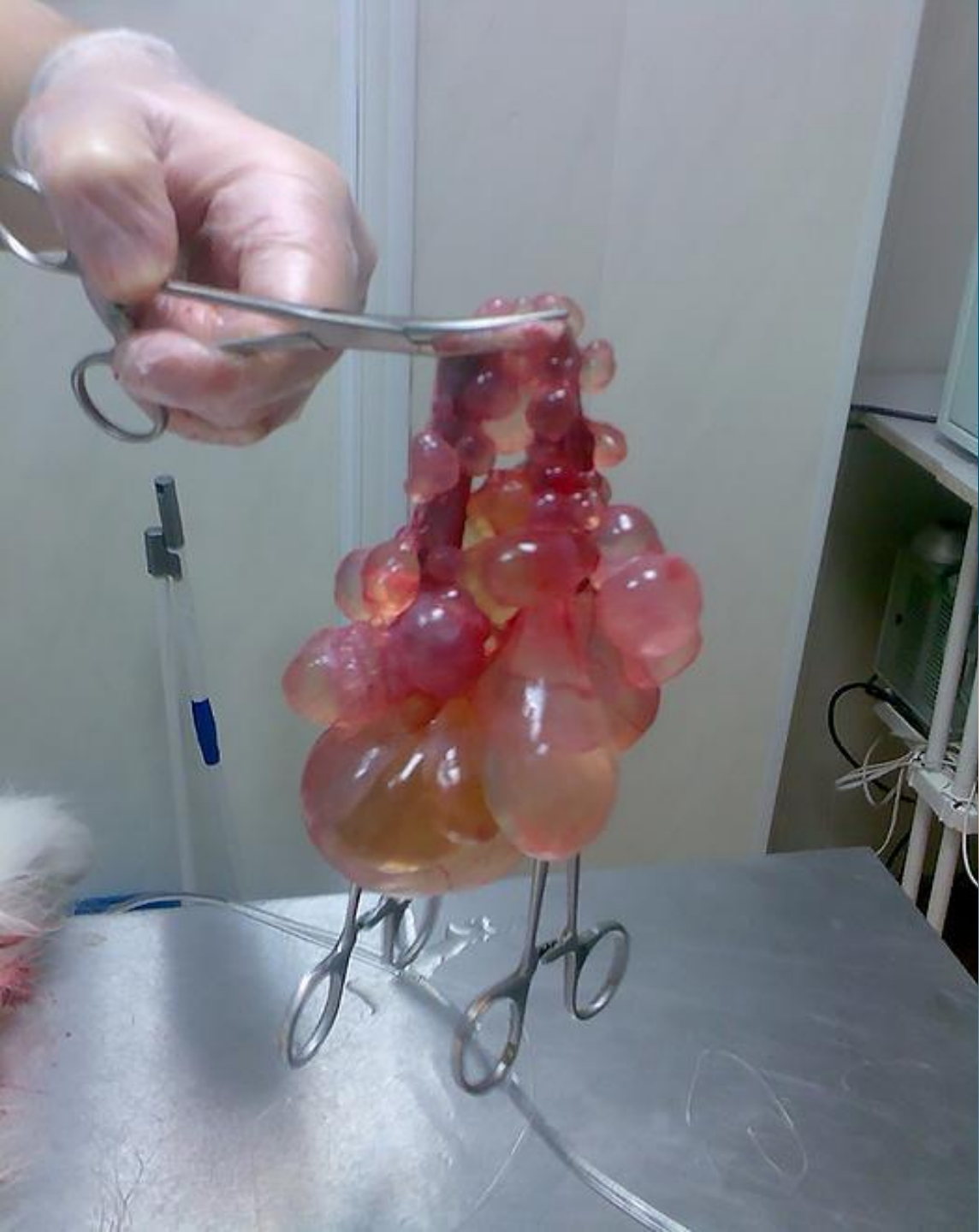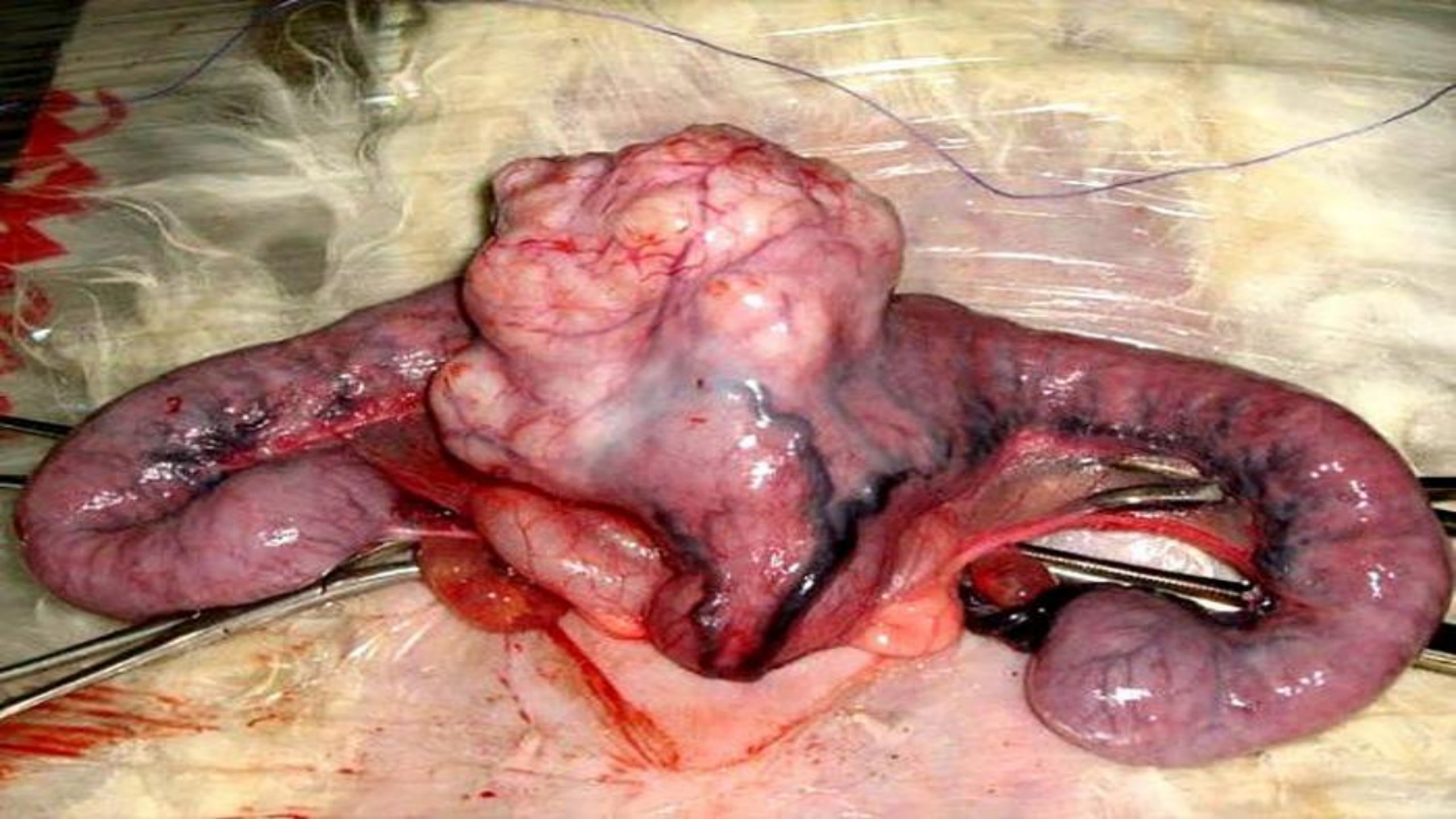
На последнем фото кстати перитонит от разорвавшейся пиометры.

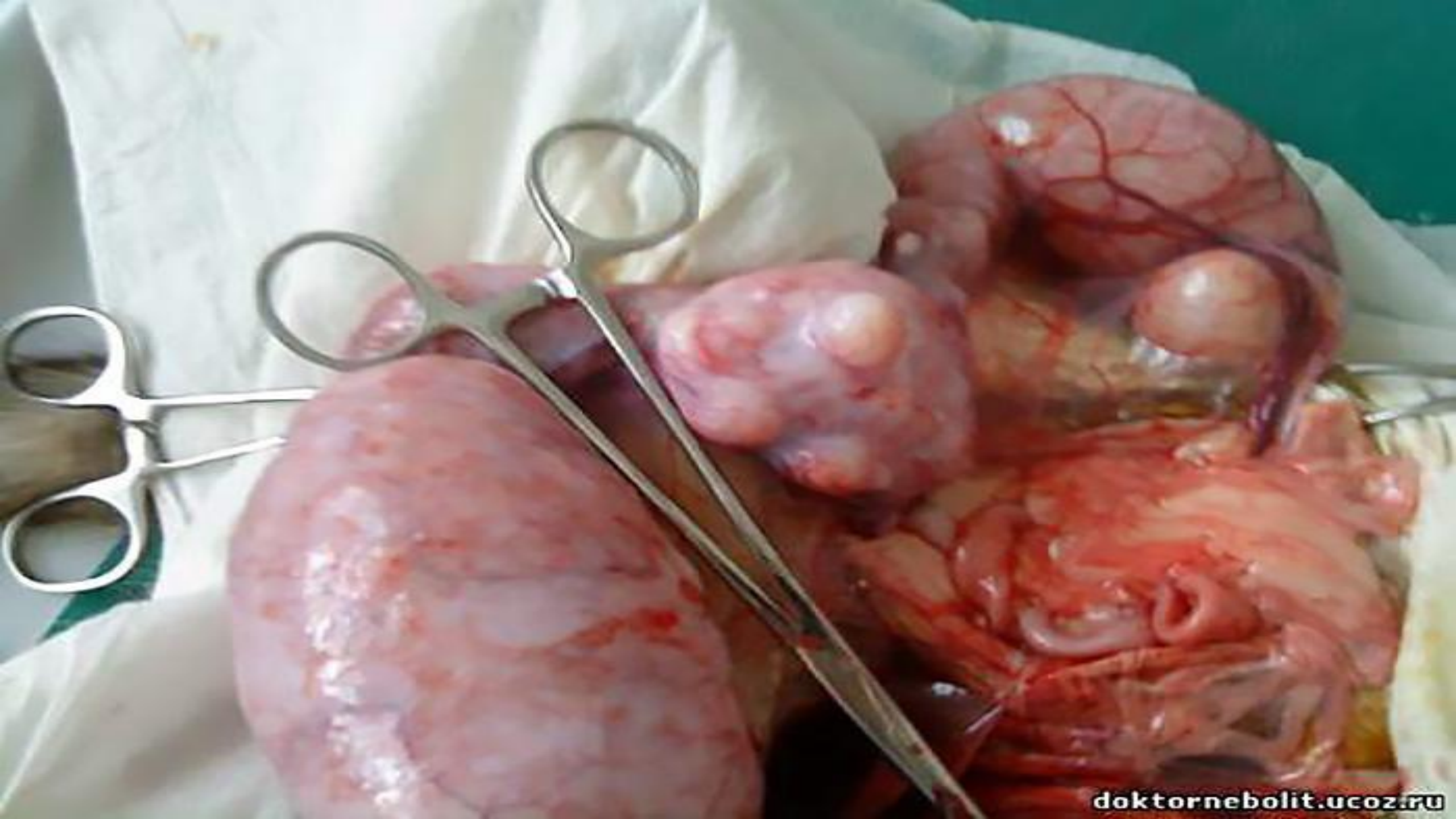Ну и онкология, то есть совсем серьезные последствия пустых течек, гормональных сбоев и таблеточек от хотелок. Кисты яичников, рак матки и рак молочной железы.

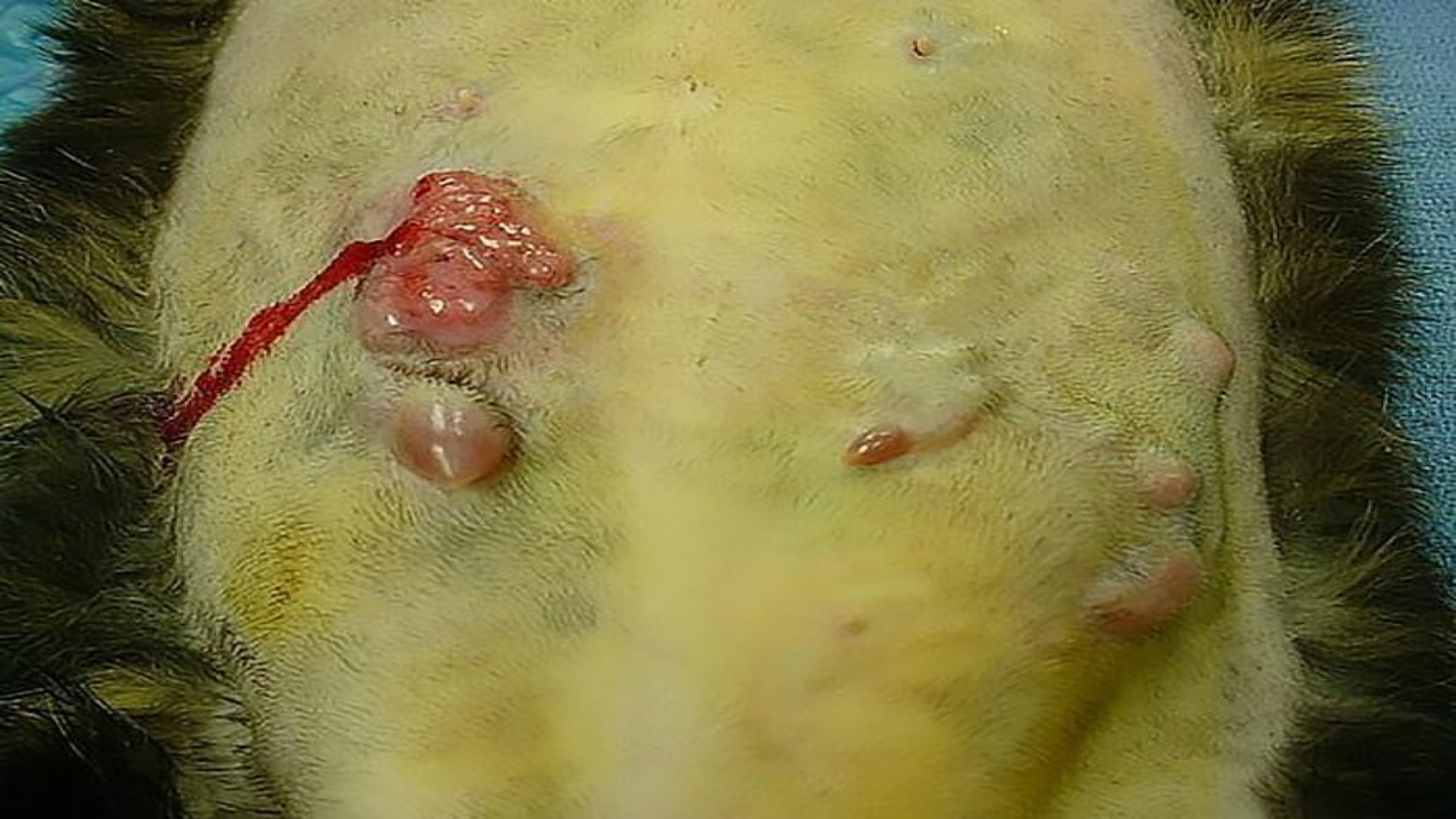

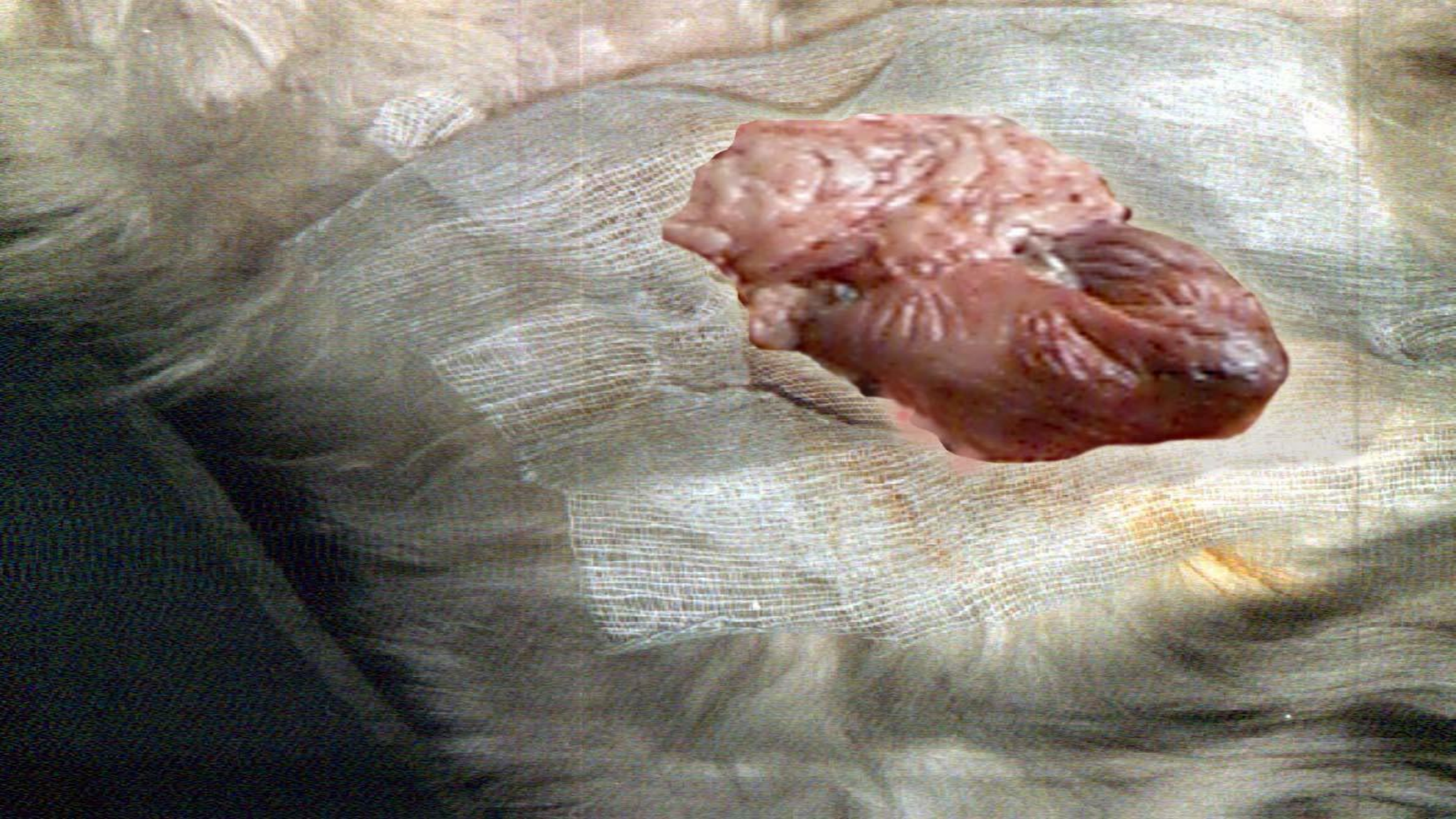
anisfat.livejournal.com

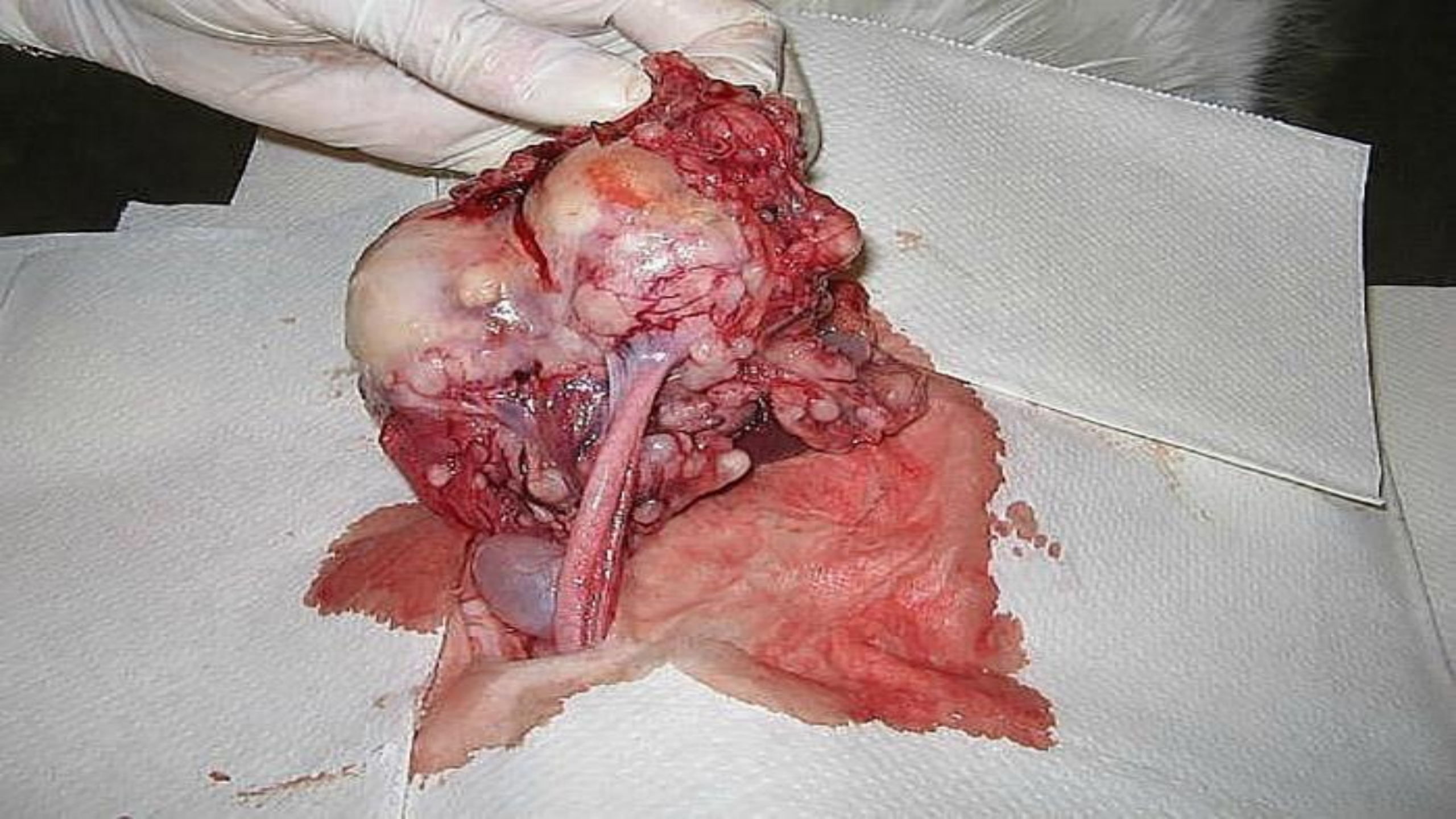


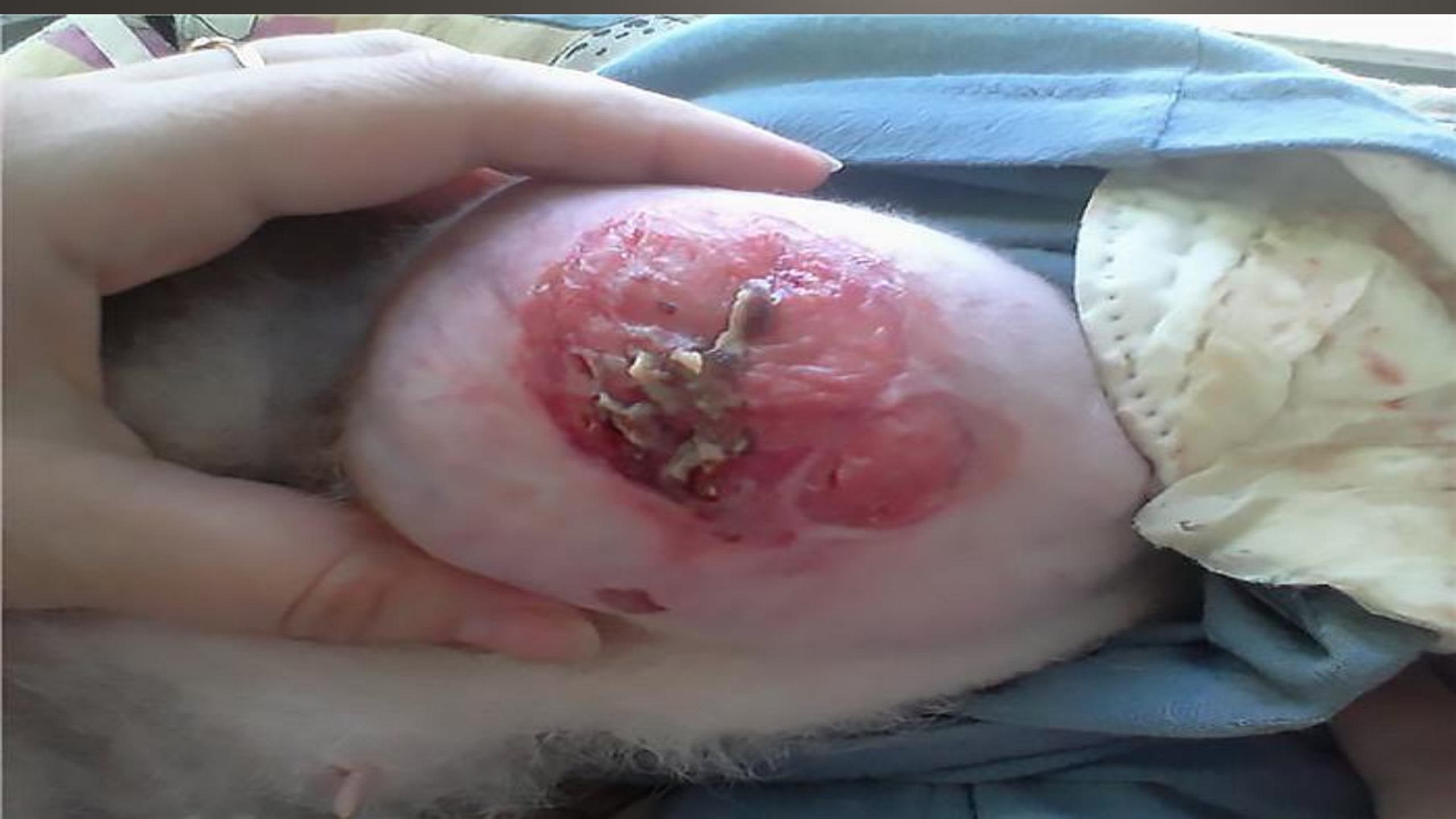


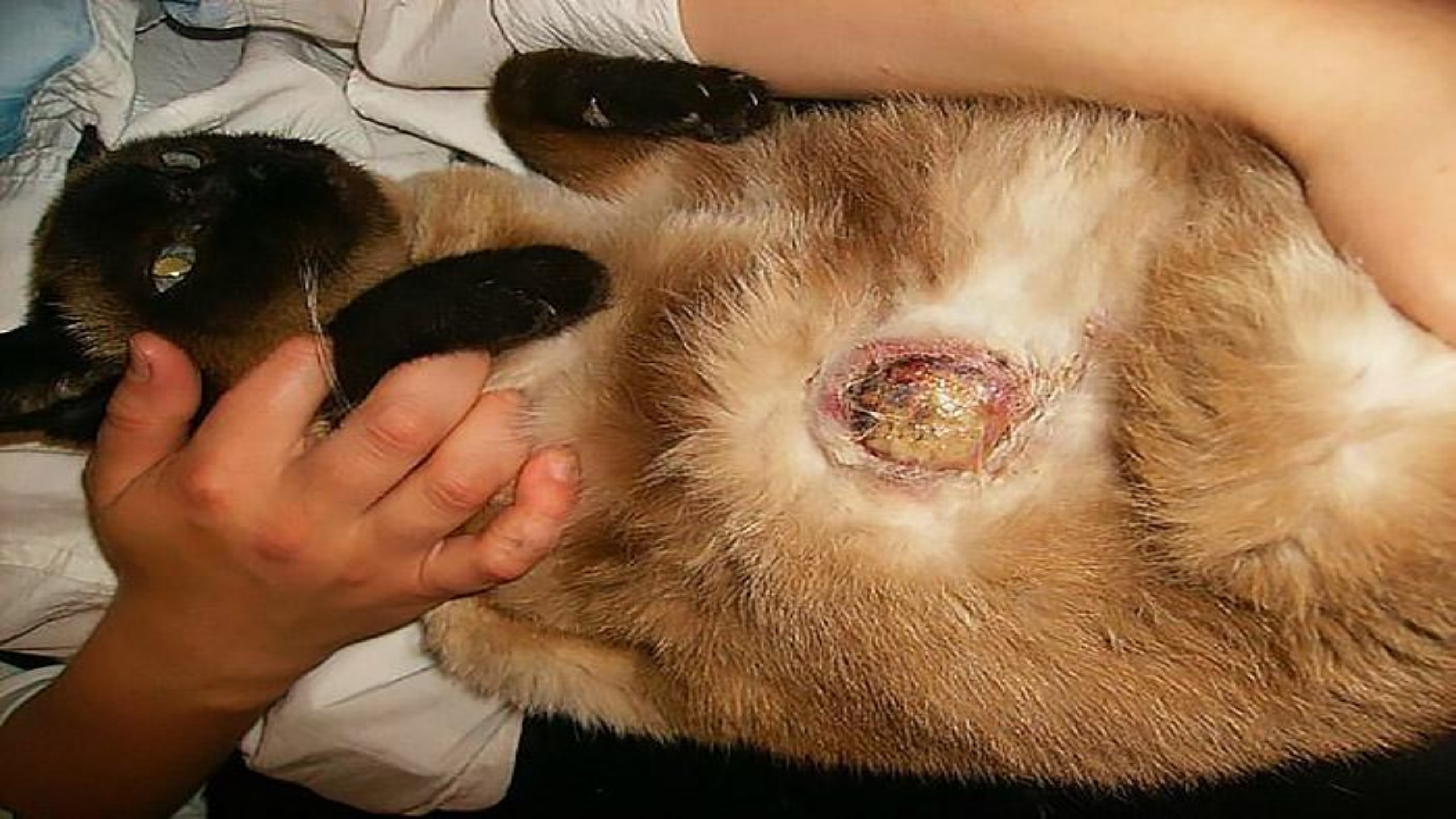










Ну что граждане, не желающие идти против природы, осталось у вас желание так мучить своих питомцев и вкладывать большие деньги в устранения последствий вашей безответственности или может все-таки проще стерилизовать вашу кошку?

Следующий пост о том, что бывает с нестерилизованными животными, которые бесконечно рожают милых котят.

Все фотографии в этом посте найдены в интернете на ветфорумах, породных форумах, в том числе и в избранном сообщества и не являются моими.

Широкое распространения во всех сетях приветствуется.