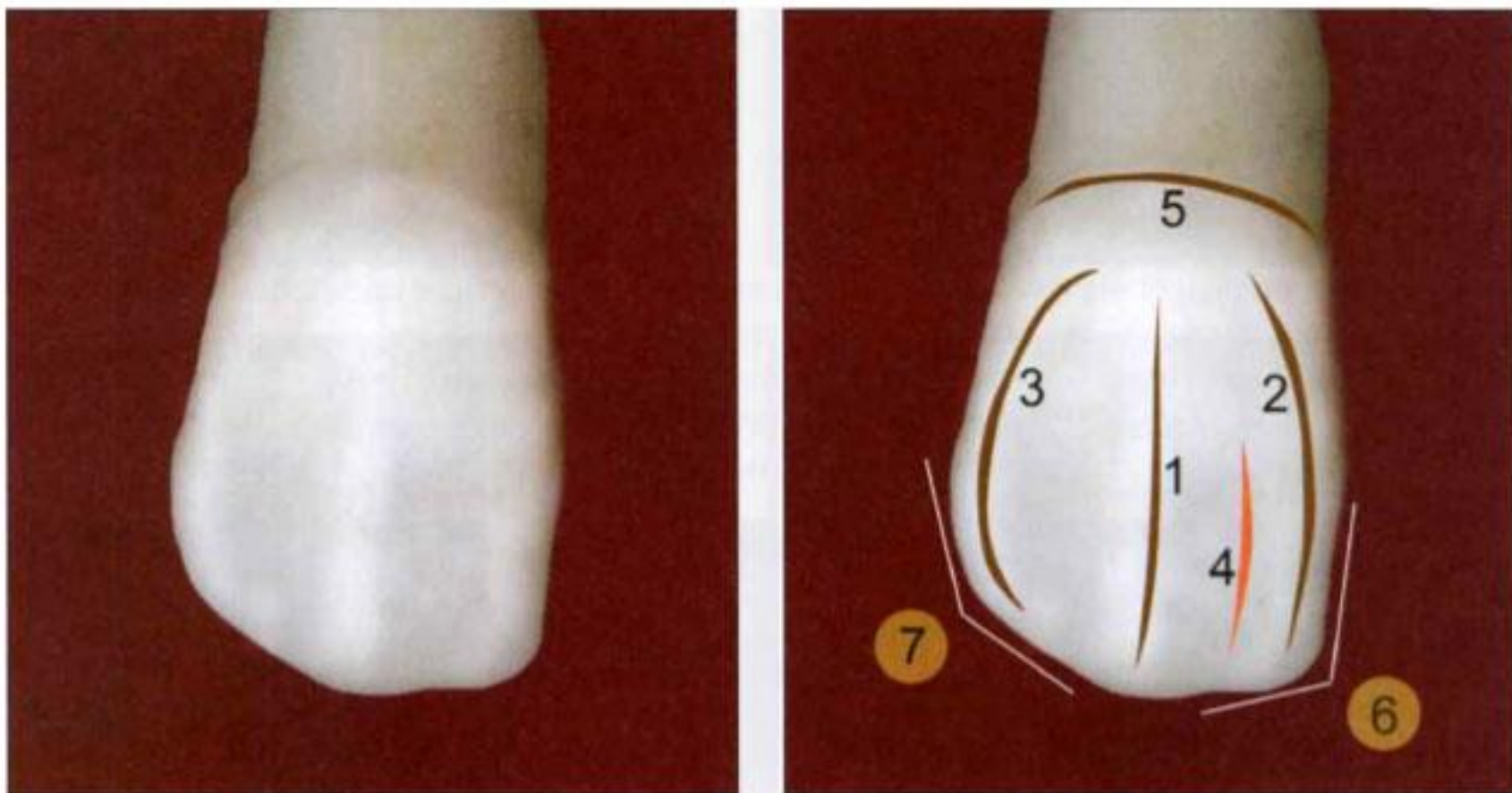


Семинар №4

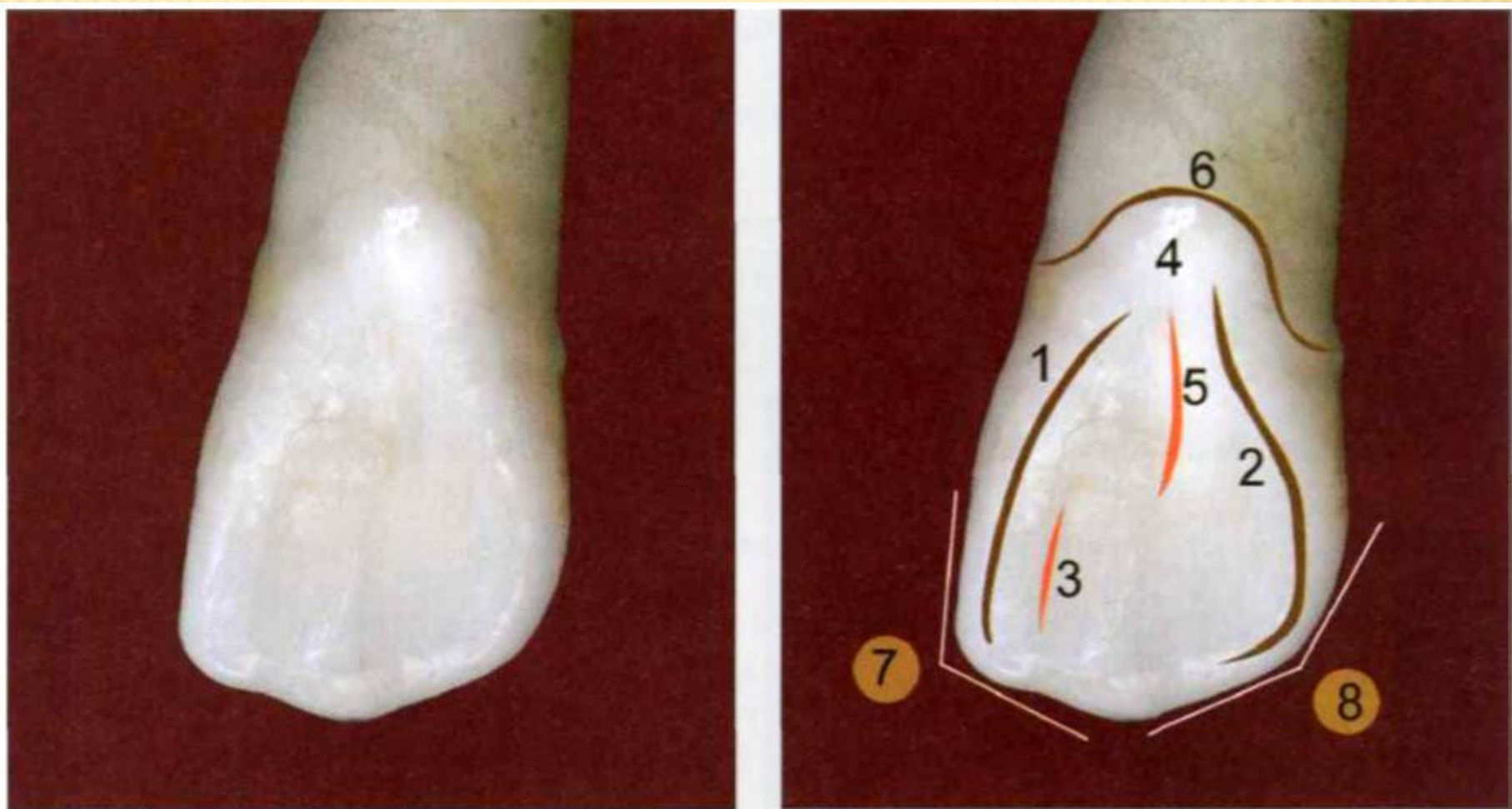
ВТОРОЙ РЕЗЕЦ ВЕРХНЕЙ ЧЕЛЮСТИ

ВЕСТИБУЛЯРНАЯ ПОВЕРХНОСТЬ



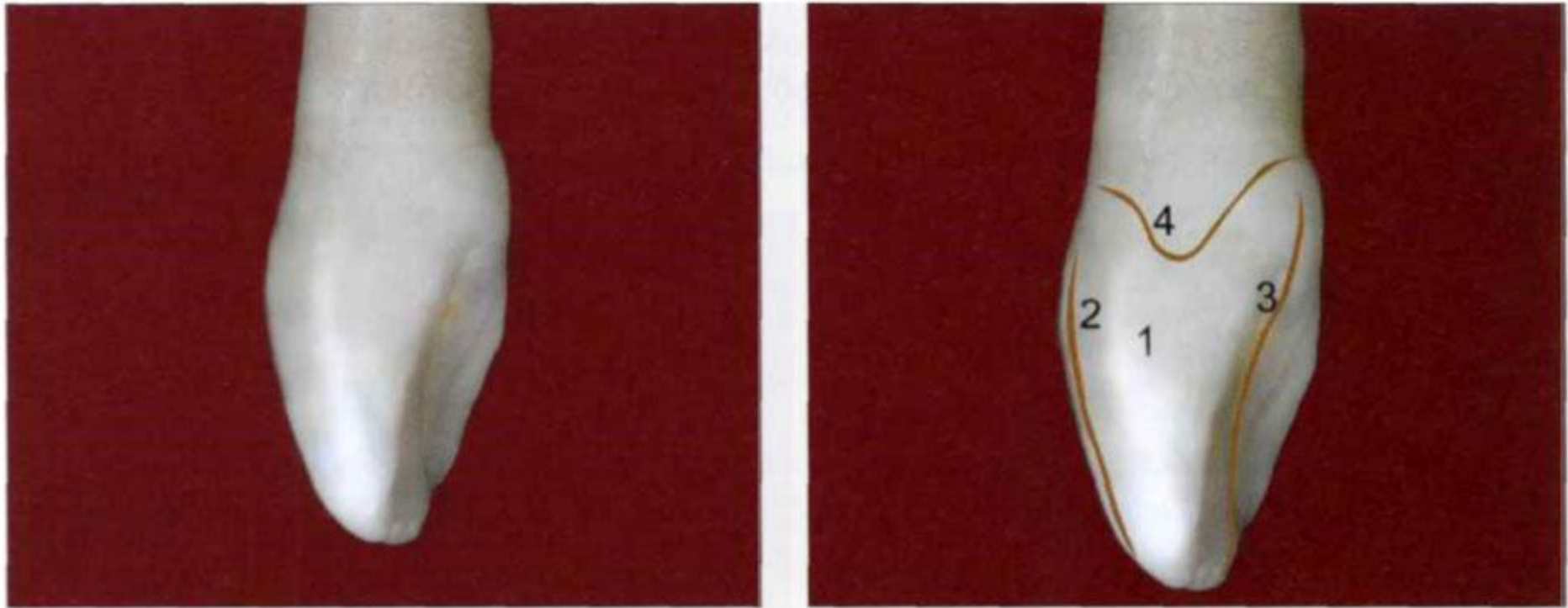1 — продольный валик; 2 — медиальный валик; 3 — дистальный валик; 4 — медиальное углубление; 5 — анатомическая шейка 6 — медиальный угол; 7 — дистальный угол

ЯЗЫЧНАЯ ПОВЕРХНОСТЬ



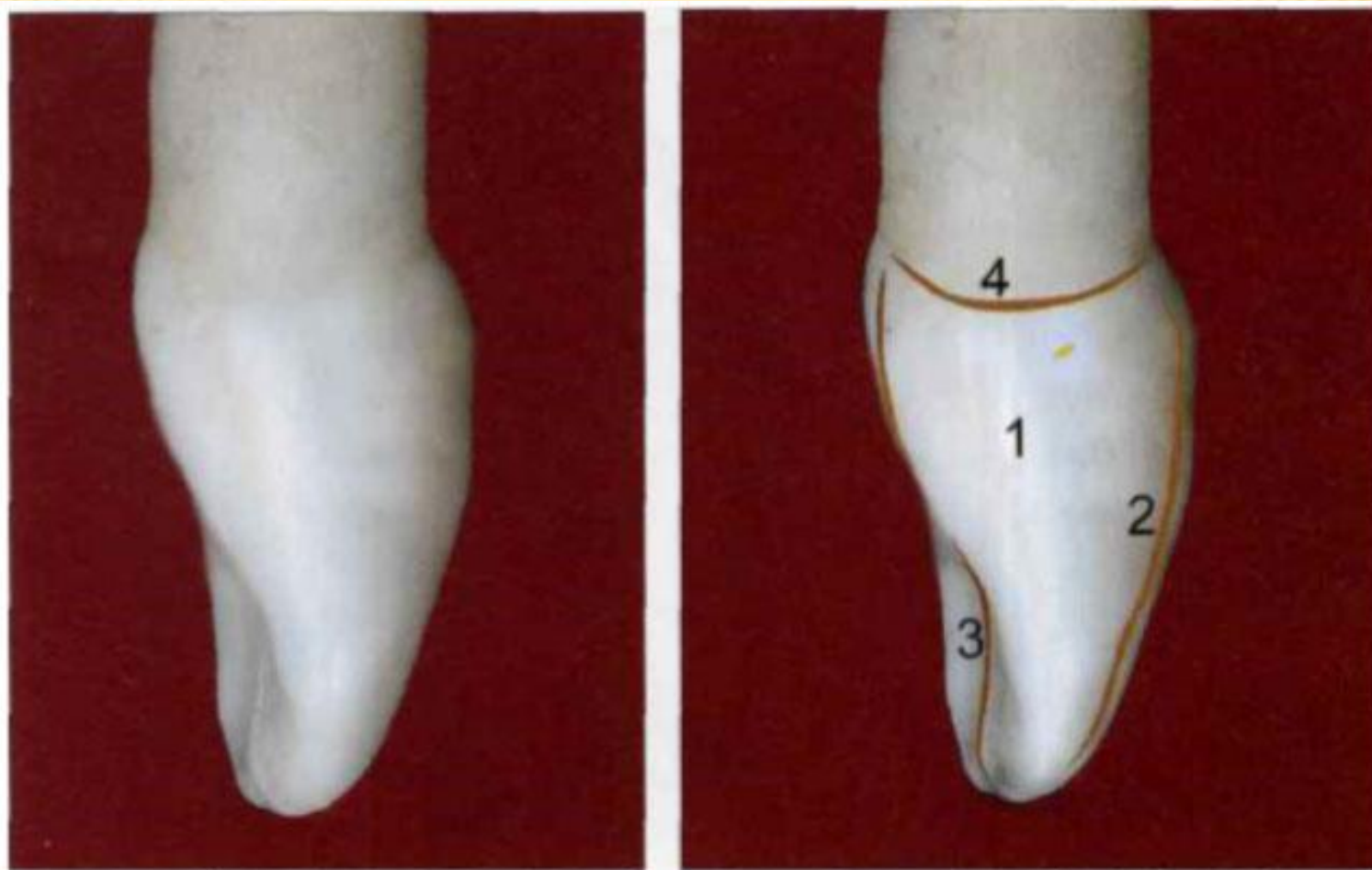
1 — медиальный валик; 2 — дистальный валик; 3 — медиальное углубление; 4 — цервикальный пояс; 5 — цервикальная борозда; 6 — анатомическая шейка; 7 — медиальный угол; 8 — дистальный угол

МЕДИАЛЬНАЯ КОНТАКТНАЯ ПОВЕРХНОСТЬ



1 — медиальная поверхность; 2 — вестибулярный контур; 3 — небный контур; 4 — анатомическая шейка

ДИСТАЛЬНАЯ КОНТАКТНАЯ ПОВЕРХНОСТЬ



1 — дистальная поверхность; 2 —
вестибулярный контур; 3 — небный контур;
4 — анатомическая шейка