Қ.А.ЯСАУИ АТЫНДАҒЫ ХАЛЫҚАРАЛЫҚ ҚАЗАҚ-ТҮРІК УНИВЕРСИТЕТІ
МЕДИЦИНА ФАКУЛЬТЕТІ
“АРНАЙЫ КЛИНИКАЛЫҚ ПӘНДЕР” КАФЕДРАСЫ

СӨЖ

Тақырыбы: Крон ауруы

Орындаған: Әмір А.
Қабылдаған: м.ғ.к. Нұсқабаева Г.
Тобы: ЖДП – 403

Түркістан-2018

Жоспар

- Кіріспе
- Негізгі бөлім
  - Анықтамасы
  - Этиопатогенезі
  - Клиникасы мен диагностикасы
  - Емі
- Пайдаланылған әдебиеттер

The Digestive System

What is the digestive system?

The digestive system, or **gastrointestinal tract**, is essentially a muscular tube in which intake, digestion and absorption of nutrients takes place. Food, broken down mechanically in the mouth, is propelled through a series of different secretory and absorptive environments. Within these environments, food is broken down further by digestive enzymes into components small enough to be absorbed. The digestive system also stores unabsorbed components until they are ready to be expelled at the end of the gastrointestinal tract.

Esophagus
Liver
Gallbladder
Stomach
Large intestine
Small intestine
Rectum

The mouth & salivary glands

Chewing, the mechanical action of the teeth and tongue, begins the breakdown of solid food. It greatly increases food's surface area and mixes the food with the secretions of the salivary glands, called **saliva**. Saliva acts like a solvent, cleansing the teeth and dissolving food molecules so they can be tasted. Its enzymes also begin the digestion of **starch**, a form of carbohydrate, and its mucus lubricates the pharynx for swallowing.

Parotid gland (salivary gland)
Parotid duct
Tongue
Teeth
Pharynx
Epiglottis
Esophagus
Larynx
Sublingual gland (salivary gland)
Submandibular gland (salivary gland)

Esophagus
LIVER
Liver, left lobe
Stomach
GALLBLADDER
Aorta
Portal vein
Celiac trunk
Rugae
Muscularis:
Oblique
Circular
Longitudinal
DUODENUM
STOMACH
Pancreas
Superior mesenteric vein & artery
TRANSVERSE COLON
ASCENDING COLON
DESCENDING COLON
JEJUNUM
MESENTERY
ILEUM
RECTUM
SIGMOID COLON

The stomach

Swallowed food reaches the stomach after being pushed through the esophagus by wavelike muscular contractions called **peristalsis**. Once in the stomach, food mixes with hydrochloric acid and enzymes produced by the stomach lining to begin the digestion of proteins. This lining produces a layer of mucus to protect itself from the acid. The stomach also functions to store partially digested food, **chyme**, for processing later by the small intestine.

Stomach wall

Mucosa
Submucosa
Serosa
Muscularis:
Oblique
Circular
Longitudinal
Simple columnar epithelial cells
Gastric pit
Capillary
Parietal cells produce hydrochloric acid
Goblet cells produce mucus
Gastric glands

Liver, pancreas & gallbladder

After leaving the stomach, chyme moves into the duodenum, the first part of the small intestine, where it is mixed with bile produced by the **liver** and pancreatic juice produced by the **pancreas**. Bile acts as a mixing agent on the chyme while the pancreatic juice containing numerous digestive enzymes further breaks down fats, proteins and carbohydrates. Excess bile is stored in the **gallbladder**.

Gallbladder
Left hepatic duct
Right hepatic duct
Common hepatic duct
Cystic duct
Common bile duct
Main pancreatic duct
Accessory pancreatic duct
Minor duodenal papilla
Major duodenal papilla
Bile & pancreatic juice
Duodenum

Small intestine

The small intestine consists of three areas: the **duodenum**, **jejunum** and **ileum**. Digestion occurs throughout the entire length of the small intestine, accompanied by the absorption of the resulting molecules by the intestinal wall. **Villi**, projections of the lining of the small intestine, greatly increase the surface area of the absorptive membrane called the **epithelium**. Each cell of the epithelium has microvilli, which further increase this absorptive surface area.

Microvilli
Absorptive epithelial cells

Intestinal lining

Absorbed simple sugars and amino acids pass into capillaries
Absorbed fats pass into lacteals
Epithelium
Villi
Lacteal
Capillary

Layers of large intestine

Longitudinal muscle
Haustra
Circular muscle
Mucosa
Serosa
Teniae coli

Large intestine

The **large intestine** consists of the **cecum**, the **colon** (ascending, transverse, descending and sigmoid) and the **rectum**. As undigested material enters the large intestine, water and electrolytes are absorbed. The remaining waste is stored, formed and expelled.

Free teniae
Ileocecal valve
Semilunar fold
Opening of appendix
Cecum
Appendix

Peristaltic action

Waste material is moved through the digestive system by a series of muscle contractions called **peristalsis**. The contraction of the muscle behind the material moves it into the next section, where the muscle has relaxed.

Rectum & anal canal

Rectum
Inferior rectal valve
Levator ani muscle
Anorectal line
Internal anal sphincter muscle
External anal sphincter muscles:
Deep
Superficial
Subcutaneous
Levator ani muscle

Absorption

Specialized absorptive cells in the epithelium of the small intestine absorb the small molecules produced by digestion. Once absorbed, simple sugars (from carbohydrates) and amino acids (from proteins) enter the capillaries on their way to the portal vein. Absorbed fats enter the lymphatic vessels of the villi, called **lacteals**, before eventually entering the blood.

©Scientific Publishing Ltd., Elk Grove Village, IL USA
#13300

Анықтамасы

- Крон ауруы (гранулематозды энтерит, гранулематозды колит, терминальды илеит) дегеніміз асқазан ішек трактының, кез-келген бөлігінің, сегментарлы түрде гранулематозды қабынуымен жүретін созылмалы рецедивті патология.

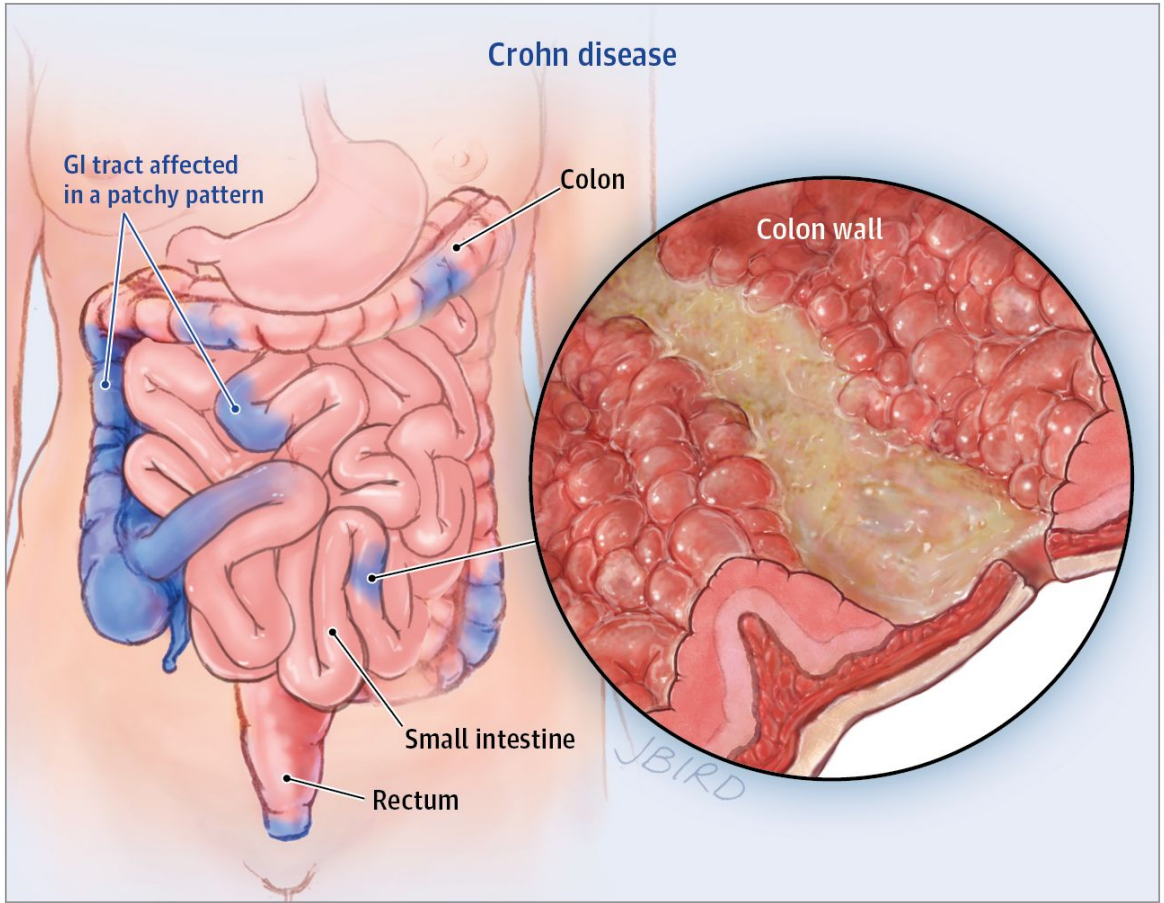

100 мың адамға шаққанда 10 – 70 адамда кездеседі.

Жиі инустриальды дамыған мемлекеттерде, қалада сүретіндер арасында кездеседі. Жиі 20 – 40 жас аралығында кездеседі, алайда кез келген жаста ортаға шыға береді.

АХЖ – 10 жіктемесі	
Код	**Аталуы**
K50	Крон ауруы
K50.0	Крон ауруы (жергілікті энтерит)
K50.1	Крон ауруы, жуын ішектік
K50.8	Крон ауруының басқа да түрлері
K50.9	Нақтыланбаған Крон ауруы

Этиопатогенезі

- Этиологиясы: БЕЛГІСІЗ!!!

- Тек теориялар бар.

- Ұлт ерекшеліктері теориясы

Иммунологиялық теория

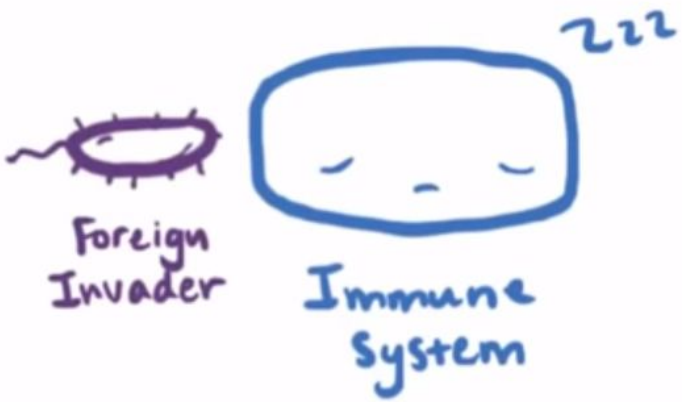

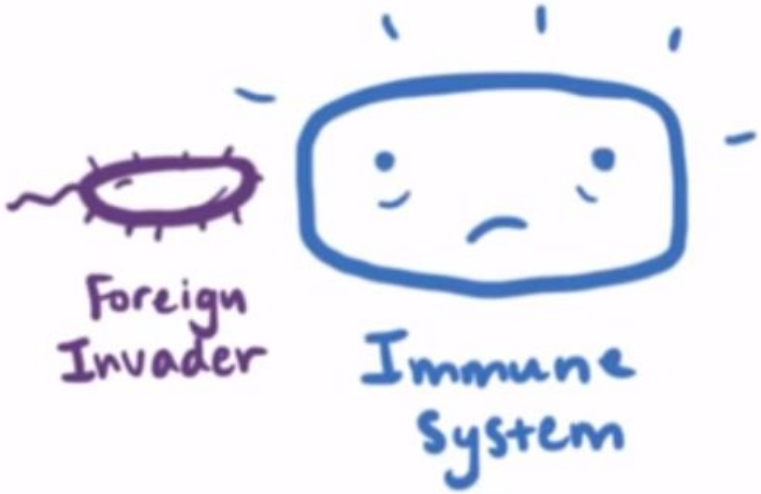
Foreign Invader
Immune System

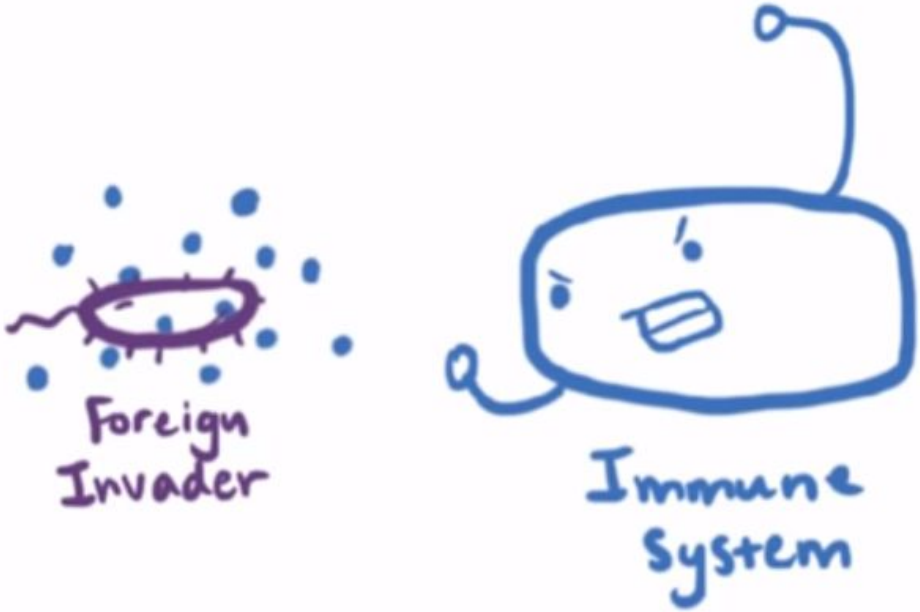
Foreign
Invader
Immune
System

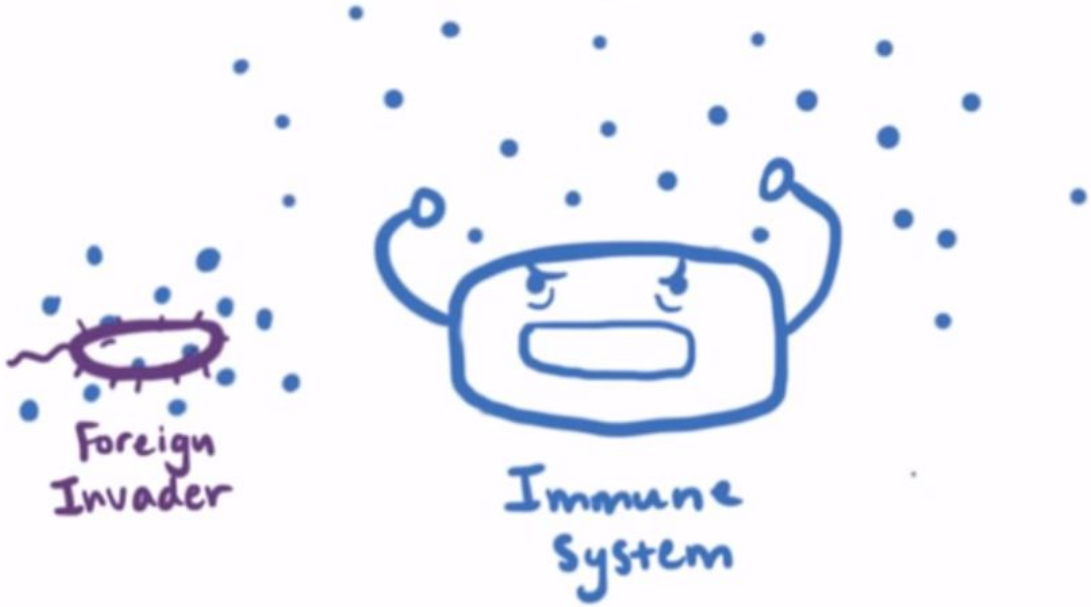
Foreign Invader
Immune System

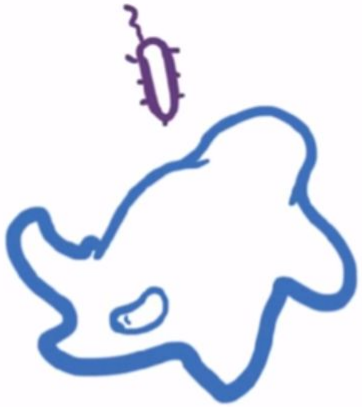

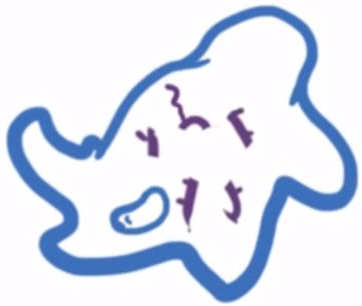

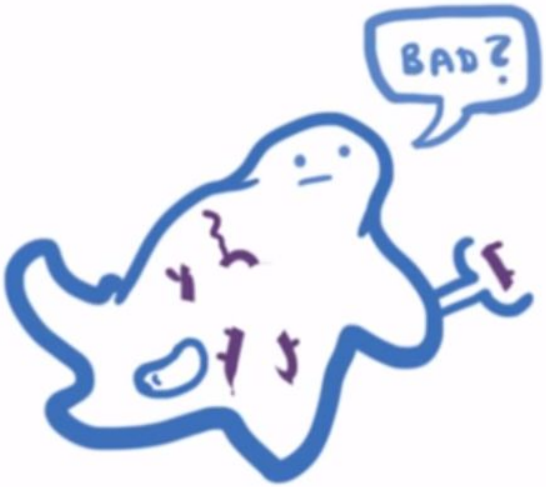
BAD?

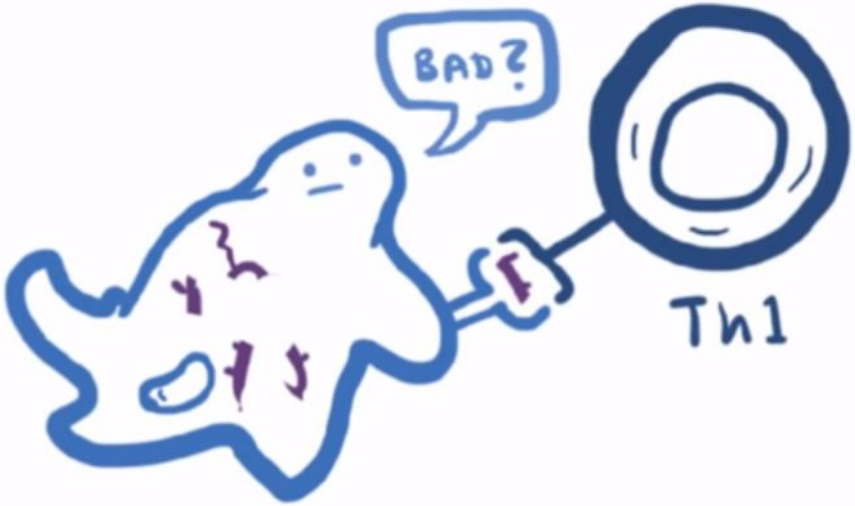
BAD?
Th1

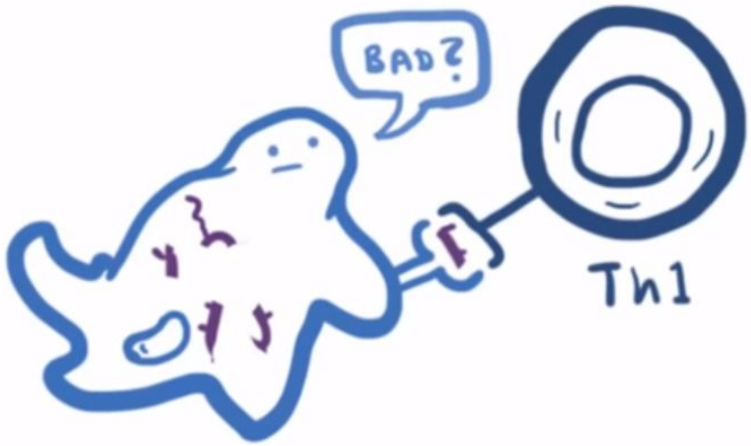

further stimulate immune response

Cytokines

- inteferon gamma
- tumor necrosis factor alpha

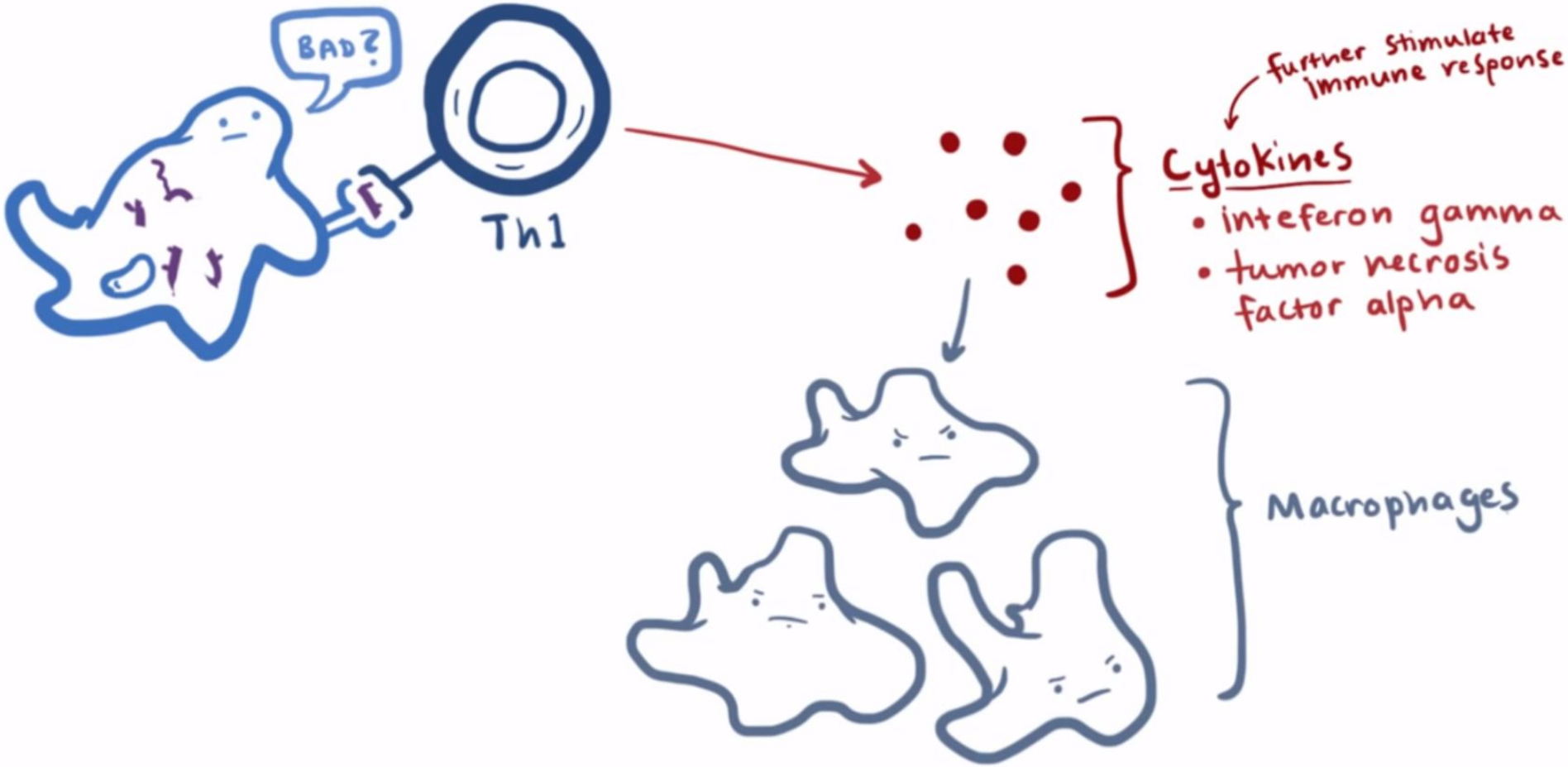
BAD?
Th1
further stimulate immune response
Cytokines
• inteferon gamma
• tumor necrosis factor alpha
Macrophages

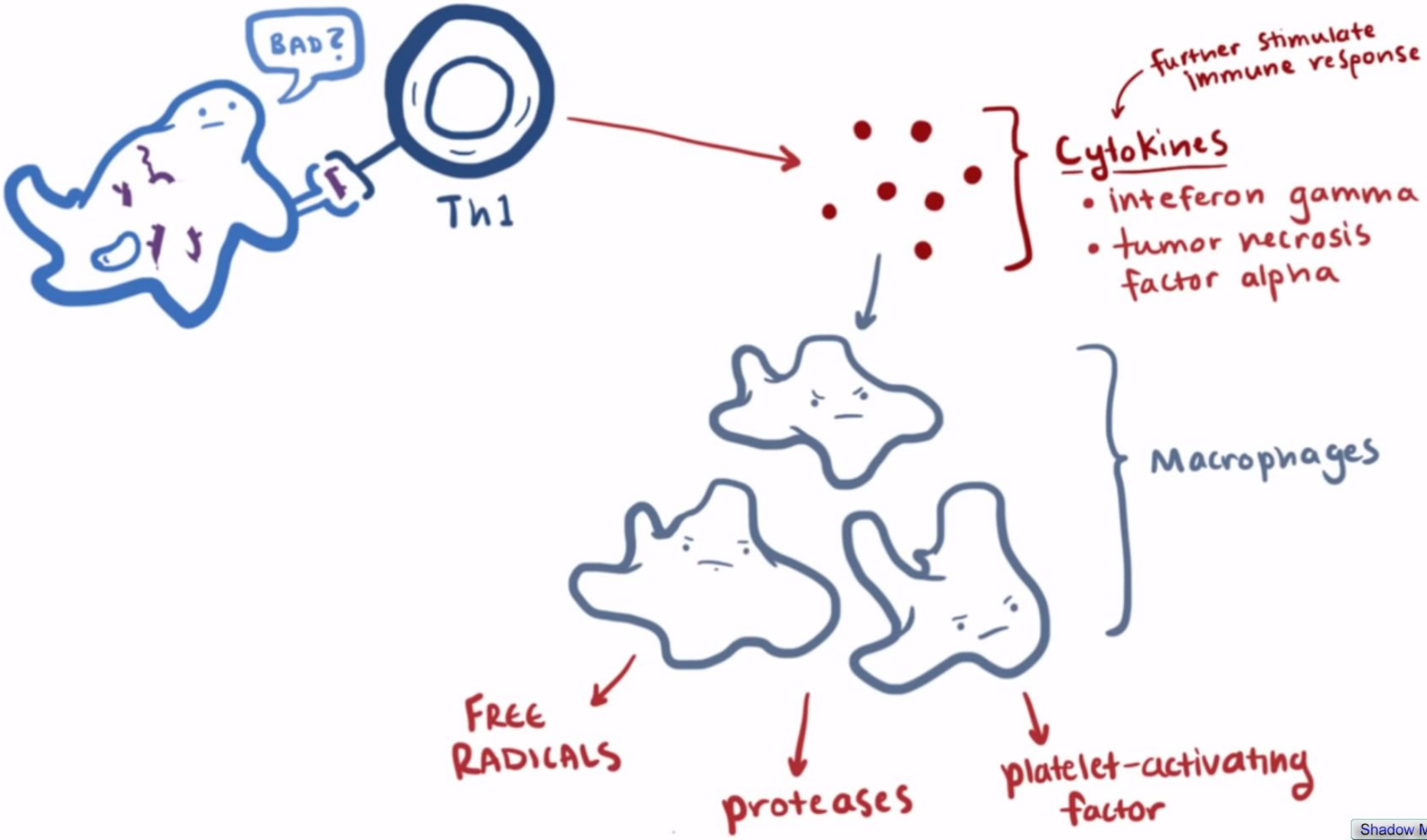
BAD?
Th1
further stimulate immune response
Cytokines
• inteferon gamma
• tumor necrosis factor alpha
Macrophages
FREE RADICALS
proteases
platelet-activating factor

Shadow Mode

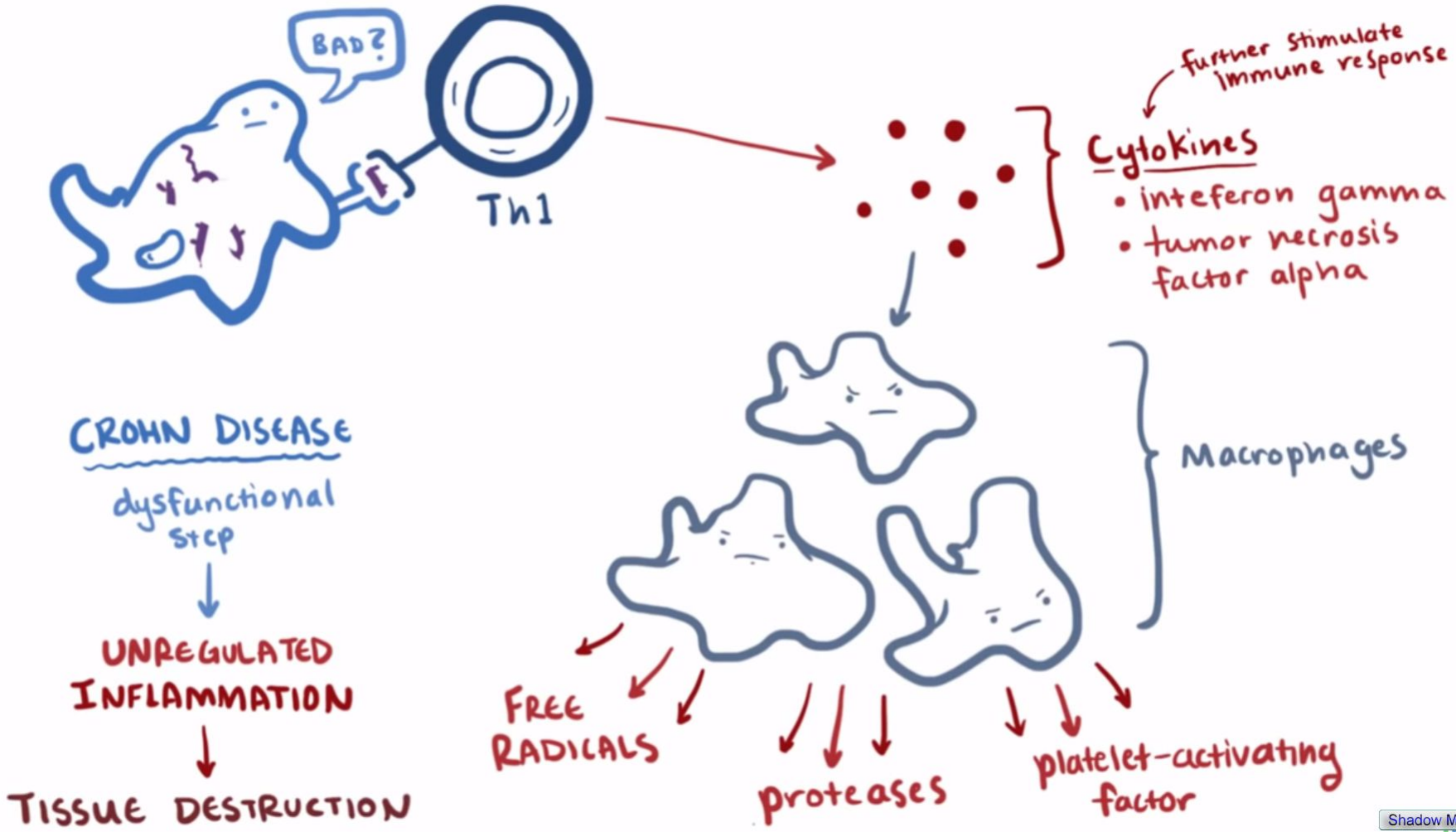
BAD?
Th1
further stimulate immune response
Cytokines
• inteferon gamma
• tumor necrosis factor alpha
Macrophages
CROHN DISEASE
dysfunctional step
UNREGULATED INFLAMMATION
TISSUE DESTRUCTION
FREE RADICALS
proteases
platelet-activating factor

Shadow Mode

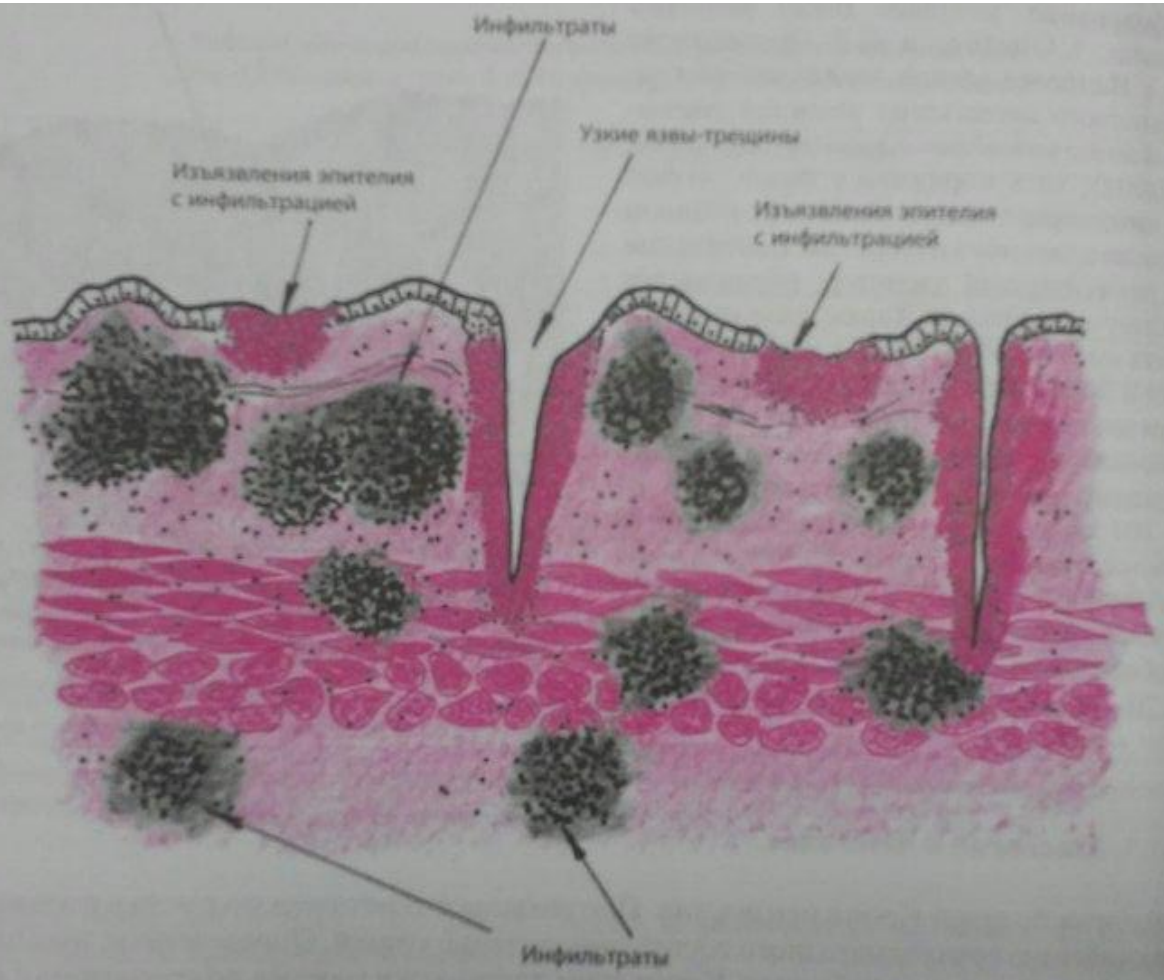

Рис. 16.2. *Схематическое изображение воспалительных изменений в стенке кишки при болезни Крона.* Объяснение в тексте.

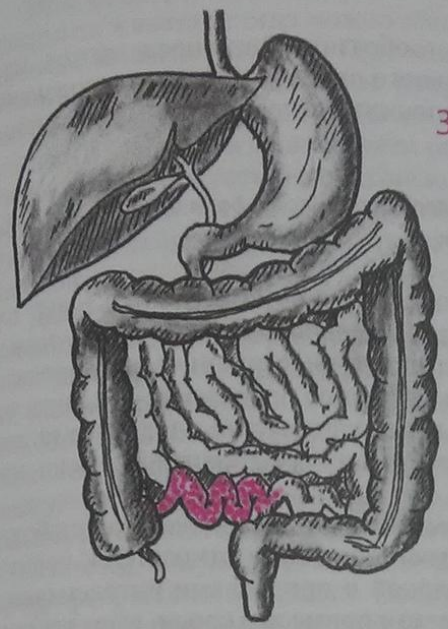

а

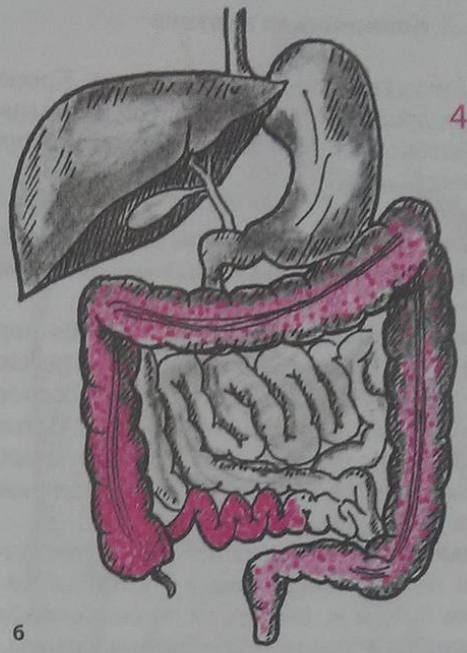

б

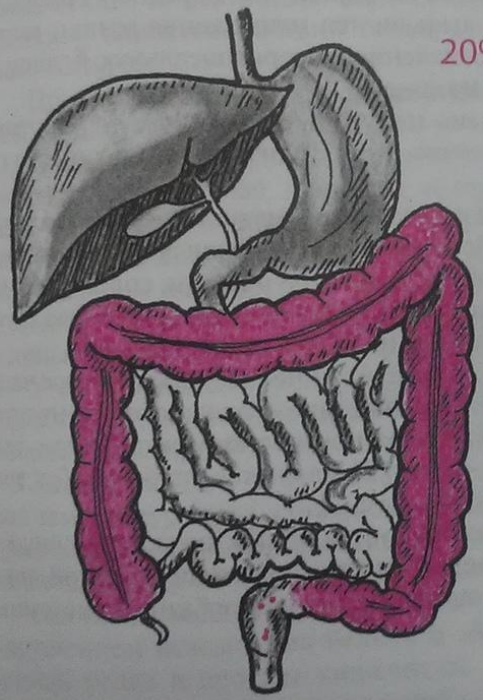

в

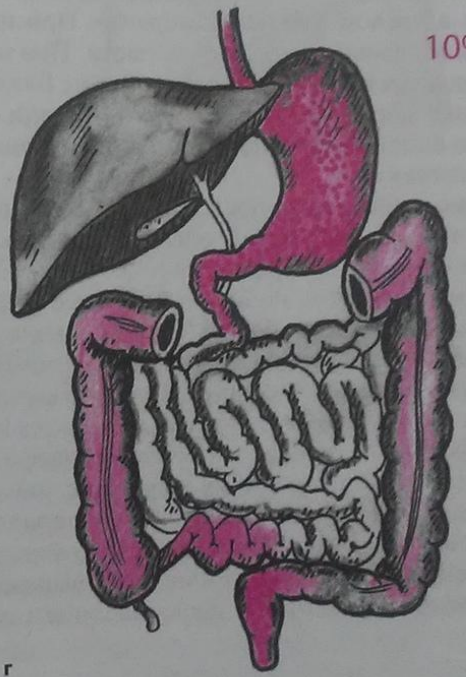

г

болезни Крона:

Клиникасы

Факторлары

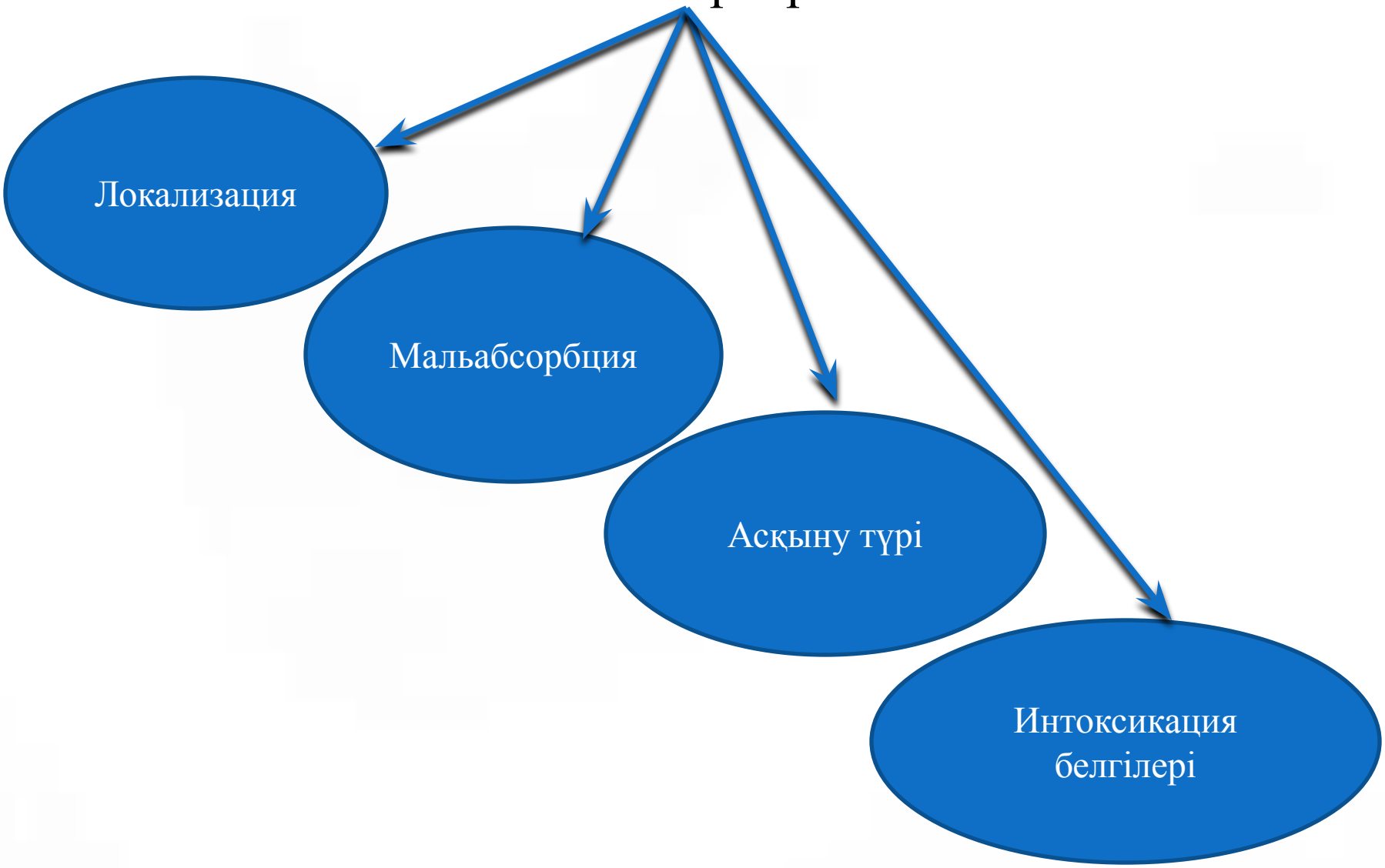

Клиникасы

- Диарея;
- Іштегі ауырсыну;
- Қызба;
- Дене салмағын жоғалту;
- Ішектен тыс белгілер (анемия, авитаминоз, гиповитаминоз және т.б.);
- Ішек өтімсіздігі;
- Мелена және т.б.

Диагностика

- Шағымы мен анамнез
- Физикалық тексеру
- Лабораториялық
- Аспаптық

Шағымы

- Іштің өтуі;
- Ауырсыну;
- Температурасының жоғарылауы;
- Дискомфорт;
- Нәжістегі өзгерістер;
- Салмақ жоғалту;
- “ішектен тыс белгілер”.

Анамнез

- Осы белгілер қашан басталды?
- Немен байланыстырады?
- “Жаман бірнәрсе” жеп қойған жоқсыз ба?
- Жақын туыстарыңызда осындай белгілер болған жоқ па?
- Дәрі-дәрімек қолданған жоқсыз ба? Және т.с.с.

Таблица 1. Индекс активности БК CDAI (индекс Беста)

Показатель	Классификация баллов	Коэффициент
Частота жидкого или мягкого стула за последние 7 дней		x 2
Интенсивность болей в животе (за 7 дней)	Отсутствуют (0)	x 5
	Слабые (1)	
	Средние (2)	
	Выраженные (3)	
Общее самочувствие (за 7 дней)	Хорошее (0)	x 7
	Нарушенное (не очень хорошее) (1)	
	Плохое (2)	
	Очень плохое (3)	
	Ужасное (4)	
Внекишечные проявления и осложнения	Артрит или артралгии	x 20
	Ирит или увеит	
	Узловатая эритема, или гангренозная пиодермия, или афтозный стоматит	
	Анальная трещина или фистула, или абсцесс	
	Другие свищи	
	Лихорадка более 37,8 °С	
Прием антидиарейных препаратов	Нет (0)	x 30
	Да (1)	
Инфильтрат в брюшной полости	Отсутствует (0)	x 10
	Сомнительный (2)	
	Определяется (5)	
47 минус показатель гематокрита для мужчин 42 минус показатель гематокрита для женщин		x 6
(1 – фактическая масса тела/идеальная масса тела) x 100		x 1
		Сумма

0-700;

150↓;

150-300;

300-450;

450 ↑

Физикалық тексеру

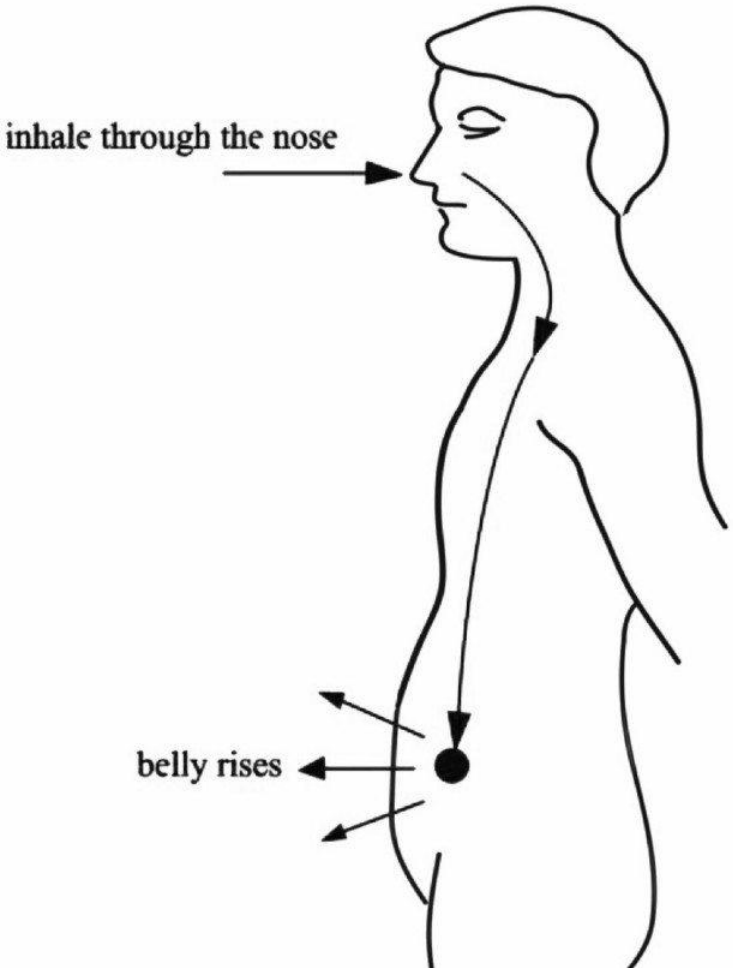

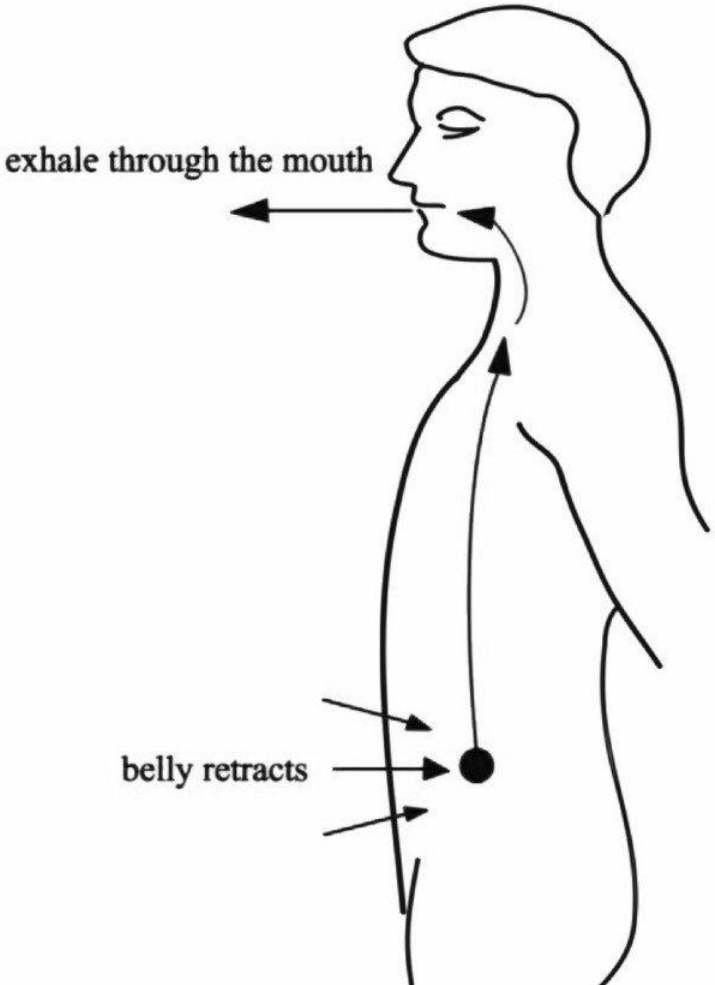

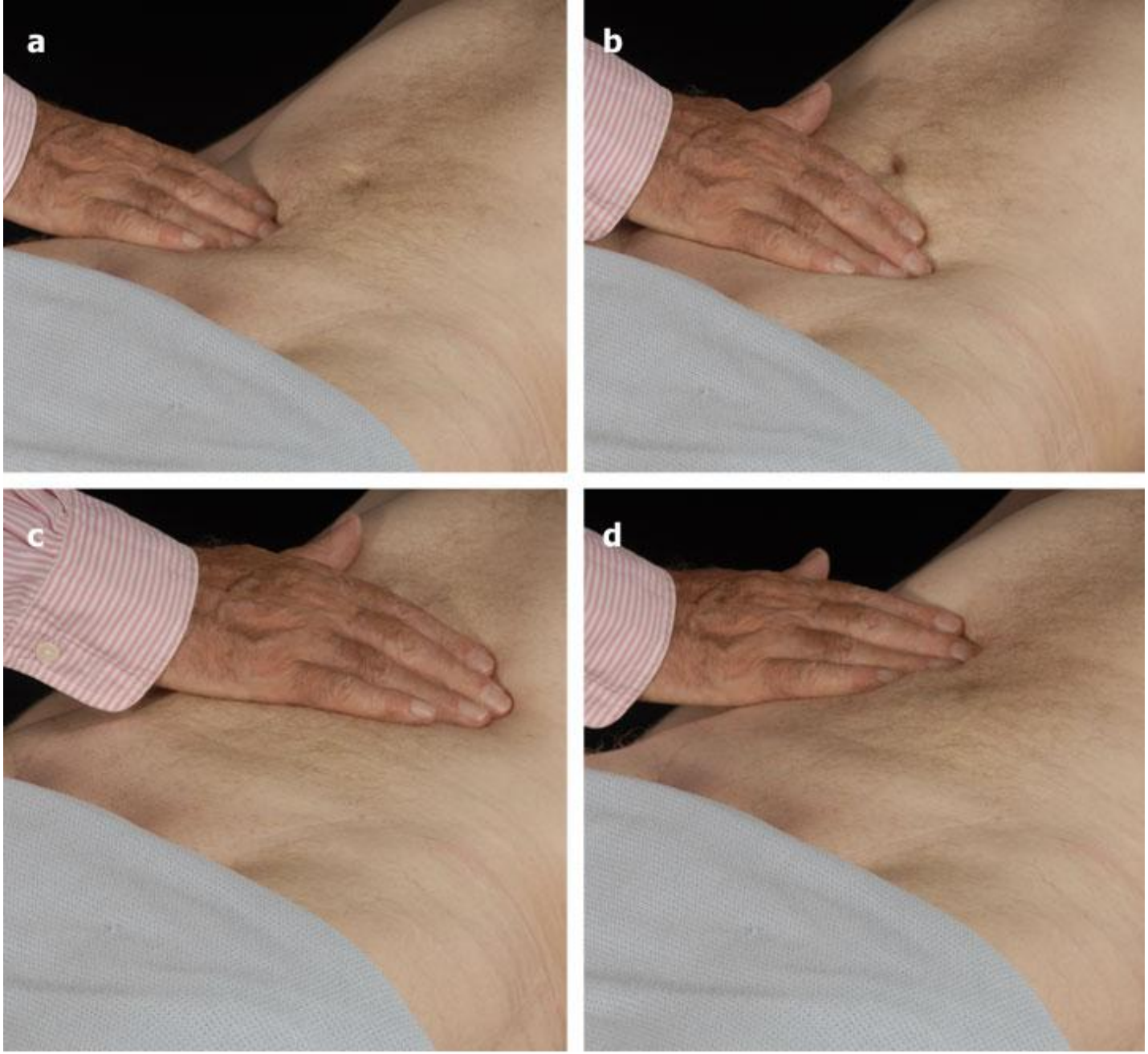

Figure 28 a,b,c,d. Superficial abdominal palpation.

Лабораториялық тексеру

- ЖҚА(лейкоцитоз, лимфоцитоз, бірі қалыпты келесісі жоғары, ЭТЖ жоғарылауы, эритроцитопения, гемоглобиннің азаюы және т.б.);
- ҚанБХА(АлАТ, АсАТ, мальабсорбция белгілері, креатинин, мочевина);
- СРБ жоғарылауы;
- Копрограмма;
- Жасырын қанға анализ;
- Биологиялық маркерлер(лизоцим, фекальды кальпротектин);

Аспаптық тексеру

- ЭФГДС;
- Колоноскопия(перфорацияны ұмытпау!!!);
- МРТ;
- КТ;
- Биопсия;
- Магнитті резонансты энтерография;
- УДЗ;
- Фистулография.

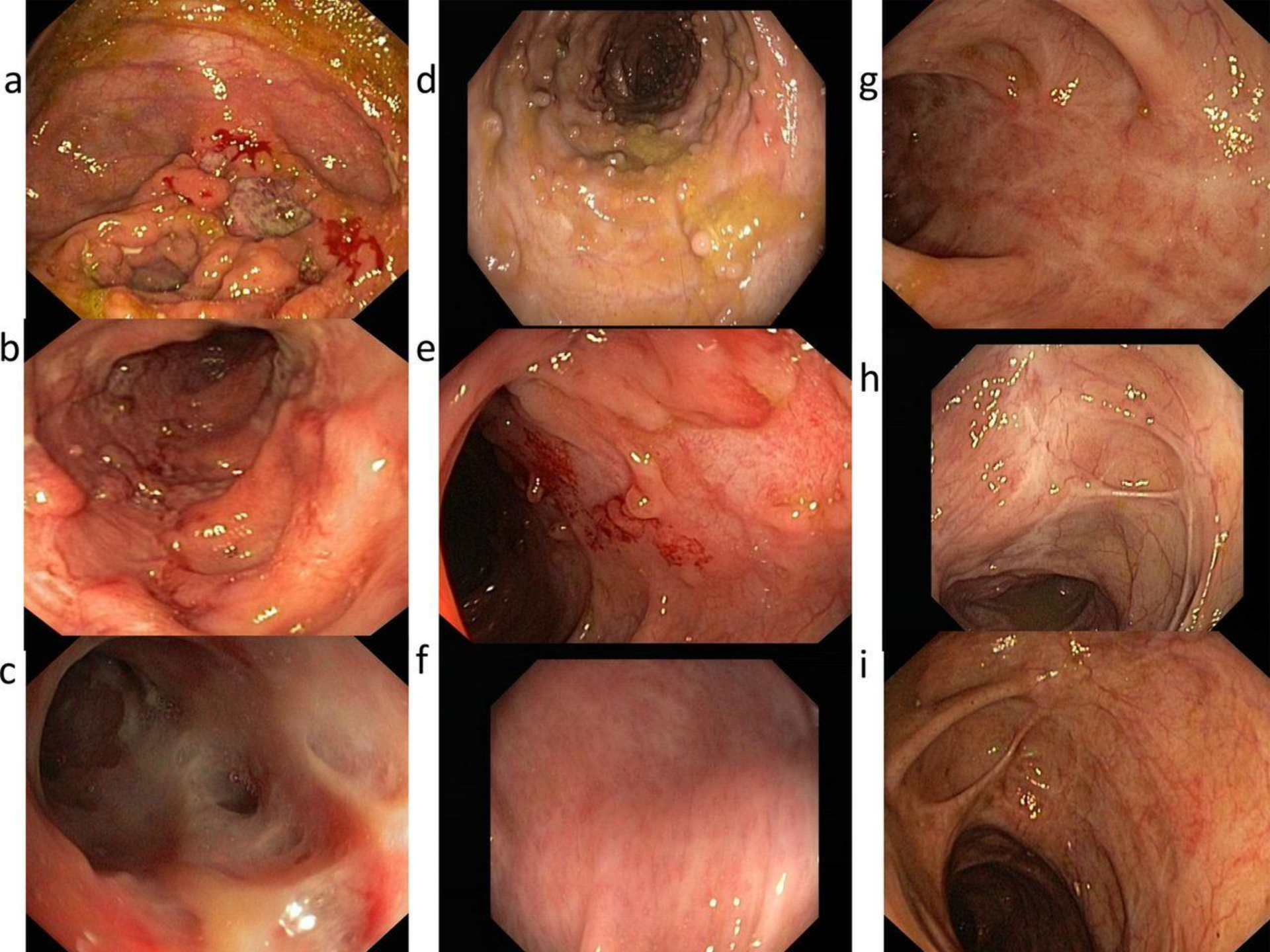
a
b
c
d
e
f
g
h
i

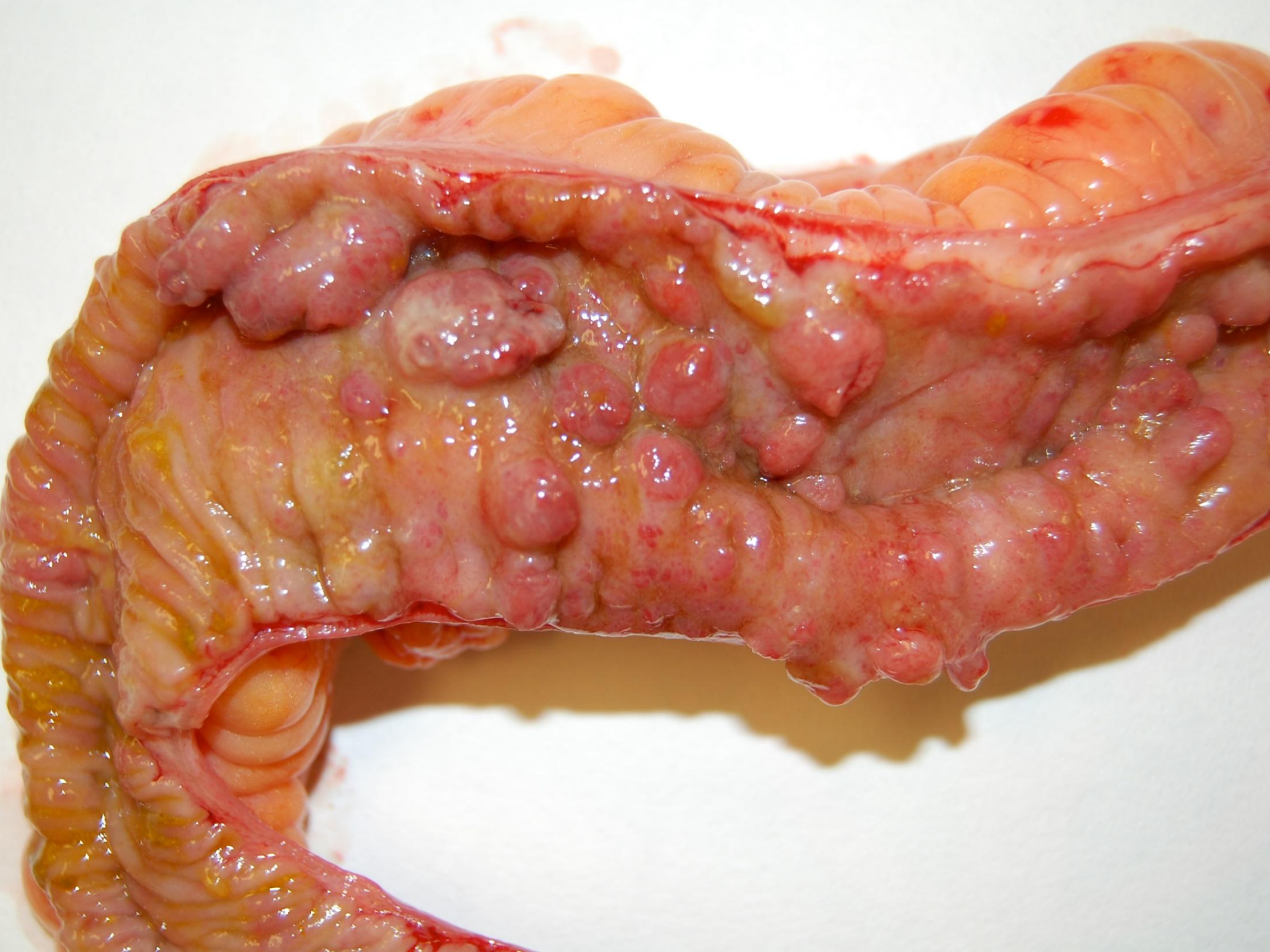

Таблица 3. Простая эндоскопическая шкала болезни Крона (SES-CD)

Критерии	**0**	**1**	**2**	**3**
Размер язв (см)	–	Афты (0,1-0,5)	язвы (0,5-2,0)	Большие язвы
Протяженность язвенных поражений	–	<10%	10-30%	>30%
Воспаление	Невоспаленные сегменты	<50%	50-75%	>75%
Стенозирование	Нет	Единичное, проходимо	Множественное, проходимо	Нет проходимости

Таблица 4. Оценка простой эндоскопической шкалы болезни Крона

	Подвздошная кишка	**Восходящая ободочная**	**Поперечная ободочная**	**Нисходящая ободочная**	**Прямая кишка**	**Итого**
Размер язв	0-3	0-3	0-3	0-3	0-3	+
Протяженность язвенных поражений	0-3	0-3	0-3	0-3	0-3	+
Воспаление	0-3	0-3	0-3	0-3	0-3	+
Стенозирование	0-3	0-3	0-3	0-3	0-3	+
						=Σ

Емі

- Режим;
- Диета;

Тамақтану ерекшеліктері	**Риск развития ВЗК**
Көп мөлшерде майды, ПҚМҚ, омега-6, май қышқылдарын қолдану.	ЖК пен КА даму жоғары
Күнделікті өмірде жемістер мен клетчатканы көп қолдану(22,1 г/тәу)	73-80% КА ауруын төмендетеді
Көмірсуды пайдалану	Дәлелденбеген
Витамин Д	ЖК пен КА дамуын аз болса да төмендетеді
Цинк	ЖК дамуы төмен
Қалыпты көлемде жеміс-жидектерді жемеумен қатар қантты және алькогольды сусундарды көп қолдану	ЯК дамуы жоғары

Таблица 14. Перечень лекарственных средств, используемых на амбулаторном уровне

МНН	Показания	Вероятность применения	УД	Код АТХ
Сульфасалазин, Месалазин (таблетки, гранулы, суппозитории, клизмы)	Язвенный колит в фазе обострения и ремиссии; болезнь Крона, илеоколит	80%	А (62)	A07EC01A 07EC02
Преднизолон, метилпреднизолон (таблетки), гидрокортизон, будесонид (таблетки)	Язвенный колит, болезнь Крона в обострении	60%	А (62)	S01BA04 H02AB04 H02AB09 R01AD05
Азатиоприн, 6-меркаптопурин (таблетки)	Язвенный колит, болезнь Крона - поддержание ремиссии	40%	А (62)	L04AX01 L01BB02
Метотрексат (раствор для инъекций)	Язвенный колит, болезнь Крона в обострении, поддержание ремиссии	30%	А (62)	L01BA01
Адалимумаб		20%	А (62)	L04AB04
Препараты железа (раствор для инъекций, таб.)	Железодефицитная анемия	70%	А (63)	B03AE10
Метронидазол ципрофлоксацин (таблетки)	Лечение инфекций	40-50%	А (64)	A01AB17 S01AX13
Микроэлементы и витамины, витамин Д	Заместительная терапия	70-90%	С	A11AA04 A12AA
Антидепрессанты и психотропные	Депрессия, невроз	30-50%	А	N06A
Лиофилизированные дрожжи сахаромицетов буларди	Диарея любой этиологии	30-50%	D	A07FA02

NB! Препараты азатиоприн, 6-меркаптопурин применять после регистрации на территории РК.

Таблица 13. Алгоритм терапии болезни Крона в зависимости от локализации и активности

Локализация	**Активность**	**Препарат, схема**
Болезнь Крона пищевода или гастро-дуоденальной зоны	Минимальная – умеренная	Системные стероиды, тиопурины или метотрексат. Для уменьшения диспепсических явлений - ингибиторы протонной помпы
	Высокая активность	Биологическая терапия
Терминальный илеит или илео-колит	Минимальная - умеренная	Будесонид 9 мг/сут терапию продолжают в течение 6 недель, со снижением дозы на 3 мг каждые 2-3 недели
	Высокая активность	Системные стероиды перорально в течение 2 недель* + Цитостатики (азатиоприн 2-2,5 мг/кг или 6-меркаптопурин 1-1,5 мг/кг) до 2 лет для поддержания ремиссии
Колит	Минимальная – умеренная	Сульфасалазин 3-6 г/сут, месалазин 4-4,8 г/сут
		При левосторонней и дистальной локализации топические формы месалазина (клизмы, суппозитории)
	Умеренная - высокая	Преднизолон 40-60 мг/сут или гидрокортизон 300-400 мг/сут внутривенно продолжить 8 недель
		метотрексат 25 мг внутримышечно еженедельно в течение 4 мес, далее для поддержания ремиссии 15 мг/нед
		1. Биологическая терапия - анти-ФНО: инфликсимаб 5 мг/кг 0, 2 и 6 нед внутривенно - адалимумаб 160мг - 80мг п/к на 0, 2 нед подкожно 2. антиадгезивные препараты - ведолизумаб 300 мг в/в на 0, 2, 6 нед внутривенно 3. анти ИЛ 12,23 – устекинумаб** согласно инструкции
Рефрактерная болезнь Крона.		Биологическая терапия (анти-ФНО, антиадгезивные препараты, анти-ИЛ 12, 23)
Стриктурирующая форма БК		При стриктуре, сопровождающейся выраженным воспалением

Қорытынды

- Қорытынды, егер де туыстар арақызда Крон ауруы болып, асқазан ішек жолдарында себепсіз қайталамалы диарея, салмақ жоғалту не қоса алмау секілді болса, жылдам учаскелік терапевтке бару керек.

Пайдаланылған әдебиеттер

- Сайттар:
- http://www.mif-ua.com/archive/article/11929 ;
- https://www.youtube.com/watch?v=thzOJV-CHRo;
- https://diseases.medelement.com/disease/%D0%B1%D0%BE%D0%BB%D0%B5%D0%B7%D0%BD%D1%8C-%D0%BA%D1%80%D0%BE%D0%BD%D0%B0/15032
- Әдебиеттер:

- Г.Е.Ройтберг, А.В.Струтынский, Внутренние болезни, система органов пищеварения, МЕДпресс-информ, Москва, 2011.