General arthrosyndesmology
The joints of trunk
Общая анатомия соединений костей скелета.
Функциональная анатомия соединений костей туловища.

КАФЕДРА АНАТОМИИ ЧЕЛОВЕКА

Соединения костей ***juncturae ossium***

Непрерывные соединения
Solid (non synovial)
Синартрозы ***synarthroses***

Прерывные соединения
Синовиальные соединения
juncturae synoviales
сустав, диатроз ***articulatio, diarthrosis***

Фиброзные соединения
juncturae fibrosae

Хрящевые соединения
juncturae cartilagineae

Костные соединения
(синостоз) ***juncturae osseae (synostoses)***

Классификация соединений костей

PAGE 7-8

I. **Непрерывные соединения.**

1. Фиброзные - *синдесмозы,* образуются при помощи соединительной ткани.
2. Хрящевые – *синхондрозы*, представлены гиалиновым или фиброзным хрящом.
3. Костные - *синостозы* - образуются при помощи костной ткани.

II. **Прерывные соединения** – *диартрозы,* суставы.

III. **Полусуставы** – *симфизы*, переходная форма от непрерывных соединений к прерывным.

ФИБРОЗНЫЕ СОЕДИНЕНИЯ FIBROUS JOINTS
Синдесмозы: связки и мембраны.

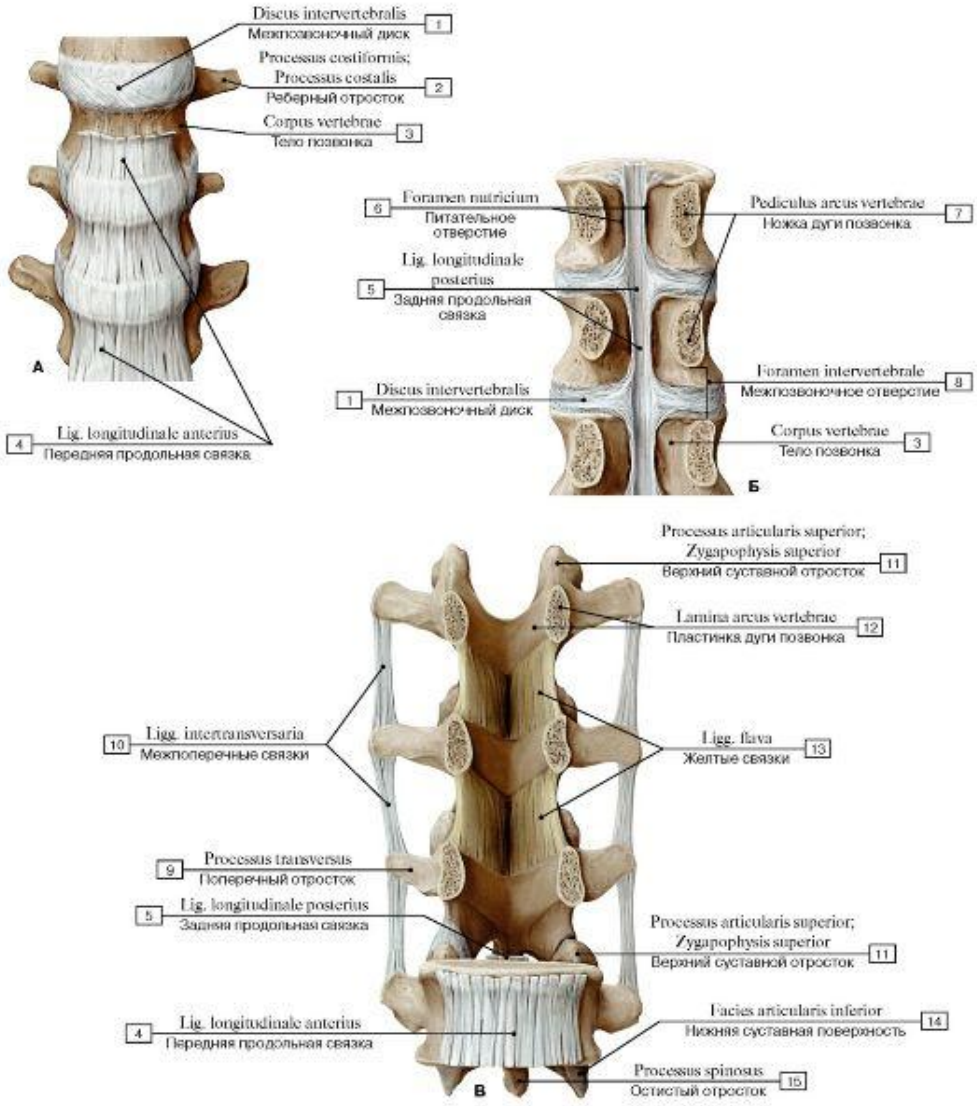

Швы:

- **зубчатый**
- **чешуйчать**
- **Плоский**

- **SUTURES**

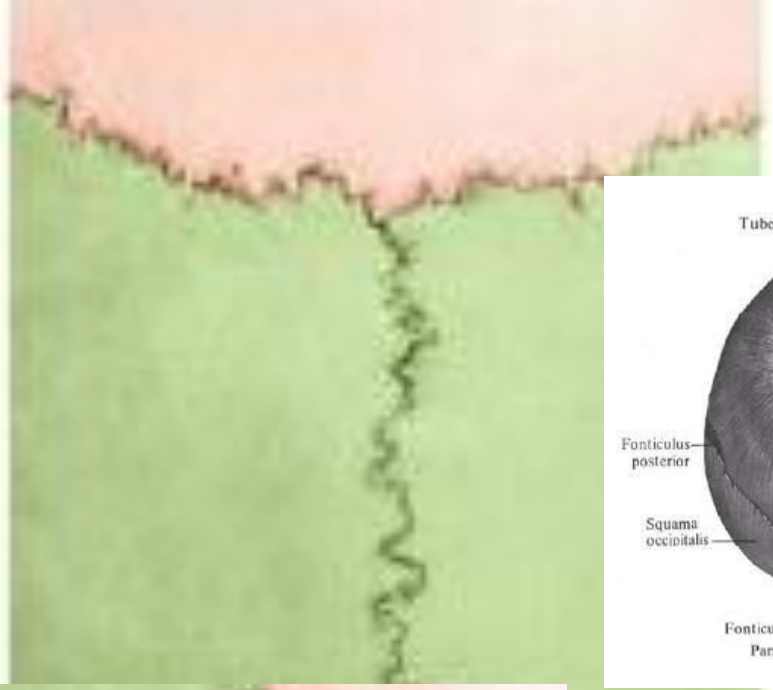

Роднички

FONTANELLES

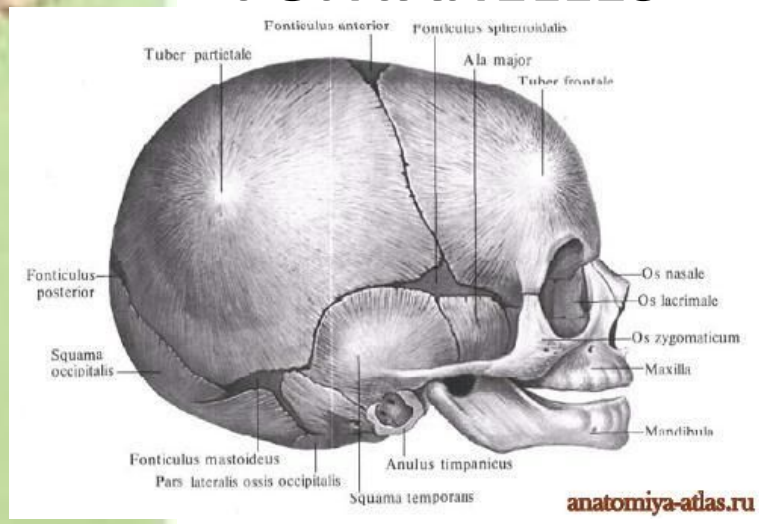

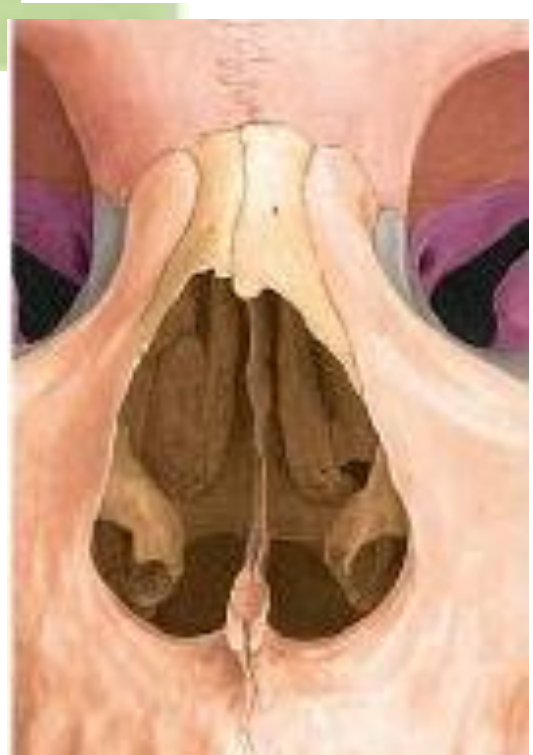

- схиндилез
-Вколачивание GOMPHOSES

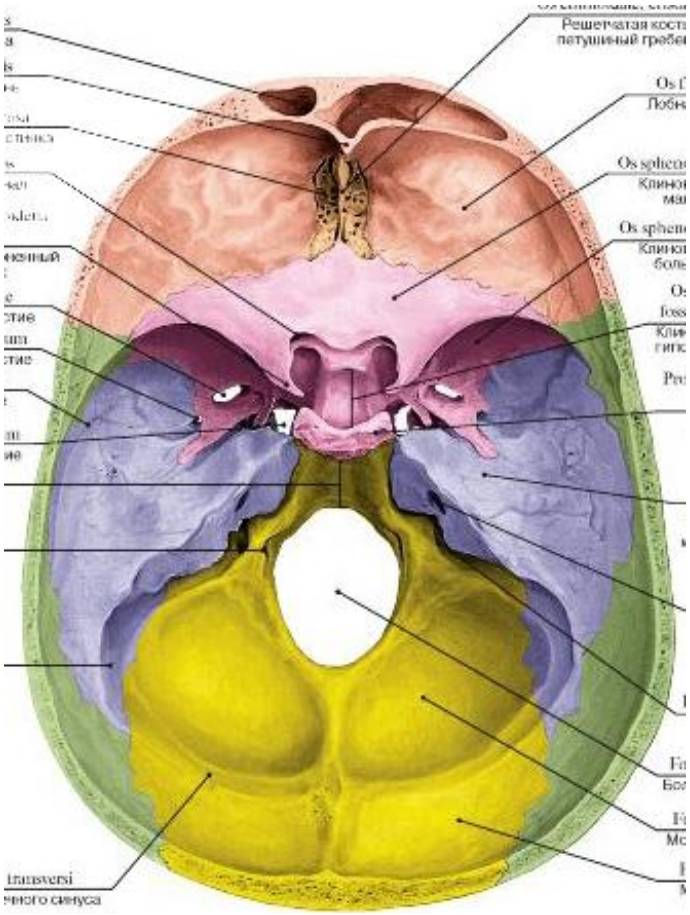

Эпифизарный хрящ CHONDROS IN METAPHIS

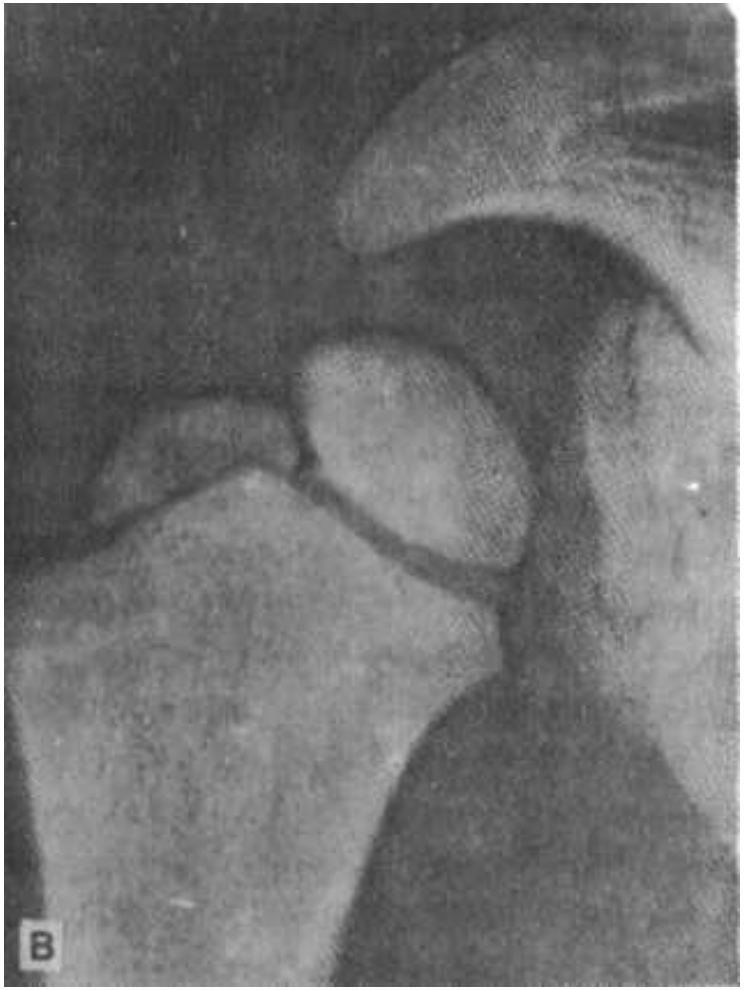

ХРЯЩЕВЫЕ СОЕДИНЕНИЯ
Синхондроз CARTILAGINOUS JOINTS
-временные TEMPORARY
-постоянные PERMANENT

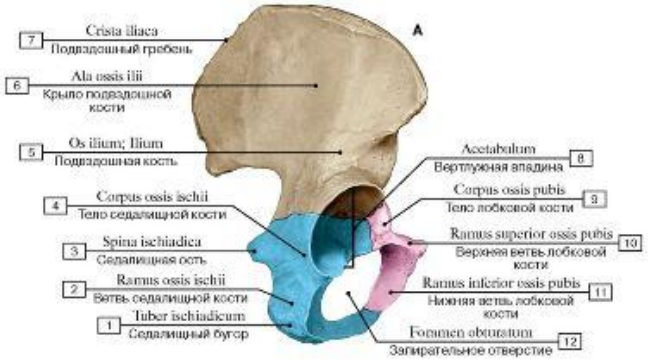

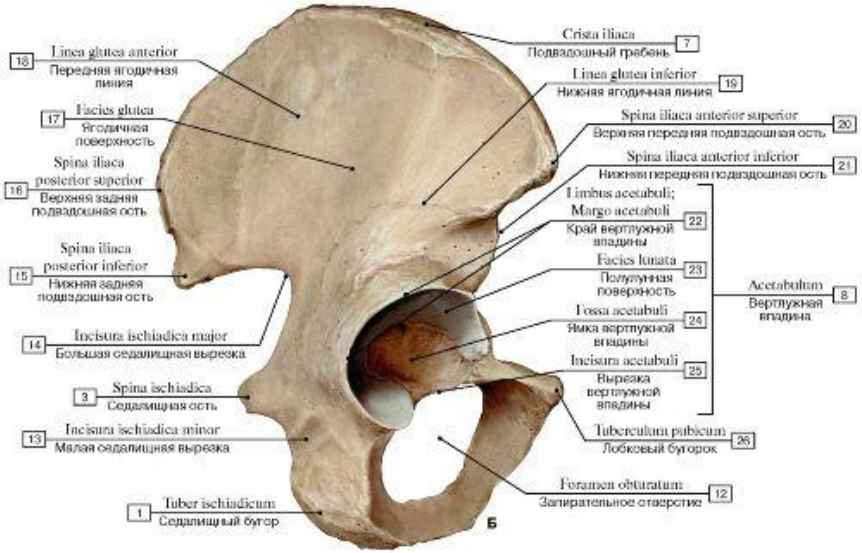

СИНОСТОЗ
SYNOSTOS

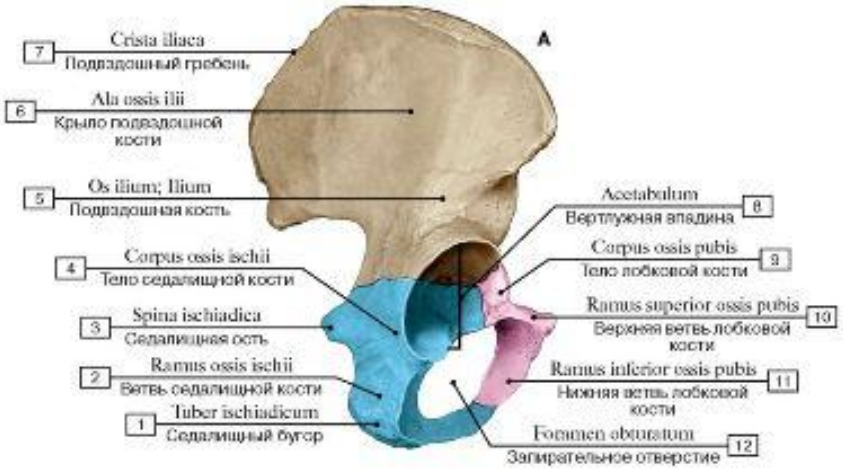

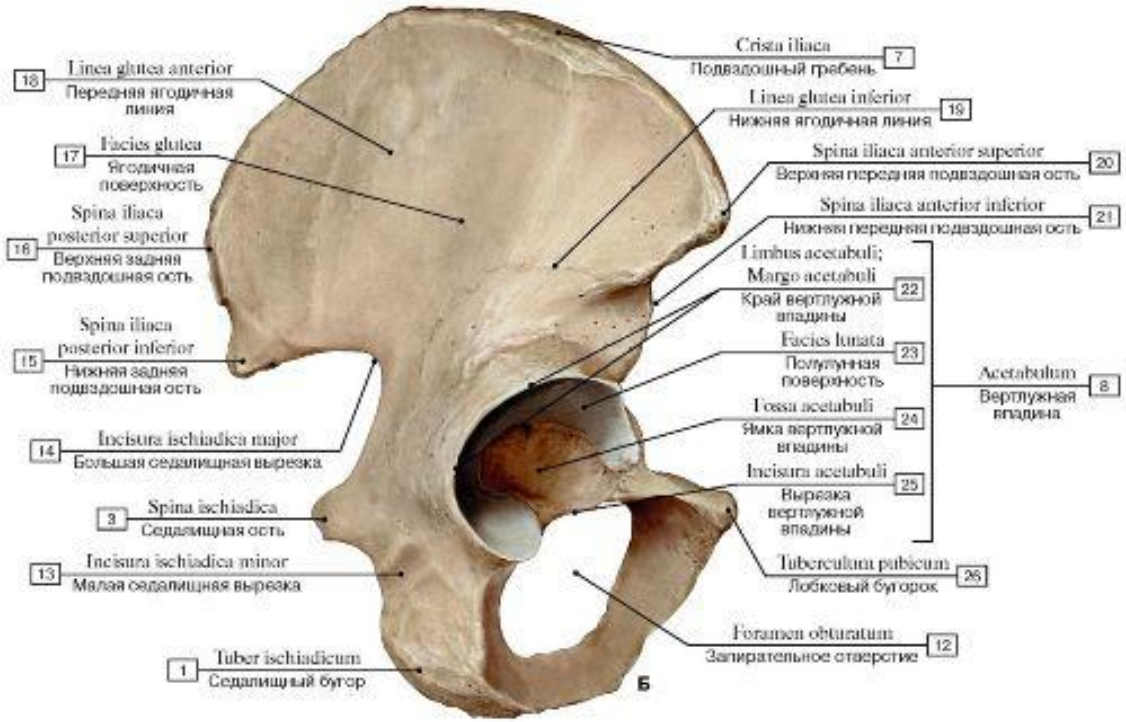

Симф из

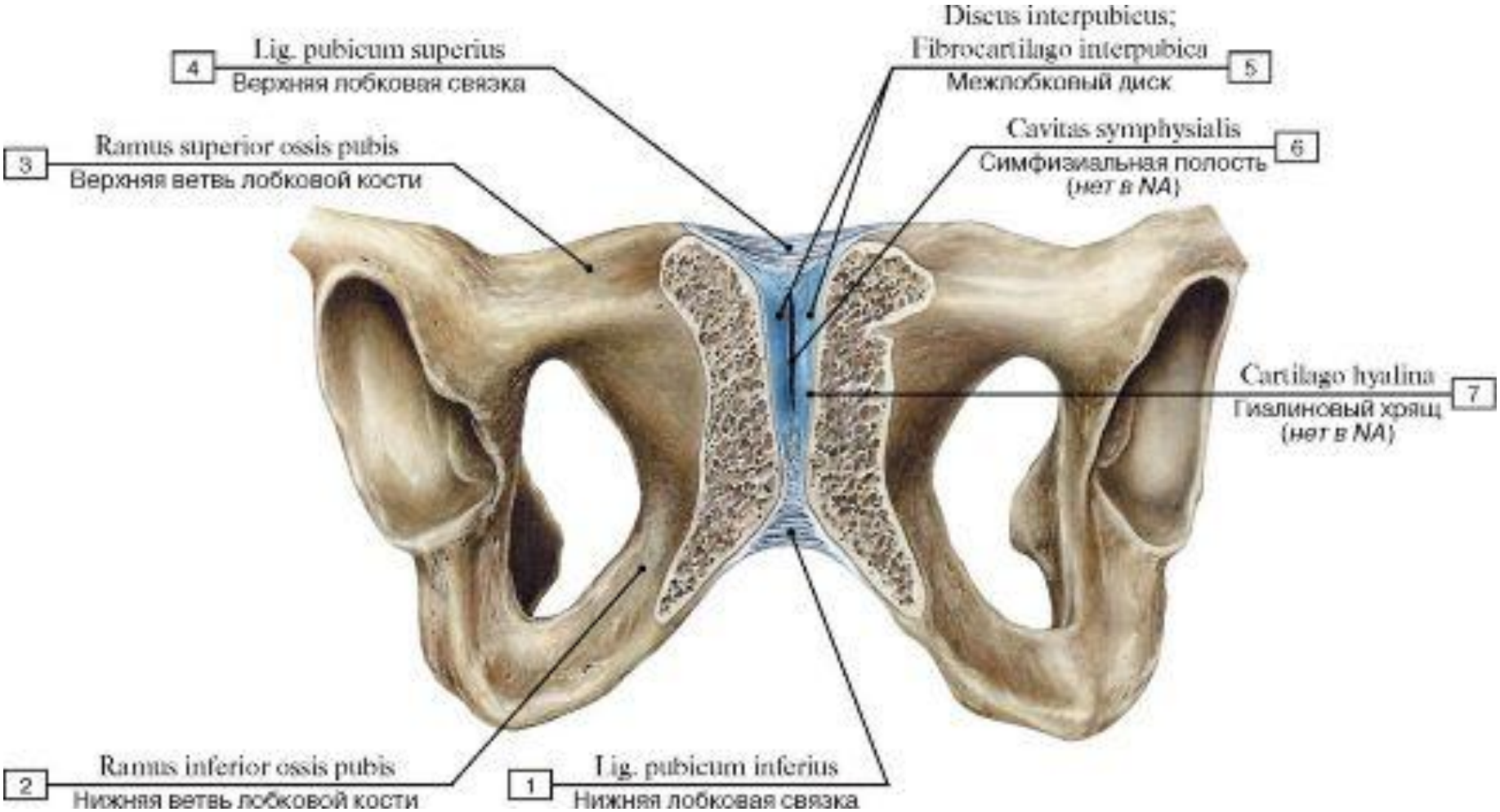
4
Lig. pubicum superius
Верхняя лобковая связка
Discus interpubicus;
Fibrocartilago interpubica
Межлобковый диск
5
3
Ramus superior ossis pubis
Верхняя ветвь лобковой кости
Cavitas symphysialis
Симфизиальная полость
(нет в NA)
6
Cartilago hyalina
Гиалиновый хрящ
(нет в NA)
7
2
Ramus inferior ossis pubis
Нижняя ветвь лобковой кости
1
Lig. pubicum inferius
Нижняя лобковая связка

Основные элементы 3 MAIN STRUCTURES OF SYNOVIAL JOINT сустава «признаки сустава»

1. Суставные поверхности
facies articulares

2 . Суставная капсула
capsula articularis

<u>Фиброзная мембрана</u>
(фиброзный слой)
membrana fibrosa
(stratum fibrosum)

<u>Синовиальная мембрана</u>
(синовиальный слой)
membrana synovialis
(stratum synoviale)

3. Суставная полость
cavitas articularis

(внутри содержит синовиальнаую жидкость (синовия) ***synovia****)*

Вспомогательные элементы сустава THE ACCESSORY STRUCTURES

1. Связки внутрисуставные (ligamenta intraarticularia)
2. Диски и мениски (discus et meniscus)

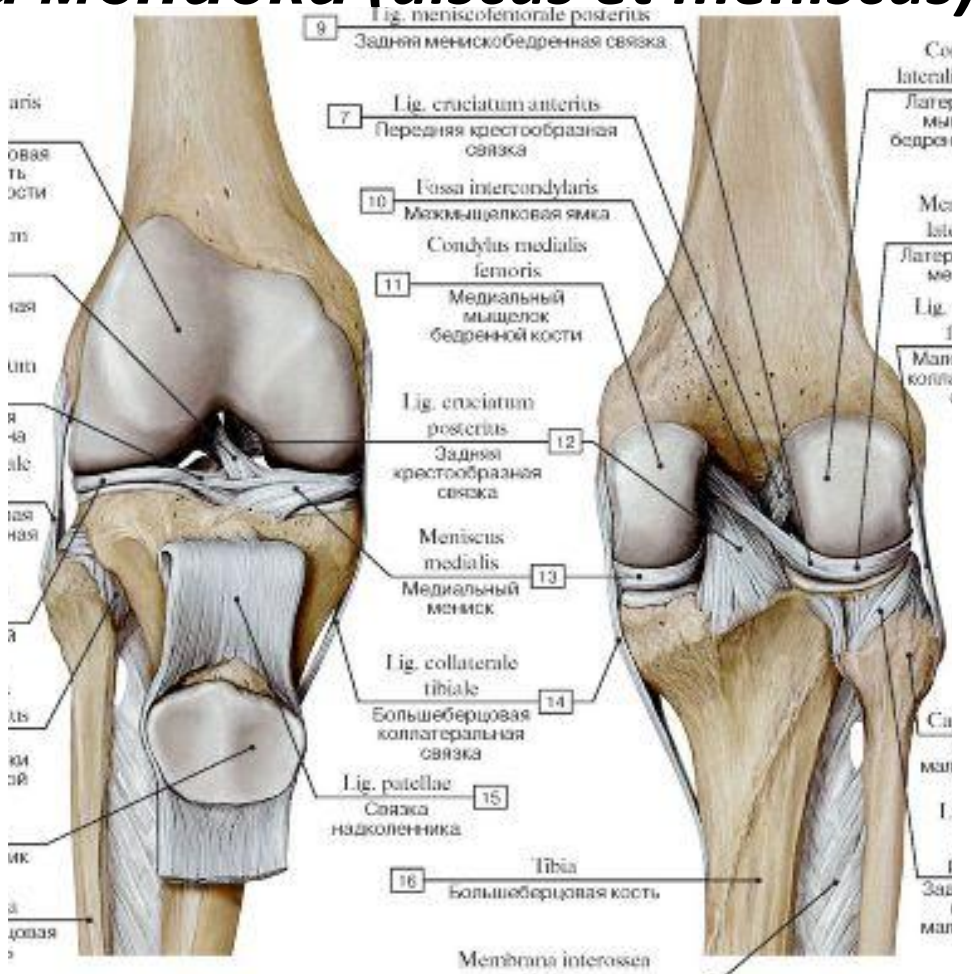

3. Производные синовиальной оболочки:

3.1 Синовиальные складки (plicae synoviales)

3.2 Жировые складки (plicae adiposae)

3.3 Синовиальные сумки (bursae synoviales)

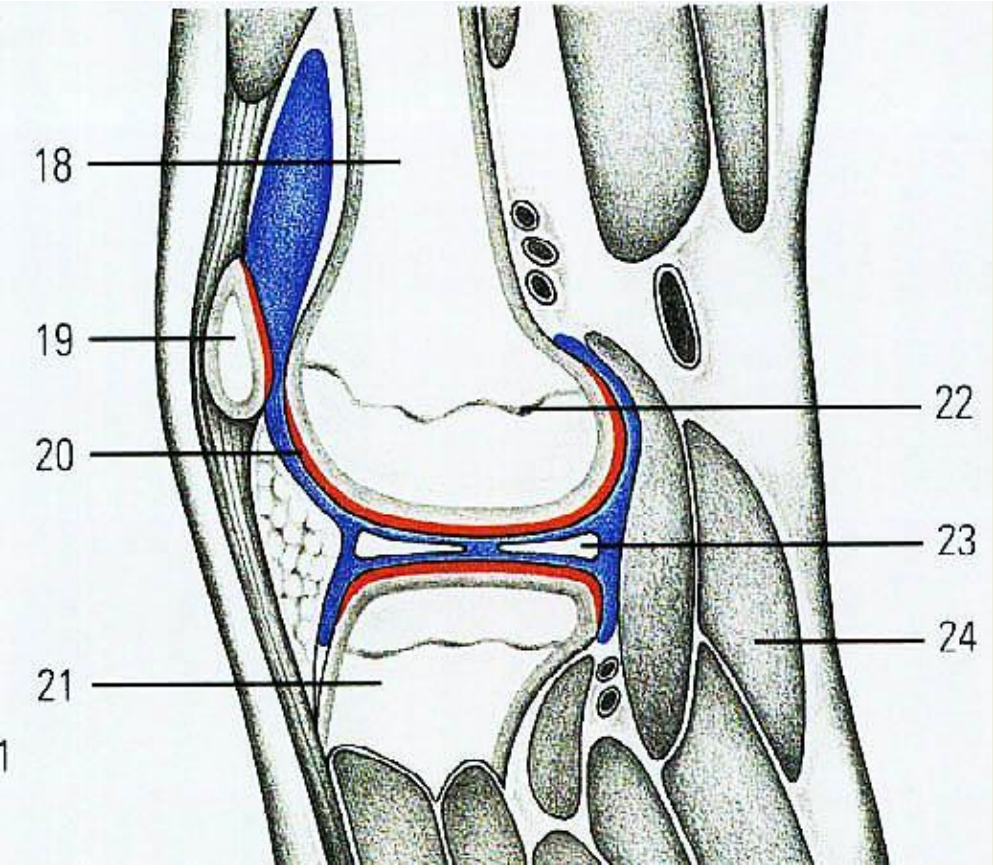

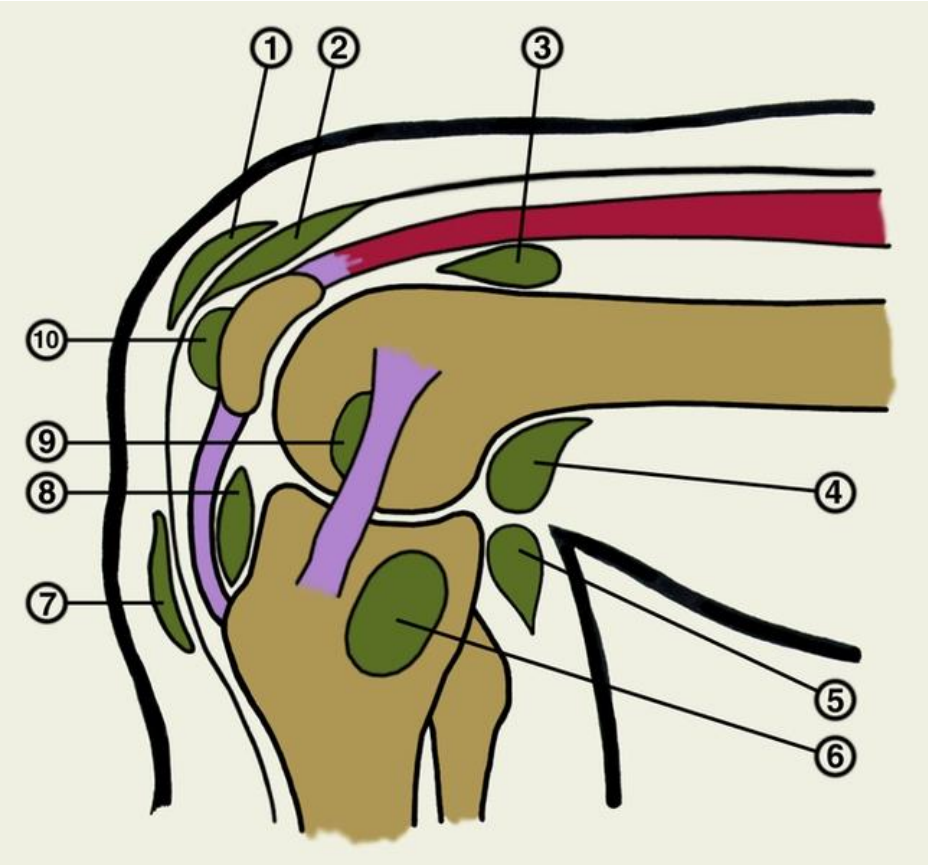

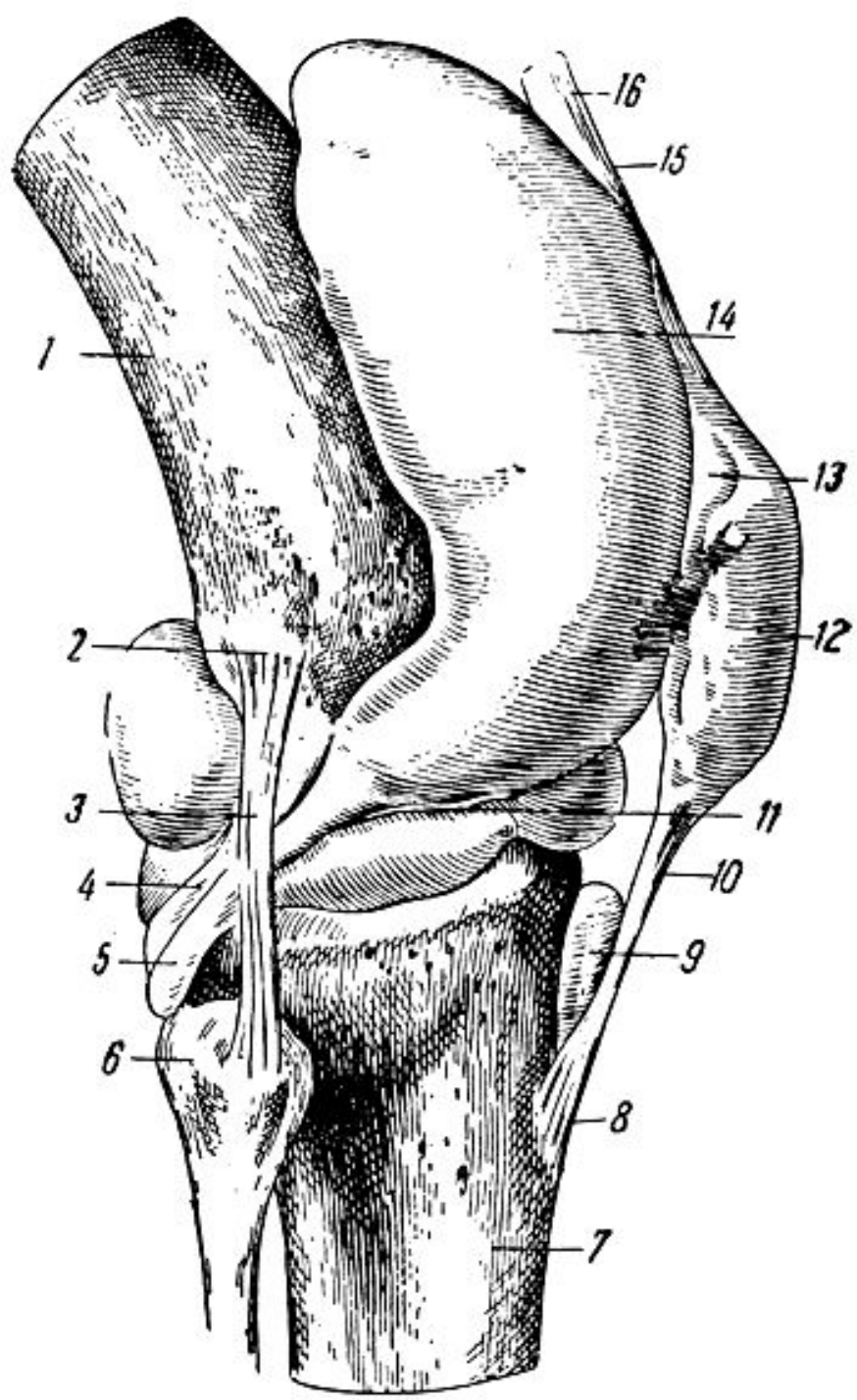
16
15
14
1
13
2
12
3
11
4
10
5
9
6
8
7

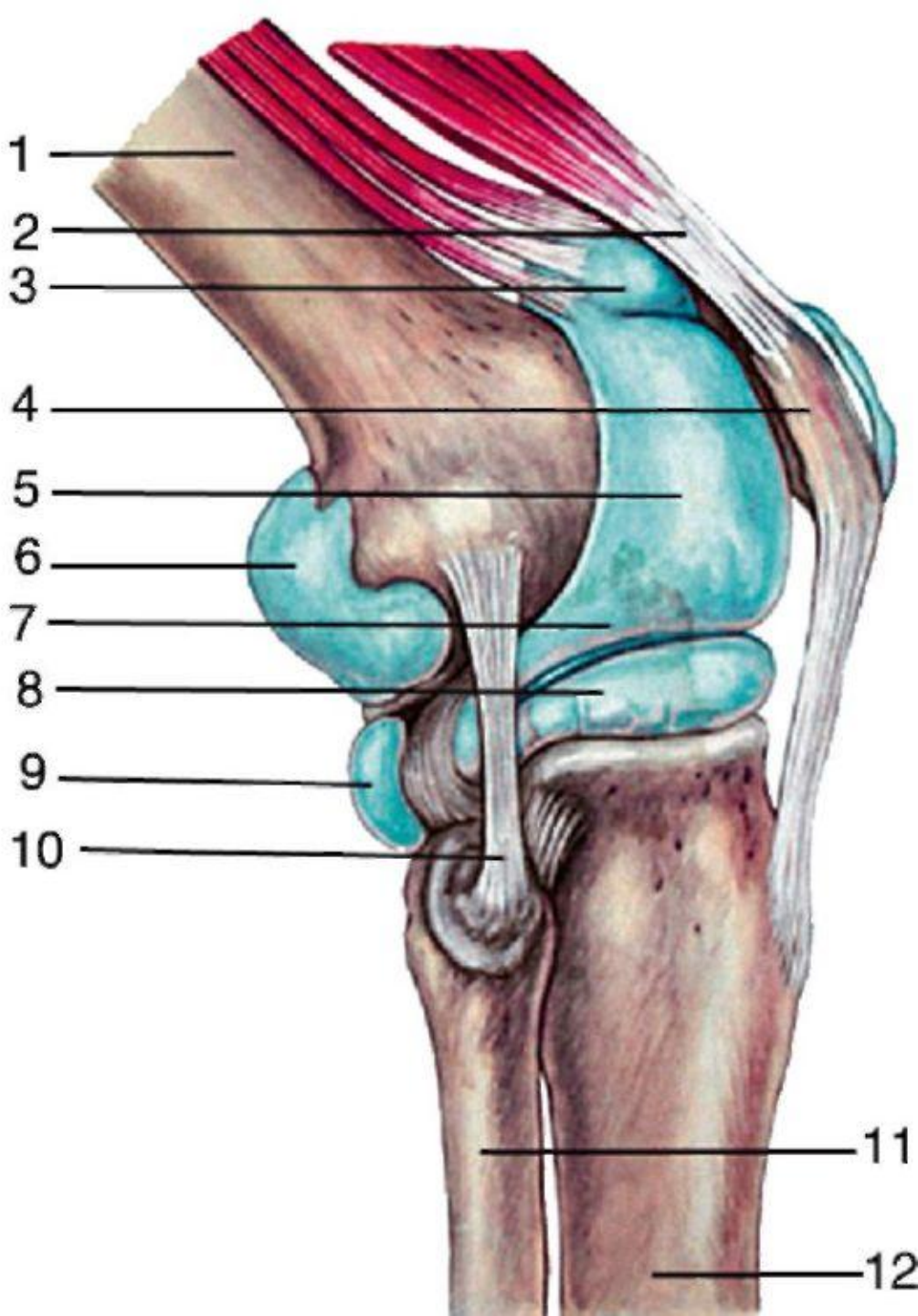
1
2
3
4
5
6
7
8
9
10
11
12

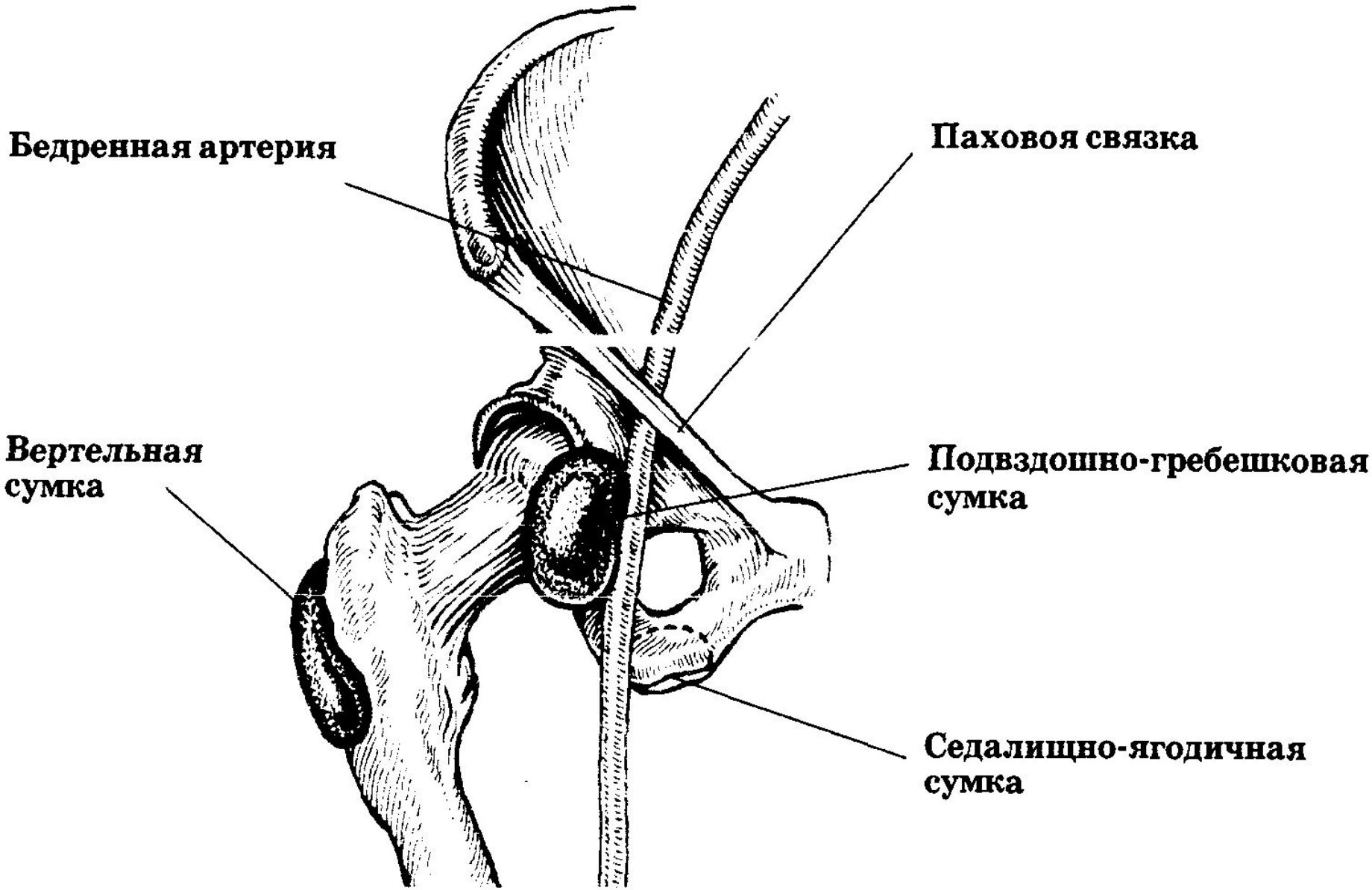
Бедренная артерия
Паховоя связка
Вертельная сумка
Подвздошно-гребешковая сумка
Седалищно-ягодичная сумка

Суставная губа (labrum glenoidale) ARTICULAR LABRUM

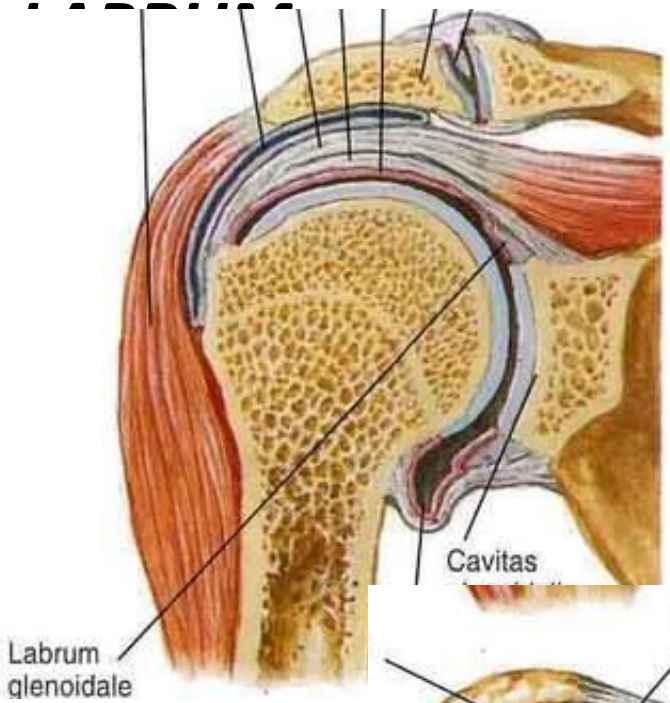

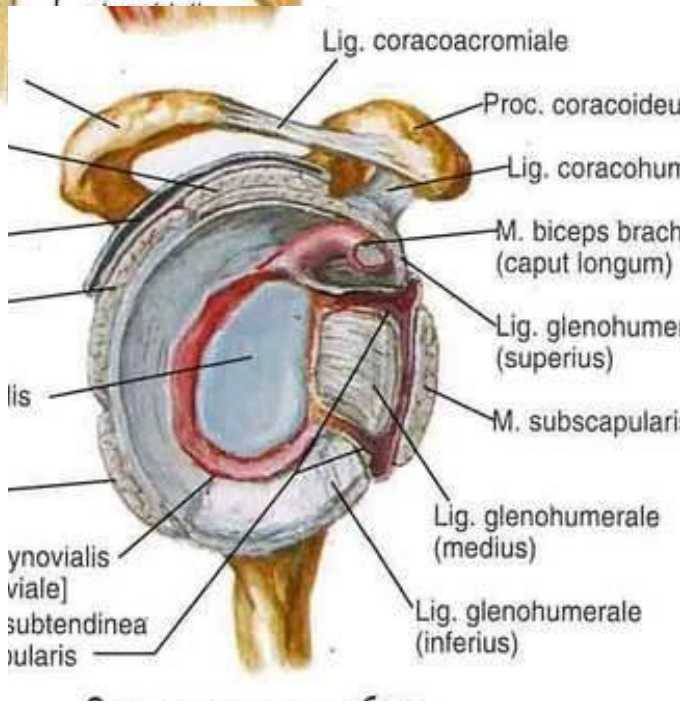

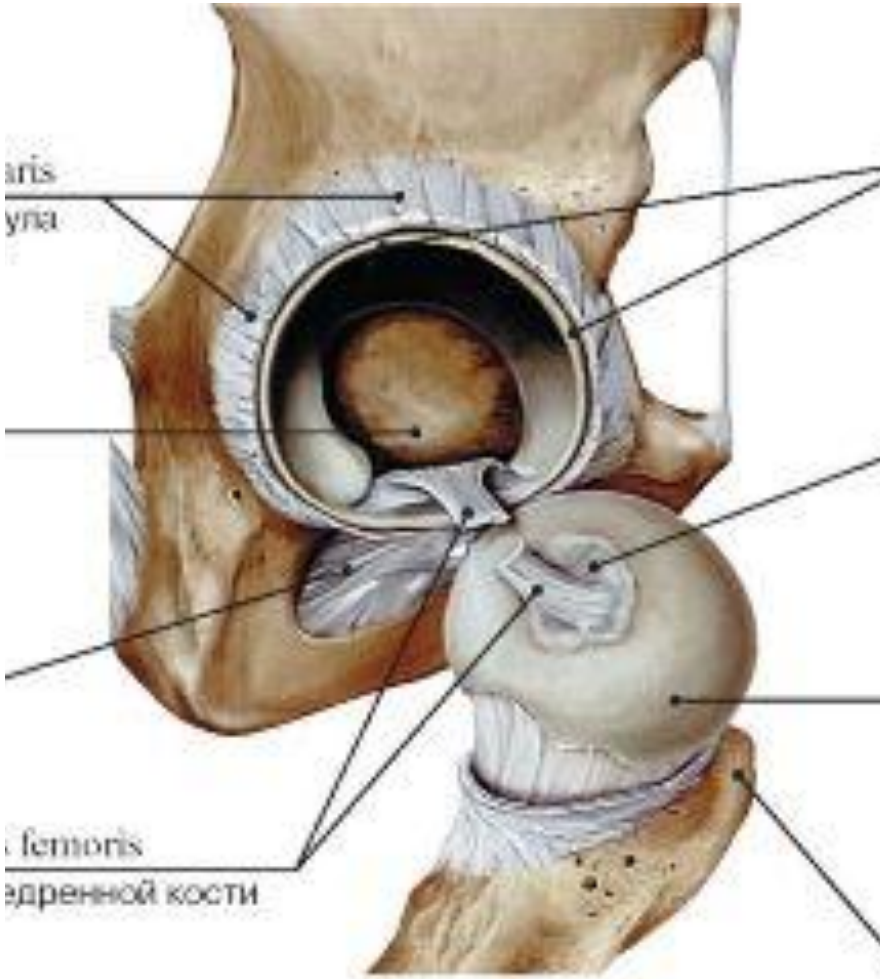

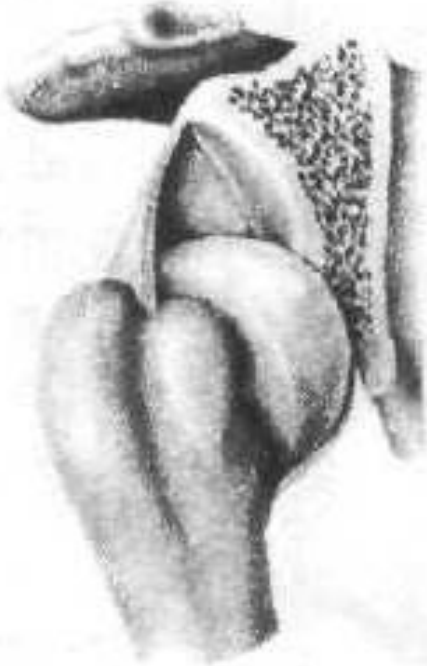

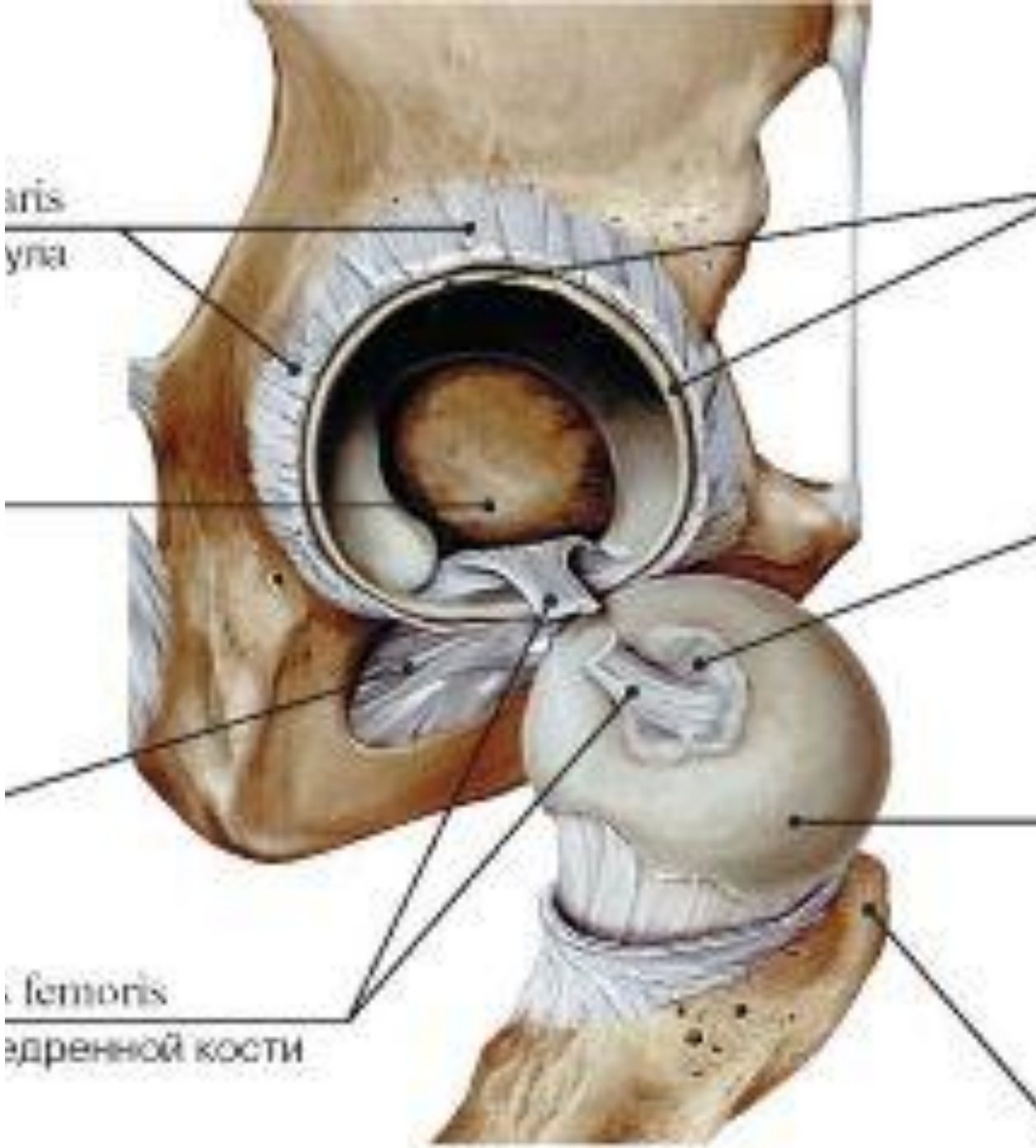
aris
yna
femoris
едренной кости

Сесамовидные кости (ossa sesamoidea) SESAMOID BONE

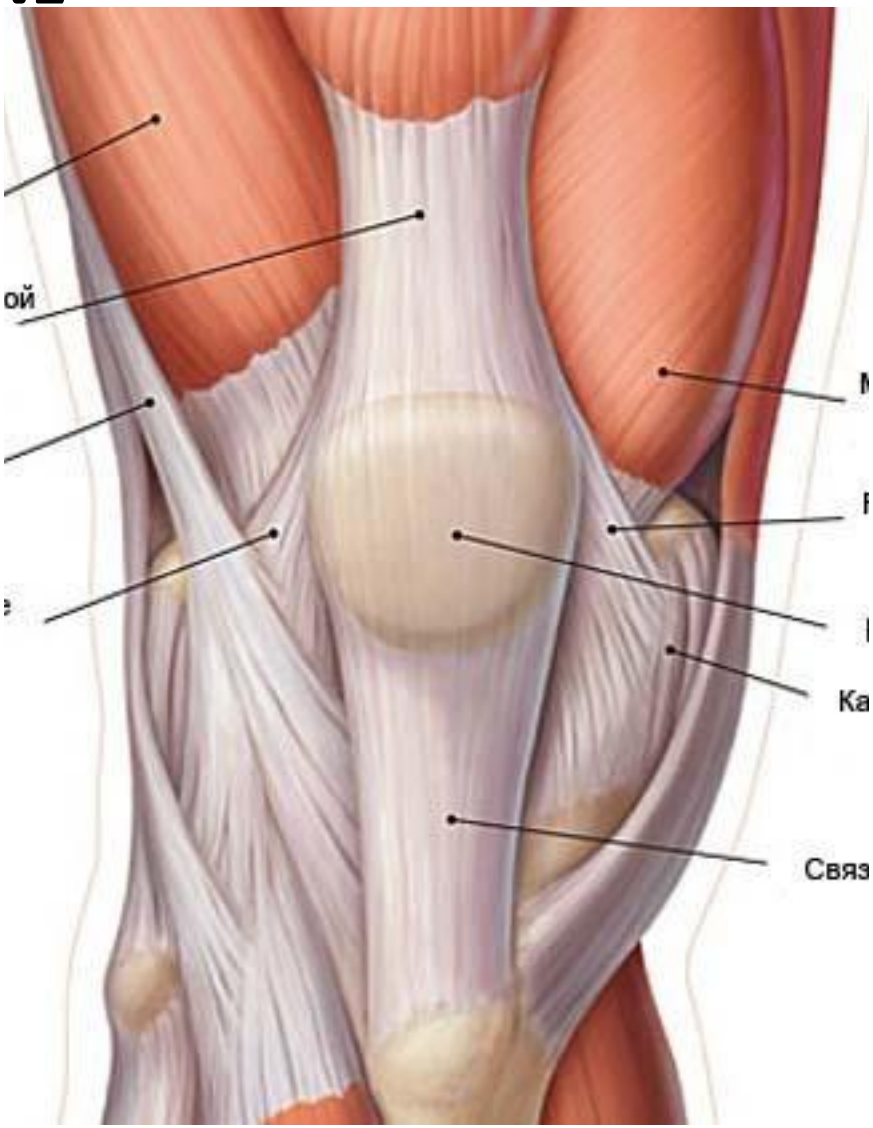

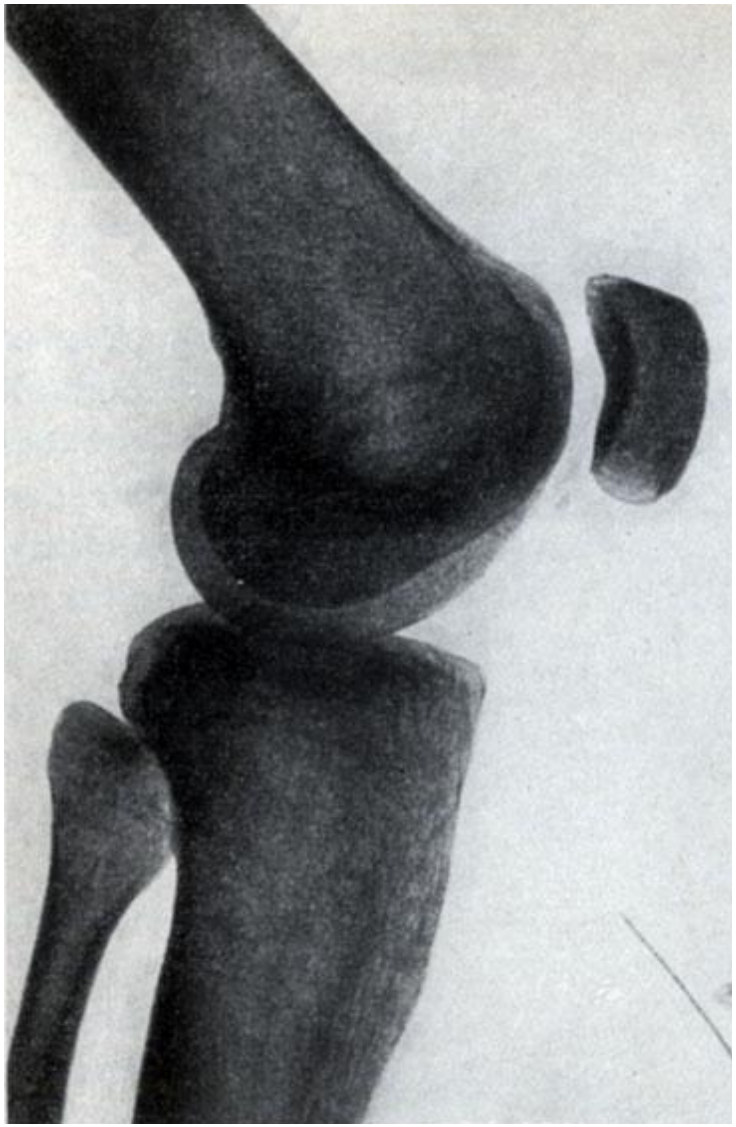

КЛАССИФИКАЦИЯ СУСТАВОВ ПО КОЛИЧЕСТВУ ОСЕЙ ДВИЖЕ

1. Одноосные UNI AXIAL
2. Двухосные BI AXIAL
3. Трехосные (многоосные MULTIAXIAL

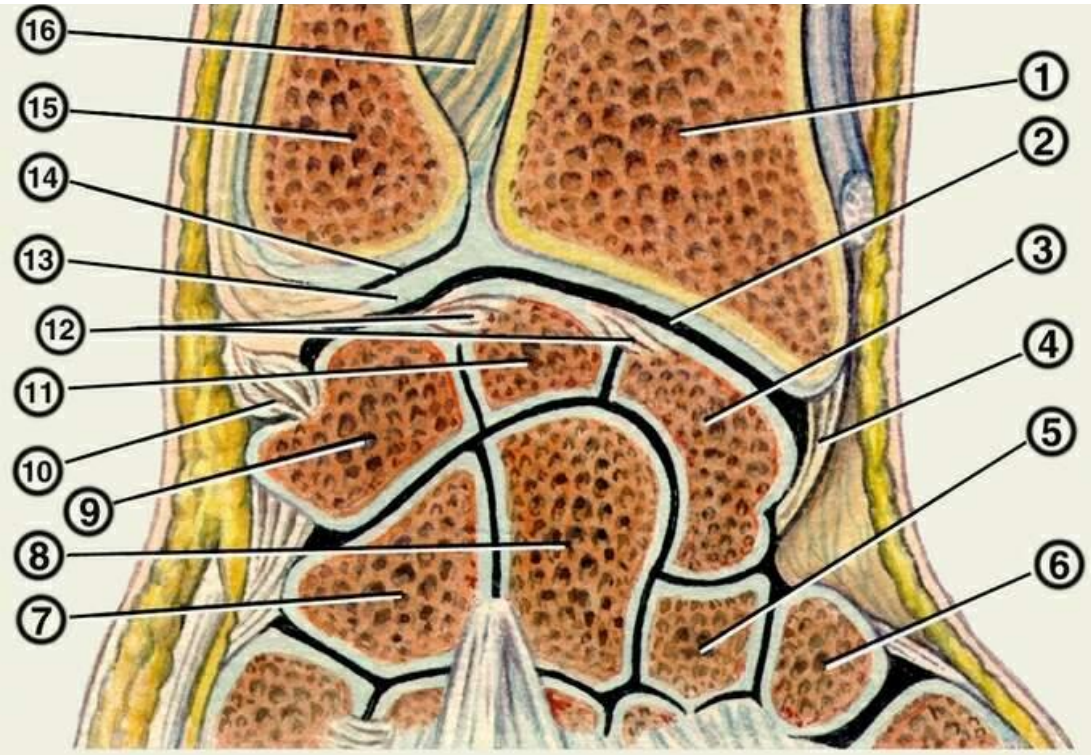

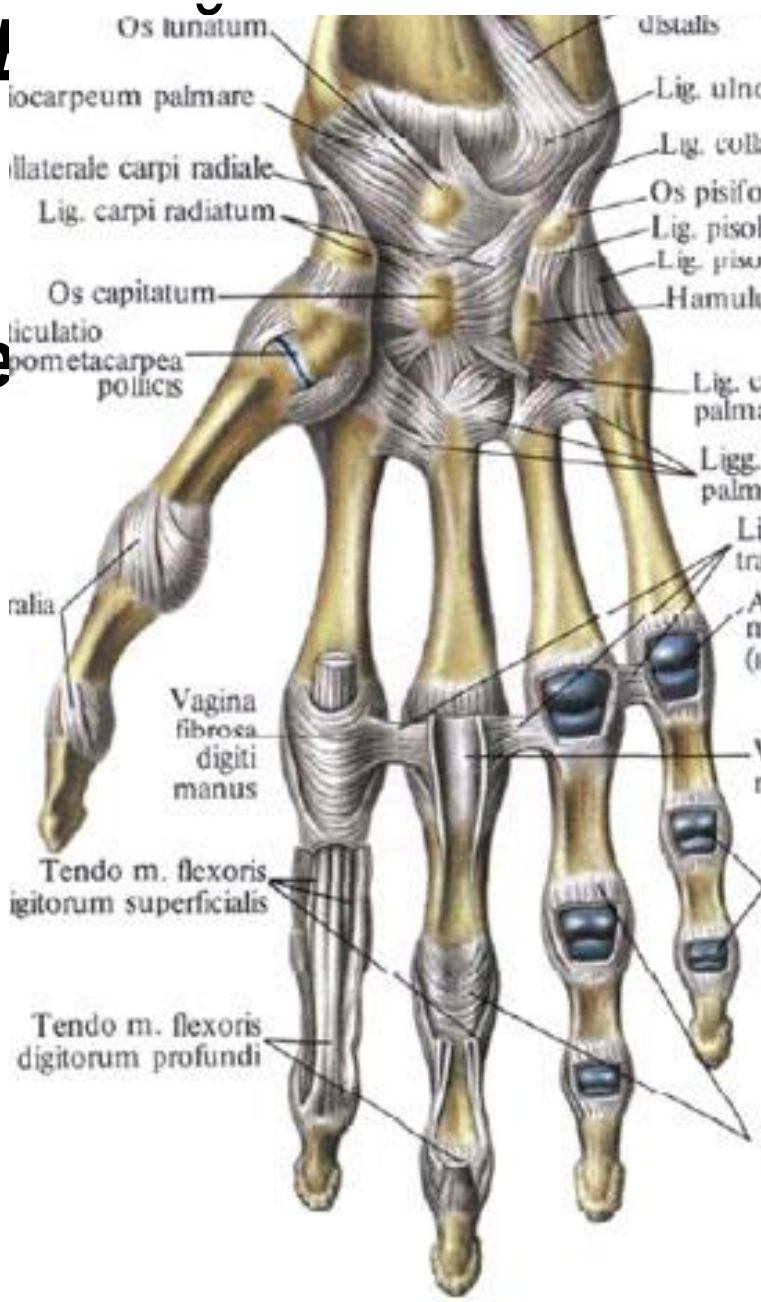

- ***Одноосные***

UNI

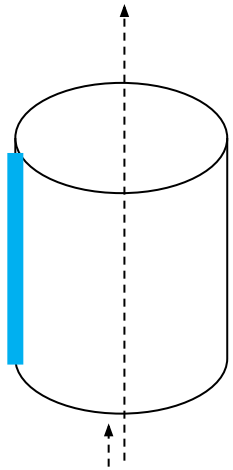

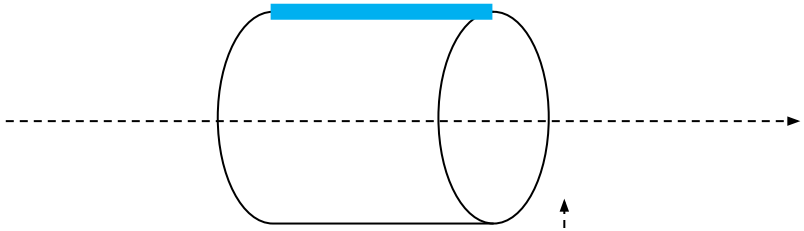

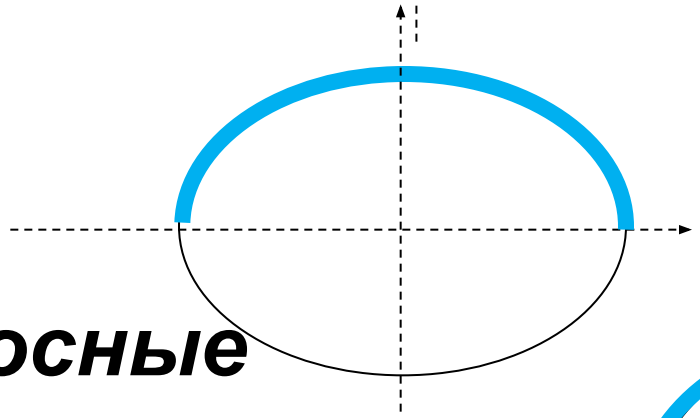

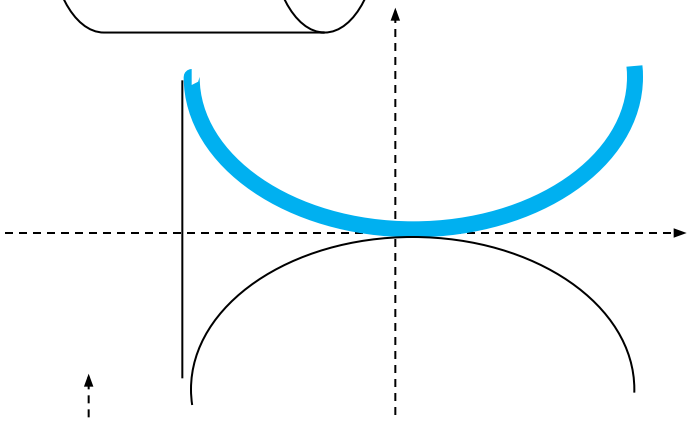

- ***Двухосные***
- ***BI***

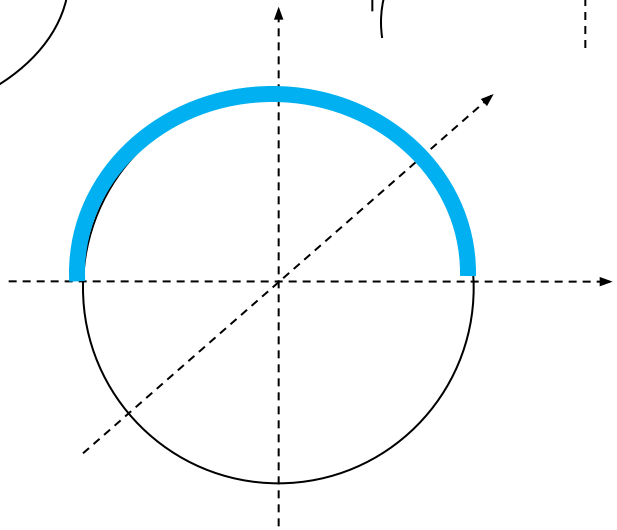

- ***Многоосные MULTI***

КЛАССИФИКАЦИЯ СУСТАВОВ ПО ФОРМЕ СУСТАВНЫХ ПОВЕРХНОСТЕЙ

I. Одноосные суставы UNI

1.1 Цилиндрические вращательные (art. trochoidea)

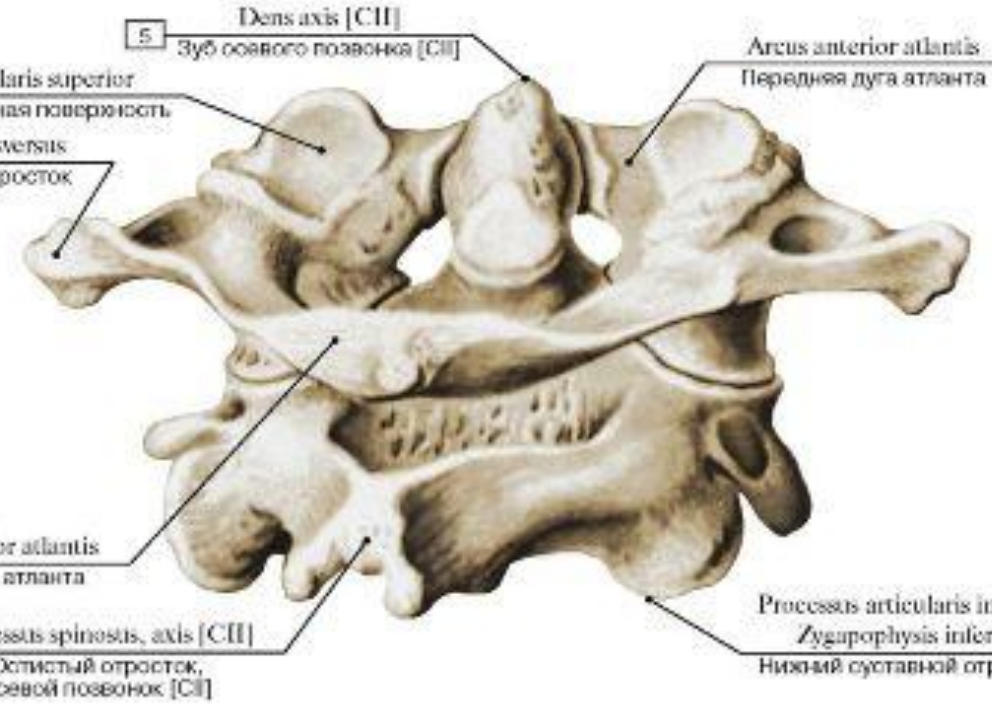

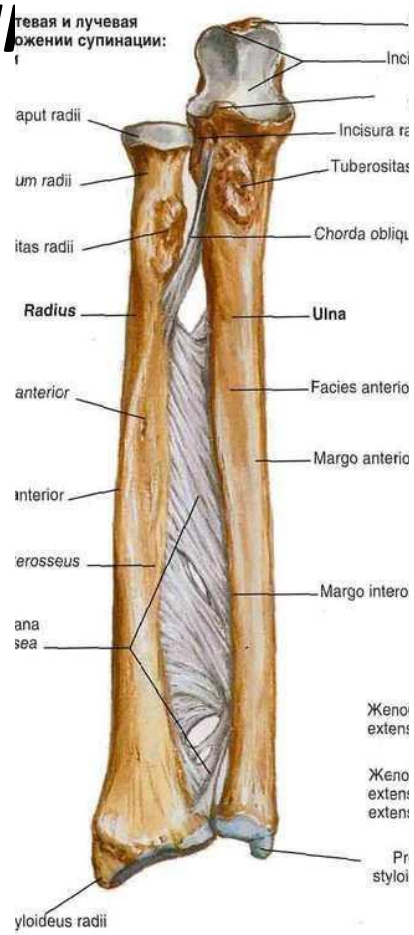

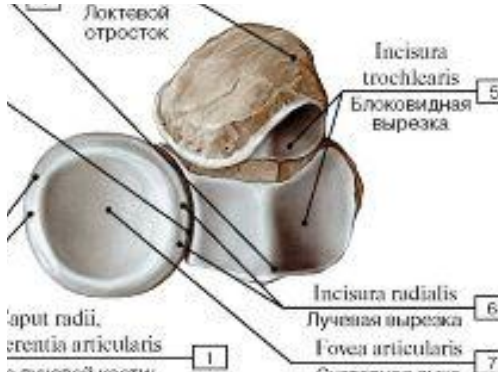

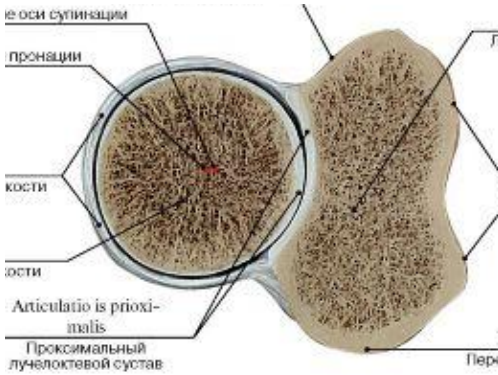

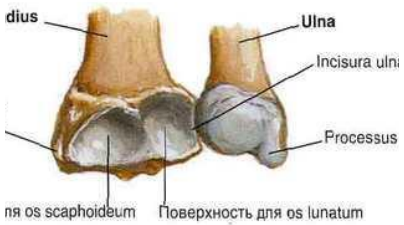

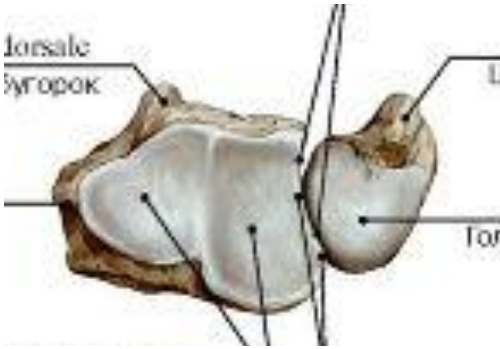

1.2 Блоковидные и винтообразные *(art. trochlearis et cochlearis)* GINGLYMI (HINGE)

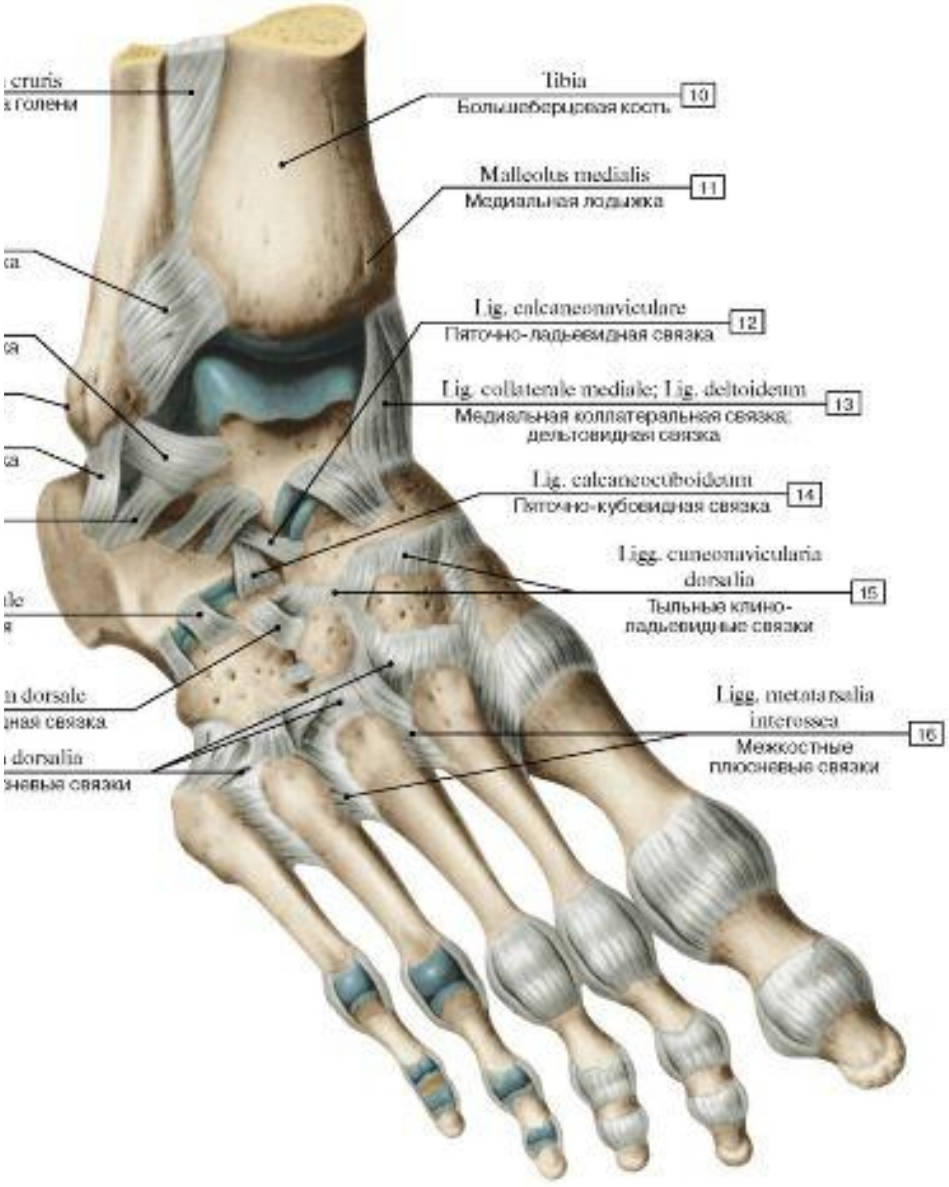

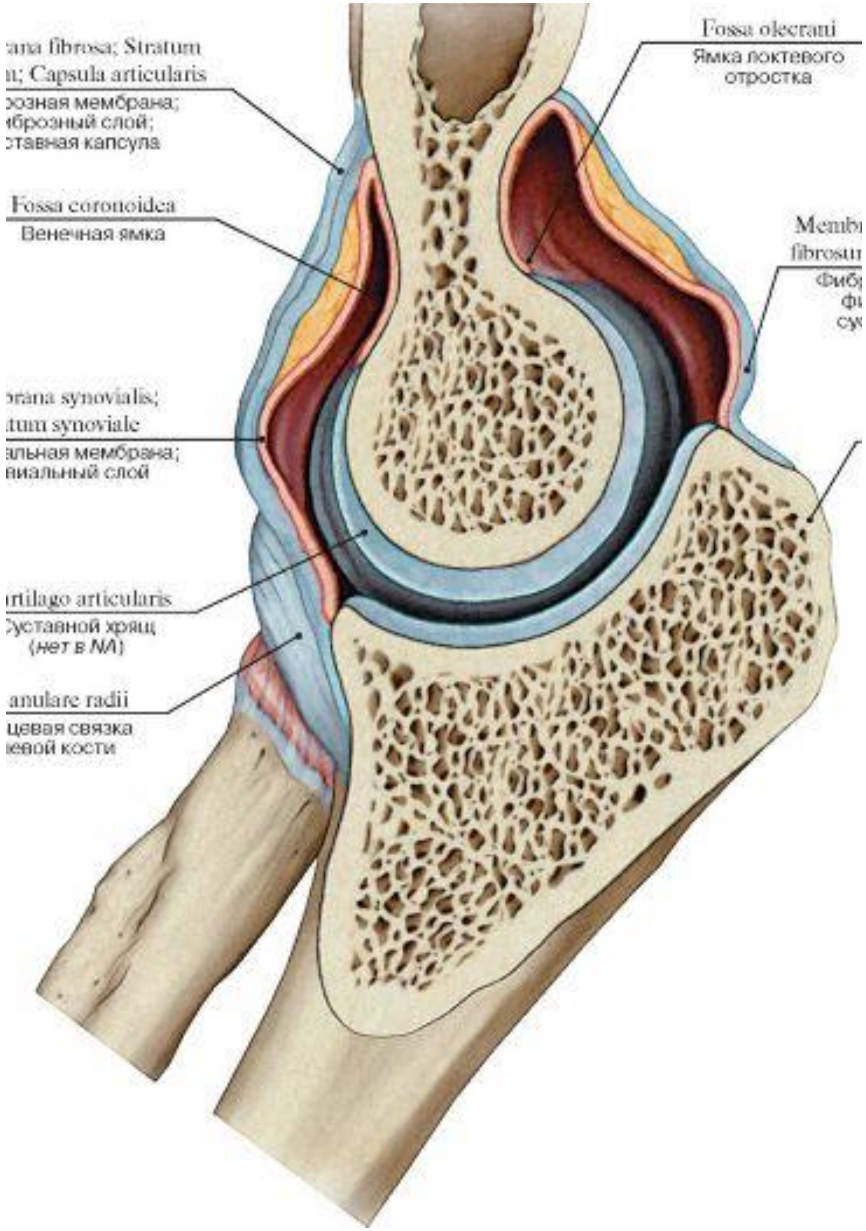

II. Двухосные суставы BI

2.1 Эллипсоидные *(art. ellipsoidea) ELLIPSOID*

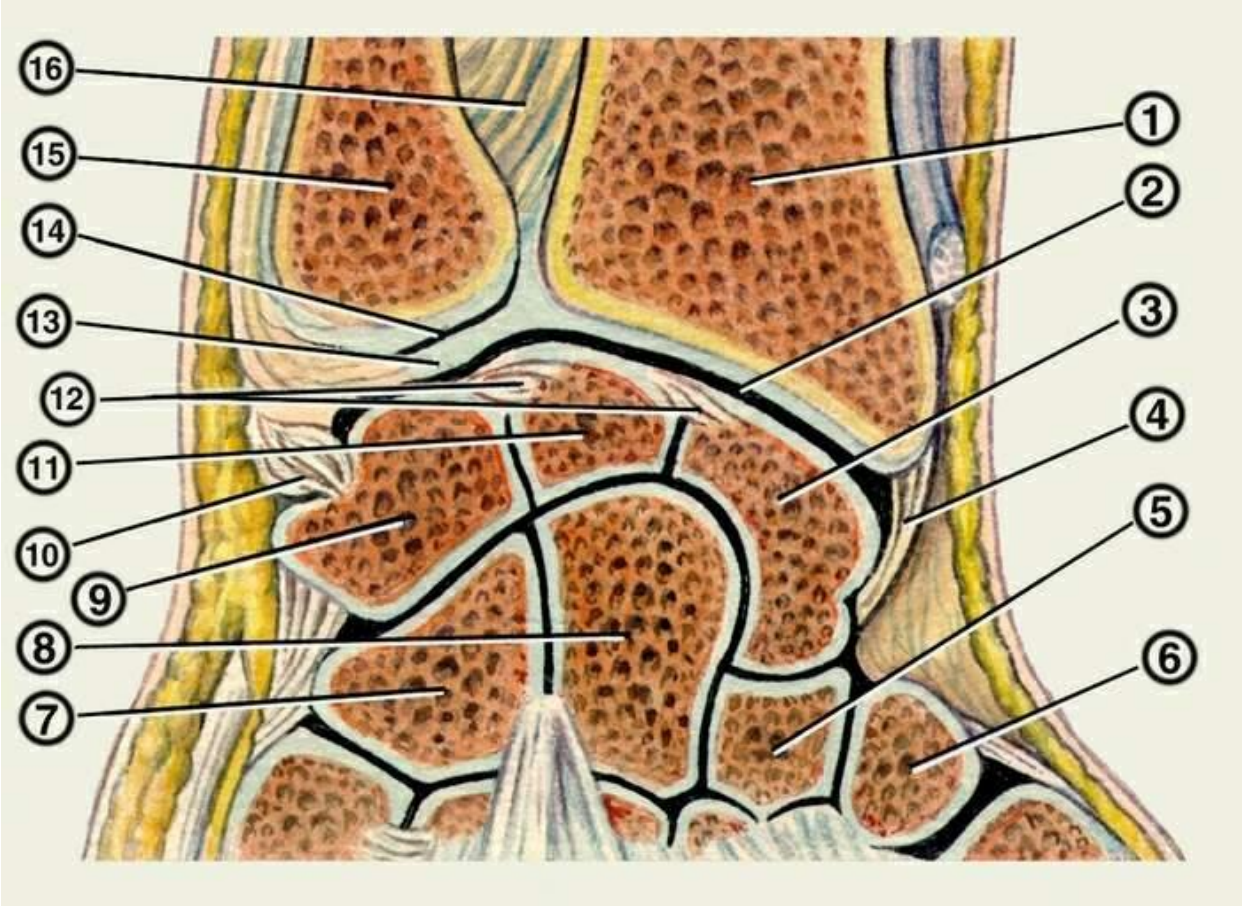

2.2 Седловидные *(art. sellaris) SELLAR (SADDLE)*

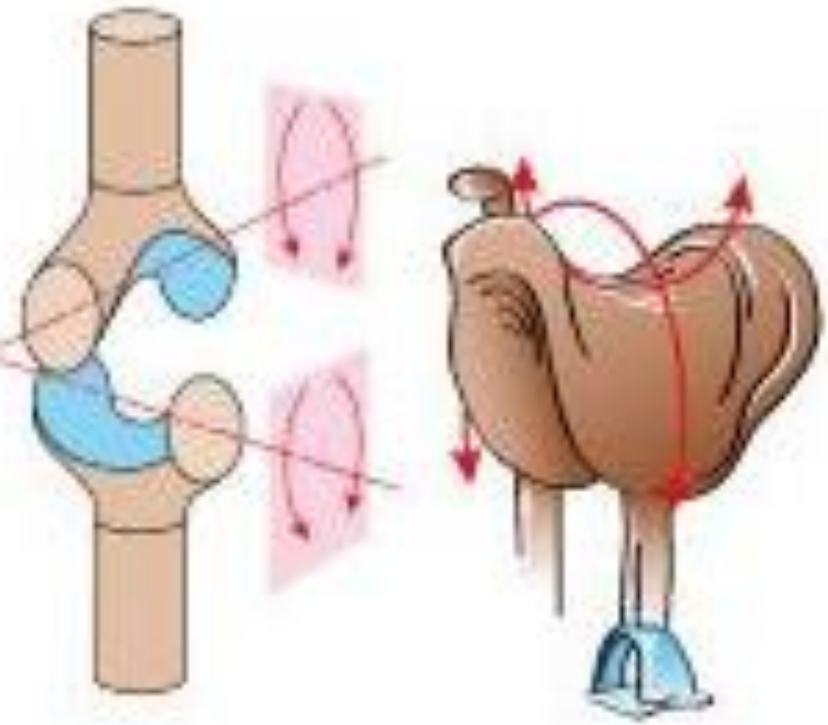

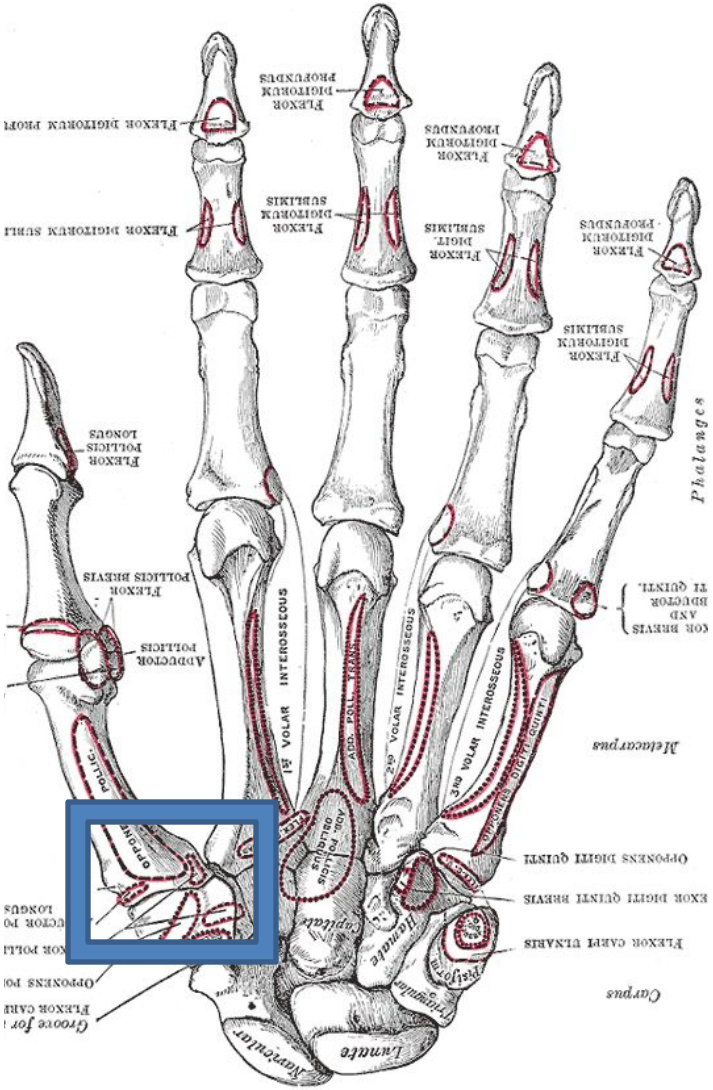

2.3 Мыщелковый *(art. condylaris)*

BICONDYLAR

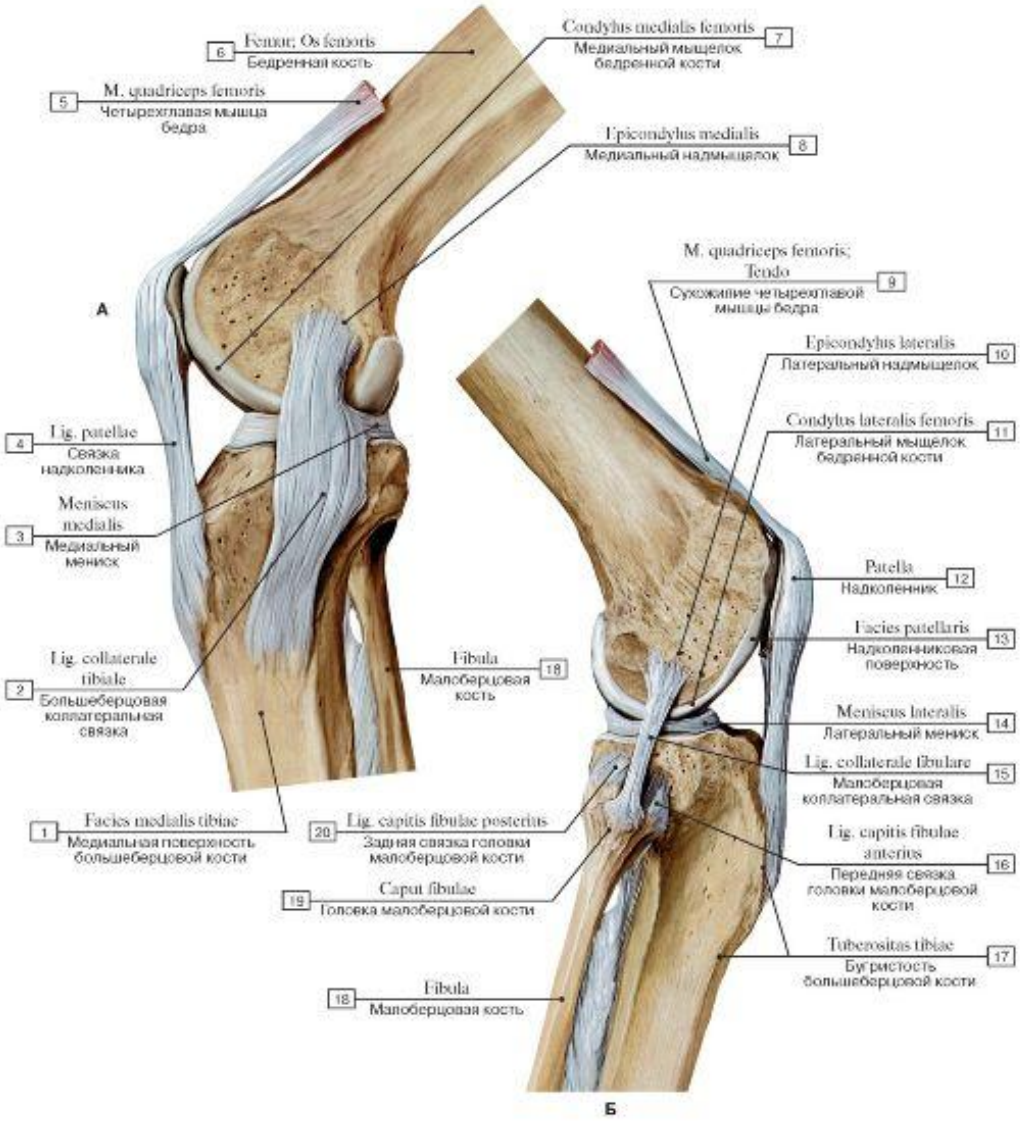

III. Многоосные суставы UNI

3.1 Шаровидный и чашеобразный *(art. spheroidea et cotylica) SPHEROIDAL*

3.2 Плоский сустав *(амфиартроз) (art. plana) PLANE*

КЛАССИФИКАЦИЯ СУСТАВОВ ПО КОЛИЧЕСТВУ СУСТАВНЫХ ПОВЕРХНОСТЕЙ

1. **Простой *(art. simplex) SIMPLE*– 2 суставных поверхности**
2. **Сложный *(art. composita) COMPOUND* – MORE более 2 суставных поверхн**

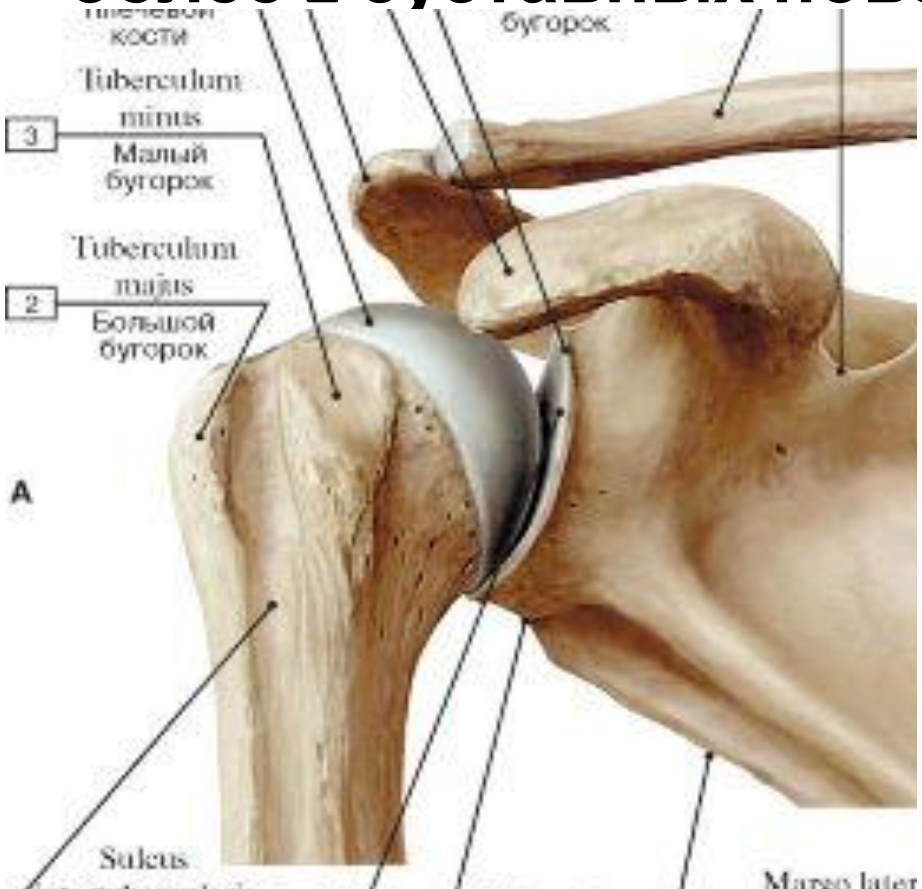

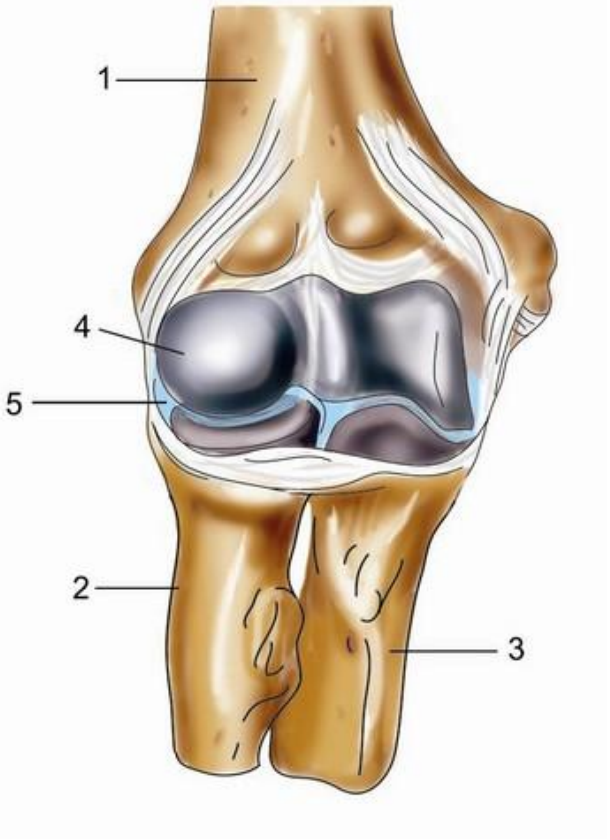

3. Комплексный сустав *(art. complexa)*— сустав, в котором между суставными поверхностями расположены диски или менски, которые делят полость сустава на два этажа (верхний и нижний).

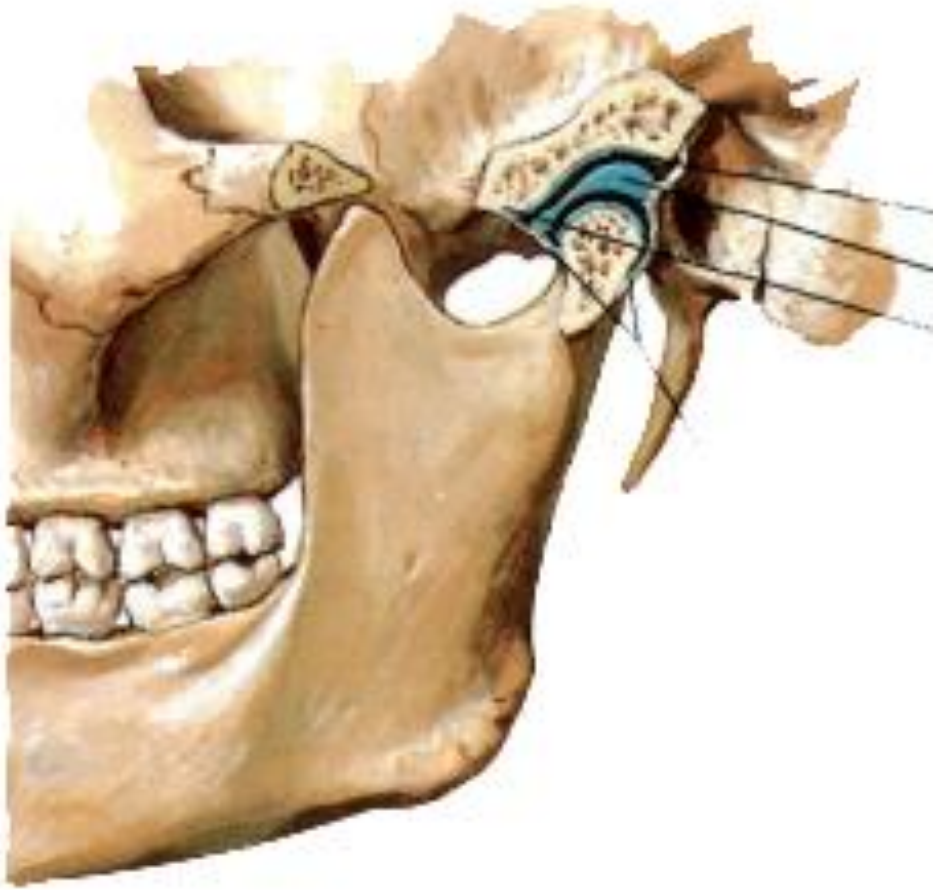

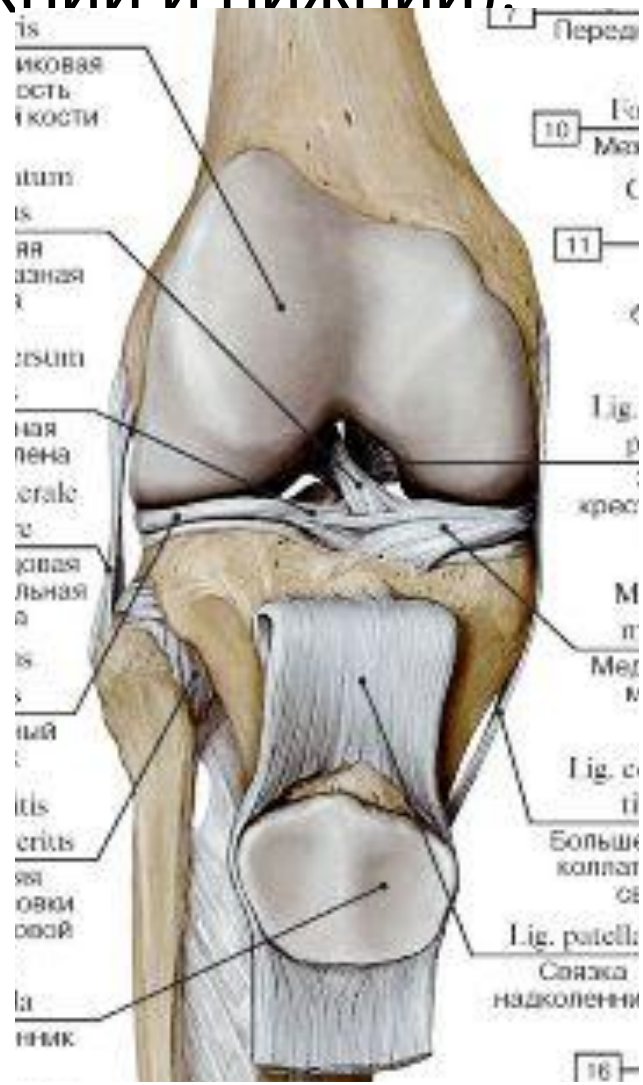

4. Комбинированный сустав *(art. combinatorica)* *COMBINED* - совокупность нескольких, разобщённых между собой диартрозов, выполняющих одновременно одну функцию.

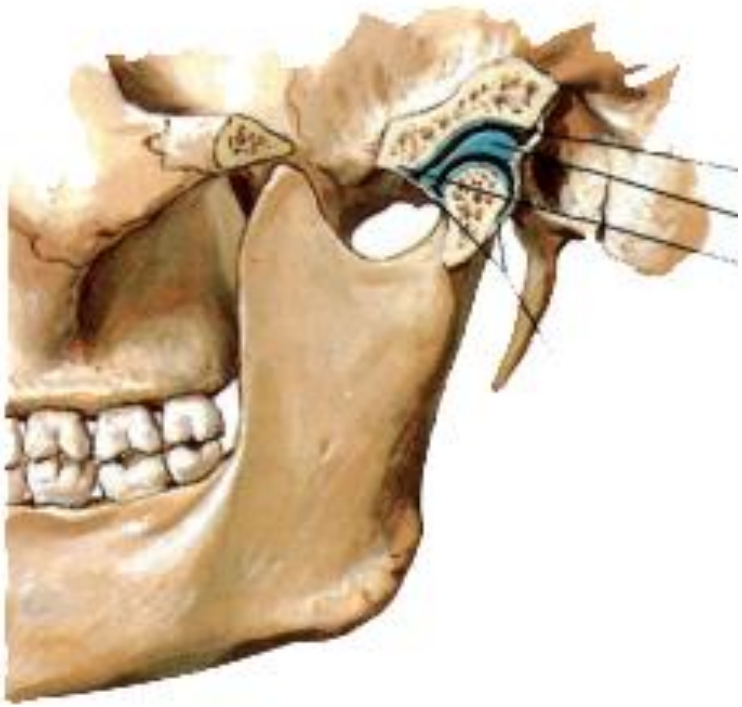

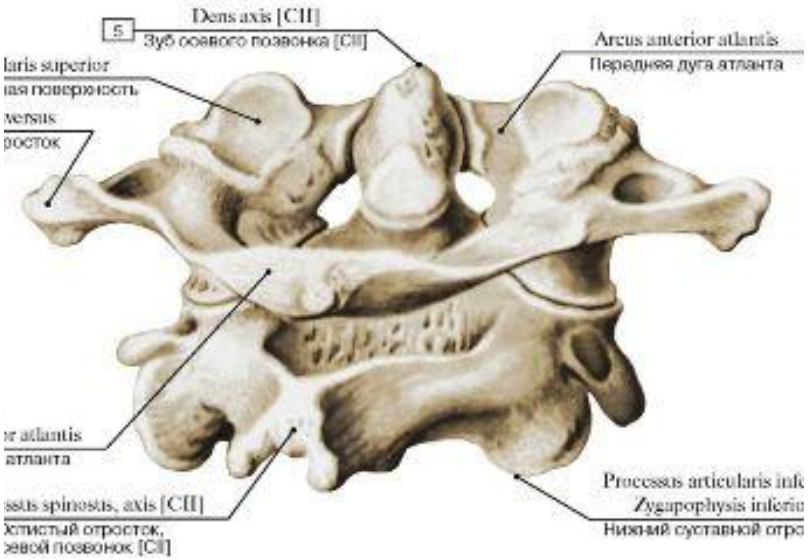

РАЗВИТИЕ СОЕДИНЕНИЙ КОСТЕЙ

6-я неделе внутриутробного периода: образуются непрерывные соединения.

8-я неделе внутриутробного периода: появляются суставы.

20-я неделя: формируется вспомогательный элементы сустава.

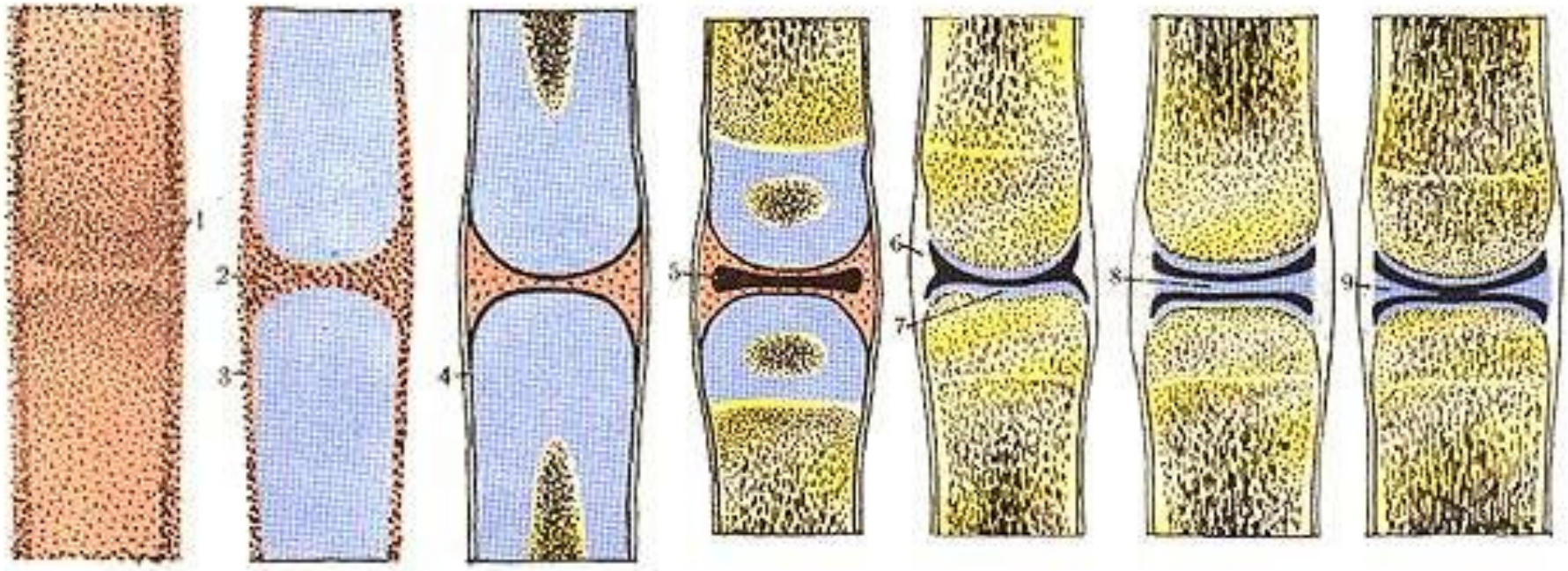

Виды движений в суставах

1. FRONTAL AXE Вокруг фронтальной оси: сгибание, *flexio,* и **разгибание,** *extensio.*

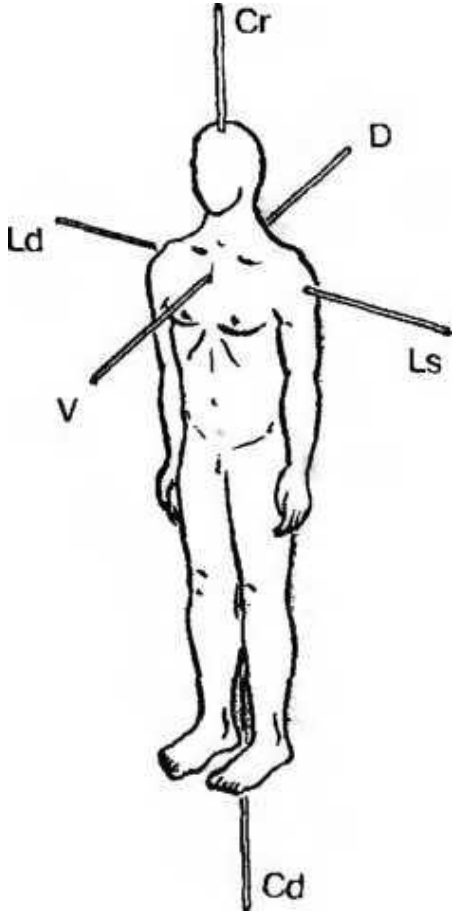

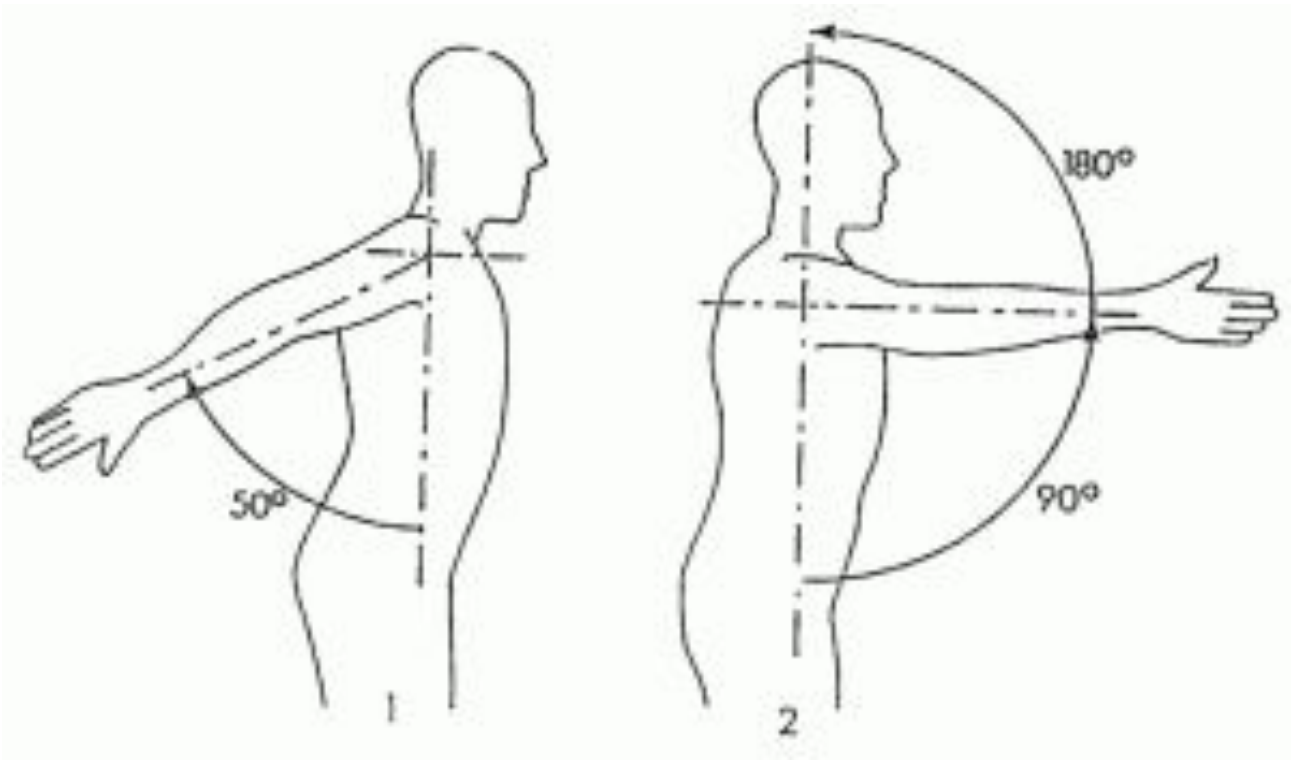

2. SAGITTAL AXE Вокруг сагиттальной оси: приведение, *adductio, и* **отведение,** *abductio.*

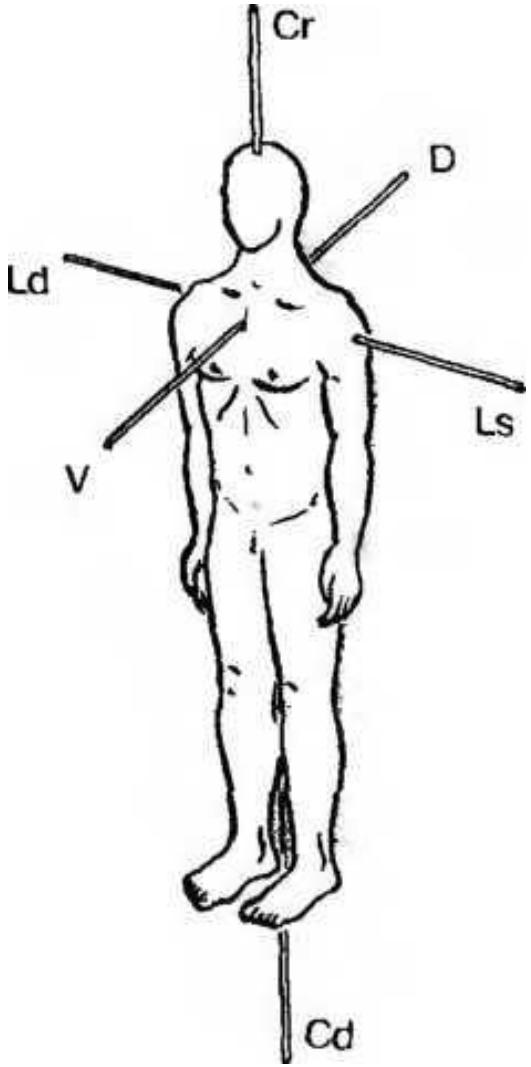

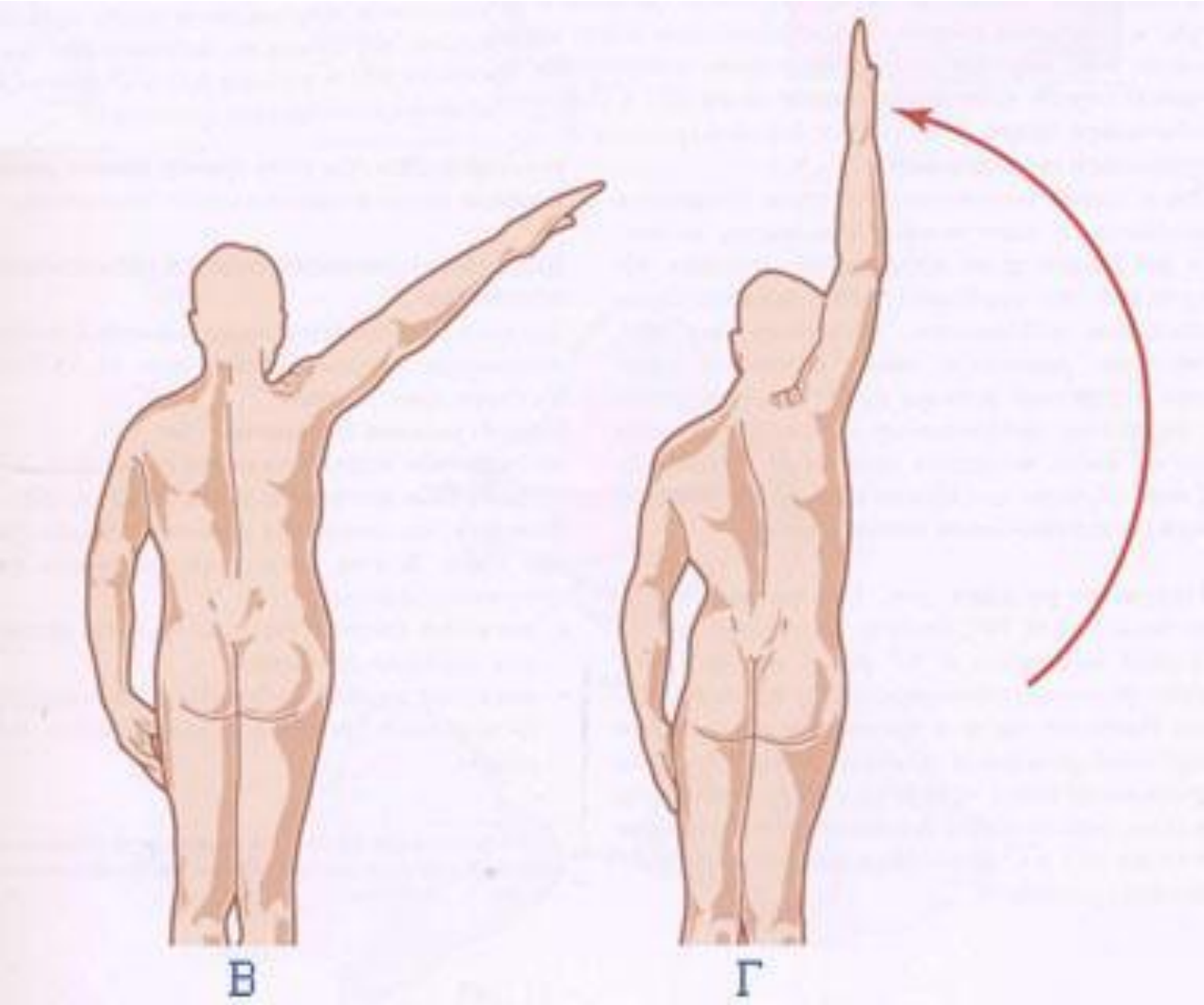

3. VERTICAL AXE Вокруг вертикальной оси: вращение кнаружи *(rotatio externa),* вращение кнутри *(rotatio interna)*.

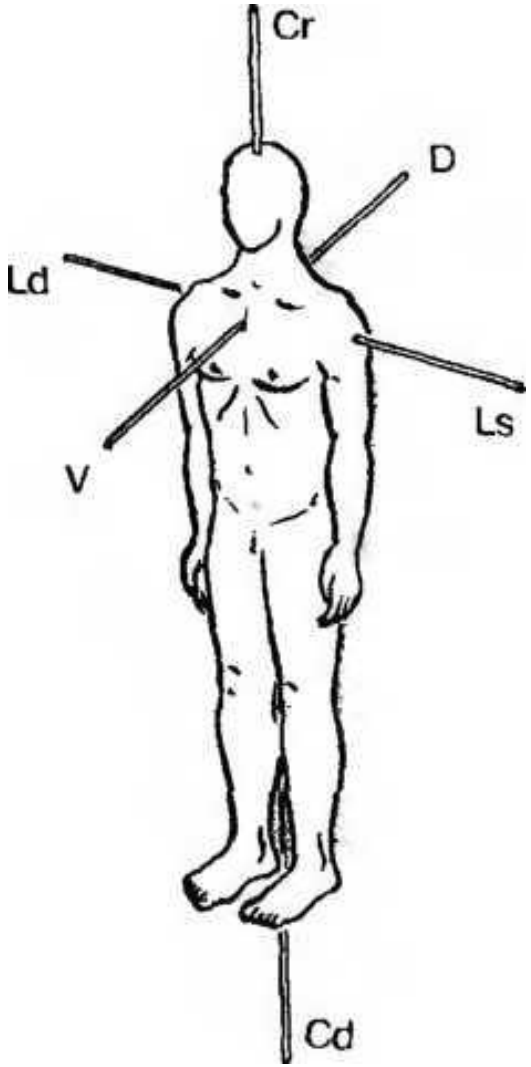

Движение лучевой кости вокруг неподвижной локтевой кости в *art. radioulnaris proximalis et distalis* носит название *supinatio* (ладонь обращена вперёд, локтевая и лучевая кости параллельны), и *pronalio* (ладонь обращена назад, ая перекрещивает локтев

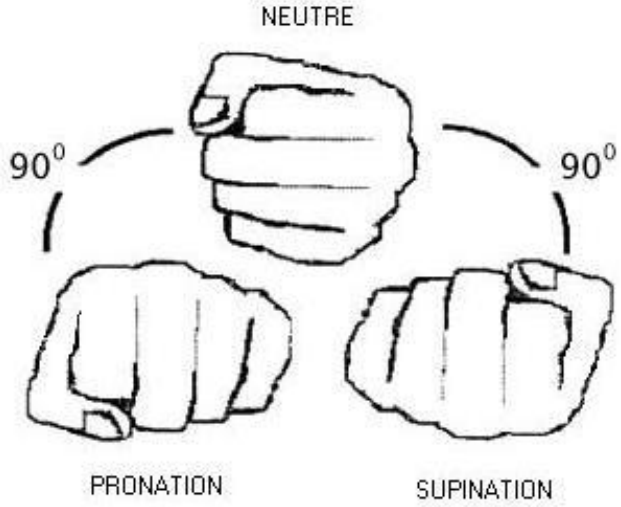

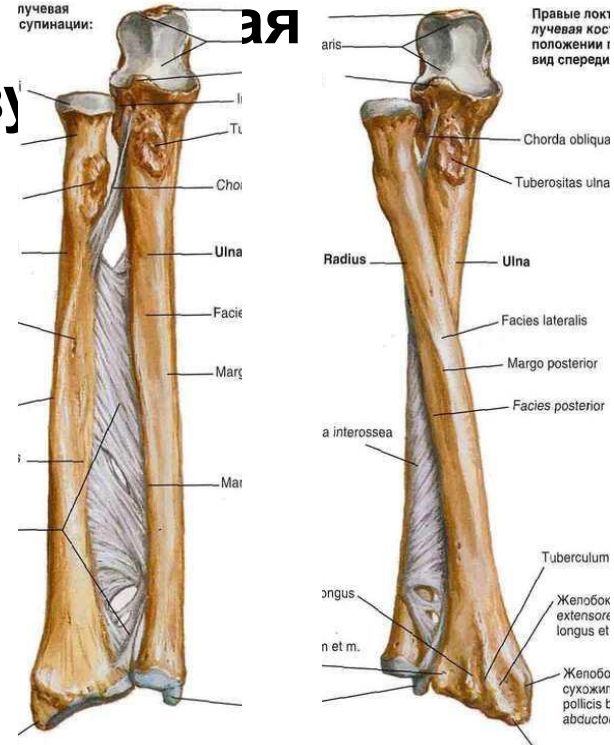

4. Круговое вращение, *circumductio* – *дистальный отдел конечности описывает круг, конечность описывает конус*.

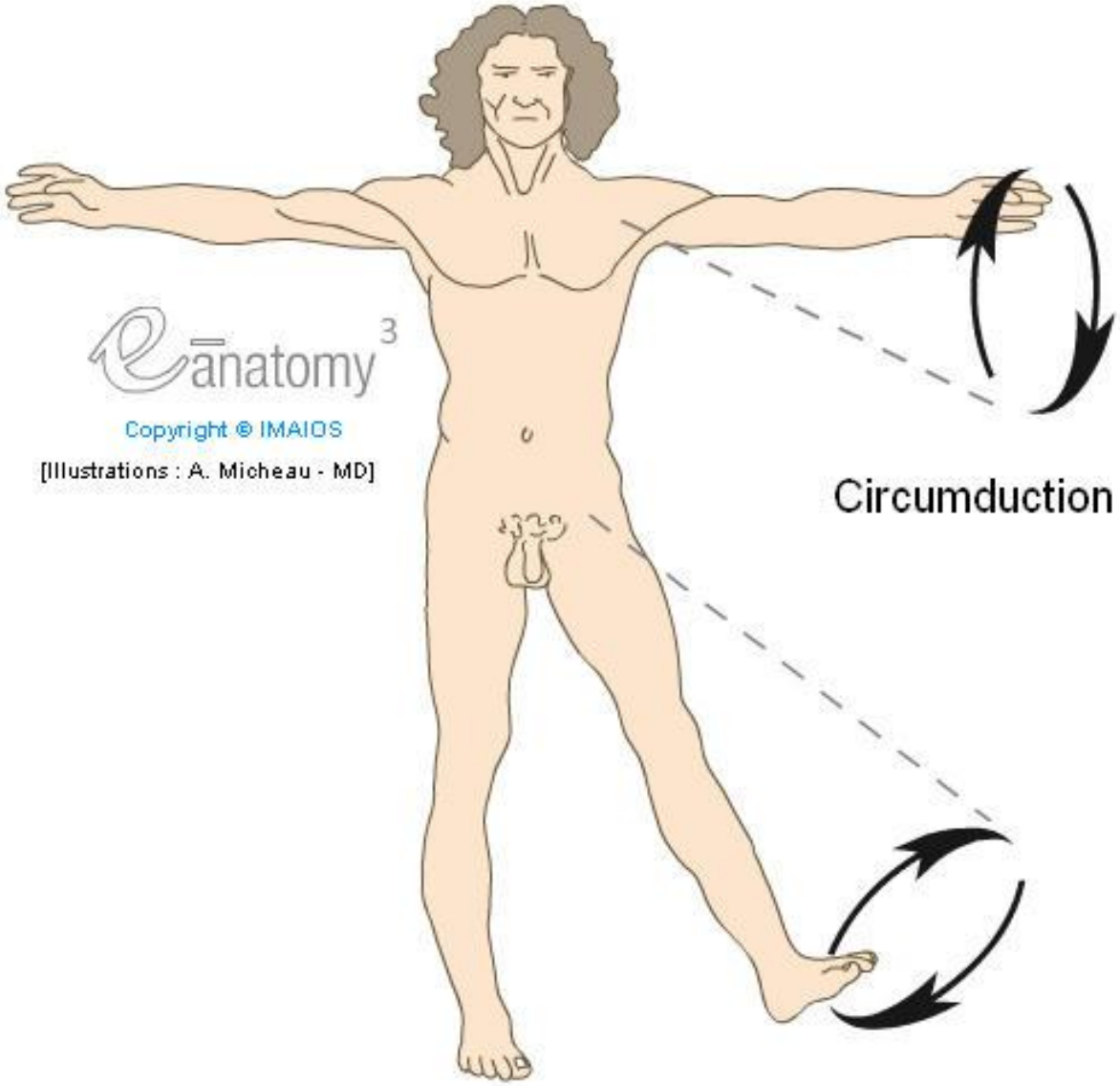

Количество степеней свободы движений в суставах определяется:

1. **формой суставных поверхностей.**
2. **степенью фиксации сустава связочным аппаратом и мышцами**.

ПЛАН ОПИСАНИЯ СУСТАВА

1. Название сустава по-русски и по-латыни.

2. Назвать и показать на препарате суставные поверхности сочленяющихся костей, определить их форму.

3. Классифицировать сустав по форме, количеству суставных поверхностей и количеству осей движения.

4. Указать оси движения, виды движений вокруг этих осей в суставе и назвать их по-русски и по-латыни.

5. Описать строение сустава и его вспомогательного аппарата.

6. Кровоснабжение, венозный отток и лимфоотток. *

7. Иннервация сустава. *

*** Будет изучаться во II-III семестрах.***

Соединения костей туловища

SCELETON TRUNCI

columna vertebralis

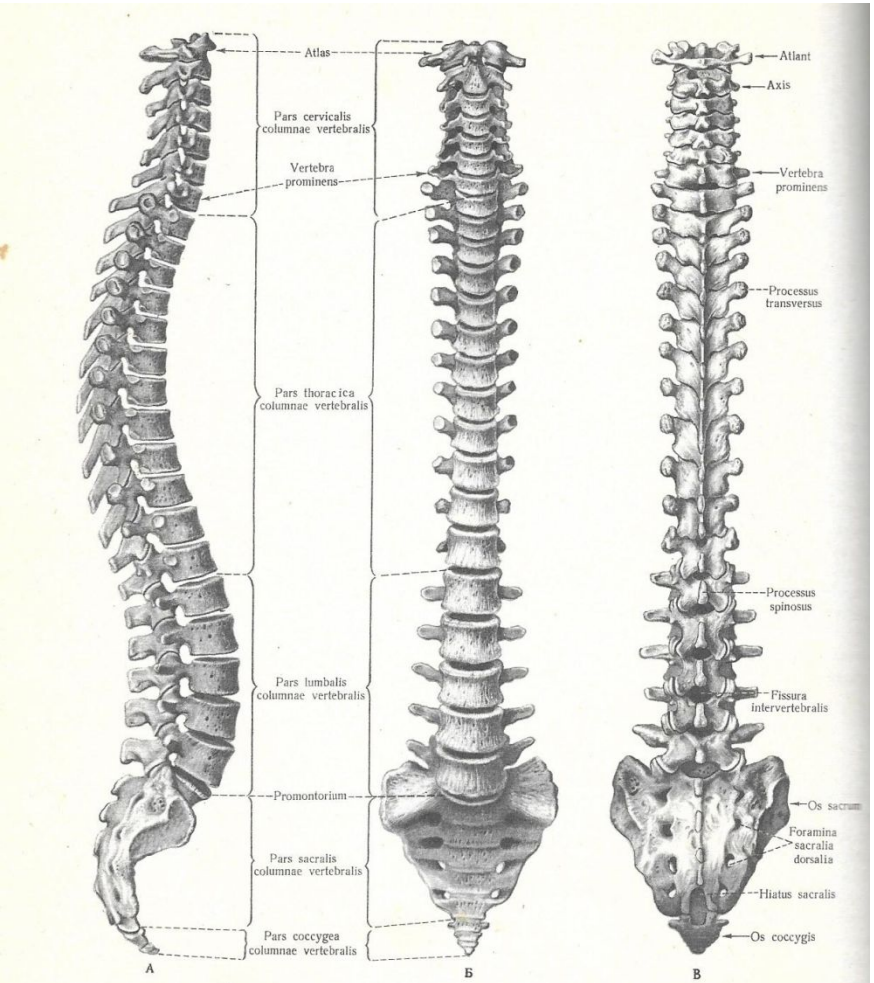

Позвоночный столб, columna vertebralis
А — *справа*; Б — *спереди*; В — *сзади*.

compages thoracis

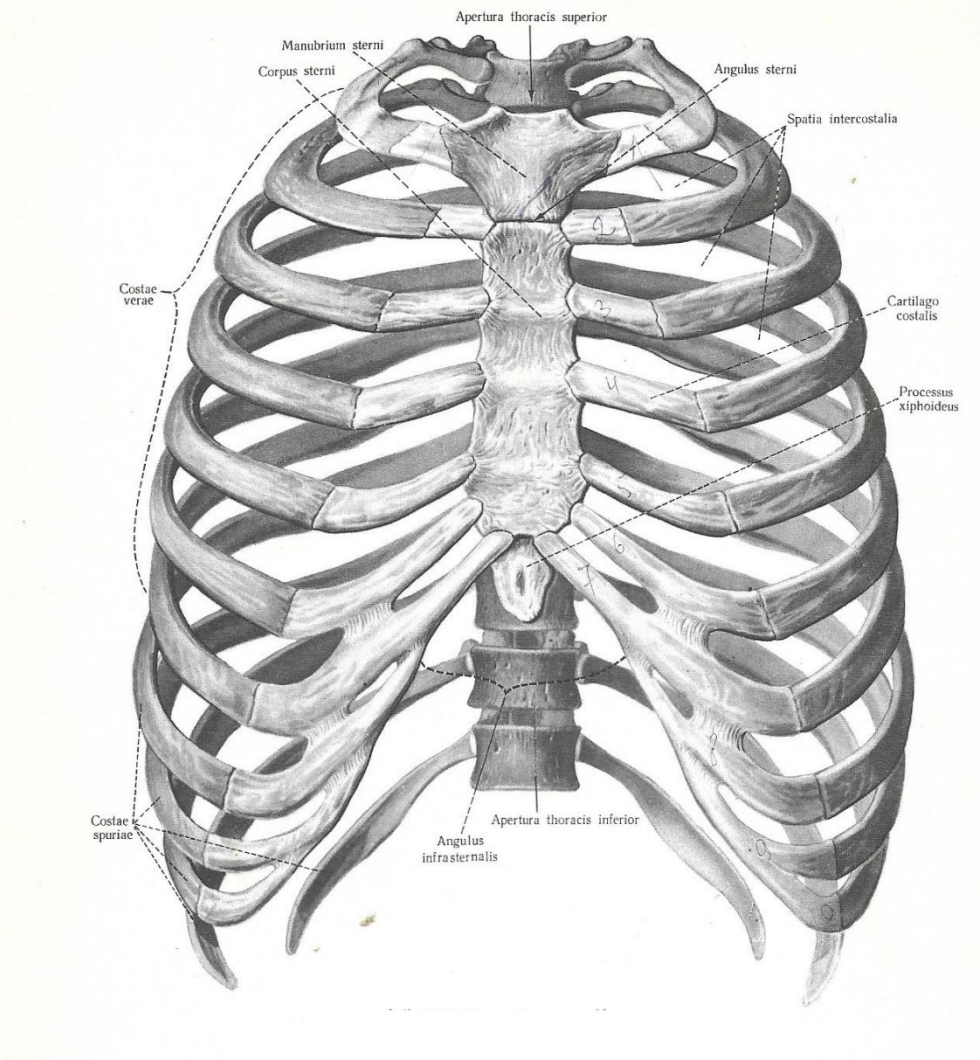

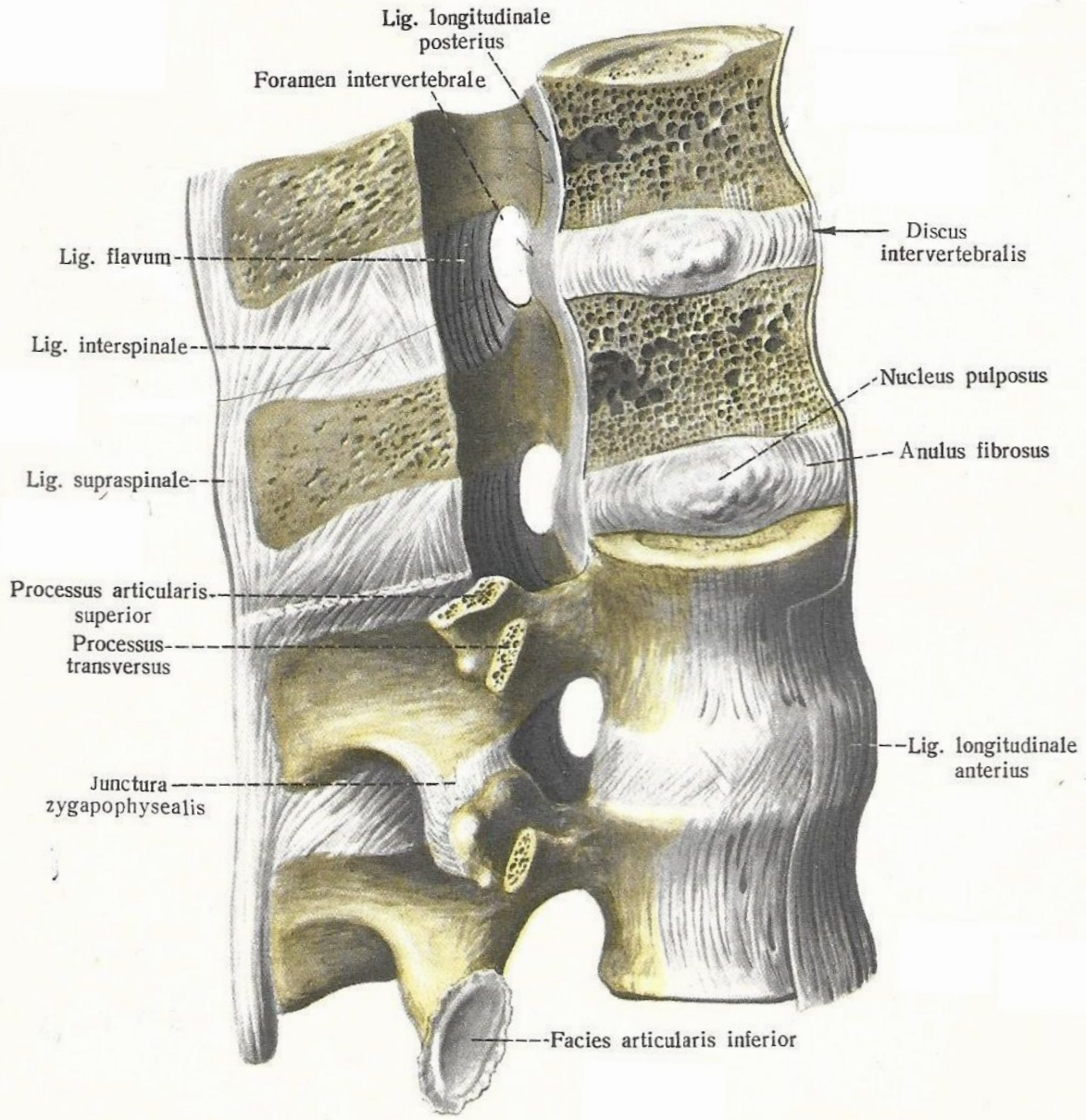

Связки и соединения позвоночного столба, ligamenta et juncturae columnae vertebralis; справа

(Поясничная часть. Позвоночный канал частично вскрыт).

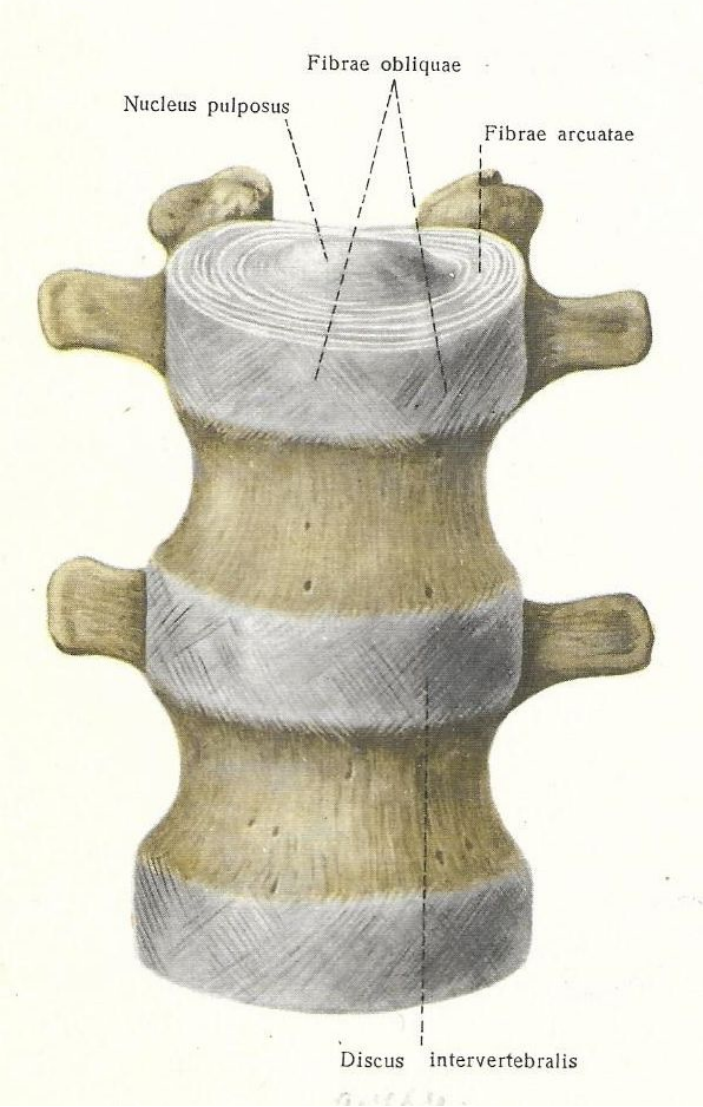

Межпозвоночные диски, *disci intervertebrales*

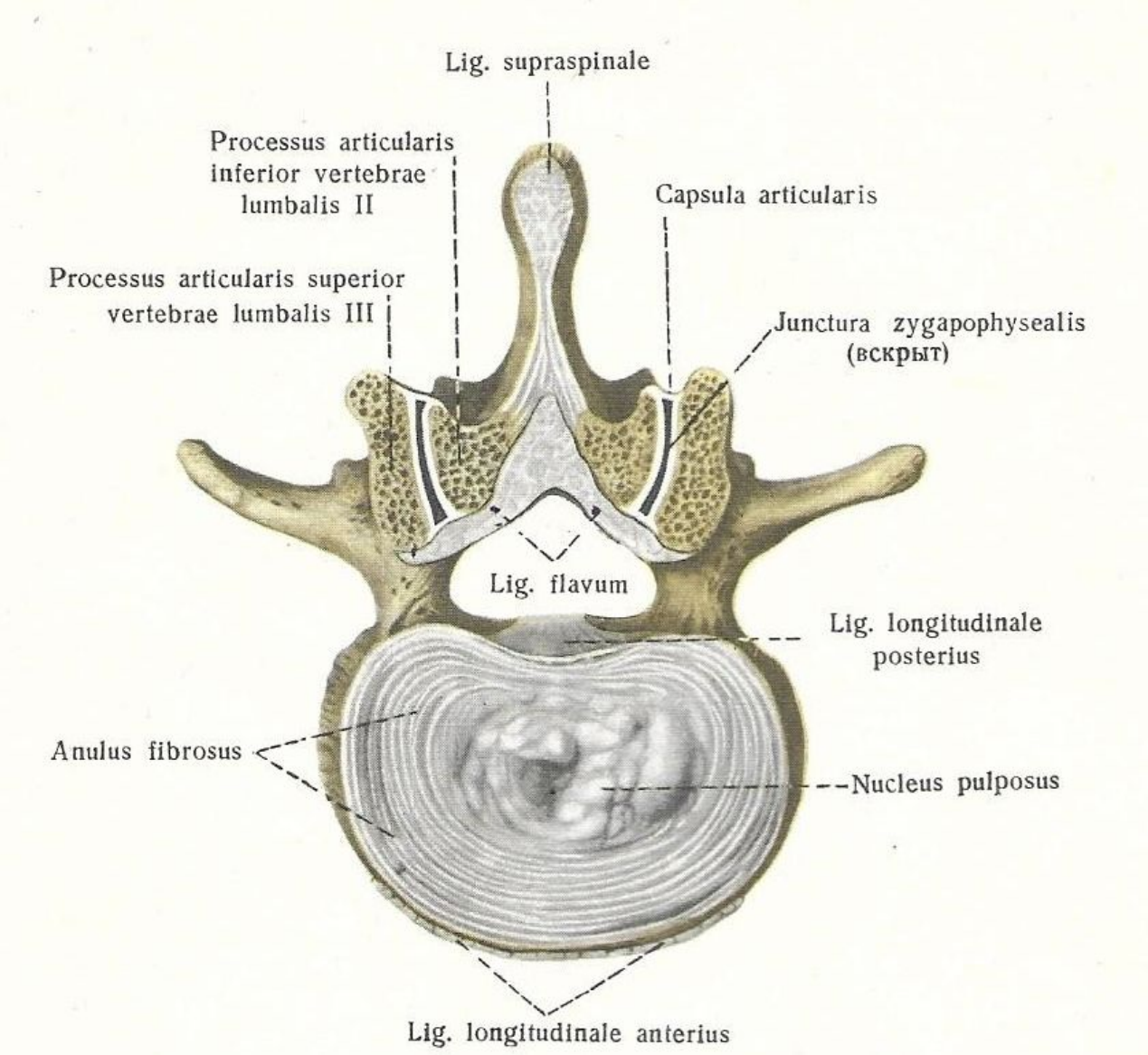

Дугоотростчатое соединение, *junctura zygapophysealis*

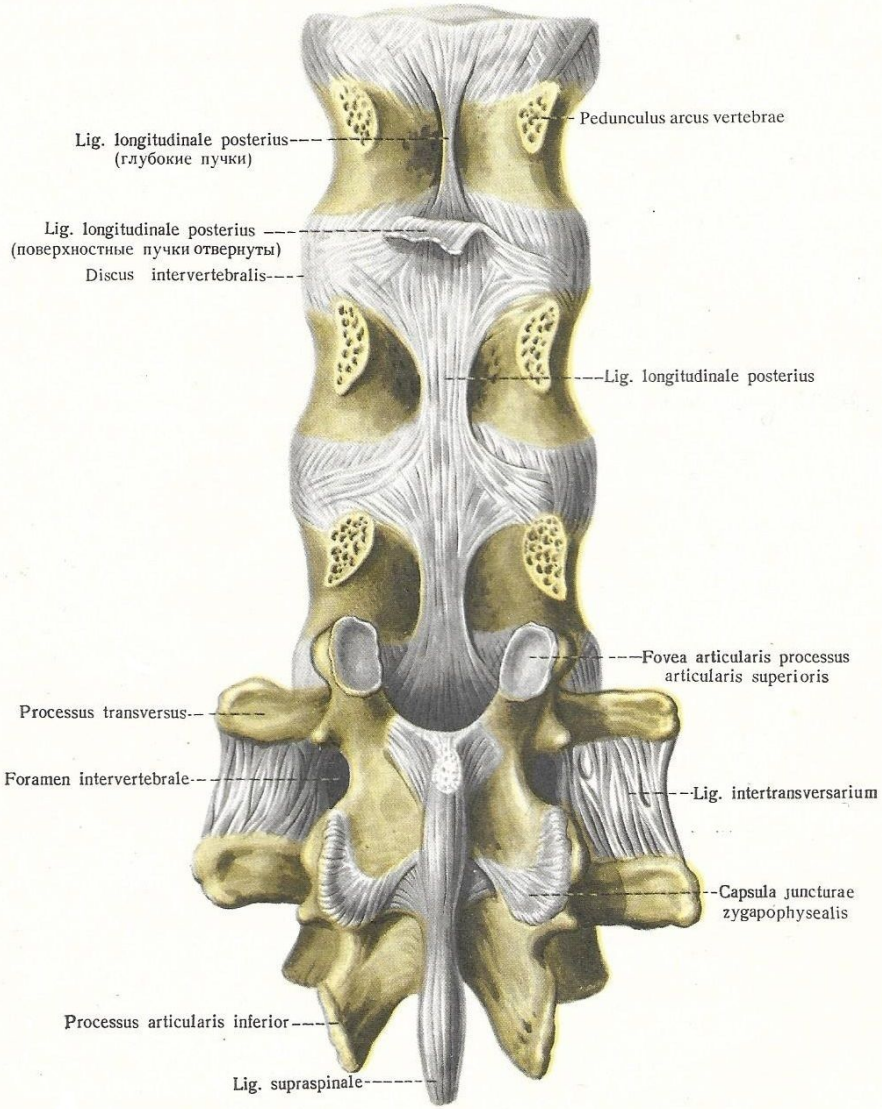

Связки и соединения позвоночного столба, ligamenta et juncturae columnae vertebralis

(Поясничная часть. Дуги и отростки XII грудного, I и II поясничных позвонков удалены.)

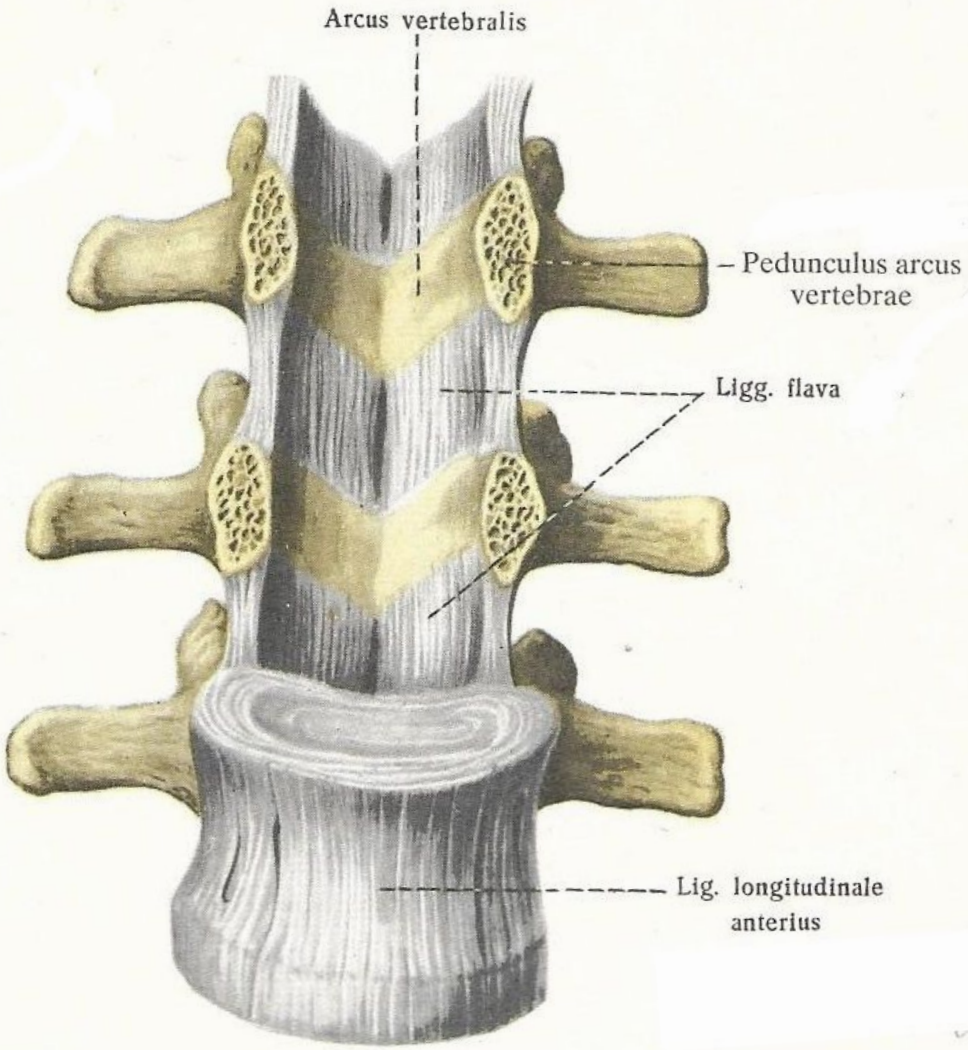

Связки позвоночного столба, ligamenta columnae vertebralis; спереди

(Поясничная часть. Фронтальным распилом удалены тела I и II поясничных позвонков.)

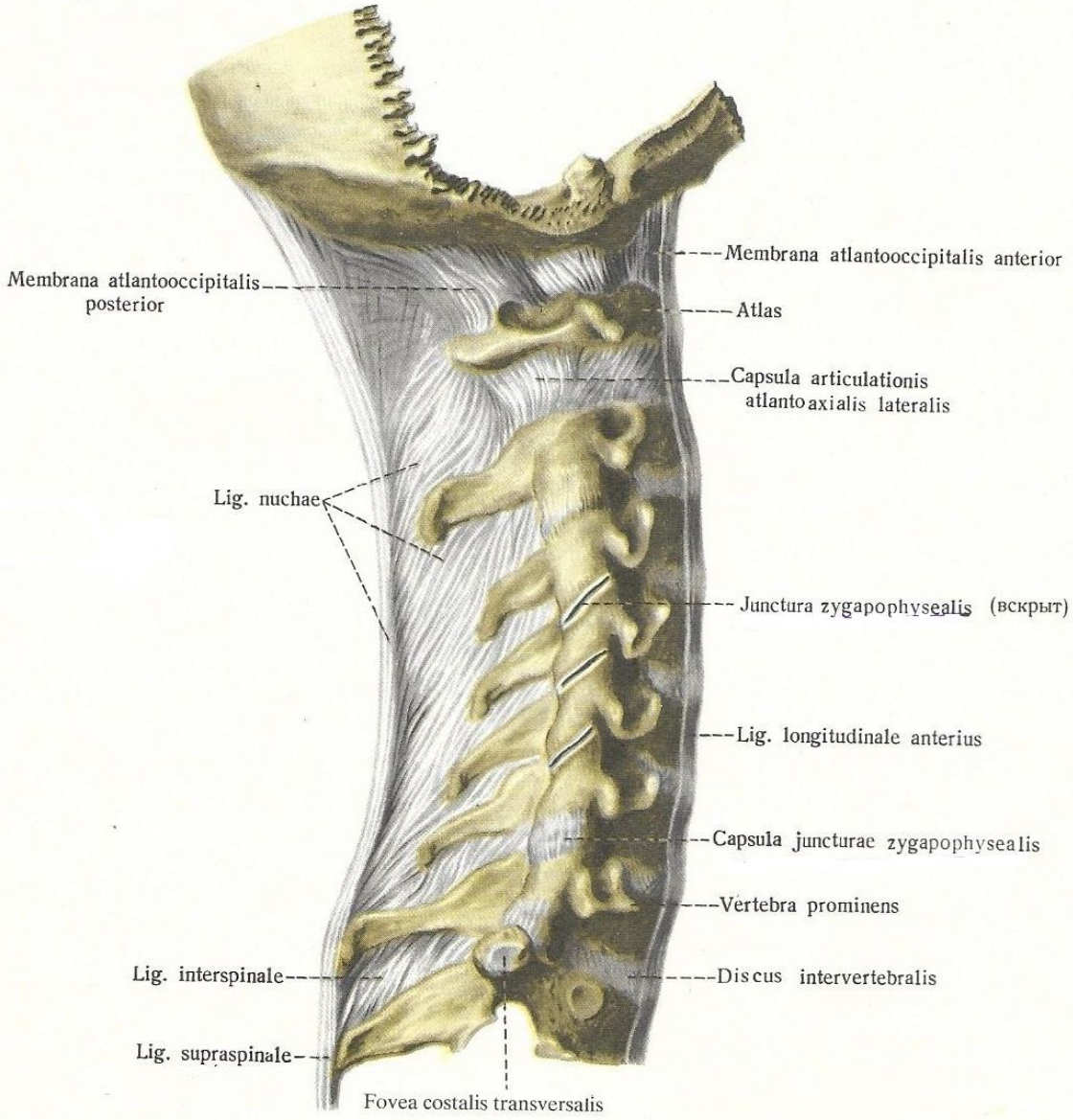

Связки, соединения и суставы позвоночного столба, ligamenta, juncturae et articulationes columnae vertebralis, справа и сбоку

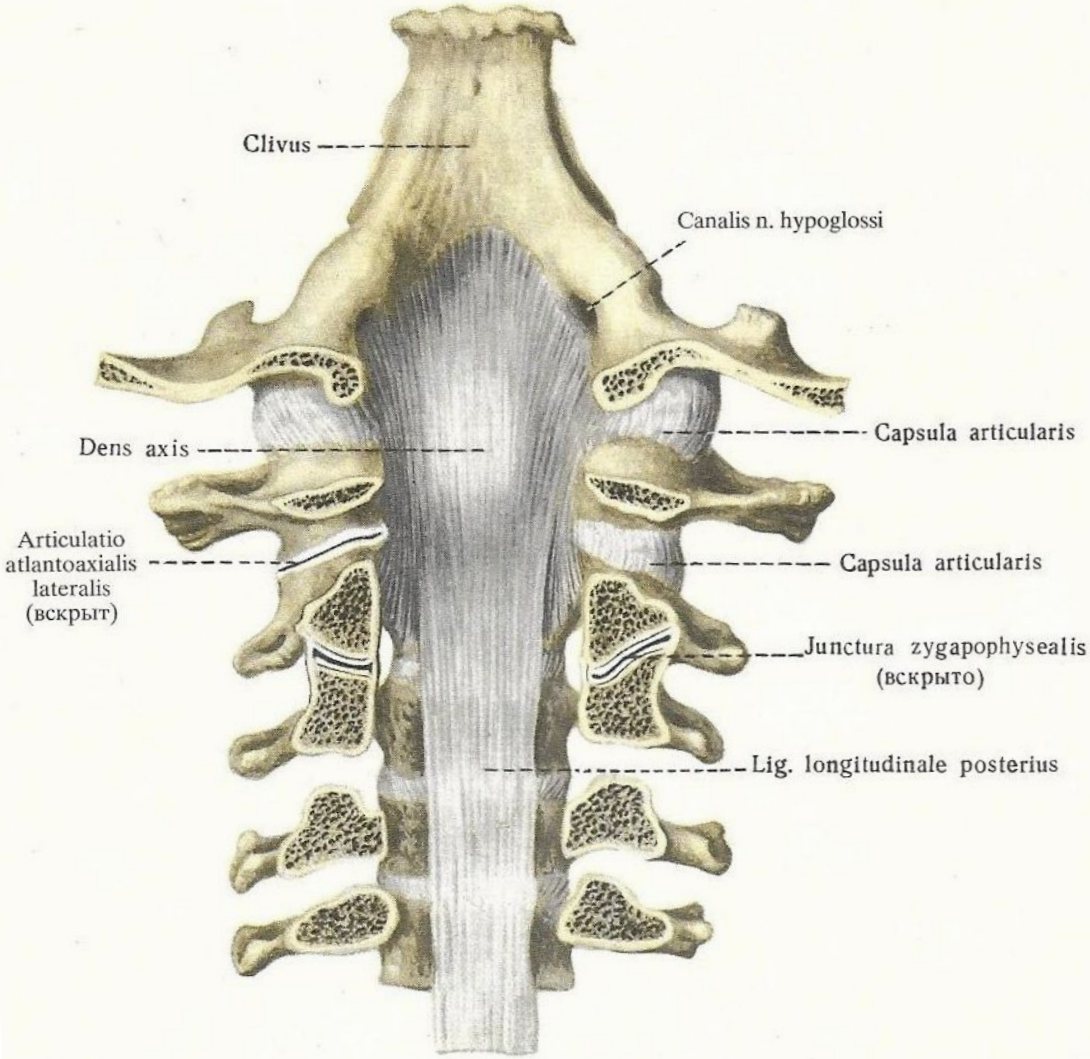

Связки, соединения и суставы шейных позвонков и затылочной кости; изнутри

(Фронтальным распилом удалены задние отделы затылочной кости и дуги I–V шейных позвонков.)

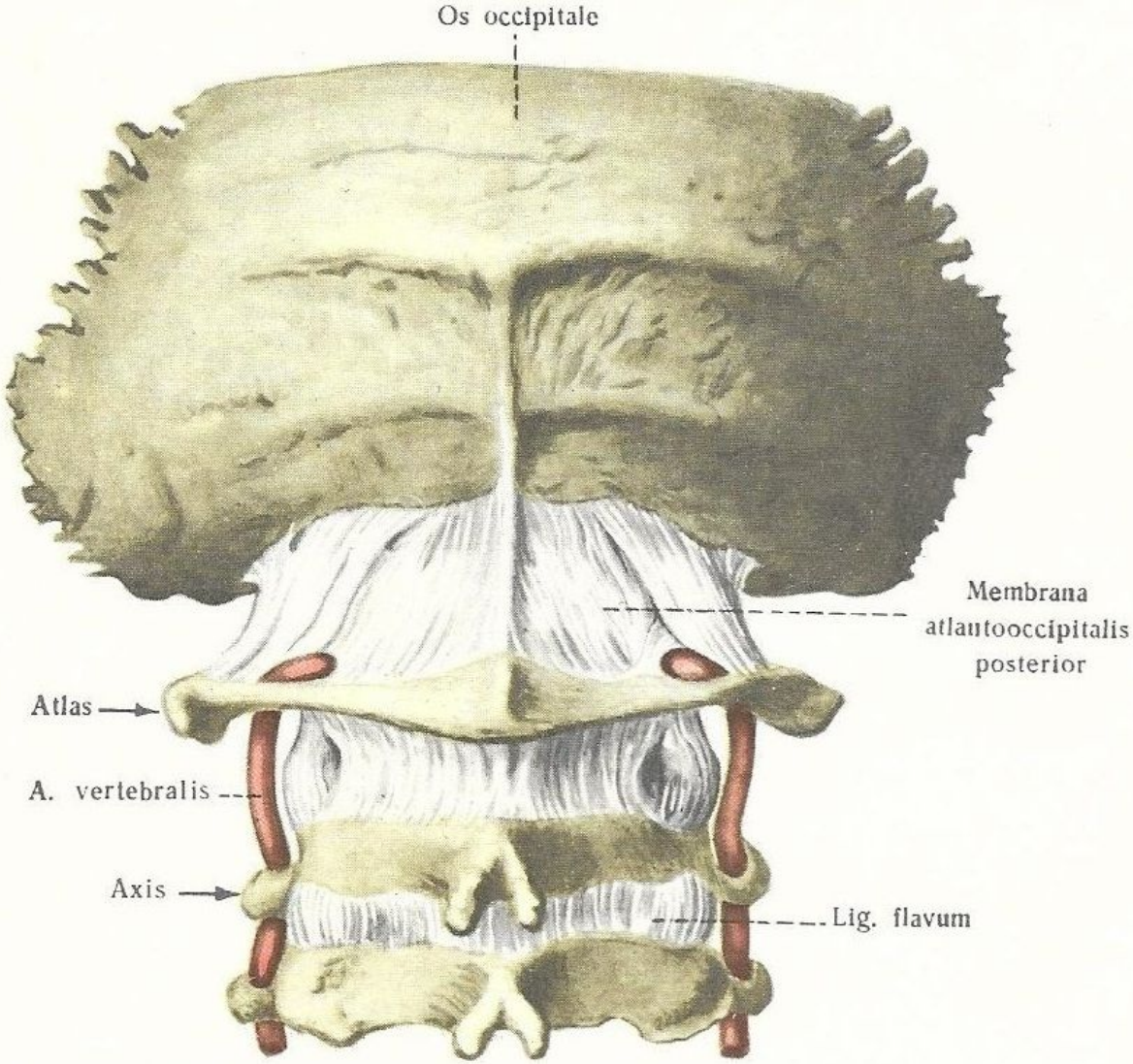

Связки шейных позвонков и затылочной кости; сзади

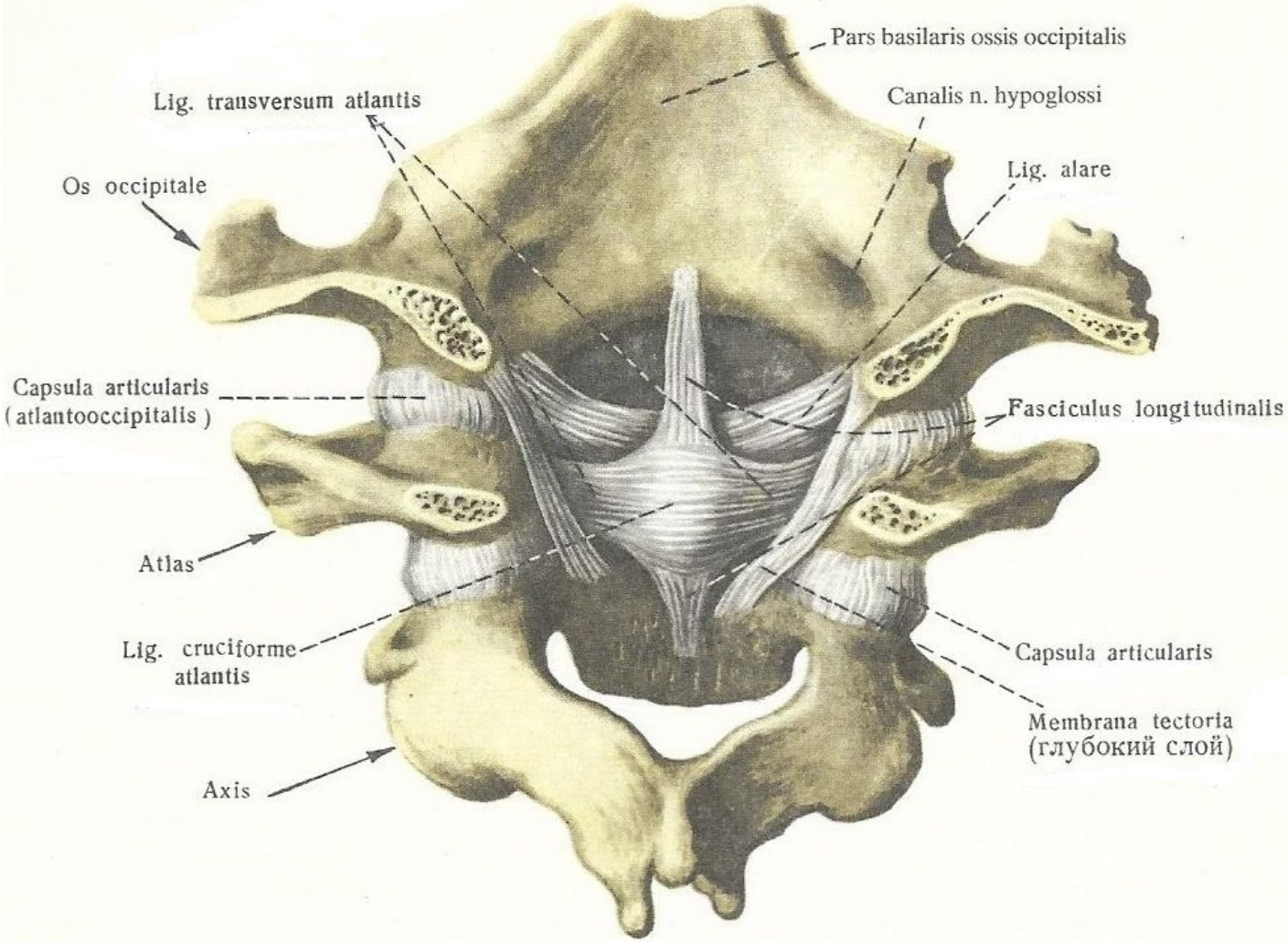

Связки и суставы шейных позвонков и затылочной кости;
изнутри

(Задние отделы затылочной кости и задняя дуга атланта удалены.)

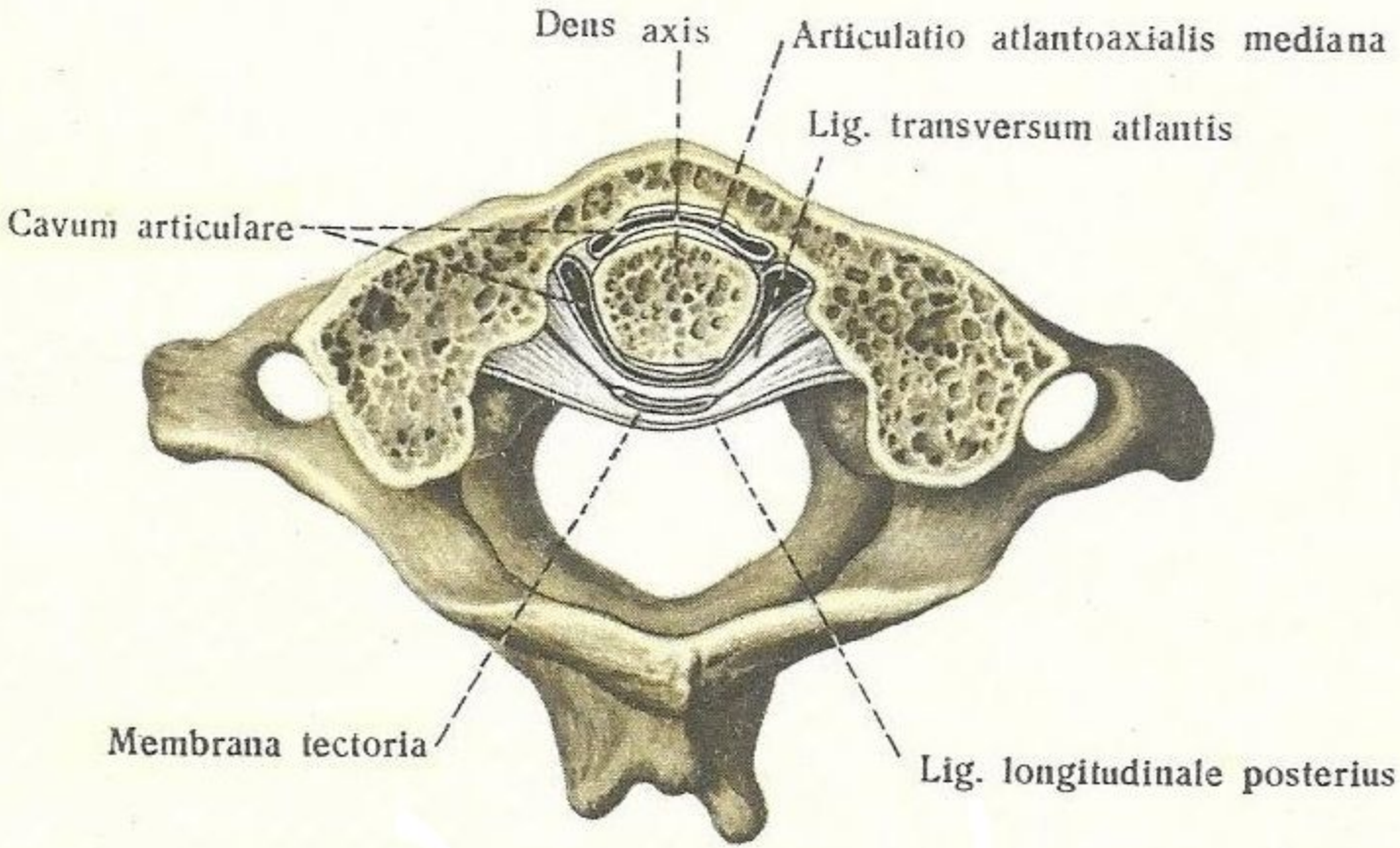

Связки и суставы атланта и осевого позвонка;
сверху

(Горизонтальным распилом частично удалены передняя дуга и боковые массы атланта и зуб осевого позвонка.)

новорожденный

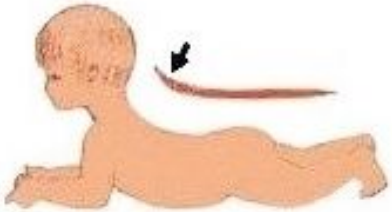

1-2 месяц
лордоз шейного отдела

5-6 месяц
кифоз грудного отдела

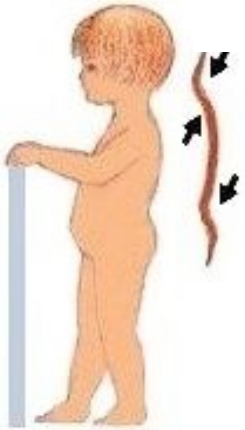

9-12 месяц
лордоз поясничного отдела

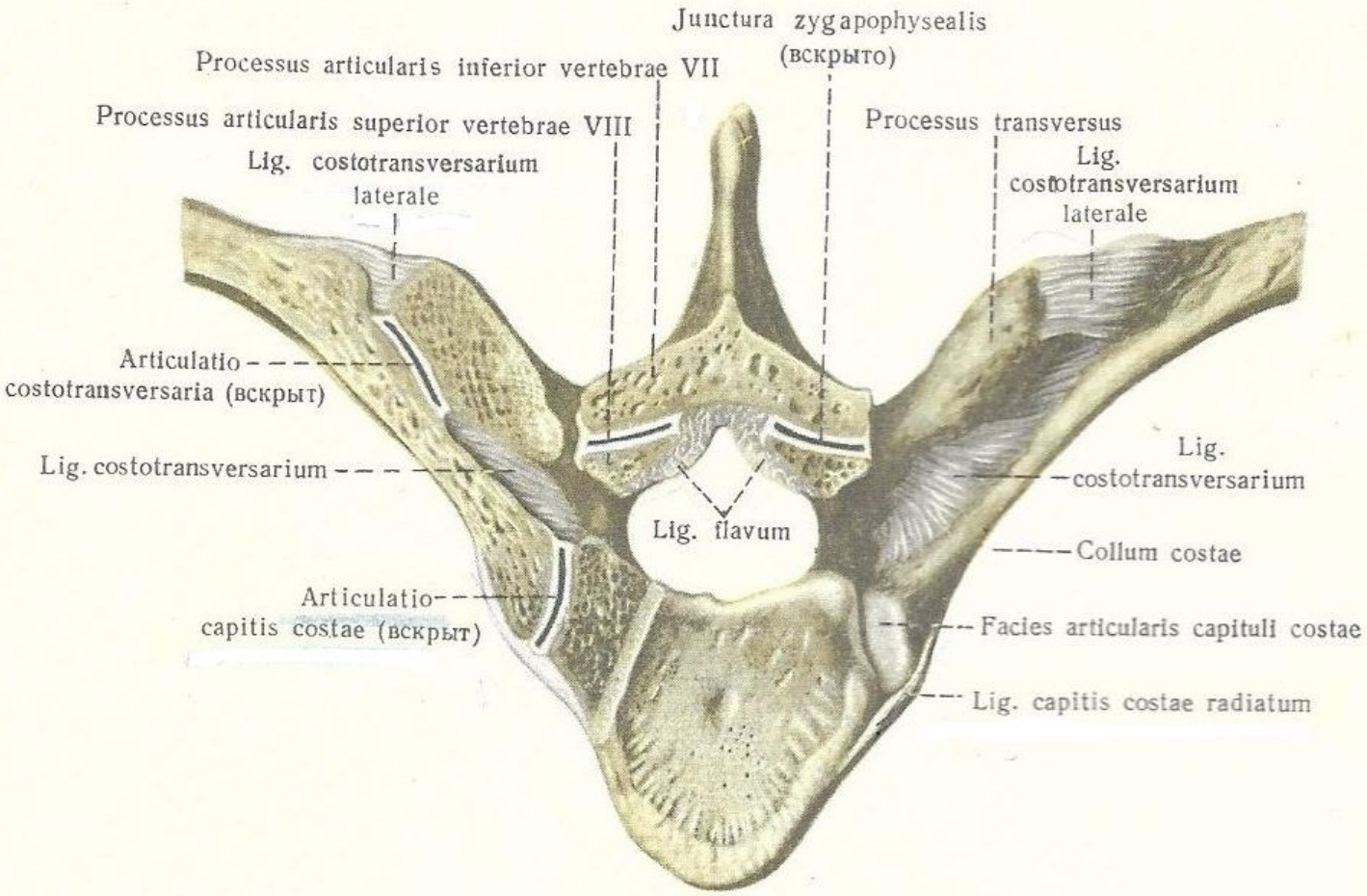

Связки, соединения и суставы ребер и позвонков;
сверху

(Горизонтальным распилом удалена часть VIII грудного позвонка
и VIII правого ребра.)

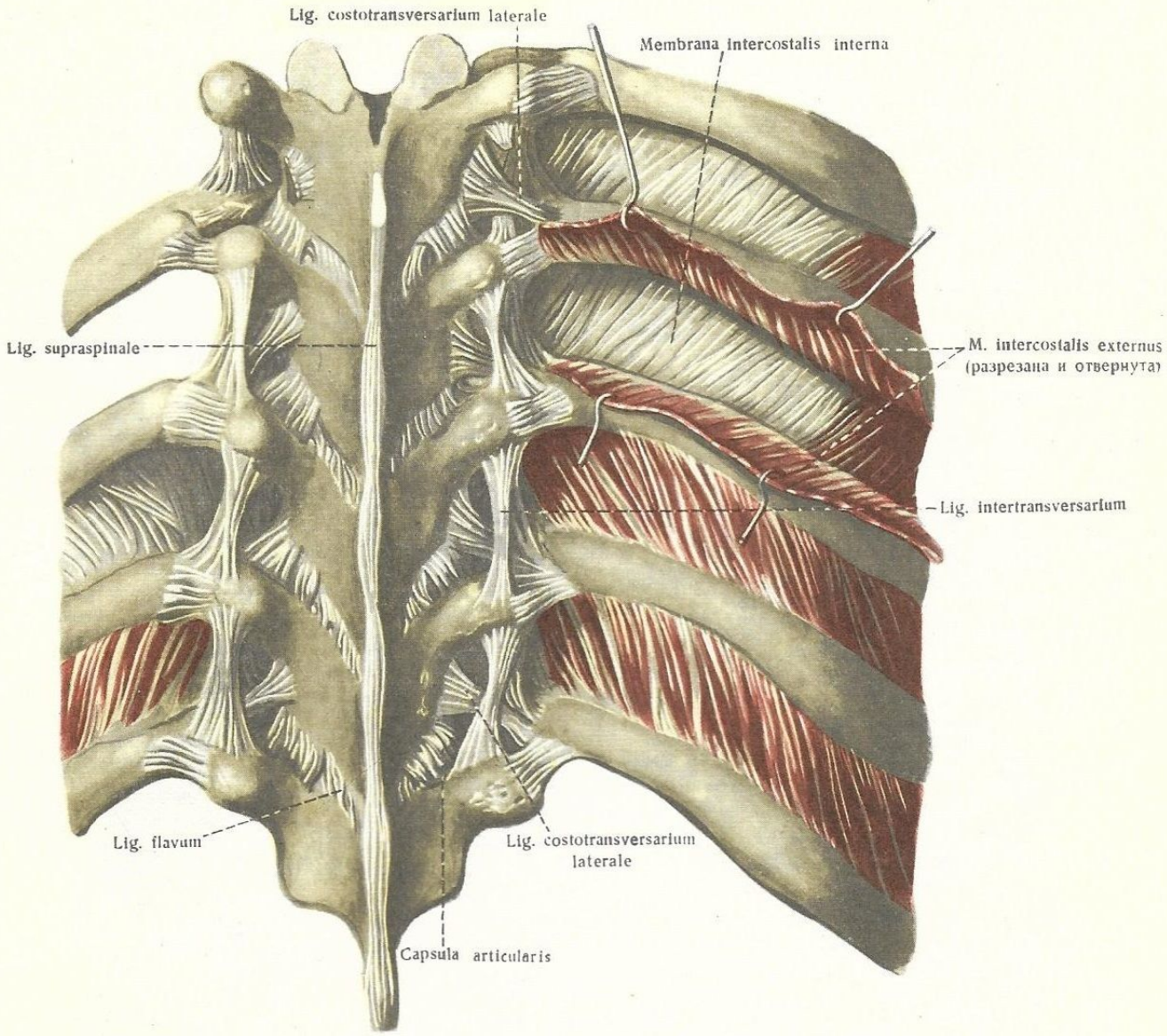

Связки и суставы ребер и позвонков; сзади

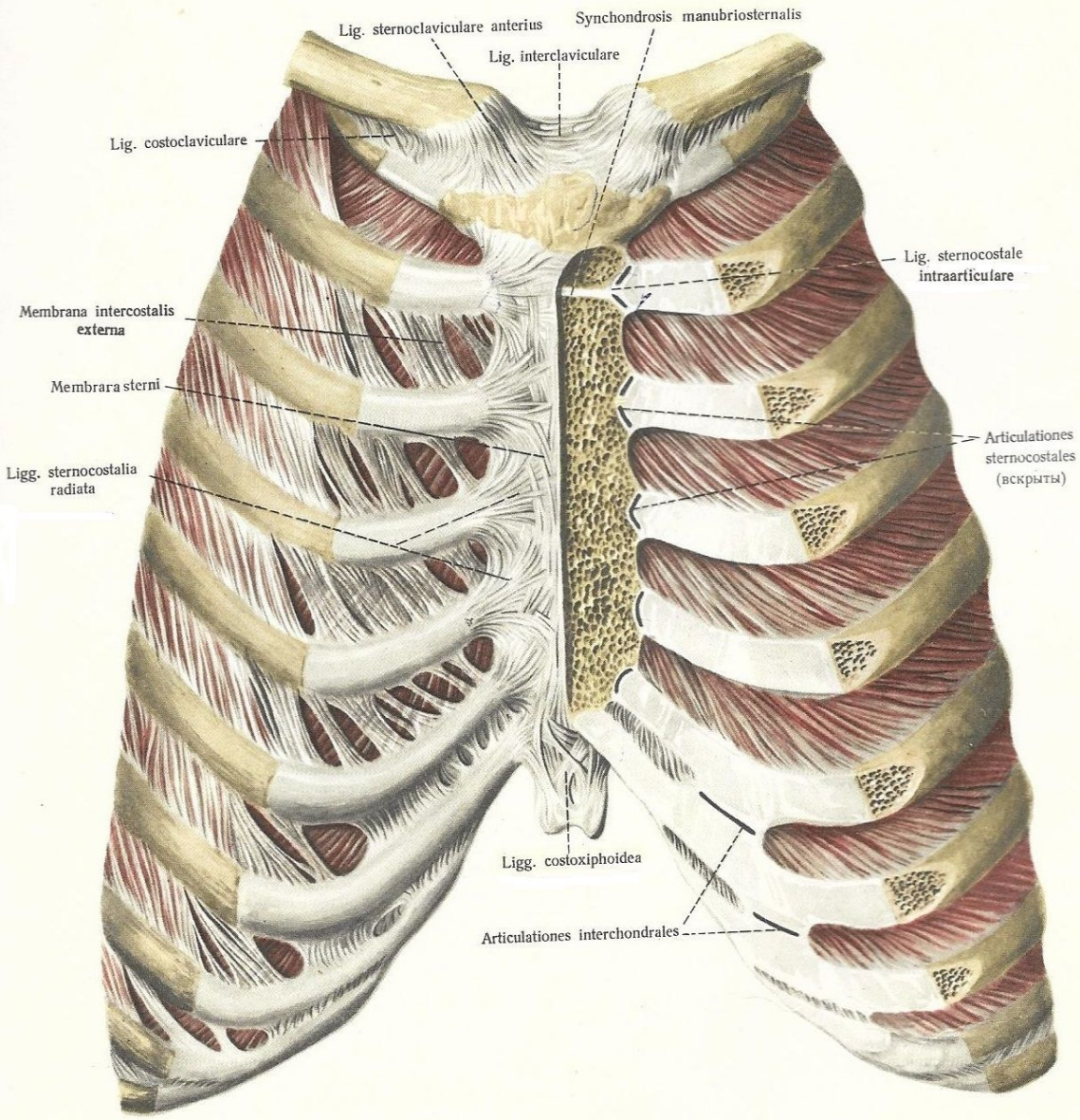

Связки и суставы ребер и грудины; спереди

(Слева фронтальным распилом частично удалены передние отделы ребер и грудины.)

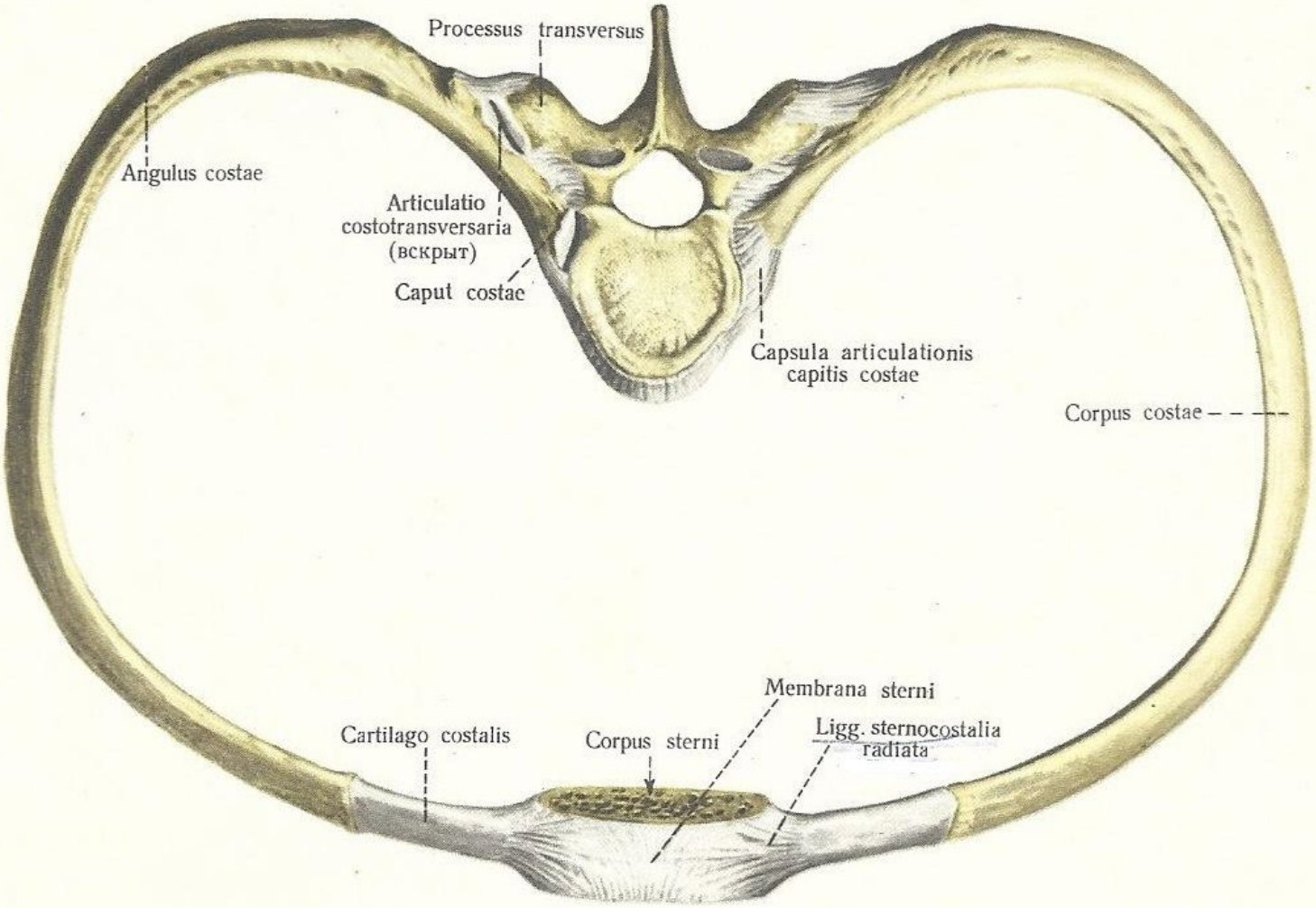

Связки и суставы ребер, позвонков и грудины; сверху

(Соединение пятой пары ребер с V грудным позвонком и соответствующим отрезком грудины. Соединение головки левого ребра с позвонком изображено полусхематично.)

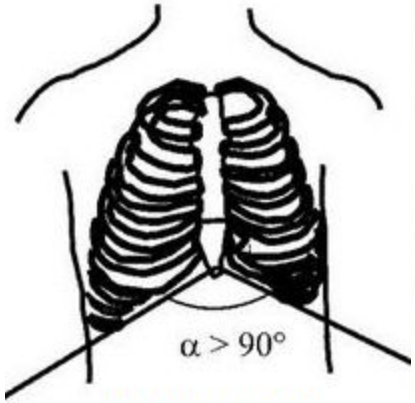

коническая

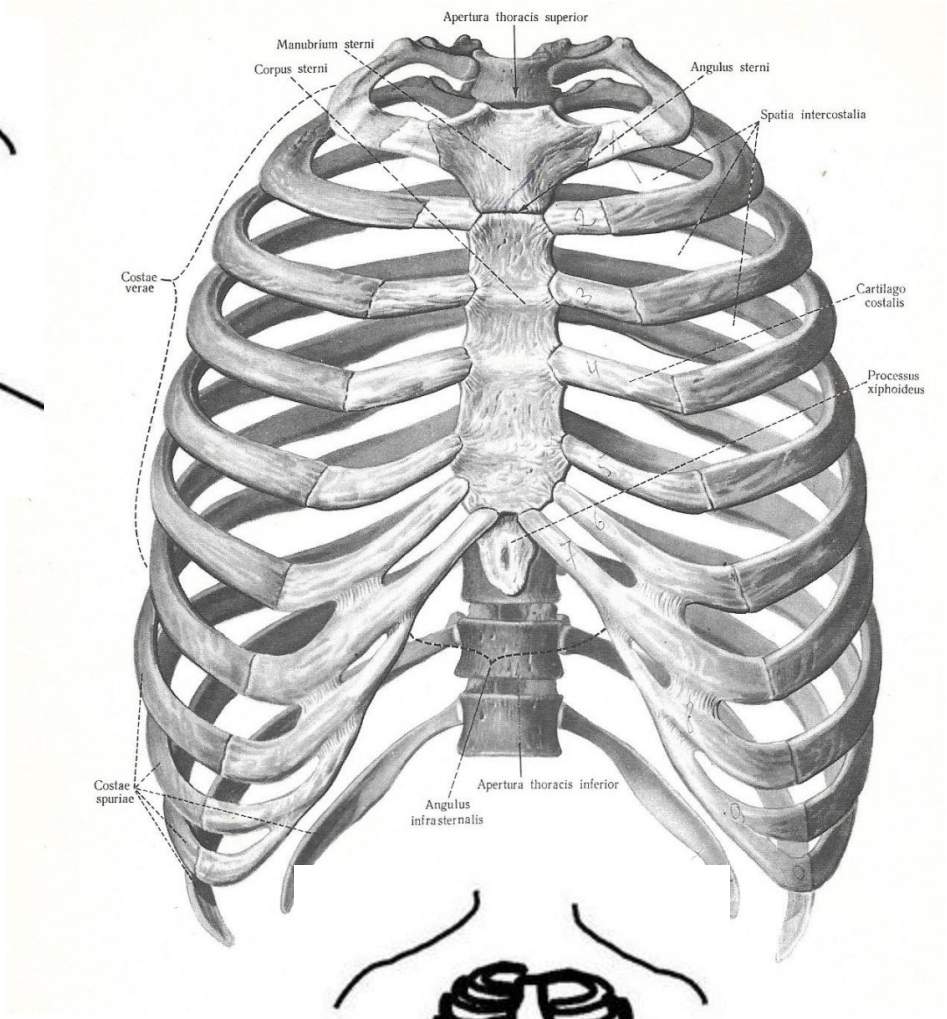

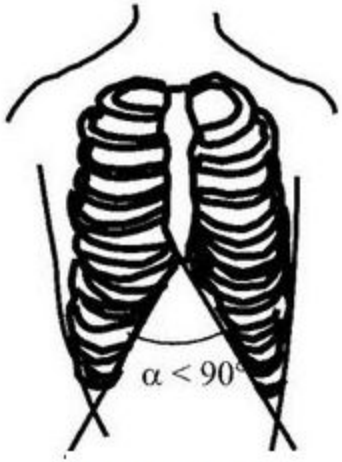

уплощенная

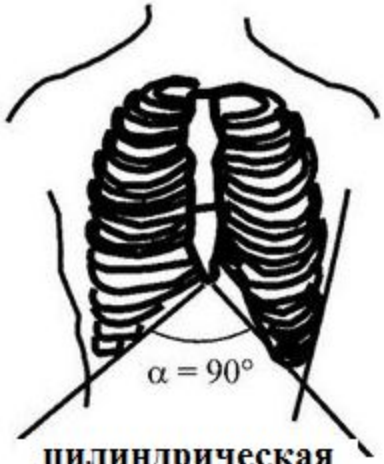

цилиндрическая

Спасибо за внимание!