ФГАОУ ВО Первый МГМУ им. И.М. Сеченова Минздрава России (Сеченовский Университет)

ГРАНУЛЁМЫ ГОРТАНИ. ТАКТИКА ИХ ВЕДЕНИЯ.

Выполнила студентка 5 курса, 20 группы, ЛФ: Карчиго Мария

Классификация

Гранулёмы гортани подразделяются на:

- СПЕЦИФИЧЕСКИЕ
- НЕСПЕЦИФИЧЕСКИЕ

Специфические гранулёмы гортани

- Гранулема - очаг продуктивного воспаления, имеющий вид плотного узелка, от едва различимого до нескольких см в диаметре, формируются в тканях и органах при некоторых хронических аллергических, инфекционных и инфекционно-аллеригческих заболеваниях. Конечным исходом гранулемы является рубец.

Туберкулёз гортани

В развитии туберкулезного процесса в гортани различают три стадии:

- образование инфильтрата;
- формирование язвы;
- поражени

- Поражаются обычно задние отделы гортани: межчерпаловидное пространство, черпаловидные хрящи и прилежащие к ним участки голосовых складок.
- Инфильтрация проявляется утолщением слизистой оболочки, появлением бугорков, похожих на папилломы. При дальнейшем развитии процесса образуется туберкулема с последующим изъязвлением.

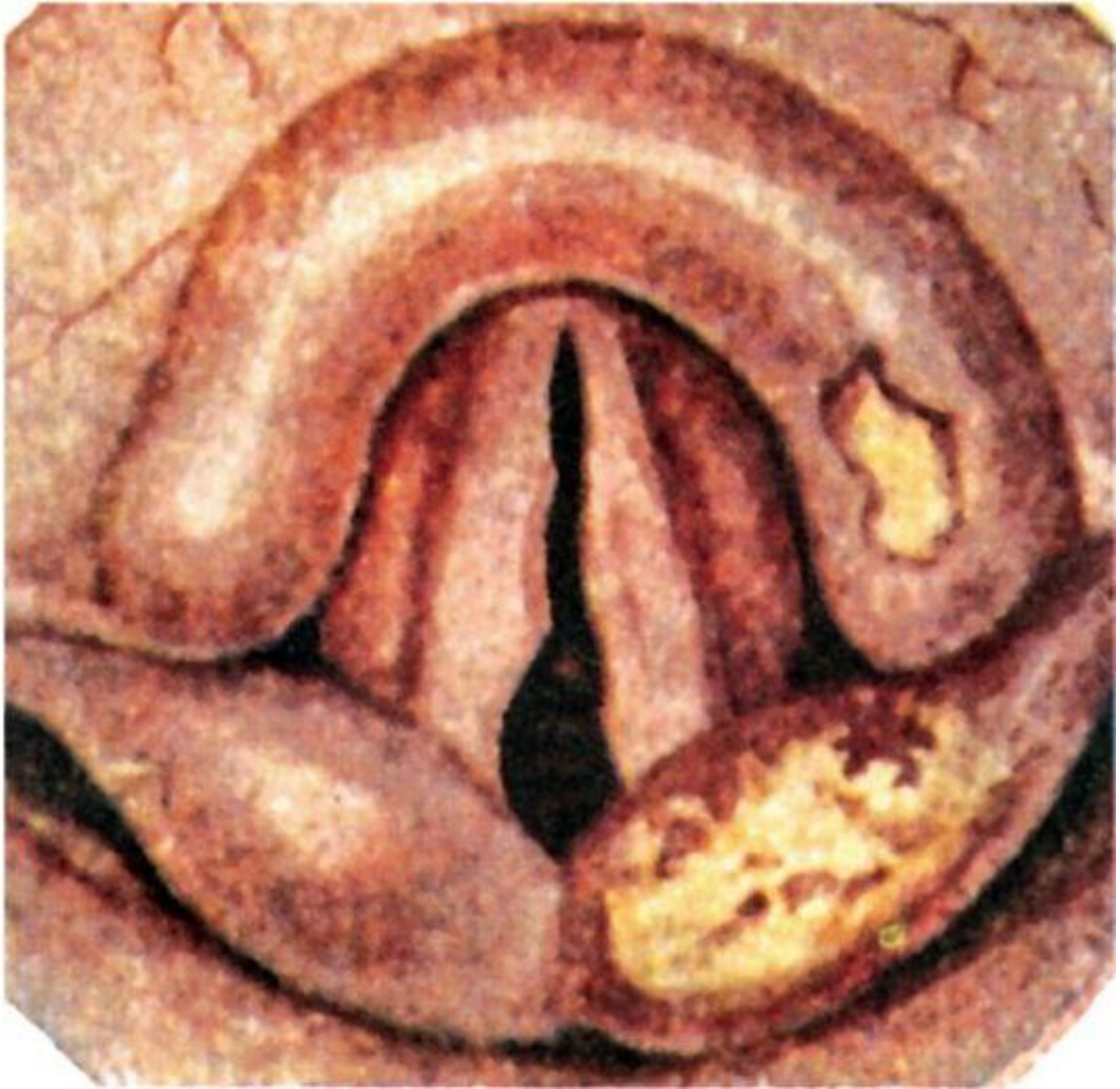

Сифилис гортани

Вторичный сифилис

- В гортани вторичная стадия проявляется в виде эритемы, симулирующей катаральный ларингит с вовлечением в процесс голосовых складок, черпаловидных хрящей и надгортанника. Возможно также образование папул с локализацией в различных отделах глотки и гортани. *Папулы представляют собой сероватобелые высыпания округлой или овальной формы, возвышающиеся над поверхностью и окруженные по краю красной каймой*.

Третичный сифилис

- *Третичный сифилис* проявляется ограниченной гуммозной опухолью
- На надгортаннике, реже в межчерпаловидном пространстве и на вестибулярных складках. Располагаясь в подголосовой области, гумма приобретает вид симметричного инфильтрата.

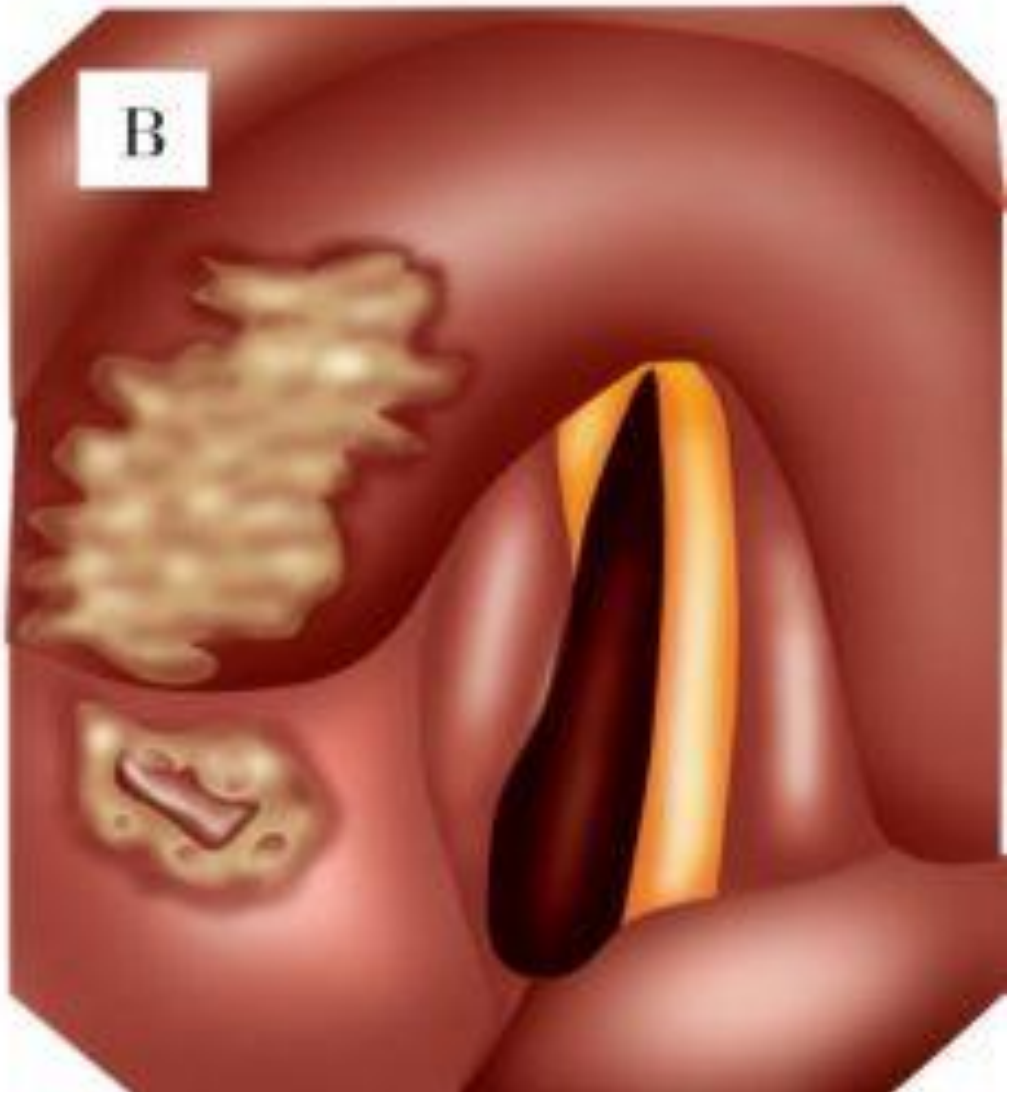
B

Неспецифические гранулёмы гортани

- Гранулема гортани– доброкачественное образование, которое локализуется, как правило, в области голосового отростка черпаловидного хряща, в заднем отделе голосовой складки.

Неспецифические гранулёмы

Постинтубационные

Контактные

Классификация по морфологии

Незрелые

- На широком основании.
- Красного, яркокрасного цвета.
- Под микроскопом поверхность бугристая, неровная.
- Отсутствует или не просматривается сосудистый рисунок на поверхности гранулёмы; около гранулёмы сосудистый рисунок усилен, без атипии.
- Повышенная ранимость(при дотрагивании может кровоточить).
- Гистология: неспецифическая грануляционная ткань, с явлениями воспаления.

Зрелые

- Может иметь ножку.
- Бледно розового цвета с сероватым оттенком.
- Поверхность гладкая, блестящая.
- Сосудистый рисунок определяется хорошо вокруг гранулёмы, отдельные сосуды без элементов атипии просматриваются на пов-ти самой гранулёмы. Сосуды хорошо реагируют на сосудосуживающие средства.
- При дотрагивании зондом сосуды не повреждаются.
- Гистология: неспецифическая грануляционная ткань иногда с очагами склерозирования. Поверхность покрыта плоским эпителием.

Гранулема гортани после интубации

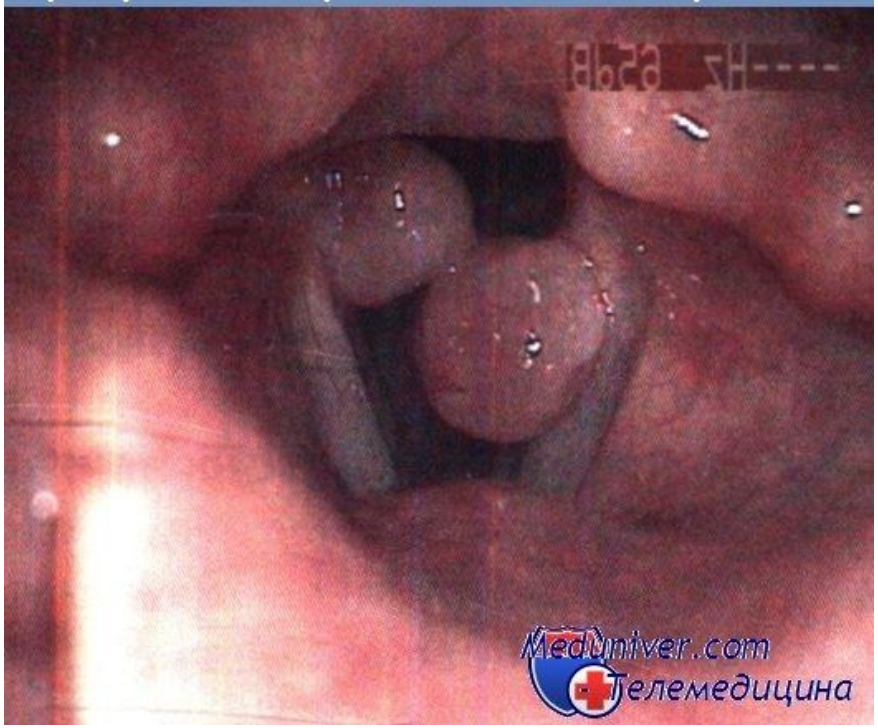

Клиническая классификация

- 1 – ая степень

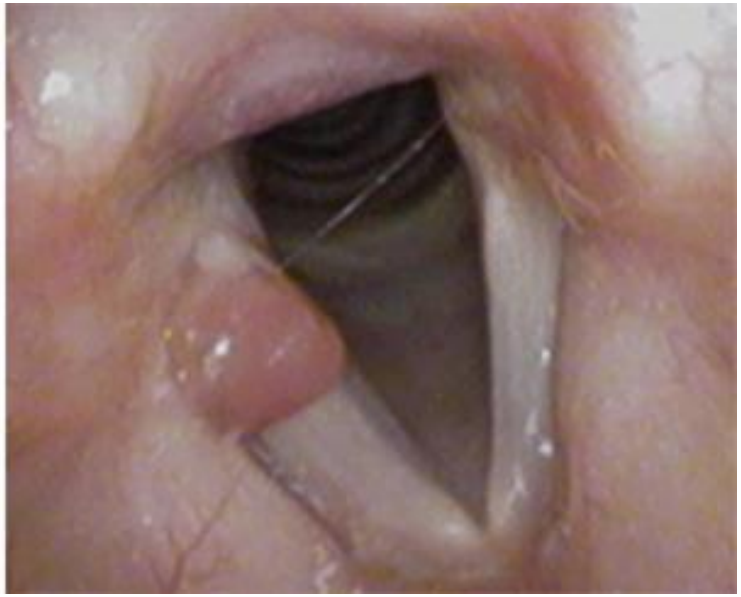

- 2 – ая степень

Клиническая классификация

- 3 – я степень

- 4 – я степень

Постинтубационная гранулёма(1)

Этиология:

1)Повреждение слизистой оболочки гортани (в самом узком месте – голосовой щели) интубационной трубкой. В этом случае развитие гранулёмы не зависит от длительности интубации. В настоящее время такое повреждение встречается редко.
Односторонние

2)Интубация и не соответствие размеров трубки просвету гортани.
Двусторонние

Гранулема гортани после интубации

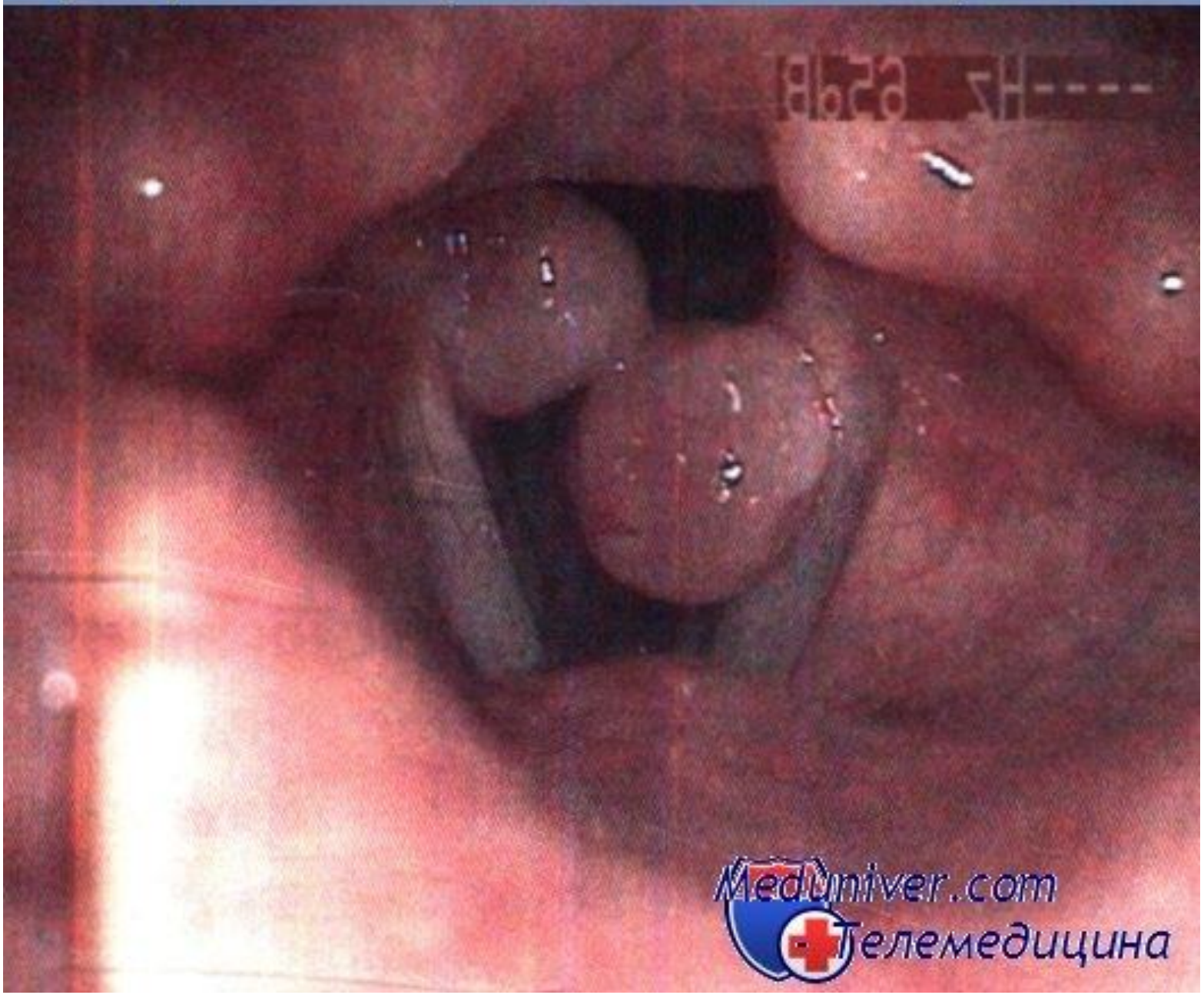

Постинтубационная односторонняя гранулема

Постинтубационная гранулёма(2)

Симптомы:

- Боль при глотании
- Ощущение инородного тела
- Примесь крови в мокроте
- Кашель
- Охриплость
- Слабость голоса
- Спонтанная боль в области шеи

Постинтубационная гранулёма(4)

Исследование:

- 26 больных
- Большинство – женщины
- Хирургическое вмешательство в анамнезе 23/3 (Длительность наркоза 4-5 часов)
- Никто из больных не отмечал до операции нарушение голоса, ни у кого не было травм шеи или гортани.

Постинтубационная гранулёма(5)

Дополнительный фактор, который может влиять на возникновение постинтубационных гранулём:

***Врожденная склонность организма к гиперплазии тканей. О такой склонности свидетельствуют келоидные рубцы и келоиды, развившиеся после хирургических операций и травм.**

Постинтубационная гранулёма(6)

- Чаще подвергаются дети и женщины, так как их гортань меньших размеров и мягкие ткани больше подвергаются травмированию.
- Постинтубационные гранулемы гортани развиваются медленно: от 1 месяца до полугода с момента дачи наркоза.
- Чаще двусторонняя локализация, редко разрастается до больших размеров, опускаясь вниз гортанного отдела.

Постинтубационная гранулёма(8)

- Дифференциальная диагностика:
- Узелки певцов
- Папиллома гортани

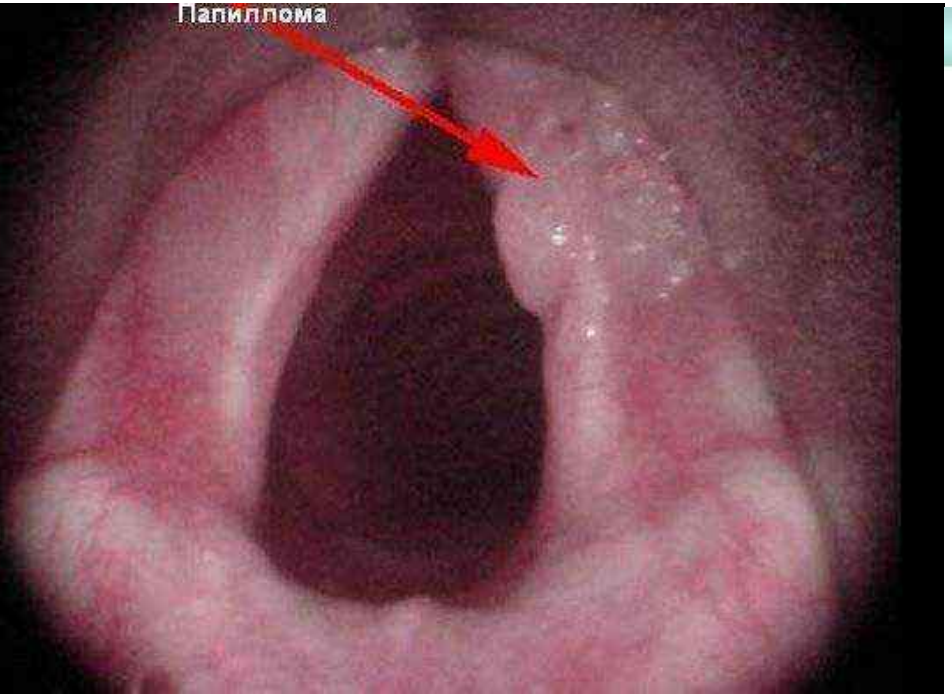

Постинтубационная гранулёма(7)

Тактика ведения и лечение:

1) Постинтубационные гранулемы требуют динамического наблюдения, зачастую регрессируют самостоятельно в течение 3 месяцев и не имеют склонности к рецидивированию . (незрелые гранулёмы)

2)Зрелые постинтубационные гранулёмы требуют хирургического лечения.:

- Операции с пластикой эпителиальным лоскутом

- Хирургическое лечение более эффективно с применением радиоволнового дезинтегратора

-Лазерное хирургическое удаление (CO2 лазером)

а

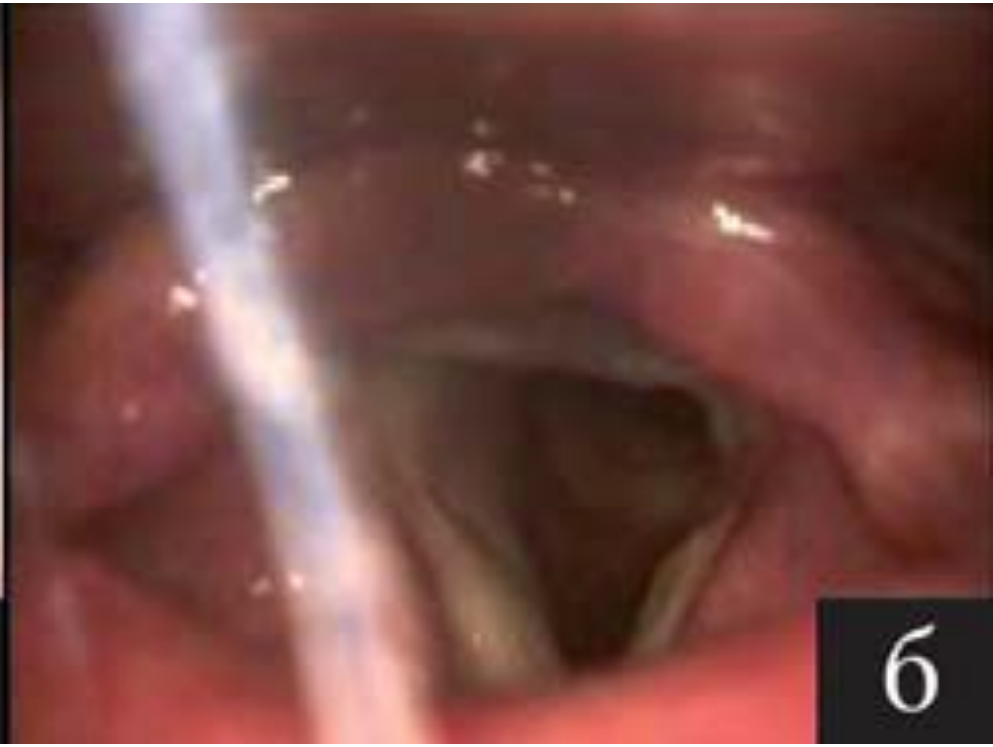
б

Контактная гранулёма(1)

Этиология:

1) Чрезмерные голосовые нагрузки.

2)Курения, злоупотребления алкоголем.

3)Хронических заболеваний ЖКТ.

4)Нервно-психологического напряжения.

↓

Травма гортани

Контактная гранулёма(2)

Симптомы:

- Болевые ощущения
- Боль при глотании
- Слабость голоса
- Ощущение инородного тела
- Болезненность при пальпации в обл. щитовидного хряща
- Першение, щекотка в горле

Контактная гранулёма(3)

- Чаще встречается у мужчин 40 – 50 лет
- Не имеет тенденции к малигнизации
- Часто рецидивирует
- Двусторонняя
- Как правило, поражает область голосовых отростков черпаловидных хрящей: на одном из них возникает трофическая язва с грануляционной тканью по краям. Через какое-то время такая же язва проступает зеркально. При воспроизведении звуков язвочка и гранулема касаются друг друга – вырастает контактный очаг воспаления.
- При прямой микроларингоскопии:
  С одной стороны видно округлой формы , ярко-красного цвета плюс-ткань кань с широким основанием и без признаков изъязвления без сосудистого а с другой стороны – такая же

КОНТАКТНАЯ ГРАНУЛЕМА: НА ОДНОМ ГОЛОСОВОМ ОТРОСТКЕ ЧЕРПАЛОВИДНОГО ХРЯЩА СФОРМИРОВАЛАСЬ НЕСПЕЦИФИЧЕСКАЯ ГРАНУЛЕМА, НА ПРОТИВОПОЛОЖНОМ — ЯЗВА С ГРАНУЛИРУЮЩИМИ КРАЯМИ

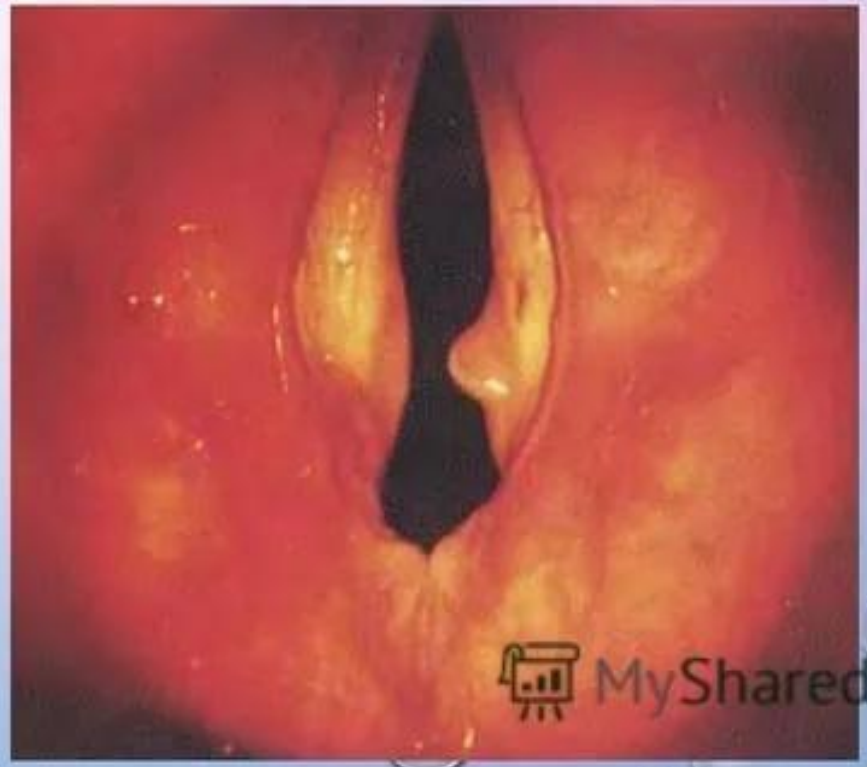

Контактная гранулёма(4)

Тактика ведения и лечение:

1)Консервативному лечению поддаются незрелые контактные гранулемы:

<u>антирефлюксная терапия</u>

местными противовоспалительными препаратами, применяемыми ингаляционно

Фонопедия

(Если гранулёма образовалась на фоне депрессии, то консультация психиатра и назначение им соответствующего лечения)

Контактная гранулёма(5)

2)Хирургическое лечение показано в случае неэффективности консервативного, или при обнаружении уже зрелой контактной гранулёмы.

- Операции с пластикой эпителиальным лоскутом

-Лазерное хирургическое удаление (CO_2 лазером)

3) Лучевая терапия в случае неэффективности

Источники

1. Неспецифические гранулёмы гортани. Паламдоржийн.
2. https://voicedoctorla.com/voice-disorders/vocal-granuloma/
3. https://www.wohlt.ru/kontaktnaya-granulyoma/
4. ОПЫТ ХИРУРГИЧЕСКОГО ЛЕЧЕНИЯ НЕСПЕЦИФИЧЕСКИХ ГРАНУЛЕМ ГОРТАНИ С ПРИМЕНЕНИЕМ ВЫСОКОЭНЕРГЕТИЧЕСКОЙ ТЕХНИКИ

Спасибо за внимание!