

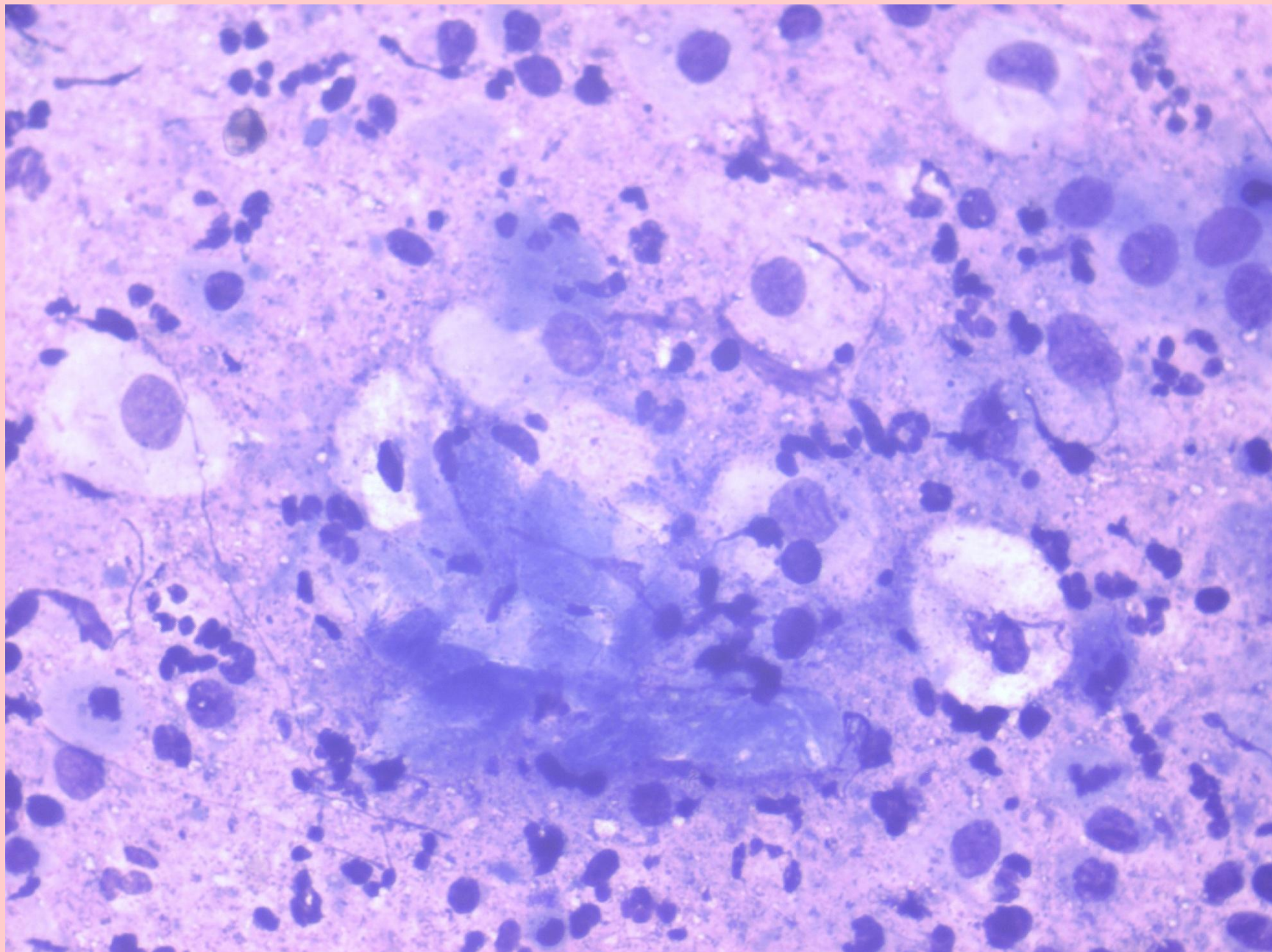
## Препарат ШМ-56

**Женщина, 60 лет. Менопауза 10 лет.**

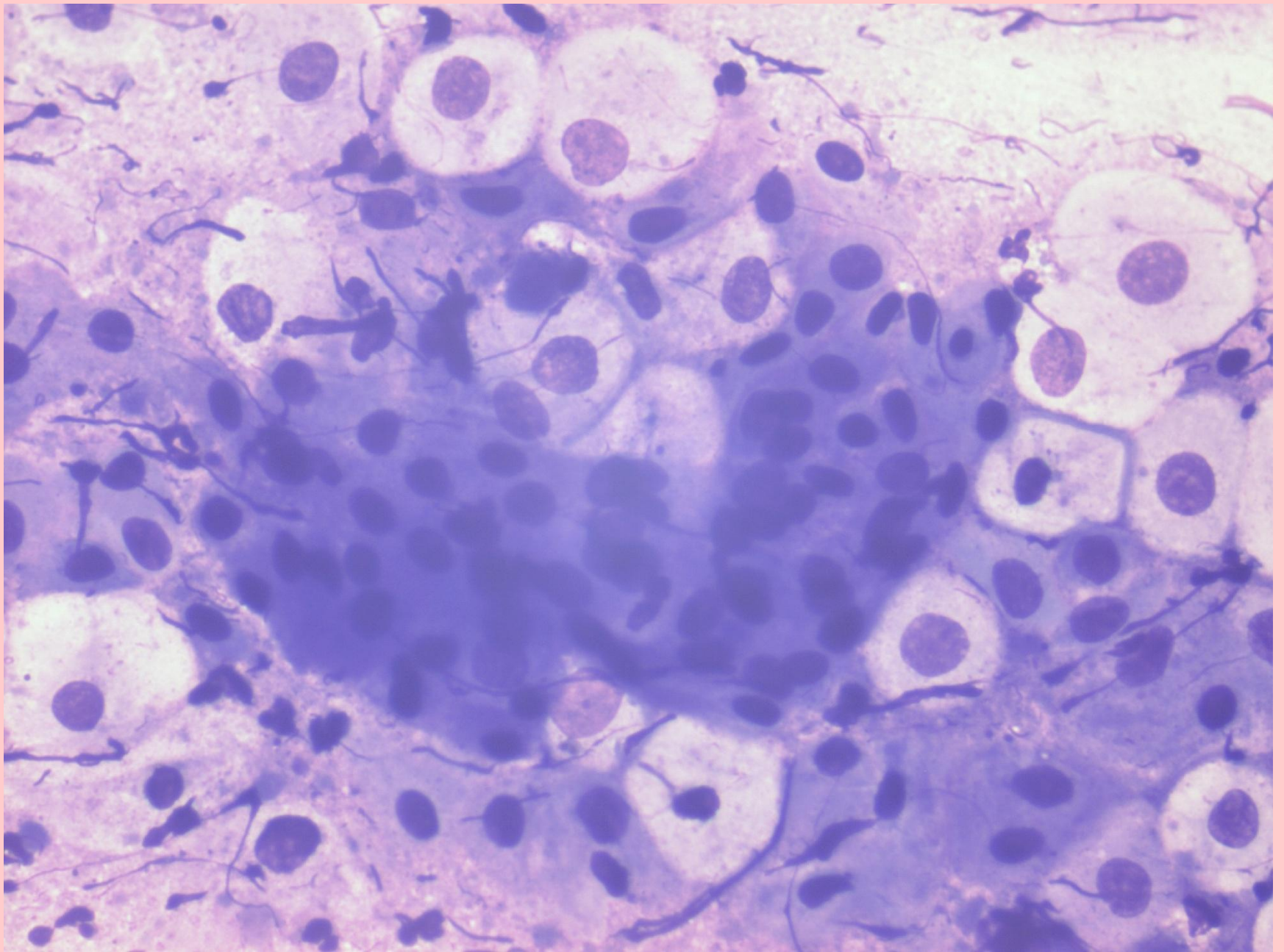
**Соскоб с шейки матки.**

*Окрашивание по Романовскому.*

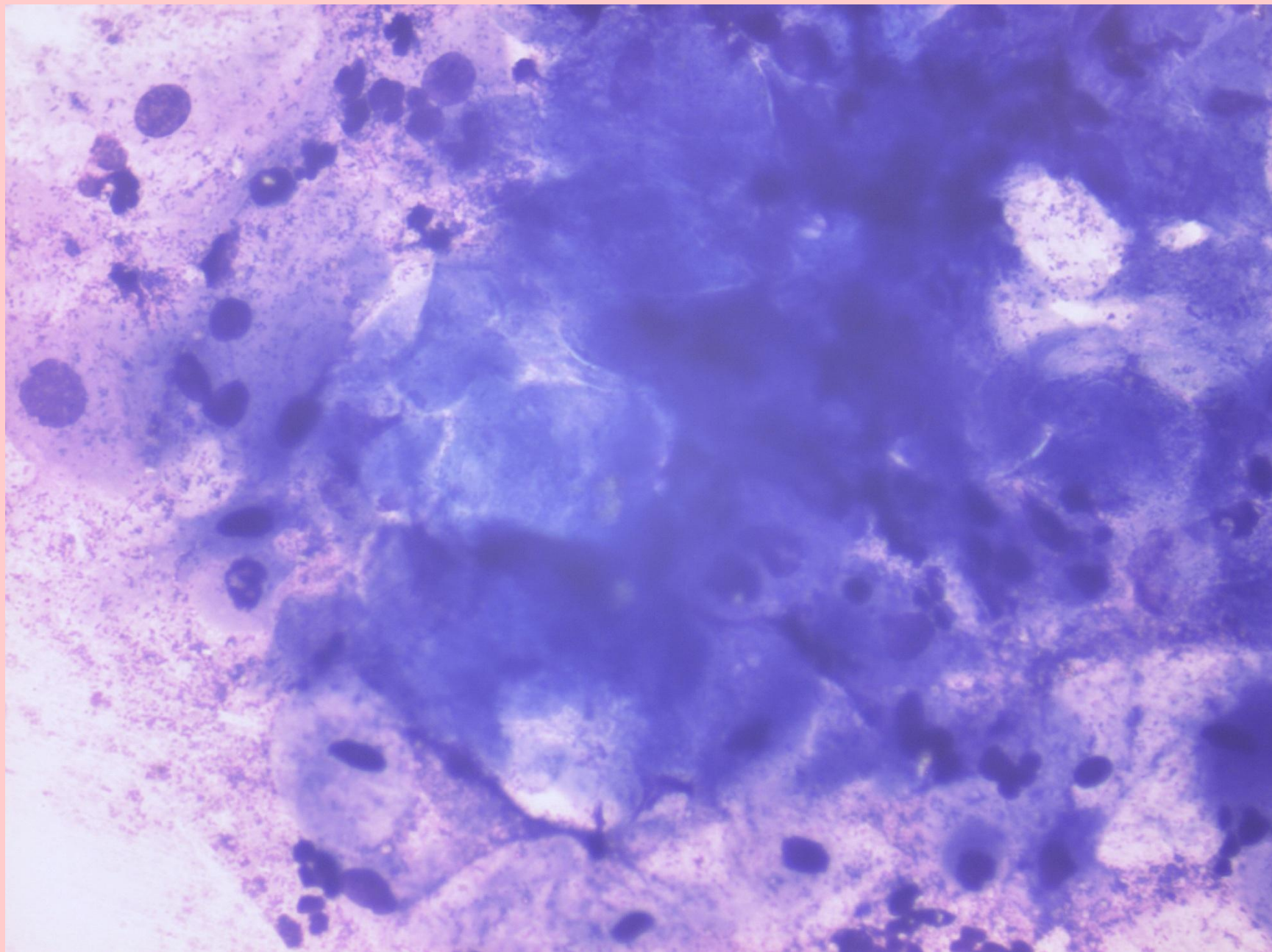
**Клинический диагноз: Ацетобелый  
эпителий. Дисплазия?**



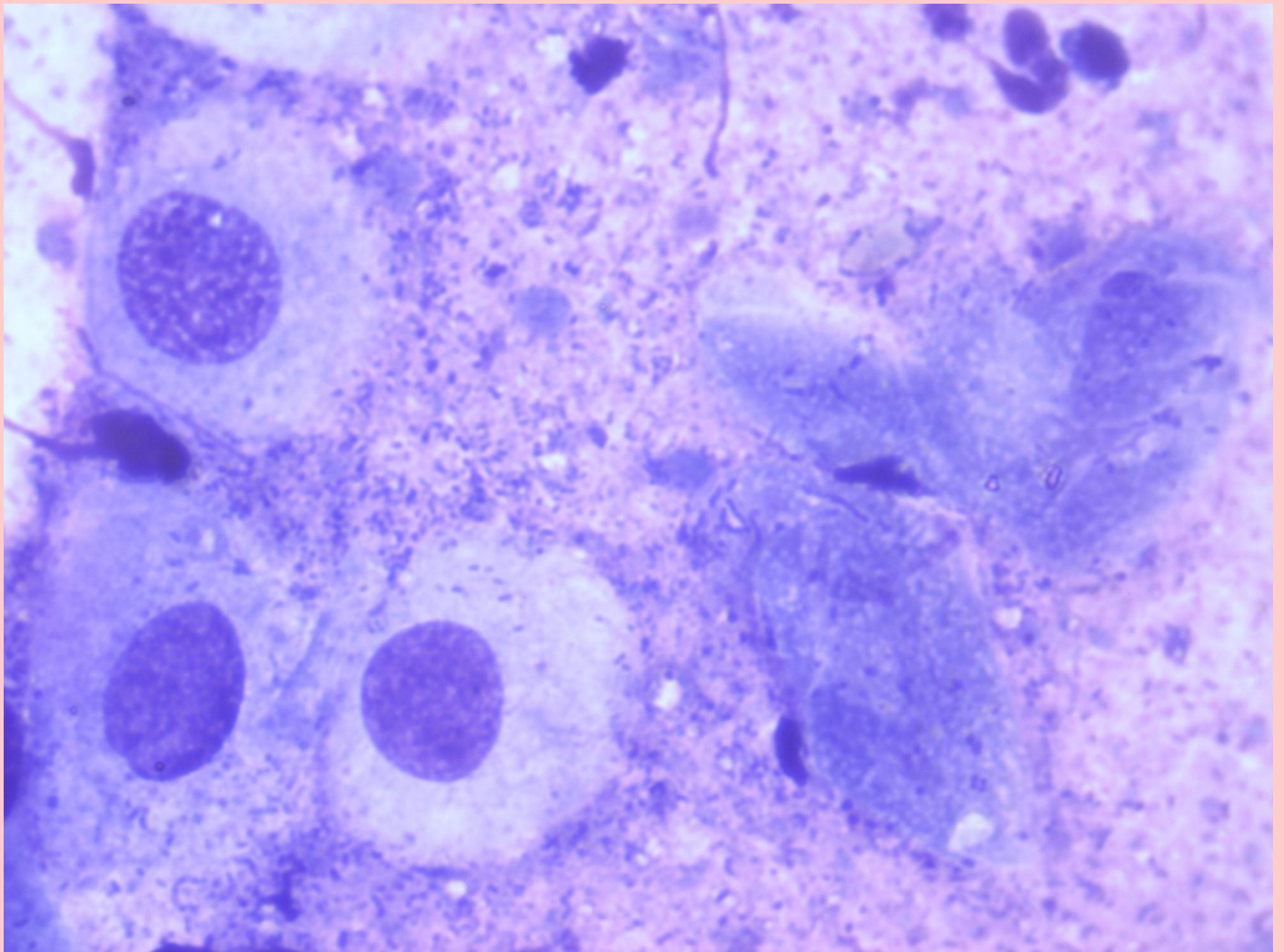
**Φοτο 1. x400**



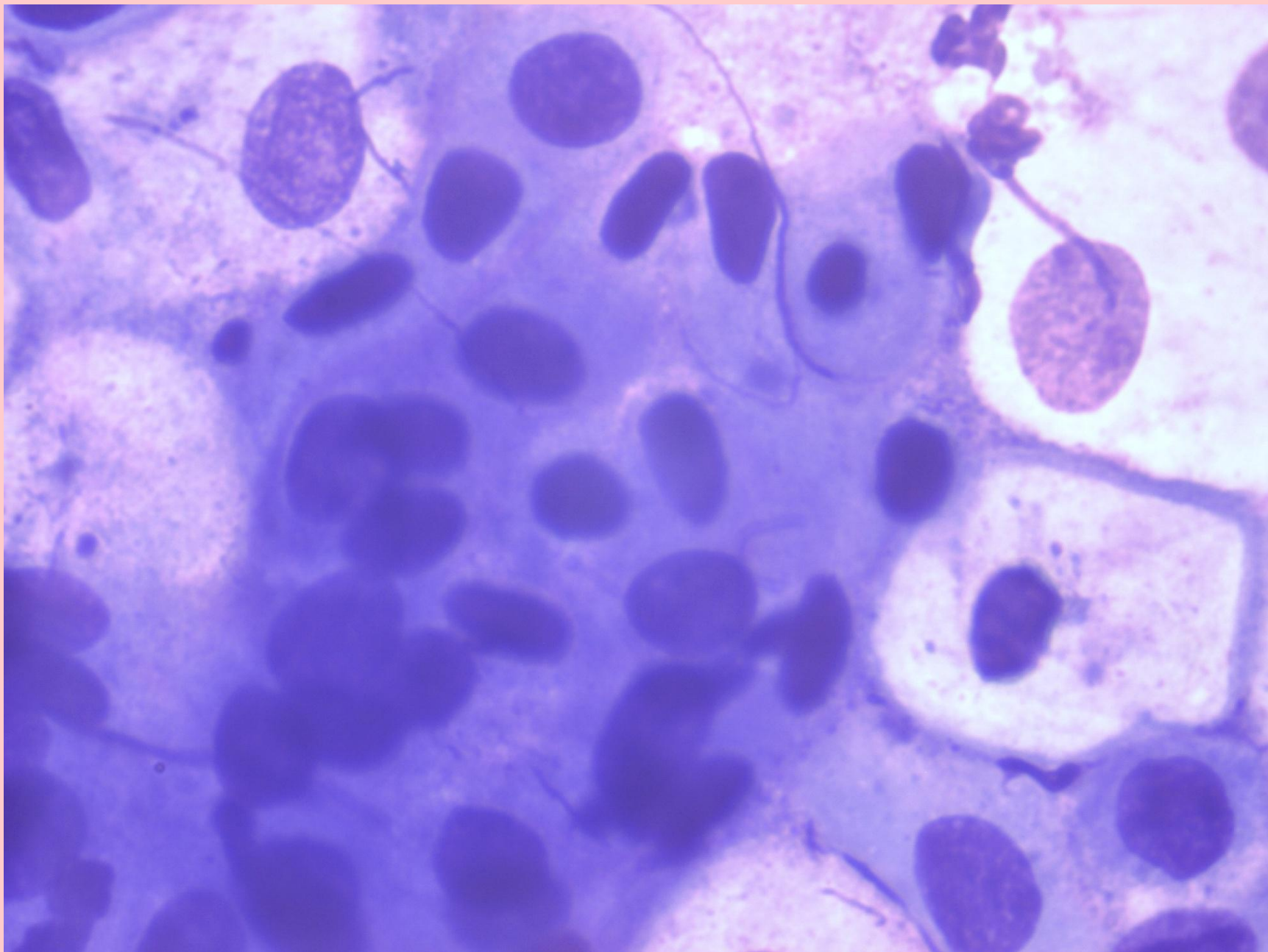
**Φοτο 2. x400**



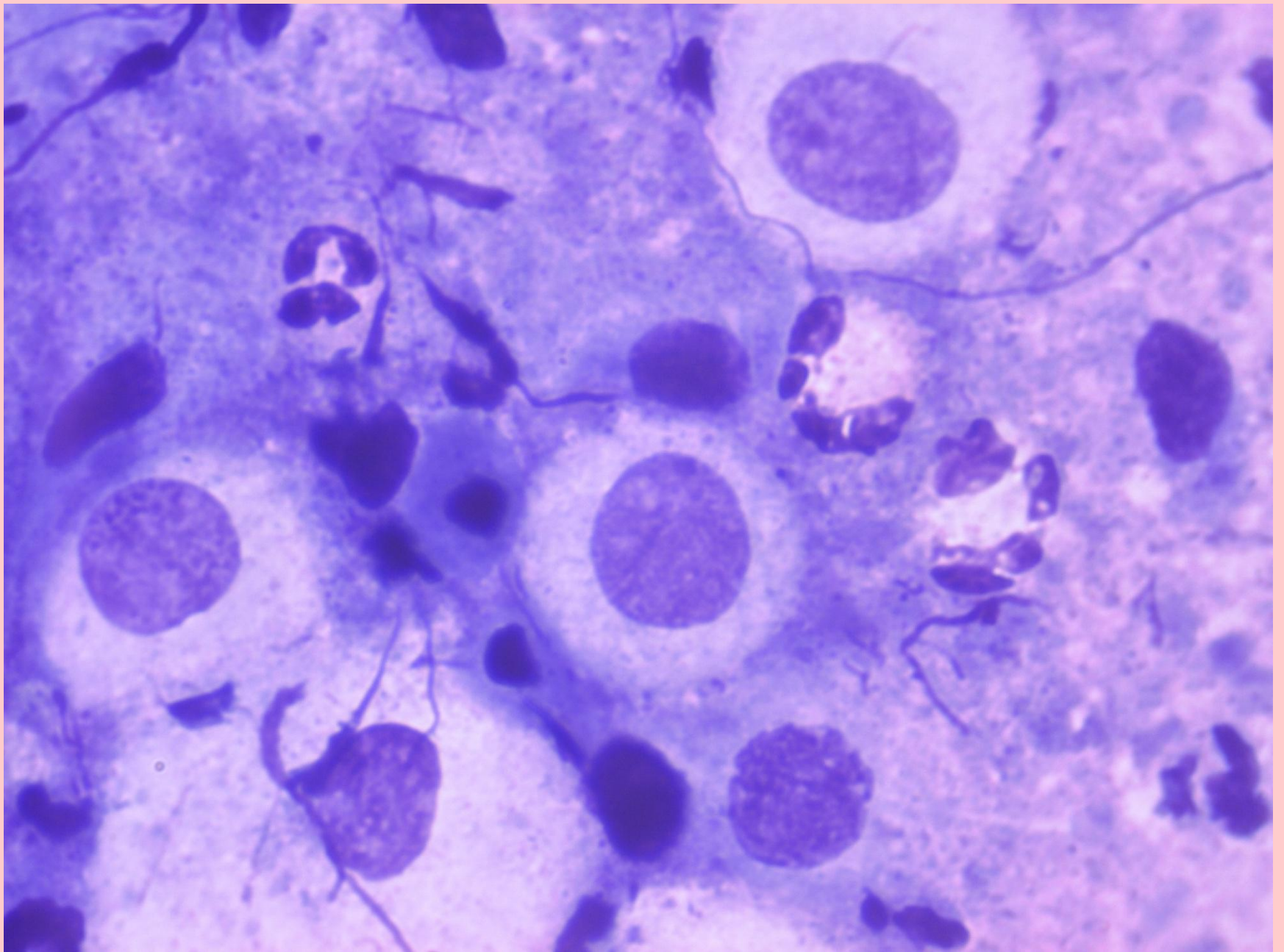
**Φοτο 3. x400**



**Φοτο 4. x1000**



**Φοτο 5. x1000**



**Φοτο 6. x1000**