Субретинальная имплантация

Подготовила студентка КубГМУ
6 курса лечебного факультета
Гурижева Д.А.

История

Первый имплантируемый стимулятор для восстановления зрения был разработан докторами Брайндли и Левиным в 1968 году. В своей работе они опирались на труд

Отфрида Фёрстера (немецкий врач невролог),который первым открыл,что электрическая стимуляция в затылочной коре может быть использована для создания визуальных восприятий.

Эксперимент Брайндли и Левина продемонстрировал жизнеспособность создания визуальных восприятий с помощью прямой электрической стимуляции,и это побудило к созданию других устройств для для стимуляции зрительного пути. Устройства стимуляции сетчатки стали объектом исследования,т.к. половина всех случаев слепоты вызвана повреждением сетчатки.

Суть метода

Субретинальные импланты находятся на внешней поверхности сетчатки между слоем фоторецепторов (внешний зернистый слой) и пигментным эпителием сетчатки,стимулируя клетки сетчатки.Прикрепить субретинальный имплантат в этом месте относительно просто, так как имплантат механически ограничен расстоянием между наружным слоем сетчатки и пигментным эпителием сетчатки.

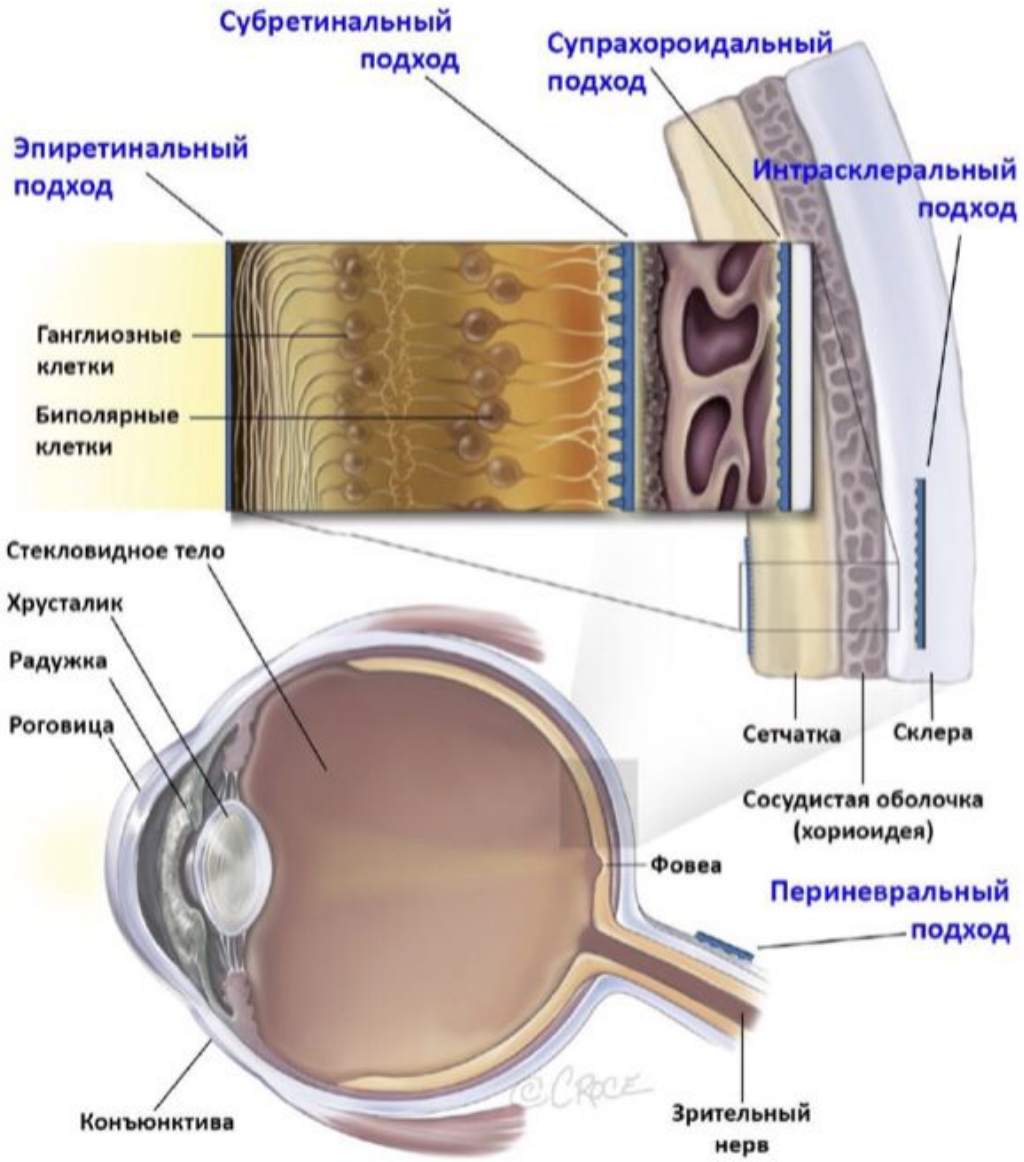

Устройство импланта

Имплантат состоит из кремниевой пластины, содержащей светочувствительные микрофотодиоды, которые генерируют сигналы непосредственно от входящего света.

Падающий свет, проходящий через сетчатку генерирует токи в микрофотодиодах, которые непосредственно впрыскивают результирующий ток в основные клетки сетчатки с помощью массива мультиэлектродов.

Структура микрофотодиодов активируется падающим светом, стимулируя клетки,что приводит к визуальному восприятию исходного падающего изображения.

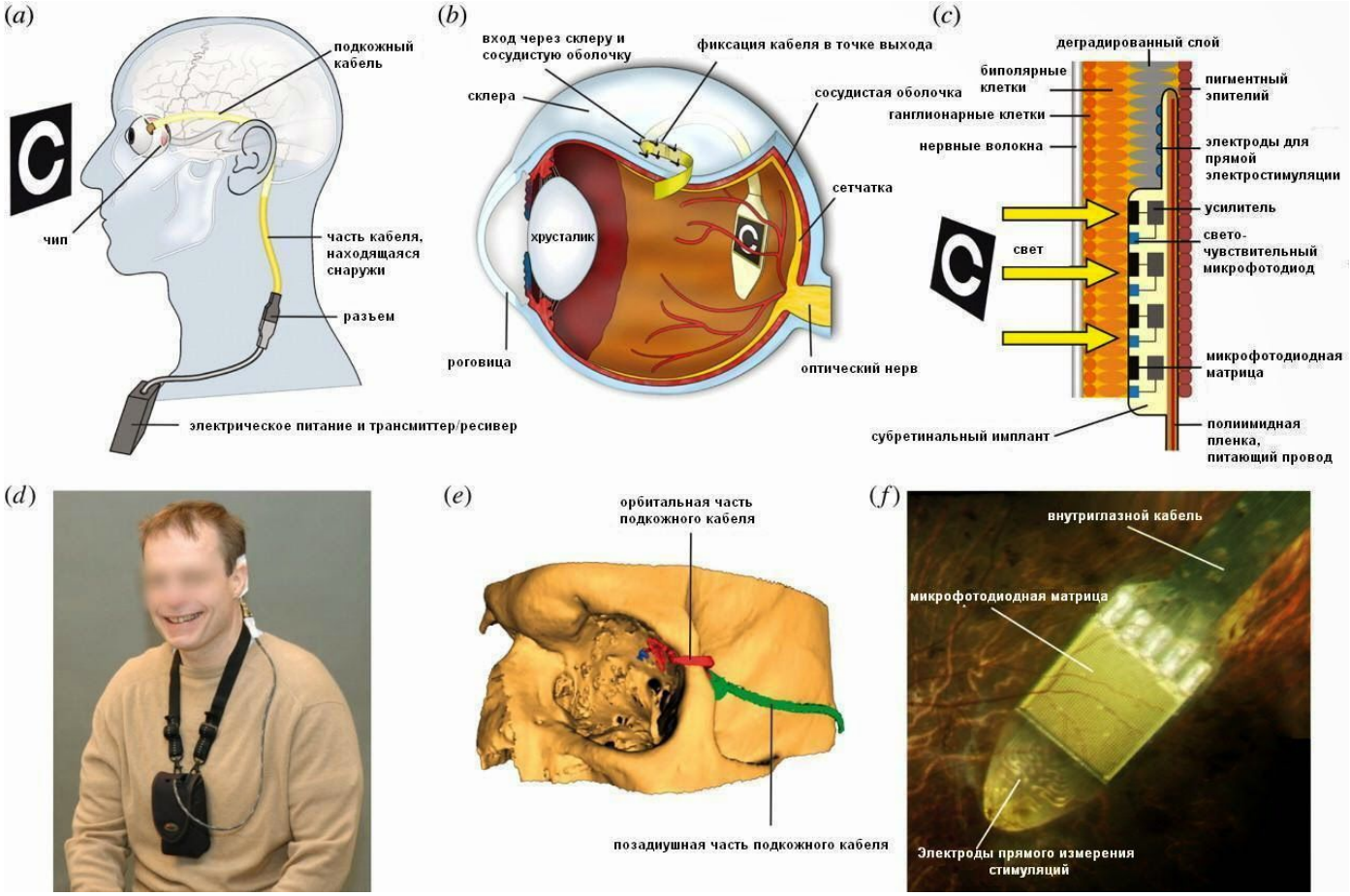

Устройство импланта

При физиологическом подходе информация, получаемая при движении глаз, может быть использована для нахождения и фиксации цели.

Процесс стимуляции сетчатки требует очень много энергии и света, попадающего в глаз, и не обеспечивается достаточной энергией, поэтому **необходим внешний источник питания** для усиления эффекта падающего света

Рис. 3. Чип получает дополнительную энергию через кожу с помощью внешнего источника питания

Рис. 4. Электропитание имплантата. Пациент может сделать простые настройки самостоятельно (например, контраст)

Кандидаты

Пациенты со следующими заболеваниями:

- Пигментный ретинит
- Возрастная дегенерация желтого пятна

В случае данных заболеваний поражаются фоторецепторные клетки во внешнем слое сетчатки,не затрагивая внутренний и средний слои.Как минимум у пациента должен быть интактным слой ганглиозных клеток.

Разработчики имплантов

Коммерчески доступные протезы

Alpha IMS (Retina Implant AG, Германия (1500 пикселей на субретинальном массиве)

Alpha AMS (Retina Implant AG, Германия (1600 пикселей на субретинальном массиве)

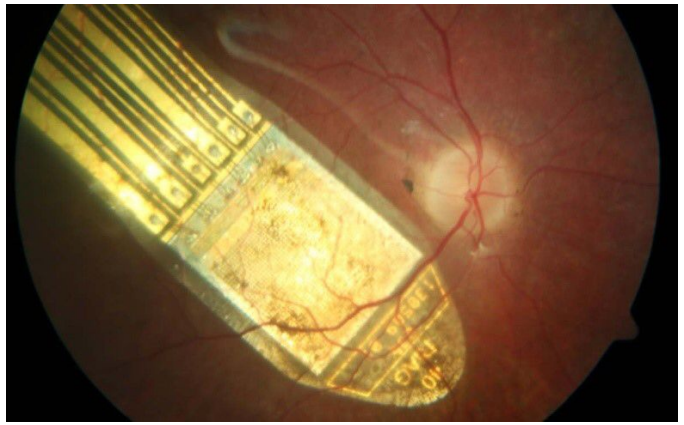

Прототипы новых разработок

Artificial Silicon Retina (Optobionics Corp., США)

Photovoltaic Retinal Prosthesis (Stanford University, США)

Boston Retinal Implant Project (Bionic Eye Technologies, Inc., Visus Technology, Inc., США).

Кубанский Государственный Медицинский Университет

1920г.

Преимущества

- Простота разработки (в сравнении с эпиретинальным имплантом)
- Субретинальное размещение позволяет стимулировать непосредственно область поврежденных фоторецепторов
- Перемещение взора посредством обычных движений глаз
- Субретинальные имплантаты требуют минимальную фиксацию

Недостатки

- Внешний источник питания
- Возможность термического повреждения сетчатки от тепла, выделяемого имплантатом
- Не пригодны для заболеваний сетчатки, выходящих за внешний слой фоторецепторов

Достигаемые результаты

Устройство Alpha IMS прошло клинические испытания у девяти пациентов, по данным которых:

20% отметили , что видят буквы размером 6-8 см на расстоянии 50 см

23% отметили сложности в распознавании движений

Retina Implant AG сообщил 12 месячные результаты по исследованию в Alpha IMS study в феврале 2013, показав,

что шесть из девяти пациентов имели отказы устройства в течение девяти месяцев после имплантации и что пять из восьми субъектов сообщили о различных импланто-опосредованных зрительных восприятиях в повседневной жизни.

Кубанский Государственный Медицинский Университет

1920г.

Перспективы

Клинические отчёты на сегодняшний день продемонстрировали переменный успех, все пациенты сообщают, по крайней мере, о некотором ощущении света от электродов, и меньшая часть о расширении зрительной функции, например, идентификация светлых и темных областей.

Кубанский Государственный Медицинский Университет

1920г.

Кубанский Государственный Медицинский Университет

1920г.

СПАСИБО ЗА ВНИМАНИЕ!