Ультразвуковая диагностика заболеваний

молочной железы

Анатомия молочной железы

1. межреберные мышцы
2. большая грудная мышца
3. млечные дольки
4. сосок
5. ореола
6. центральный млечный проток
6. дольки
7. жировая ткань
8. кожа

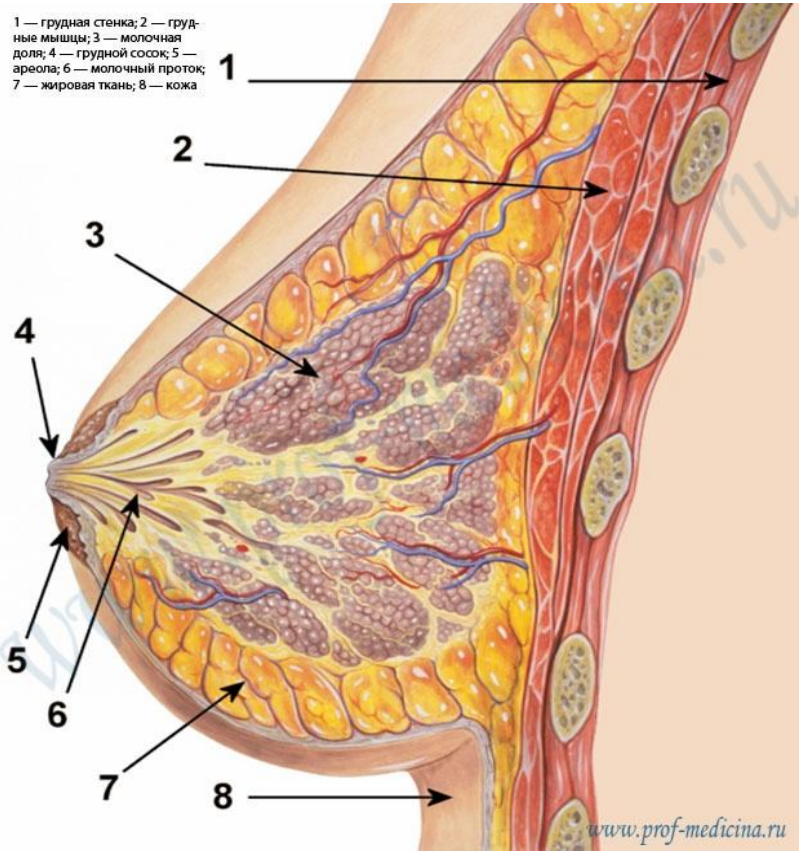

Анатомия молочной железы

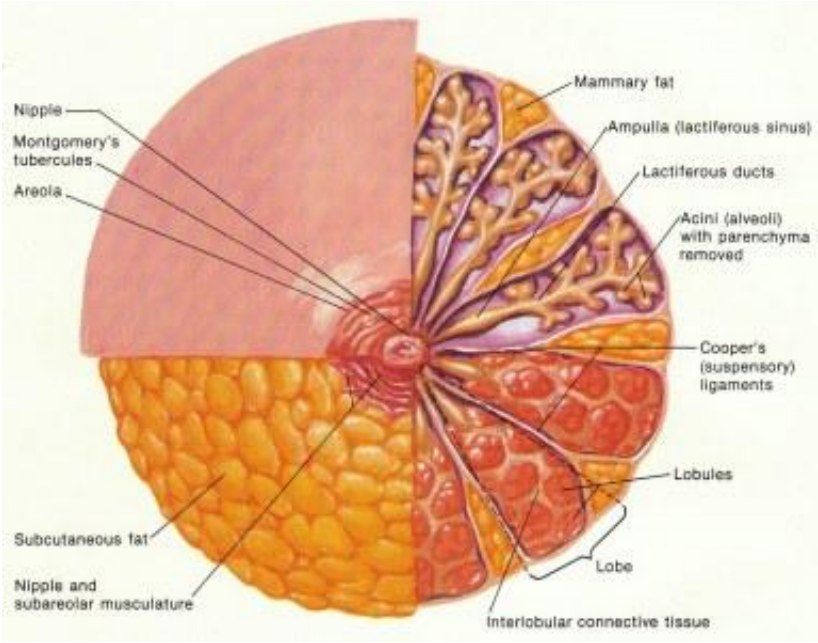

<u>Молочная железа</u>= строма+паренхима

<u>Стромальный компонент</u> - соединительная ткань

<u>Паренхиматозный компонент</u>- протоки и ацинусы

Анатомия молочной железы

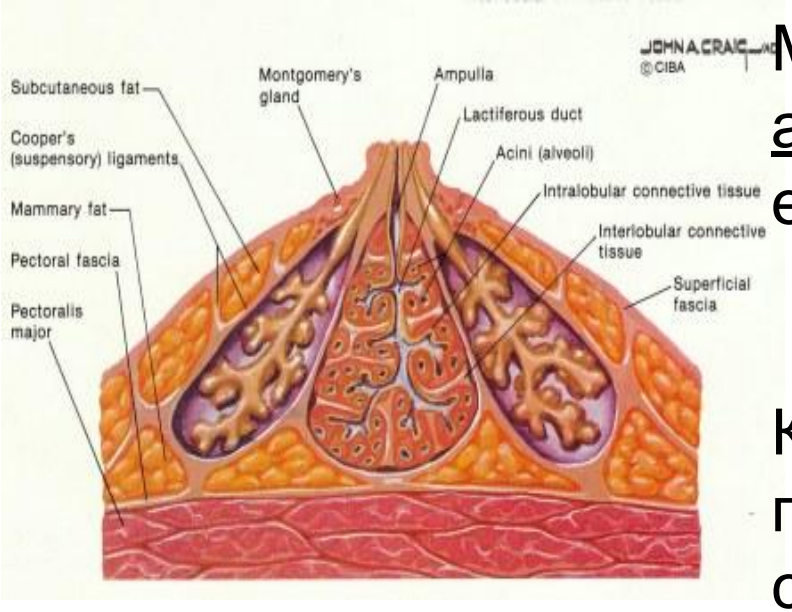

Морфологическая единица - альвеолы Функциональная единица - долька

Множество долек- доля

15-25 долей- МЖ

Каждый млечный проток последовательно разделяется на сегментарный, субсегментарный и терминальный.

Терминальные протоки впадают в ацинус молочной железы.

Кровоснабжение молочной железы

- Латеральная грудная артерия
- Внутренняя грудная артерия
- Собственные артерии молочной железы

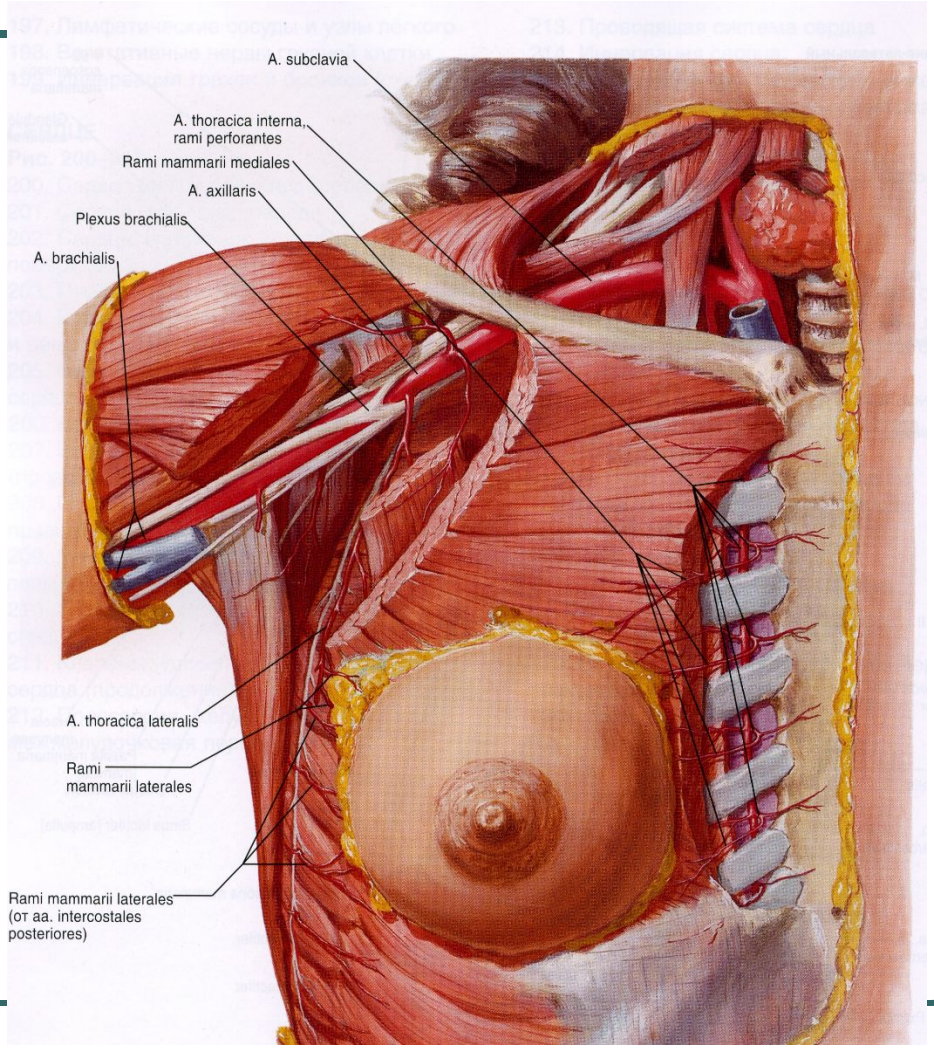

Пути лимфооттока молочной железы

I - позадигрудные лимфатические узлы; 2 - окологрудинные лимфатические узлы; 3 - межгрудные лимфатические узлы (Роттера); 4 - лимфатические сосуды к узлам эпигастральной области; 5 - лимфатический узел Бартельса; 6 - лимфатический узел Зоргиуса; 7 - подлопаточные лимфатические узлы; 8 - латеральные подмышечные лимфатические узлы; 9 - центральные подмышечные лимфатические узлы; 10 - подключичные лимфатические узлы;

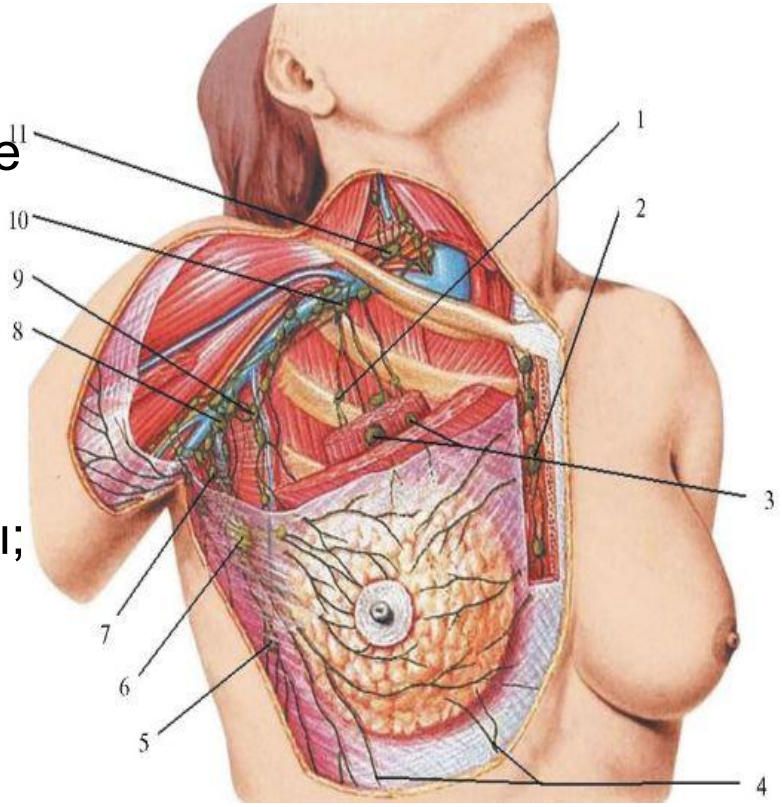

из: Петерсон Б.Е. и др., 1987):

Показания к УЗ исследованию

- Дифференциальная диагностика кист и солитарных образований, выявленных пальпаторно или при рентгенографии
- Обследование рентгенологически плотных молочных желез
- В острый период травмы и воспаления
- Оценка состояния силиконовых протезов
- Контроль при пункционных биопсиях
- У мужчин при гинекомастии
- Оценка уплотнений в МЖ неясного генеза
- Как дополнение к рентгенографии у женщин в предменопаузальный период
- Динамическое наблюдение за доброкачественными образованиями
- Исследование образований недоступных Рен-ки: аксиллярные и подмышечные зоны, ретромаммарное пространство
- Выявление внутрикистозных опухолевых образований
- Динамическое наблюдение за опухолями в процессе консервативного лечения

Принципы УЗ исследования

- Начинают с дальней МЖ
- Положение лежа, руки за голову
- Начинают с одного места, датчик двигают вдоль протоков
- Над соском применяются косые проекции и/или вдавливают сосок
- Осмотр зон лимфоузлов.

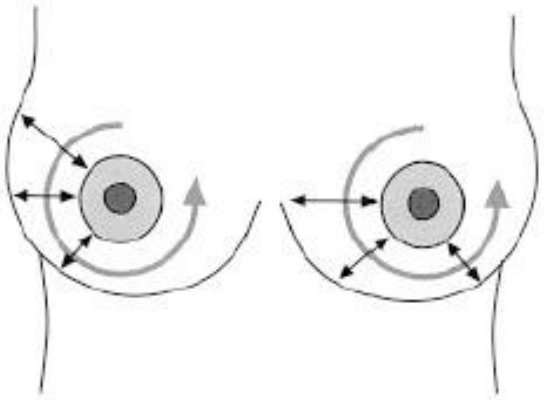

Алгоритм описания патологического образования

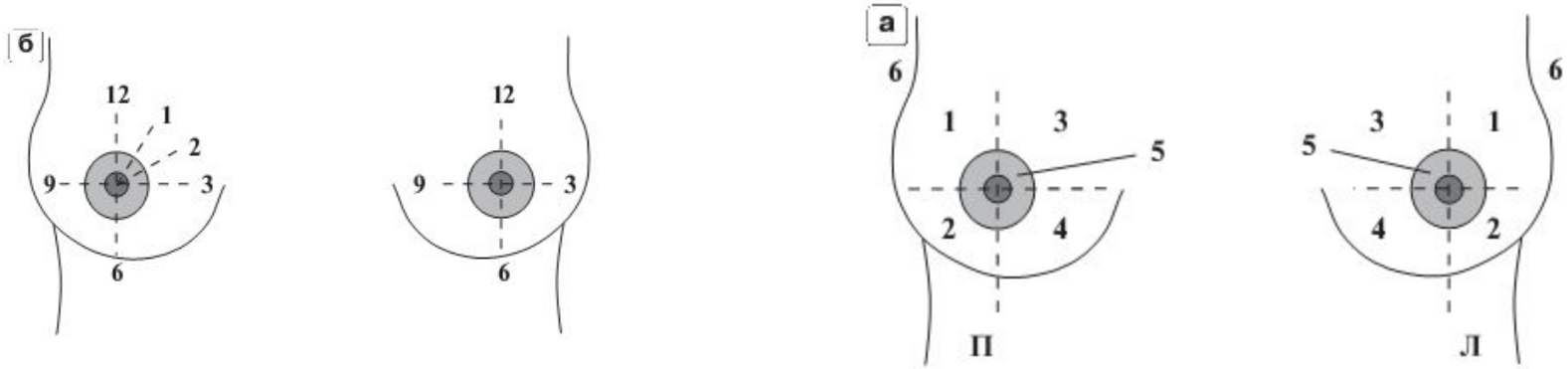

Молочная железа (правая , левая)
По часам или квадрант
Расстояние от соска
Расстояние на глубине

Требования к оборудованию

- Датчик не менее 5 Мгц
- Желательно 7,5 Мгц, с изменяемой частотой от 7,5 до 15 Мгц
- Желательно допплер
- Осмотр лучше проводить

с 5 по 14 день месячного цикла

Ультразвуковая анатомия в норме

- Кожа – гиперэхогенная полоса толщиной 0,5-7 мм
- Подкожно-жировая клетчатка
- Железистый треугольник
- Ретромаммарная клетчатка
- Грудная мышца, ребра, плевра

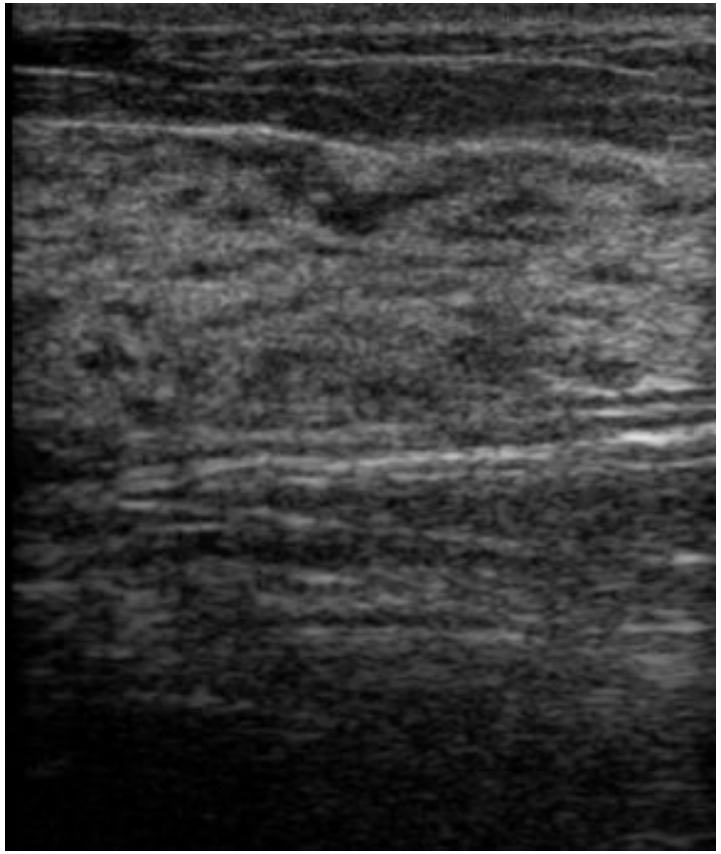

Ультразвуковая анатомия в норме

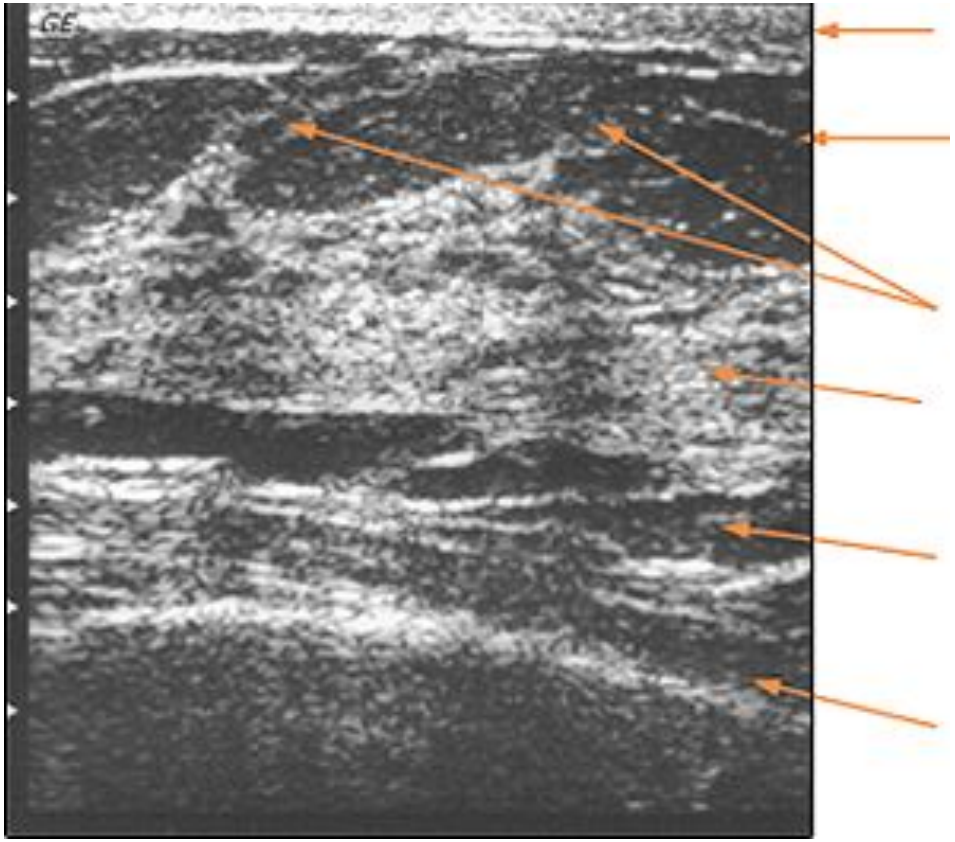

Кожа

Подкожножировая клетчатка

Связки Купера

Железистый треугольник

Ретромаммарное пространство

Мышцы

Ультразвуковая анатомия

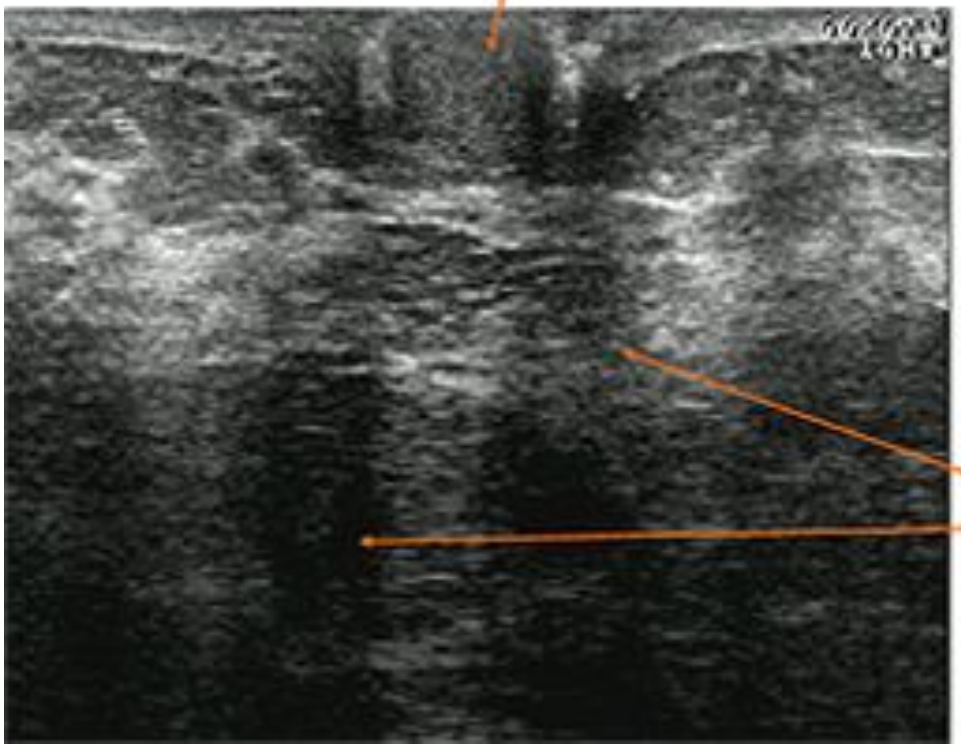

Детский возраст

молочная железа (8 лет)

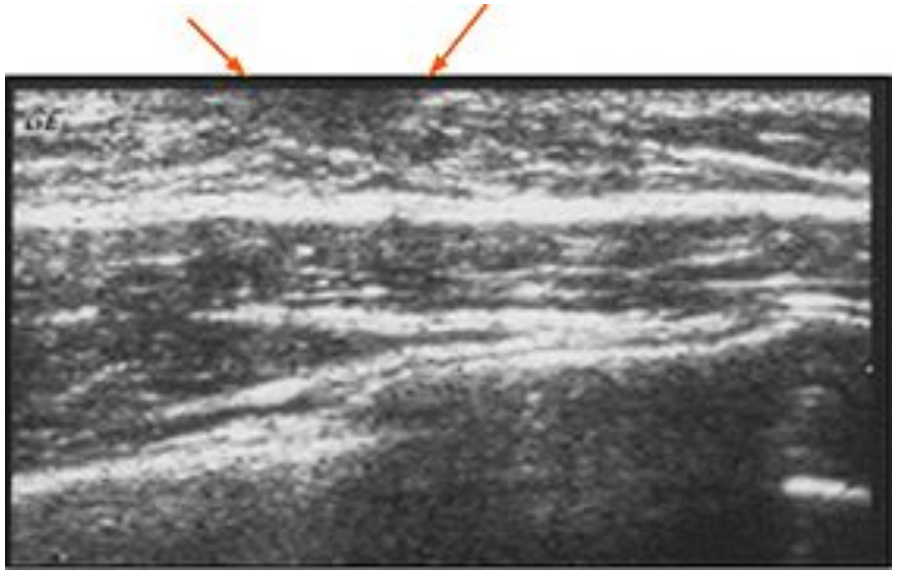

- Кожа очень тонкая, 0.1-0.15 мм,
- Подкожножировая клетчатка слабо выражена,
- Неправильной треугольной формы железа расположена за небольшим соском.

Молочная железа **11-13** лет

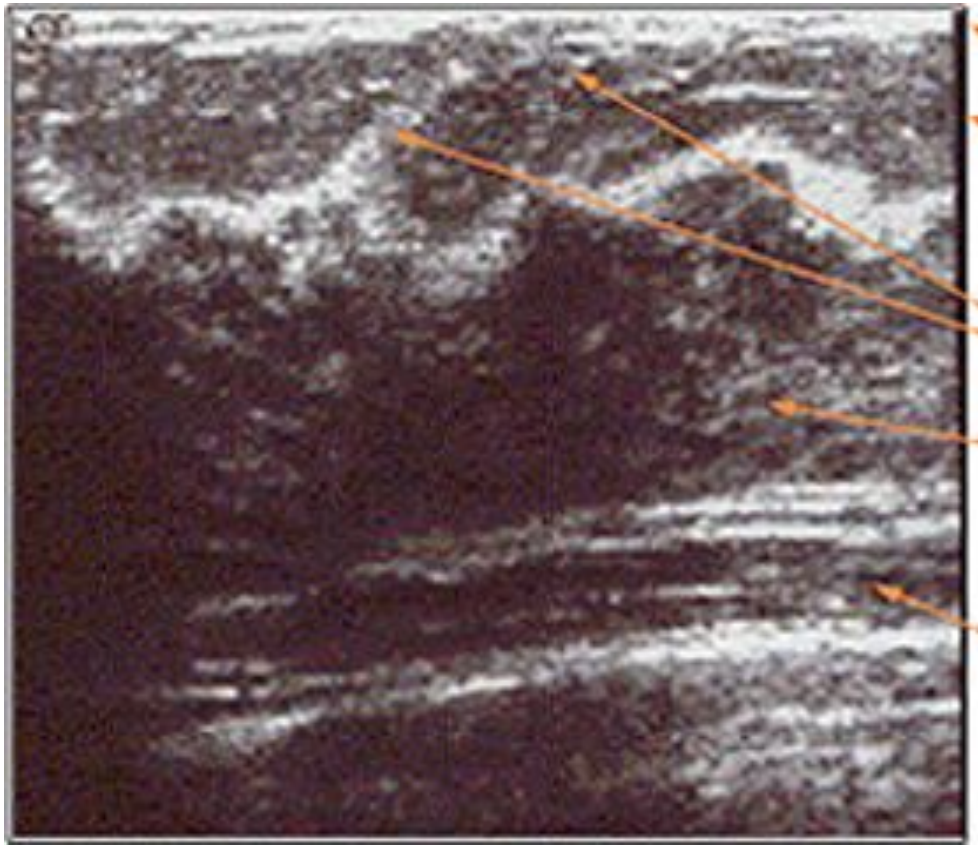

Молочная железа **15-17** лет

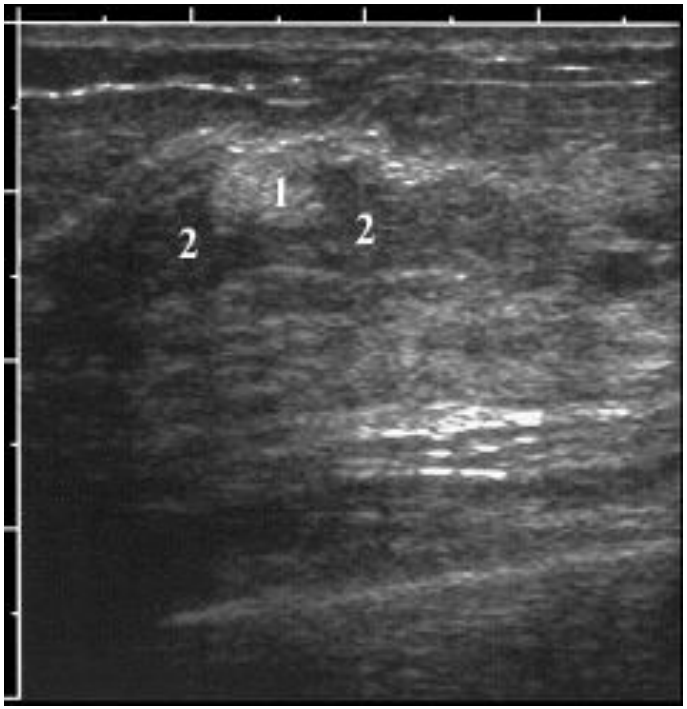

- Участки молочной железы различной зрелости (1-более зрелая; 2-менее зрелая)
- СЖК состоит из крупных (0,3 см) или средних (0,2 см) по размеру ячеек пониженной эхогенности
- В толще ячейки пониженной эхогенности можно увидеть гиперэхогенную точечную структуру или полоску, что соответствует спавшемуся протоку

Беременность

- МЖ увеличивается в объеме
- Уменьшаются жировые прослойки и объем подкожно-жировой клетчатки.
- Общее снижение эхогенности органа
- Подчеркнуто ячеистое строение молочной железы: гиперэхогенная строма обрамляет гипоэхогенные железистые дольки
- При ЦДК выявляется картина диффузного усиления сосудистого рисунка ткани молочной железы

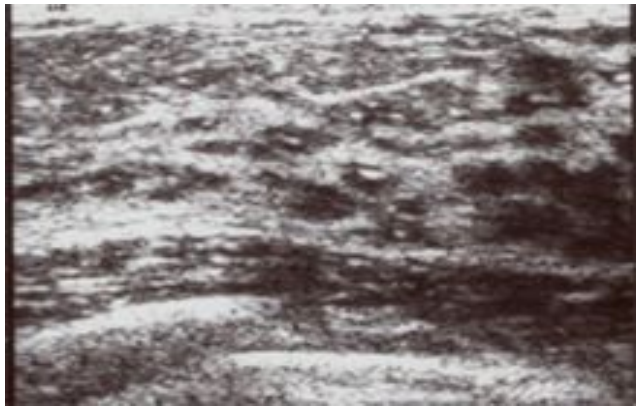

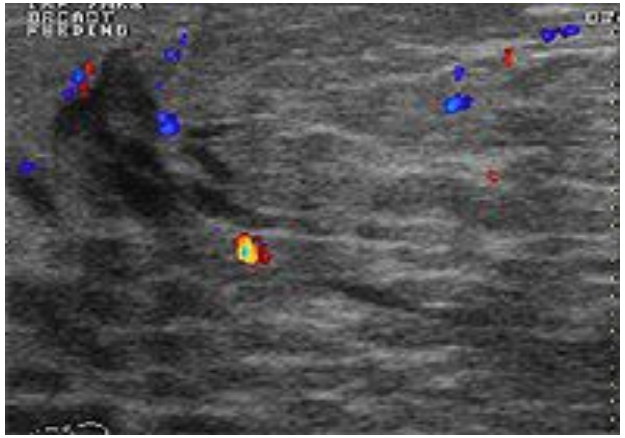

Лактация

- Увеличение количества и гиперплазия секретирующих долек
- Ячеистый вид железы, расширенные ацинусы и жидкостные скопления (лактостазы) в различных квадрантах железы.
- При ЦДК диффузное усиление сосудистого рисунка ткани.
- Продвижение молока по расширенным млечным протокам может вызвать появление дополнительных цветных сигналов.

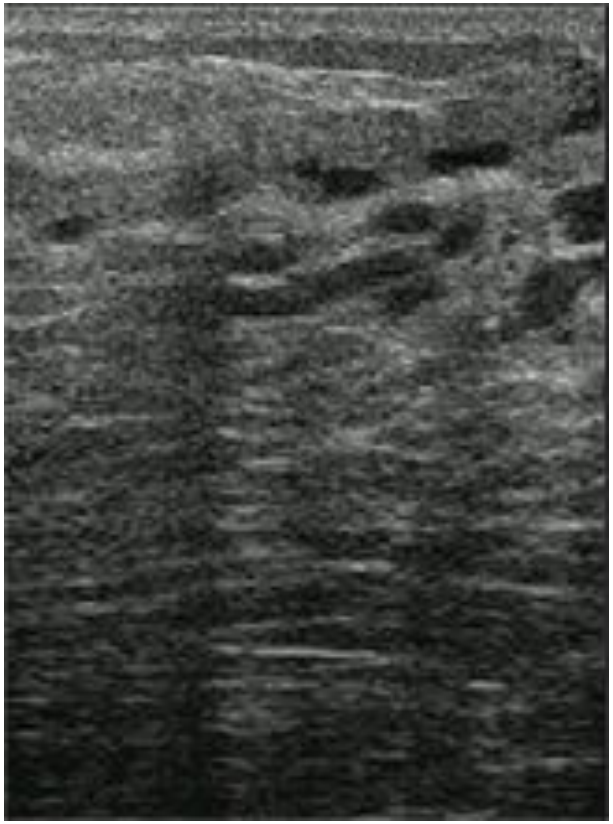

Репродуктивный тип

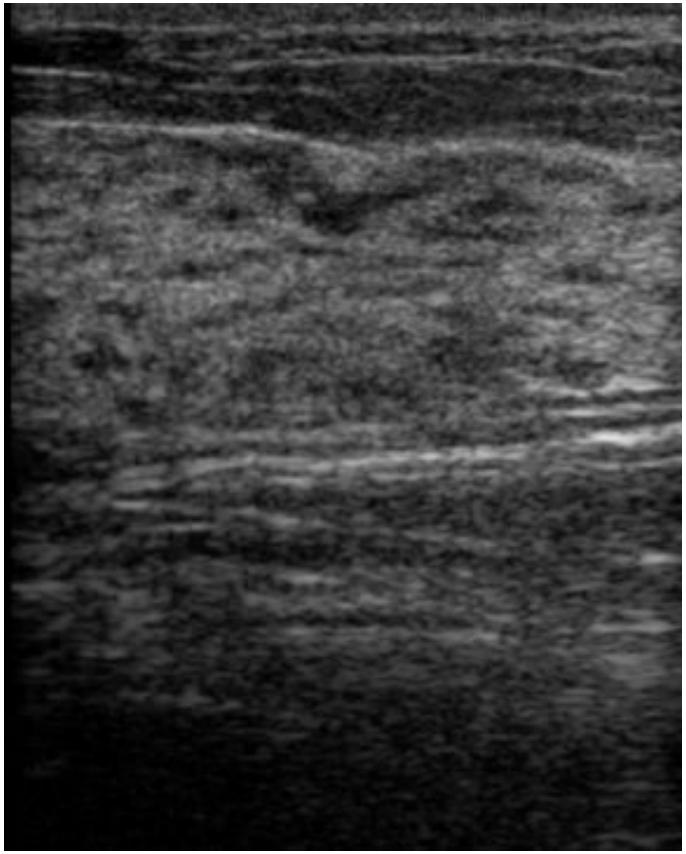

Инволюция

Расширенные выводные протоки

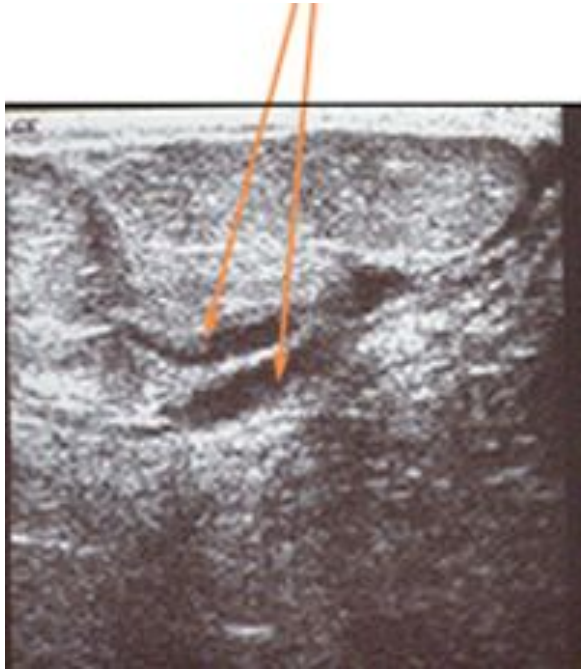

- Кожа утолщается (0.3-0.4 см)
- Подкожно-жировая клетчатка увеличивается, больше у основания железы.
- Выводные протоки могут неравномерно расширены (свыше 0.3 см)

Инволюция

Островки сохраненной железистой ткани с уплотненными элементами соединительной ткани

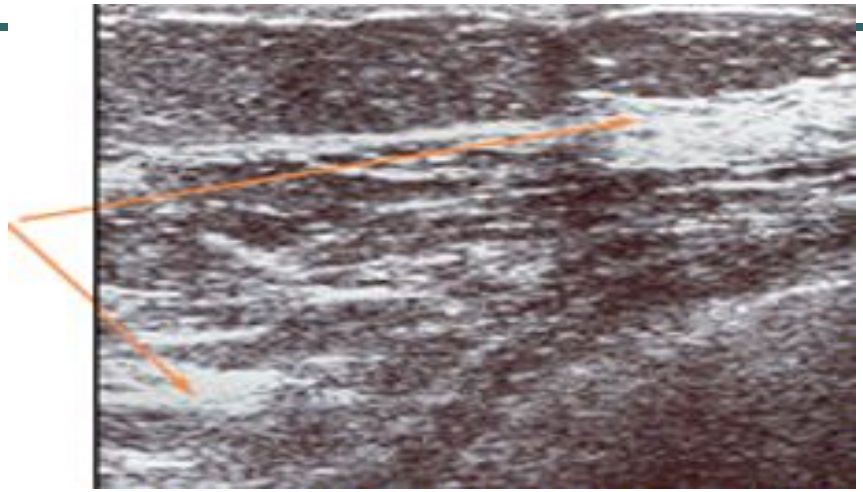

-Атрофируется железистая ткань, дольки замещаются жировой тканью и частично фиброзной тканью

-Гиперэхогенная соединительнотканная тяжистость вокруг гипоэхогенных островков жировой ткани может создавать рисунок "псевдодольчатости".

-За уплотненными связками Купера определяются акустические тени.

Инволюция

- В период инволютивных изменений картина пестрая, сложно выявить очаговые изменения, поэтому УЗИ молочной железы проводят только после рентгеновской маммографии в качестве дополнительного метода исследования

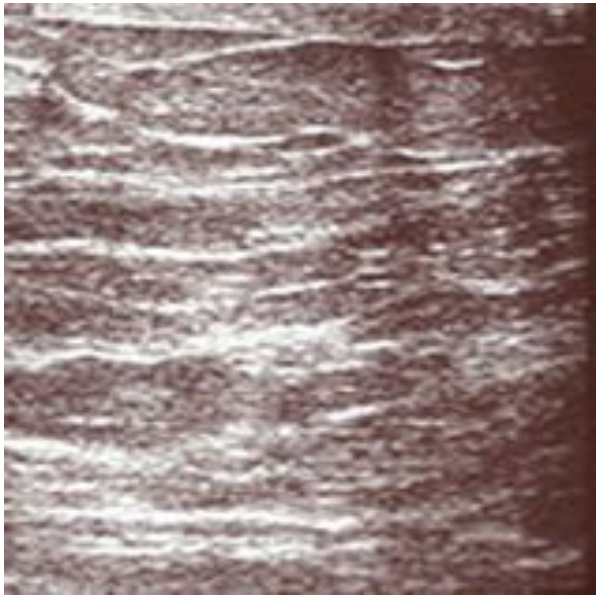

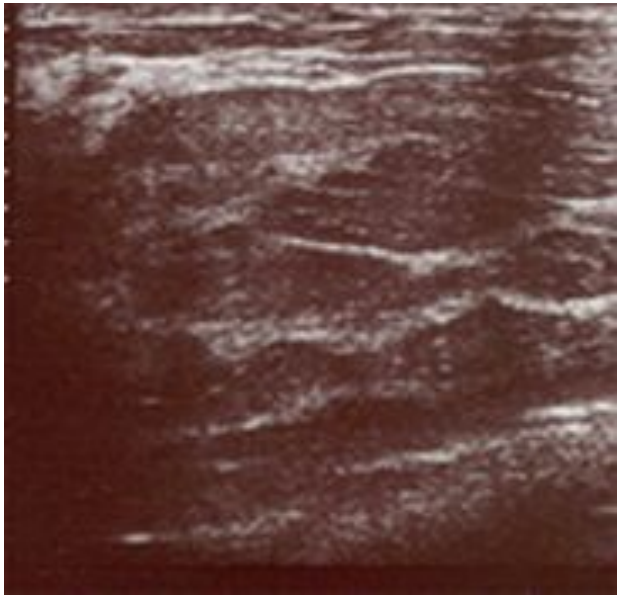

Мужская грудная железа

- В норме баланс между стероидными гормонами (андрогенами и эстрогенами) с преобладанием андрогенов.

Мужская грудная железа

Секреция тестостерона

-в яичке

-коре надпочечников.

Секреция эстрогенов

-семенники

-надпочечники

-периферические ткани

-печень

Инактивация происходит в печени, почках, кишечнике.

Мужская грудная железа

- Состоит из жировой и соединительной ткани и небольшого количества железистой ткани, лишенной протоков (протоки рудиментарны).
- За небольшим соском определяется железа, неправильной треугольной формы, неравномерно сниженной эхогенности с гиперэхогенными тяжистыми включениями.

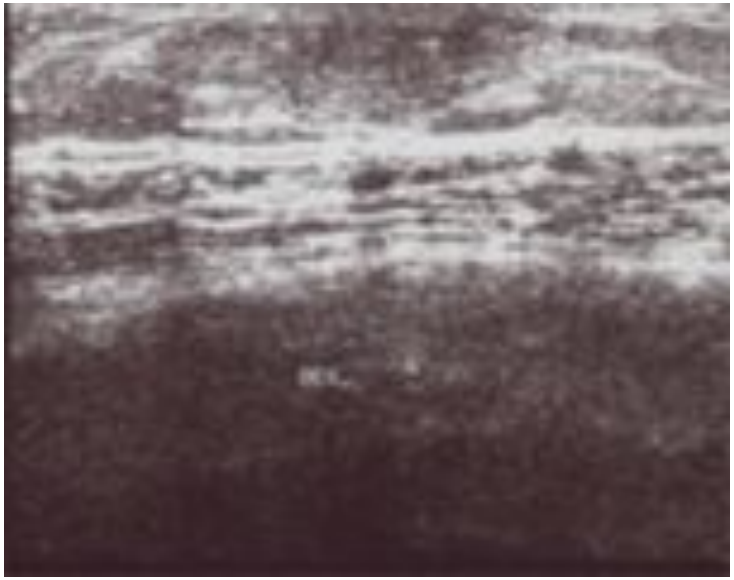

Гинекомастия

- Это доброкачественное, одно- или двустороннее увеличение грудных желез у мужчин, возникающее вследствие пролиферации железистой, соединительной и/или жировой тканей

Гинекомастия. Классификация

- Физиологическая (ювенильная, пубертатная-транзиторная, старческая)
- Эндокринопатическая (гипертиреоз, гипогонадизм, опухоли яичка или надпочечника)
- Неэндокринопатическая (цирроз печени, лейкоз, почечная недостаточность, рак легкого)
- Медикаментозная
- Идиопатическая

Kremer H., 1979

Гинекомастия. Классификация

- Истинная (дисгормональная гиперплазия грудной железы)
- Ложная-липомастия (увеличение за счет избытка подкожно-жировой клетчатки) Kremer H., 1979

И.М.Островская и соавт. 1988

Гинекомастия. Классификация

рак молочной железы ← Очаговая → очаговый аденоз

Диффузная

ложная

истинная

Ультразвуковая диагностика

патологических изменений
молочной железы

Мастопатия

- ***Ф***иброзно-кистозная болезнь, характеризующаяся нарушением соотношений эпителиального и соединительнотканного компонентов, широким спектром пролиферативных и регрессивных изменений ткани МЖ.

(по определению ВОЗ, 1984г)

Клинико-рентгенологическая классификация дисгормональных дисплазий

- **I**.Диффузная мастопатия.
- Диффузная мастопатия с преобладанием железистого компонента (аденозы).
- Диффузная мастопатия с преобладанием фиброзного компонента.
- Диффузная мастопатия с преобладанием кистозного компонента.
- Смешанная форма.
- **II.**Узловая мастопатия.
- **III**.Доброкачественные опухоли и опухолеподобные процессы.
- Аденома.
- Фиброаденома.
- Внутрипротоковая папиллома.
- Киста.
- **IV**.Особые формы
- Листовидная опухоль

(методические рекомендации Минздрава РСФСР, 1985).

УЗ признаки диффузной формы фиброзно-кистозной мастопатии

- ●расширение (чаще неравномерное) млечных протоков.
- ●подчеркнутость связок Купера
- ●повышение эхогенности железистой ткани МЖ за счет множественных линейных гиперэхогенных структур (отражение фиброза)
- ●множественные анэхогенные включения (кисты).

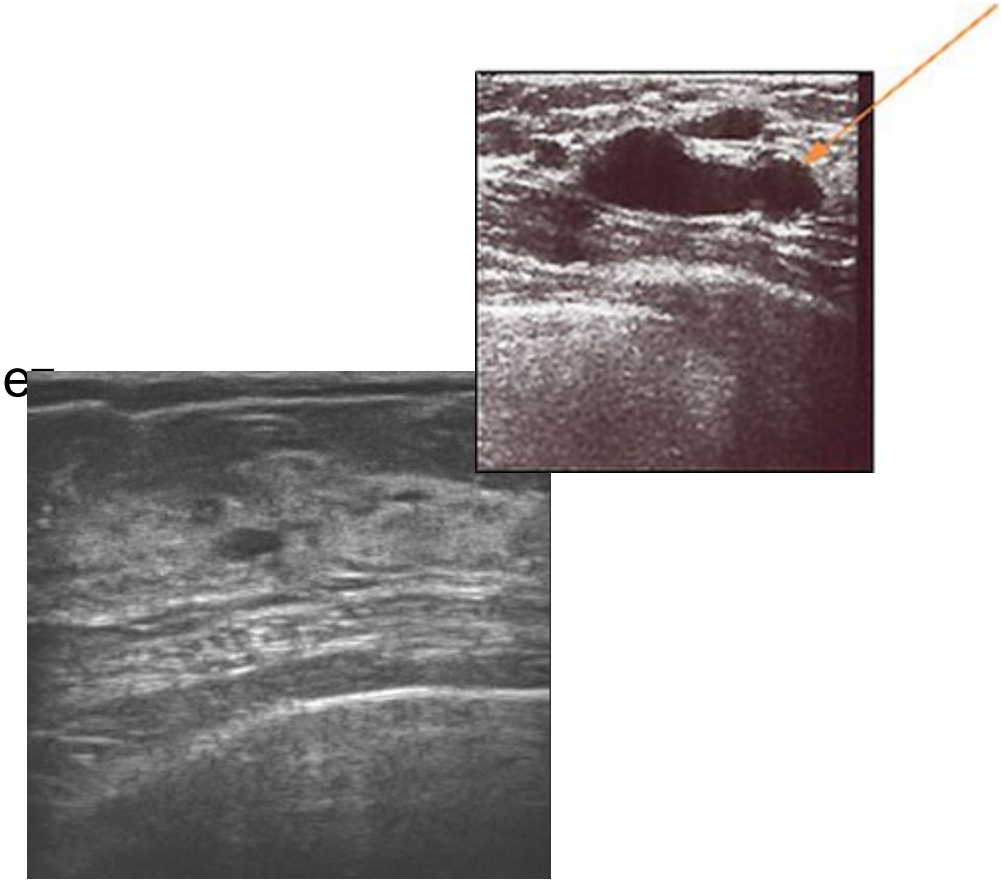

Узловая мастопатия (железистый аденоз)

- Морфологически при этом определяется локальная гиперплазия железистых долек
- Эхографические изменения соответствуют таковым при диффузной мастопатии, но на ограниченном участке
- Все виды узловых гиперплазий должны иметь морфологическую верификацию.

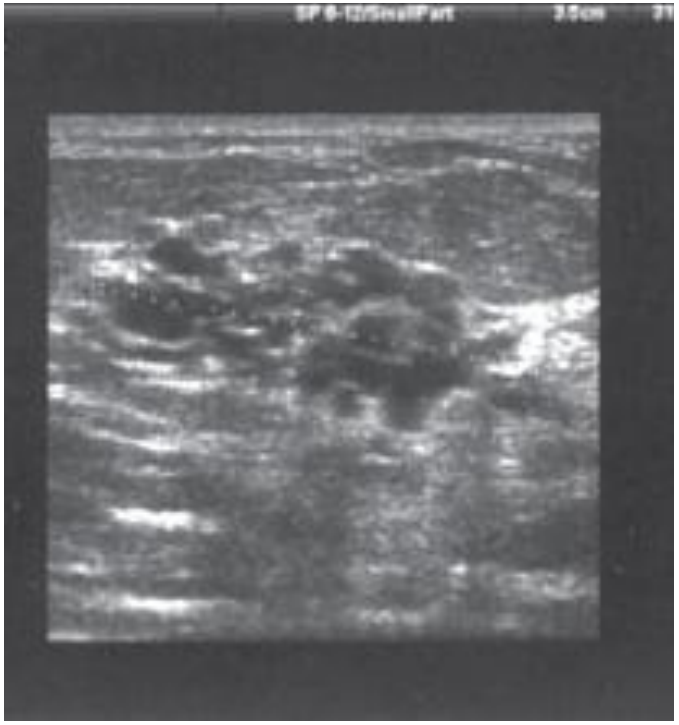

(Е.С.Меньшакова и соав.)

Кисты молочной железы

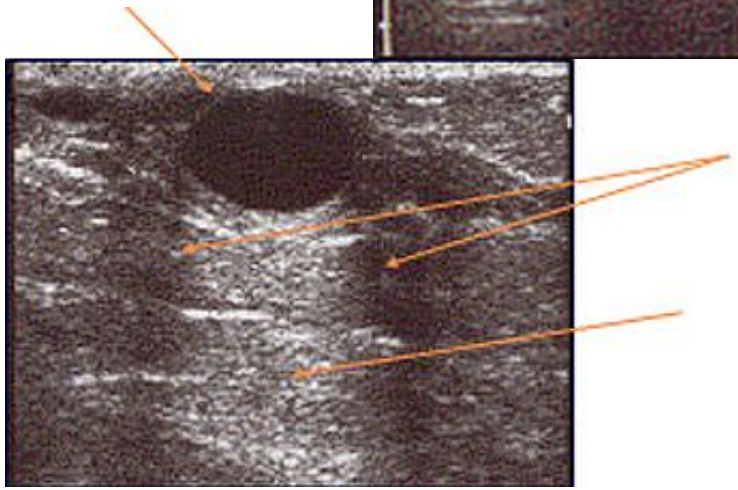

- ●округлые или овальные (зависит от степени наполнения)
- ●анэхогенные
- ●ровные четкие контуры
- ●однородность внутреннего содержимого
- ●аваскулярность в режиме ЦДК.
- ●артефакты-дистальное псевдоусиление и боковые тени.

Атипичная киста молочной железы

Кисты с неполным набором вышеперечисленных признаков называются атипичными. Необходима морфологическая их оценка

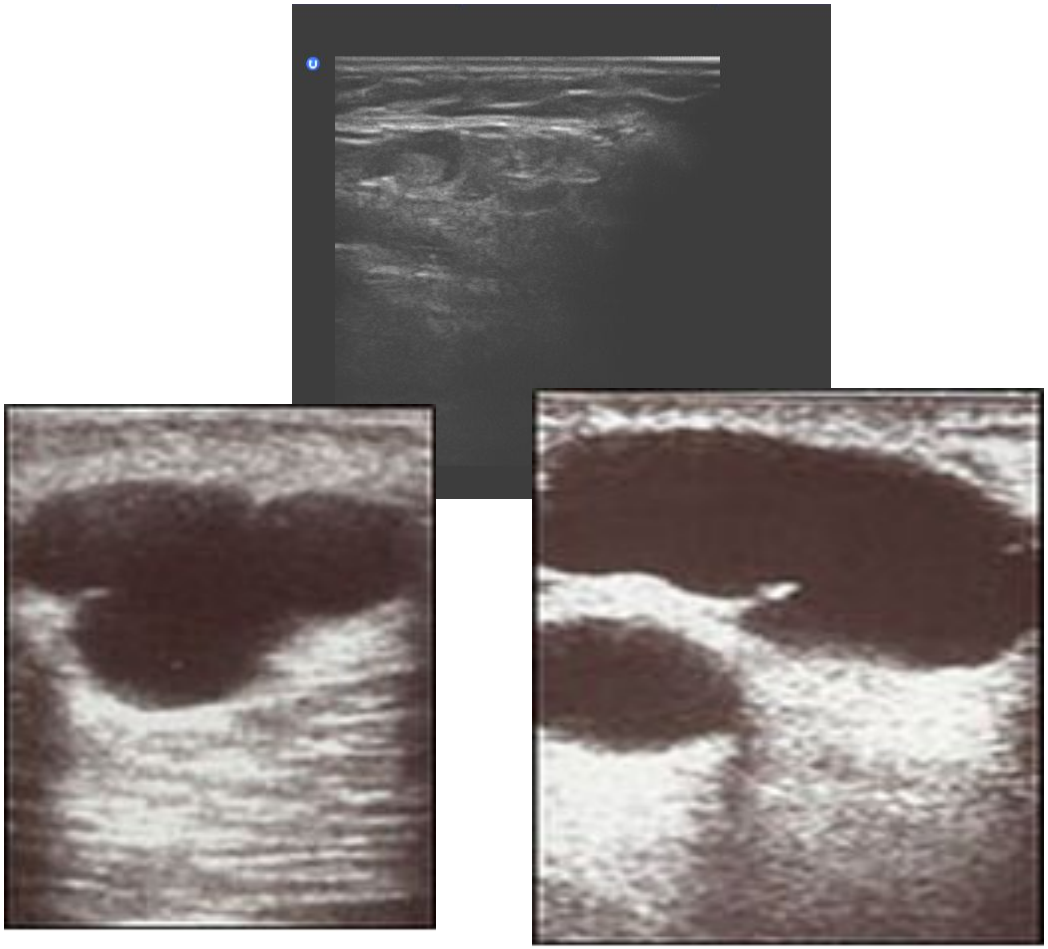

Фиброаденома

- Размеры обычно 2-3 см
- Форма овальная
- Горизонтальная ориентация
- Четкие ровные контуры
- Однородная внутренняя структура пониженной эхогенности
- Тонкая капсула (похожа на жировые дольки; в разных срезах разной формы)
- Симптом соскальзывания при компрессии

Атипичные фиброаденомы

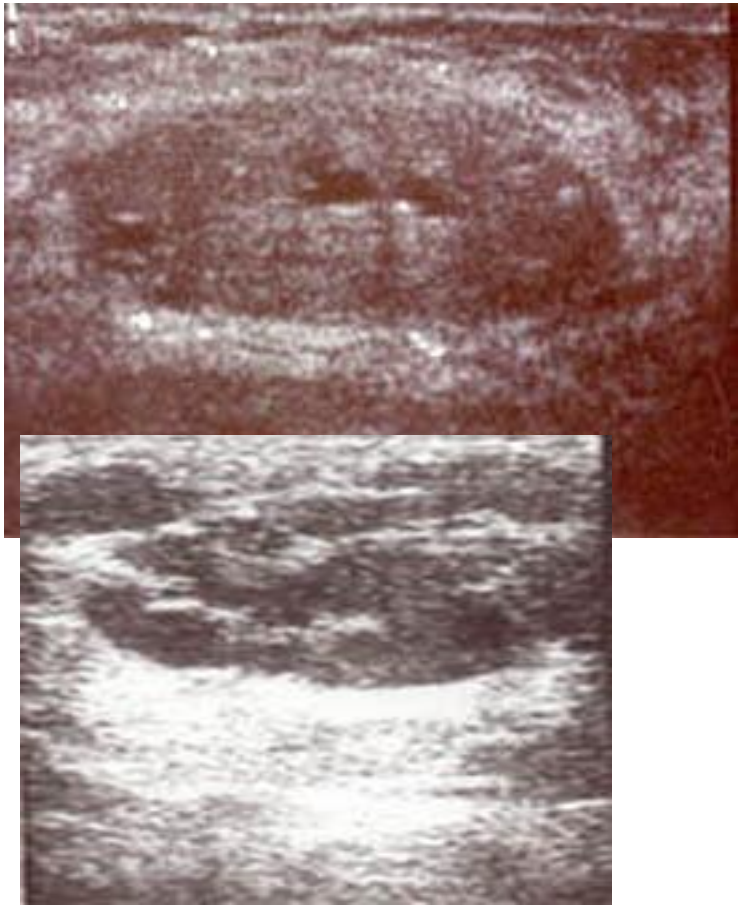

- Объемное образование. Форма овальная, ориентация горизонтальная.
- Гипоэхогенное.
- Не однородное за счет небольших кистозных включений и наличия единичных кальцинатов (значительного гиперэхогенного компонента).
- Размеры 5см на 2,5 см
- Сжимаемость и симптом соскальзывания сомнительные

Филлоидная опухоль

В структуре железистой ткани гипоэхогенное образование неправильной формы, четкость контура прослеживается не на всем протяжении, дольчатой структуры, умеренно не однородное за счет кистозного компонента и гиперэхогенных включений

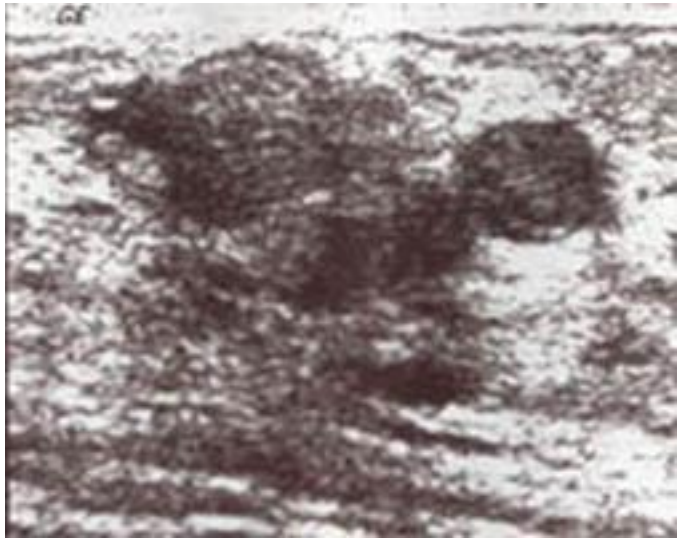

Атипичная фиброаденома?
Злокачественное новообразование?

Рак молочной железы. Общие признаки

- Пространственная ориентация
- Гипоэхогенность
- Контуры
- Акустическая тень
- С-м лучистости
- Локальное утолщение кожи
- Изменение дифференцировки окружающих тканей
- Неоднородность за счет гиперэхогенных включений

Рак молочной железы

- Проявление реакции окружающих тканей МЖ на инфильтративный рост РМЖ – зона десмоплазии (гиперэхогенный периферический ободок)

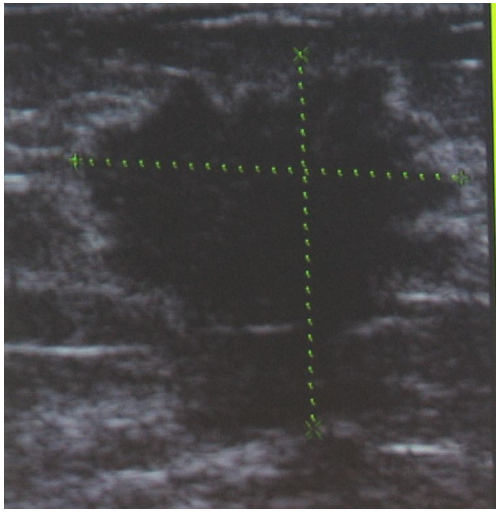

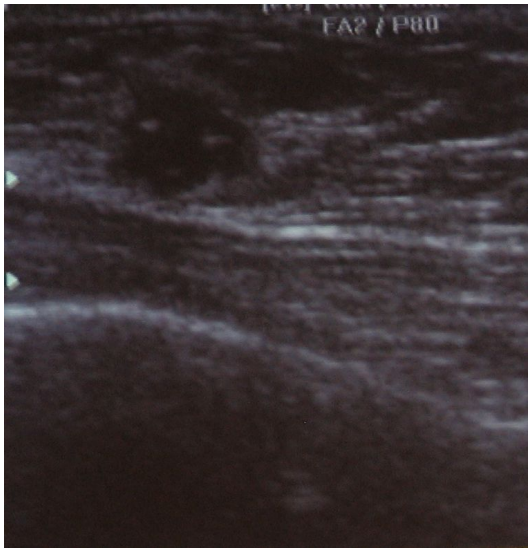

Формулировка протокола

- Тип строения молочной желез

преимущественно железистый, преимущественно жировой или смешанный

- Выводные протоки *периферические, центральные не расширены (до 2 мм), расширены до..*
- Дифференцировка тканей *Сохранена, нарушена*
- Наличие диффузных изменений: *не выявлены, выявлены*
- Наличие очаговых изменений: *не выявлены, выявлены*
- Состояние регионарных л/у

Алгоритм описания патологического очага

- Локализация
- Размеры
- Форма
- Пространственная ориентация
- Контуры
- Границы
- Эхогенность
- Структура
- Дистальные артефакты
- Состояние тканей, окружающих образование

Протокол в режиме ЦДК/ЭДК при наличии патологического процесса

- Интранодулярная васкуляризация: *аваскулярное, васкулярное*
- Перинодулярная васкуляризация*: есть, нет*
- Радиально направленные сосуды*: есть, нет*
- Сосудистый рисунок окружающих тканей: *не усилен, усилен локально*

BI-RADS-Breast Imaging Reporting and Data System

- Предложена американским обществом радиологов в 90-х гг.

- НИОИ им.Герцена Москва в 2013г. была принята адаптированное руководство с использованием системы BI-RADS

Основная задача **BI-RADS**

- *Стандартизация интерпретации* результатов обследования молочных желез
- В том числе – заключений
- Диагностика рака МЖ
- Указать тактику дальнейшего ведения пациента
- Стандартизация *отчетности*

Принципы классификации **BI-RADS**

- Предложенная система оценки имеет 6+1 категорий
- Выявленные изменения следует оценивать по набору признаков
- На основании набора признаков отнести образование к какой-либо категории

Категория **BI-RADS 0**

- Проведенное исследование является неполным и требует дополнительного обследования

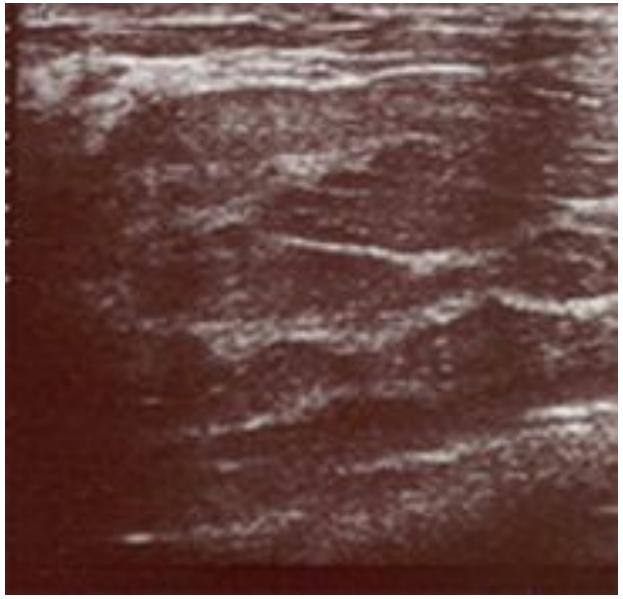

Заключение: Неправильное направление пациентки на УЗИ без предварительного выполнения маммографии. *Категория BI-RADS 0*

Категория **BI-RADS 1**

- Варианты возрастной нормы, учитывая конституцию и фазу цикла. Без объемных
- образований

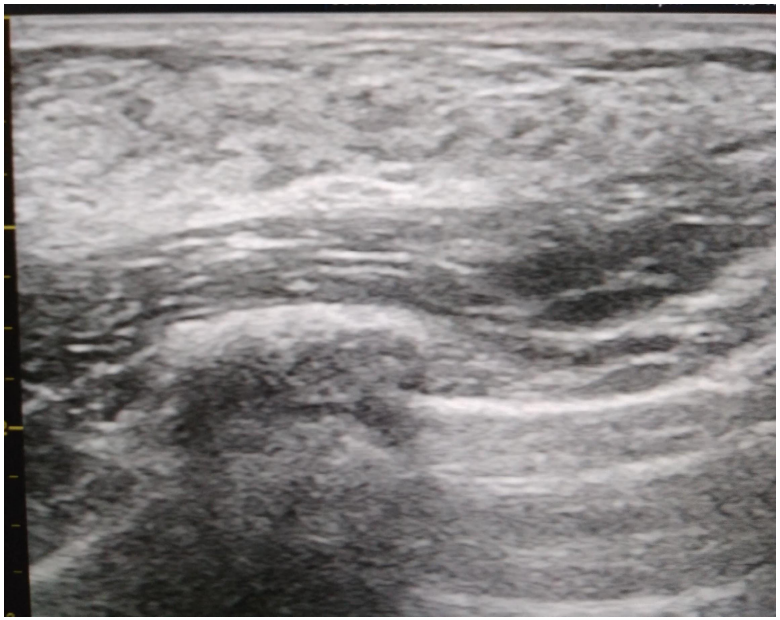

Заключение: ультразвуковой патологии не выявлено. *Категория BI-RADS 1*

Категория **BI-RADS 2** (*вероятность злокачественности* ***0%)***

- Только доброкачественные образования, не вызывающие сомнений: ***простые кисты, кистозно-расширенные протоки, липомы, неосложненные эндопротезы.***
- Типичные фиброаденомы но! ***Без признаков увеличения за последние 6 мес.***
- Любое другое образование, ***которое по результатам биопсии признано доброкачественным***

Категория **BI-RADS 2** (*вероятность злокачественности* ***0%)***

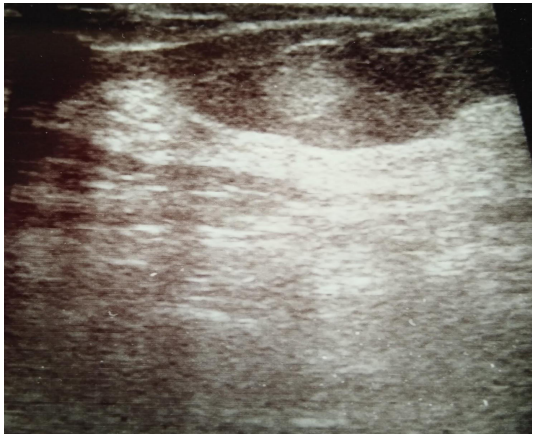

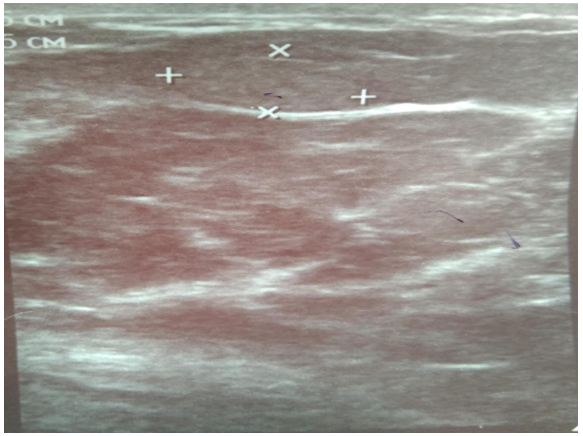

В структуре жировой ткани образование повышенной эхогенности с неопределенной пространственной ориентацией, четкими неровными контурами.

Заключение: липома молочной железы.
Категория BI-RADS 2

Категория **BI-RADS 2** (*вероятность злокачественности* ***0%)***

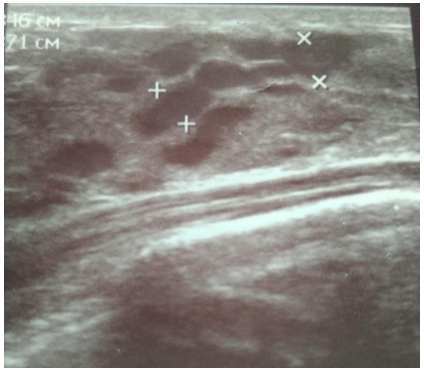

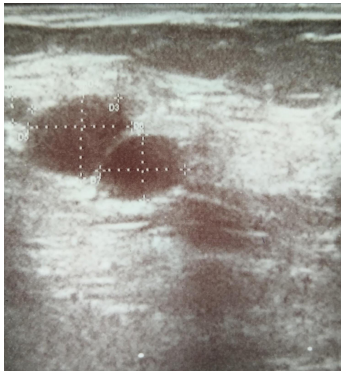

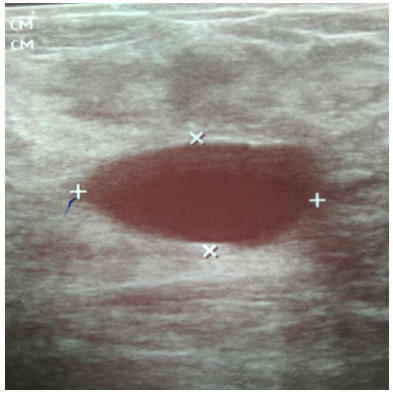

Анэхогенное образование, овальное, горизонтальной ориентации, ровные четкие контуры, однородное, аваскулярное в режиме ЦДК.

Заключение: простая киста молочной железы. *Категория BI-RADS 2*
Заключение: фиброзно- кистозная болезнь. *Категория BI-RADS 2*

Категория **BI-RADS 2** *(вероятность злокачественности* ***0%)***

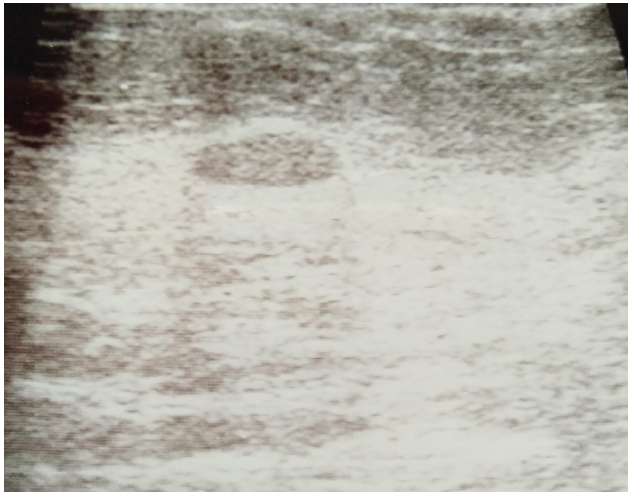

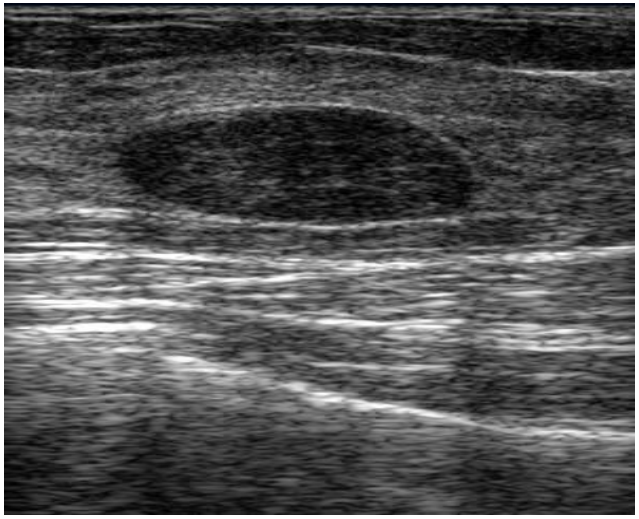

В структуре железистой ткани образование горизонтальной ориентации, овальной формы, контуры четкие ровные, однородной структуры, пониженной эхогенности. Артефакт боковые тени, + симптом соскальзования.

Категория **BI-RADS 3** (*вероятность злокачественности* ***< 2%)***

- Впервые выявленные фиброаденомы
- Ранее выявленные фиброаденомы без возможности сравнения
- Атипичные кисты

Категория **BI-RADS 3.** Тактика ведения

- Контрольное обследование через 3 месяца после первого обследования
- Или после курса консервативного лечения
- При стабильной ситуации через 6 мес перевод в *категорию 2*
- При отрицательной динамике перевод в *категорию 4*

Категория **BI-RADS 3** (*вероятно, доброкачественное образование*)

В структуре железистой ткани очаговое образование неправильной овальной формы пониженной эхогенности с четкими контурами, умеренно неоднородное за счет мелкодисперсной взвеси и наличия перегородок .

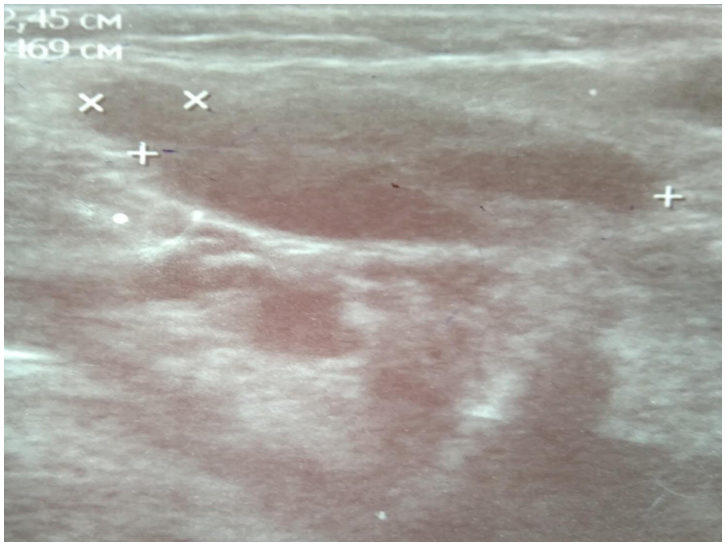

Заключение: атипичная киста правой молочной железы с признаками воспалительного процесса

Категория по BI-RADS 3

Категория **BI-RADS 4** (*подозрение на злокачественное образование*)

- Вероятность от 2 до 95%
- Подразделение на субкатегории:

4А-низкая (минимальная); 4Б-средняя (умеренная); 4В-высокая.

- Субкатегории для определения срочности выполнения биопсии
- Должны быть оценены морфологически

Категория **BI-RADS 4**А (*низкая степень вероятности злокачественности*)

- Образования, не имеющие характерных признаков фиброаденомы, атипичные кисты, абсцессы, гамартомы, гелеомы
- При отрицательных или сомнительных результатах –повторное исследование через 3-6 месяцев

Категория **BI-RADS 4**А (*низкая степень вероятности злокачественности*)

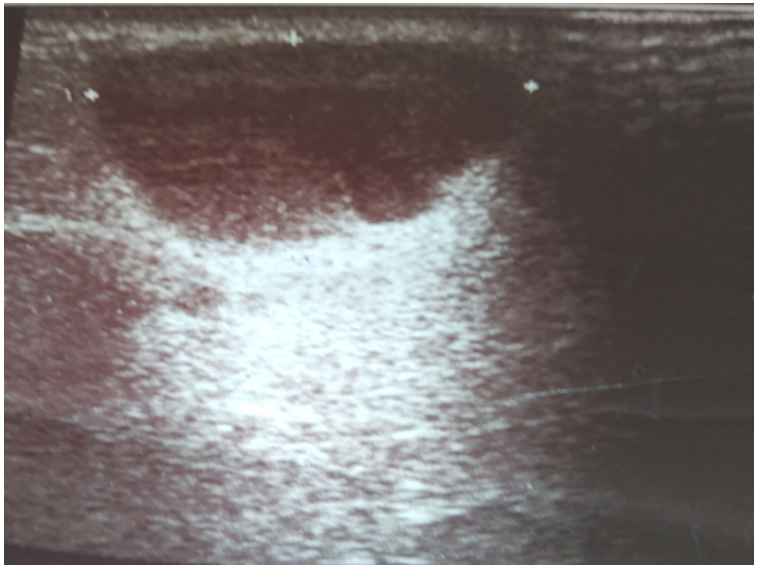

Полостное образование, горизонтальной ориентации, неправильной овальной формы, с анэхогенным содержимым, умеренно неоднородной структуры за счет мелкодисперсной взвеси. Артефакт дистальное псевдоусиление.

Заключение: жидкостное образование молочной железы. УЗ признаки абсцесса.

Категория BI-RADS 4A .

Категория **BI-RADS 4**А (*низкая степень вероятности злокачественности*)

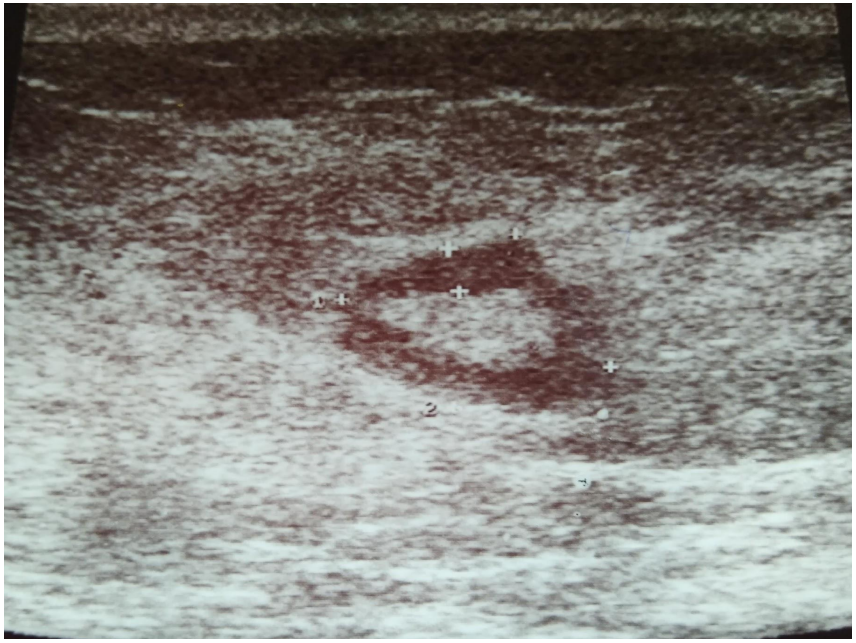

В структуре железистой ткани очаговое образование горизонтальной ориентации, неправильной формы, с четкими контурами, пониженной эхогенности, неоднородной структуры за счет эхогенного компонента в центре.

Заключение: объемное образование молочной железы. Категория BI-RADS 4A . (гистология стеатонекроз)

Категория **BI-RADS 4**А (*низкая степень вероятности злокачественности*)

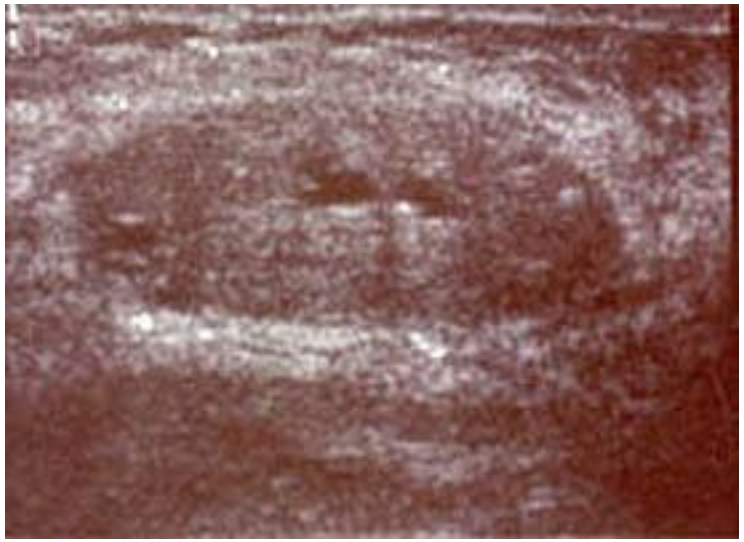

В структуре железистой ткани узловое образование горизонтальной ориентации, овальной формы, с четкими контурами, пониженной эхогенности, умеренно неоднородное за счет единичных кистозных включений и единичных кальцинатов.

Заключение: объемное образование молочной железы. По УЗ признакам может соответствовать атипичной фиброаденоме. Впервые выявлена
Категория BI-RADS 4A .

Категория **BI-RADS 4**Б (*средняя вероятность злокачественности*)

- Фиброаденомы *с неровными контурами, нечеткой визуализацией заднего контура, наличием кальцинатов, гиперваскулярные, размером > 3 см*
- Фиброаденомы *любого размера с увеличением размера более чем на 5 мм за срок 6 месяцев*
- Хронические абсцессы
- Атипичные кисты с солидным компонентом

Категория **BI-RADS 4**Б (*средняя вероятность злокачественности*)

- Внутрипротоковые папилломы
- Узловые образования без четкой эхографической картины
- Отечно- инфильтративные формы мастита *без положительной динамики после проведенного лечения*
- Гипоэхогенные отграниченные участки ткани *с локальным усилением сосудистого рисунка в этой области*

Категория **BI-RADS 4**Б *(средняя вероятность злокачественности)*

- В структуре железистой ткани анэхогенное образование, овальной формы, дистальное псевдоусиление, пристеночный солидный компонент

- *Заключение:*

Атипичная киста правой молочной железы.

Категория Бирадс 4Б

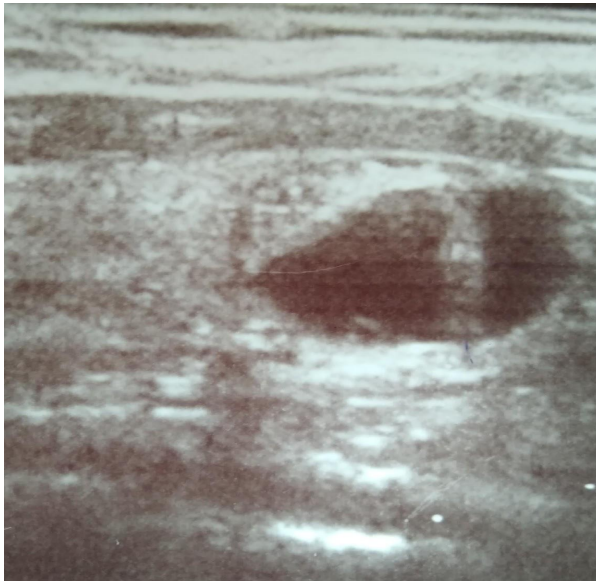

Категория **BI-RADS 4**Б *(средняя вероятность злокачественности)*

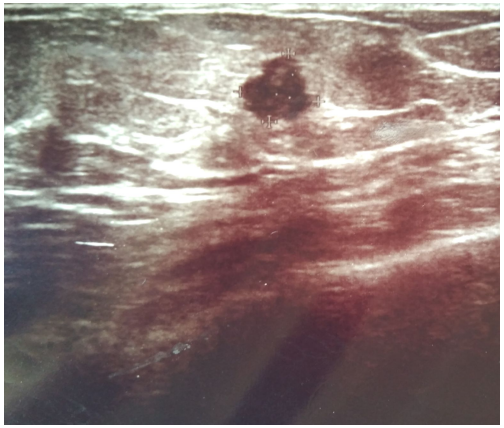

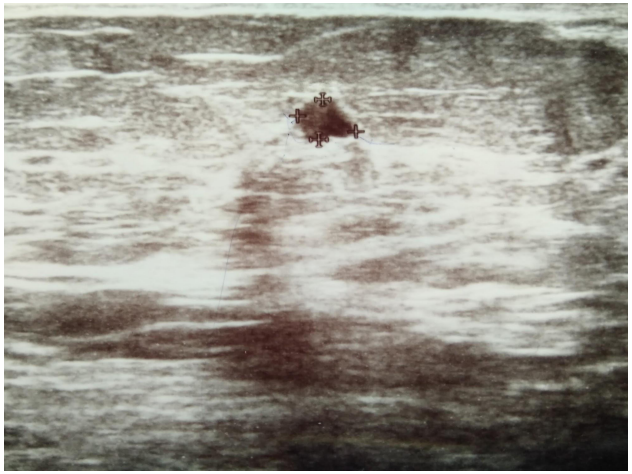

В структуре железистой ткани гипоэхогенное образование с неопределенной пространственной ориентацией. Невыраженным гиперхогенным ободком. Без дистальных артефактов. Размером 5*6 мм.

Заключение: объемное образование молочной железы. Категория BI-RADS 4Б

Категория **BI-RADS 4**Б *(средняя вероятность злокачественности)*

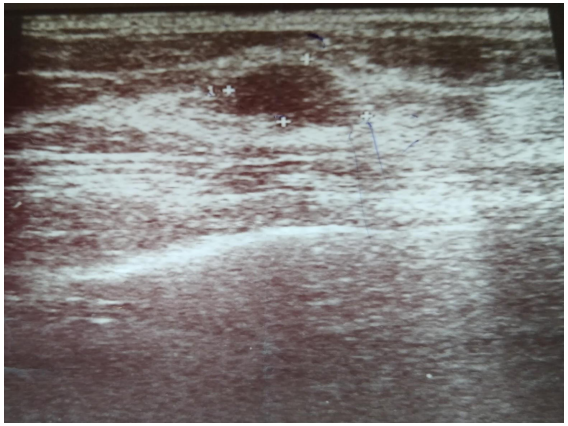

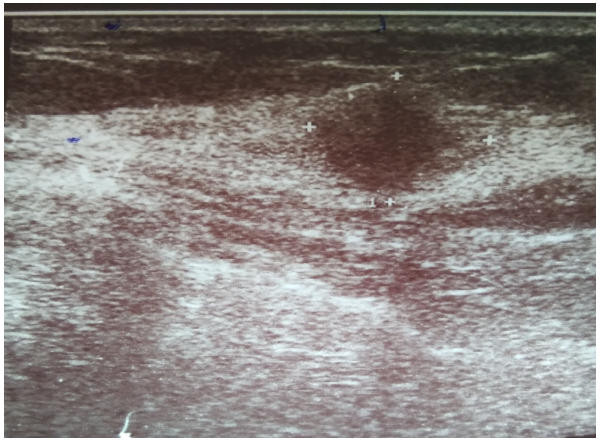

В структуре железистой ткани очаговое образование округлой формы, пониженной эхогенности, с размытыми контурами , без дистальных артефактов.
Заключение: объемное образование молочной железы.
Категория BI-RADS 4Б

Категория **BI-RADS 4**Б *(средняя вероятность злокачественности)*

- В правой МЖ верхне-наружном квадранте, на глубине 1 см, в структуре железистой ткани, локально гипоэхогенное образование , полициклической формы, неоднородной структуры, с гиперэхогенными включениями за счет участков склероза. Размеры 5см на 2,5 см

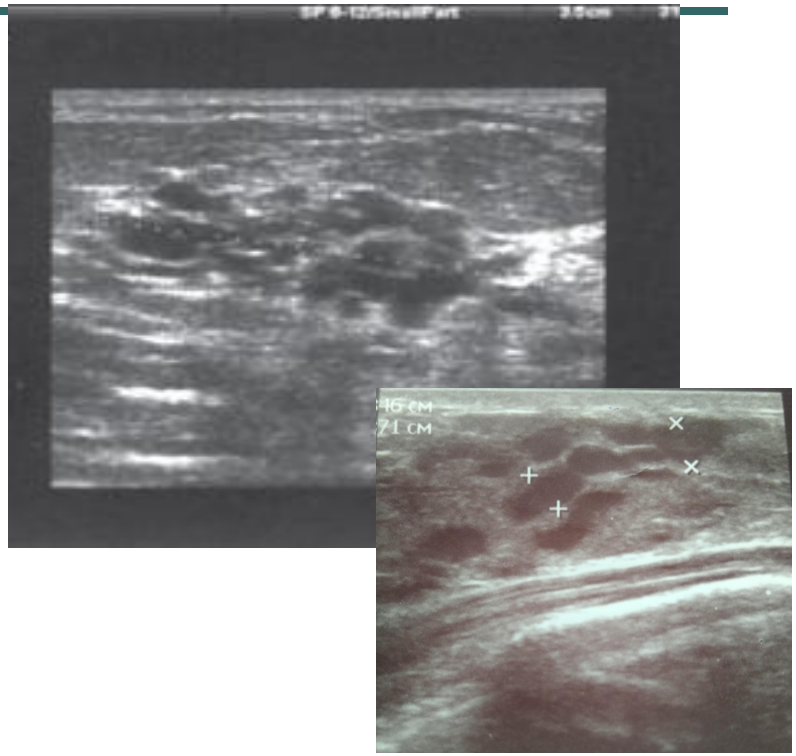

Заключение: Фиброзно- кистозная болезнь с очаговым образованием правой молочной железы.
Категория BI-RADS 4Б

Категория **BI-RADS 4**Б *(средняя вероятность злокачественности)*

В структуре железистой ткани объемное образование, неправильной овальной формы, горизонтальной ориентации, пониженной эхогенности с четкими контурами, умеренно неоднородное за счет гиперэхогенных включений, + с-м соскальзывания. Размеры 4см на 2 см. Визуализация впервые

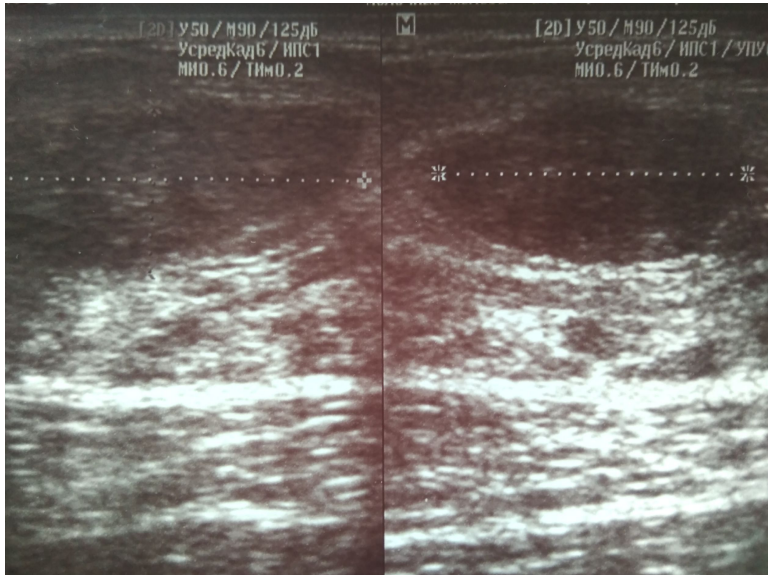

Заключение: крупное объемное образование МЖ. По УЗ картине более характерно для фиброаденомы.

Категория BI-RADS 4Б

Категория **BI-RADS 4**B *(высокая вероятность злокачественности)*

- Образования с не классическими признаками злокачественной опухоли
- Солидные образования с нечеткими неровными контурами
- Ожидается, что морфология злокачественная

Категория **BI-RADS 4**В *(высокая вероятность злокачественности)*

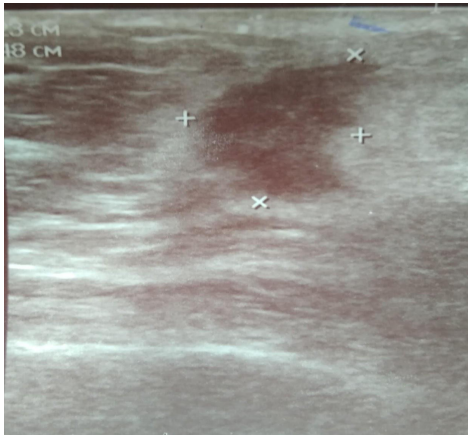

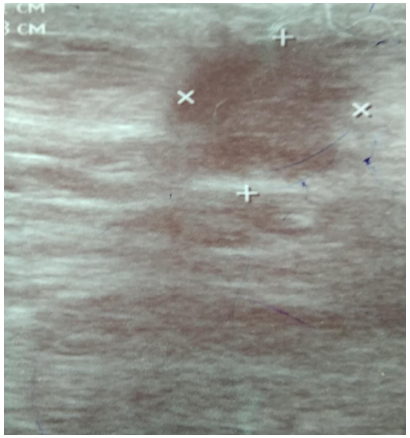

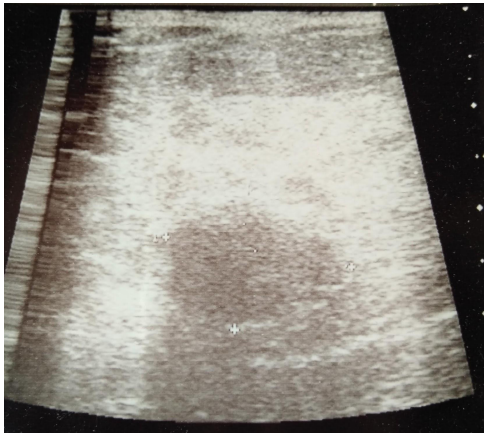

В структуре железистой ткани очаговое образование неправильной формы пониженной эхогенности с размытыми контурами, невыраженной дистальной акустической тенью.

Заключение: объемное образование МЖ. По УЗ картине более характерно для злокачественного.
Категория BI-RADS 4B

Категория **BI-RADS 5** (*крайне высокая вероятность злокачественности*)

- Вероятность злокачественности более 95%
- Образования, имеющие типичные признаки рака МЖ
- Плюс типичные критерии по результатам соноэластографии и ЦДК в 3D
- Показана морфологическая верификация
- При доброкачественных или сомнительных результатах относят к категории 4

Категория **BI-RADS 5** (*крайне высокая вероятность злокачественности*)

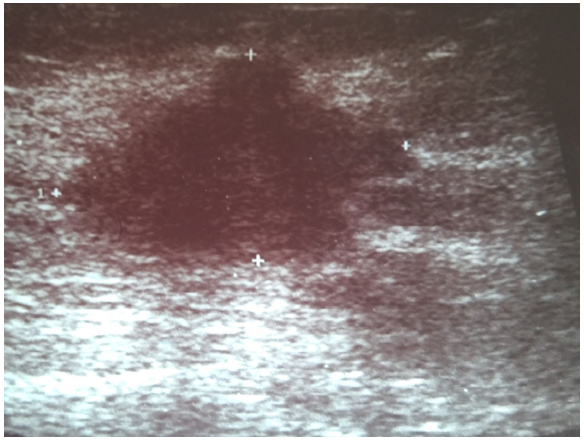

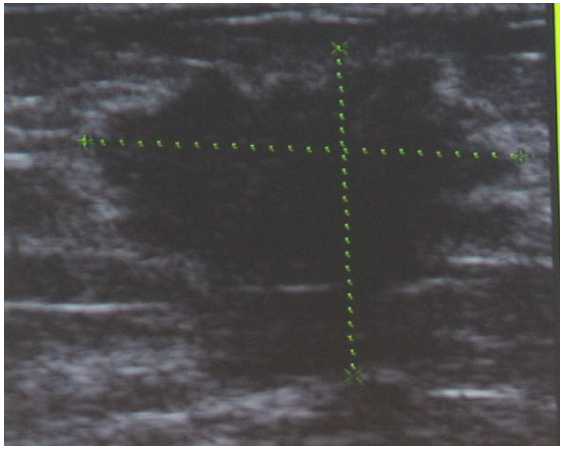

- В структуре железистой ткани очаговое образование неправильной формы, неопределенной пространственной ориентации, пониженной эхогенности (почти анэхогенное), с зоной десмоплазии по периферии, акустической тенью.
- *Заключение:* объемное образование МЖ.

Категория BI-RADS 5

Категория **BI-RADS 6** (*гистологически подтвержденное злокачественное образование*)

- Устанавливают перед проведением лечения (химиотерапии, лучевой терапии, хирургического лечения)
- При отсутствии патологии во второй МЖ категория 6
- При наличии образования во второй МЖ, согласно критериям выше

Заключение

- «Введение в России данной системы интерпретации и протоколирования….,принятой во многих цивилизованных странах мира,….позволит систематизировать диагностический процесс, тактику динамического наблюдения и ведения пациенток с новообразованиями МЖ…»

- Благодарю за внимание