ФИЗИКА И ПРИМЕНЕНИЕ T2 КОНТРАСТНОЙ ПЕРФУЗИИ

ПЕРФУЗИОННАЯ ТОМОГРАФИЯ

Одним из методов перфузионной МРТ является получение T2*-взвешенных изображений в режиме DSC (dynamic susceptibility contrast, **динамическая восприимчивость, усиленная контрастом МР-перфузия**)

ФИЗИКА

Перфузия DSC использует потерю сигнала, вызванную региональной восприимчивостью, вызванную парамагнитными контрастными веществами (такими как обычно используемые соединения на основе гадолиния) на T2-взвешенных изображениях.

ТЕХНИКА

Внутривенно вводят болюс гадолинийсодержащего контраста, и во время первого прохода выполняется быстрая повторная визуализация ткани мозга. Это приводит к серии изображений с сигналом в каждом вокселе, представляющим собственный сигнал ткани T2 / T2 *, ослабленный вызванной восприимчивостью потерей сигнала, пропорциональной величине контраста, главным образом в микроциркуляторном русле.

Затем сигнал области запрашивается в течение времени перфузионной последовательности, и генерируется кривая интенсивности сигнала-времени, из которой могут быть рассчитаны различные параметры (rCBV , rCBF , MTT и т. Д.)

Эти значения могут затем использоваться для создания цветовых карт региональной перфузии.

CBV (CEREBRAL BLOOD VOLUME)– ОБЪЕМНЫЙ КРОВОТОК

общий объем крови в выбранном участке мозговой ткани

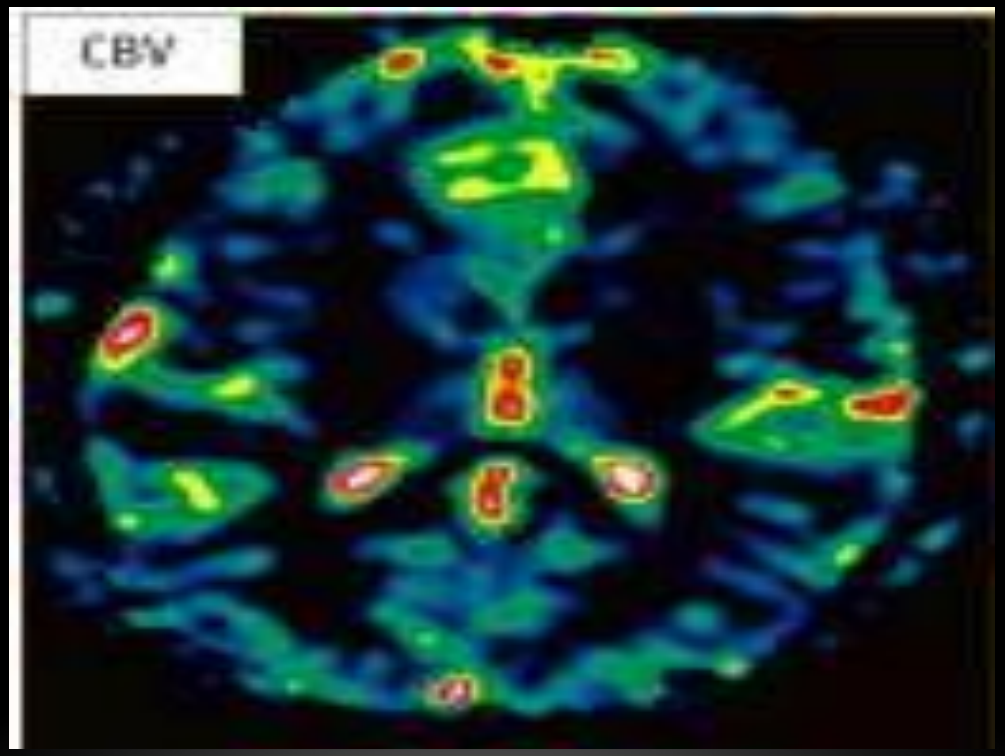

CBF (CEREBRAL BLOOD FLOW) –ПОТОКОВЫЙ КРОВОТОК

скорость прохождения определенного объема крови через фиксированный объем ткани мозга за единицу времени;

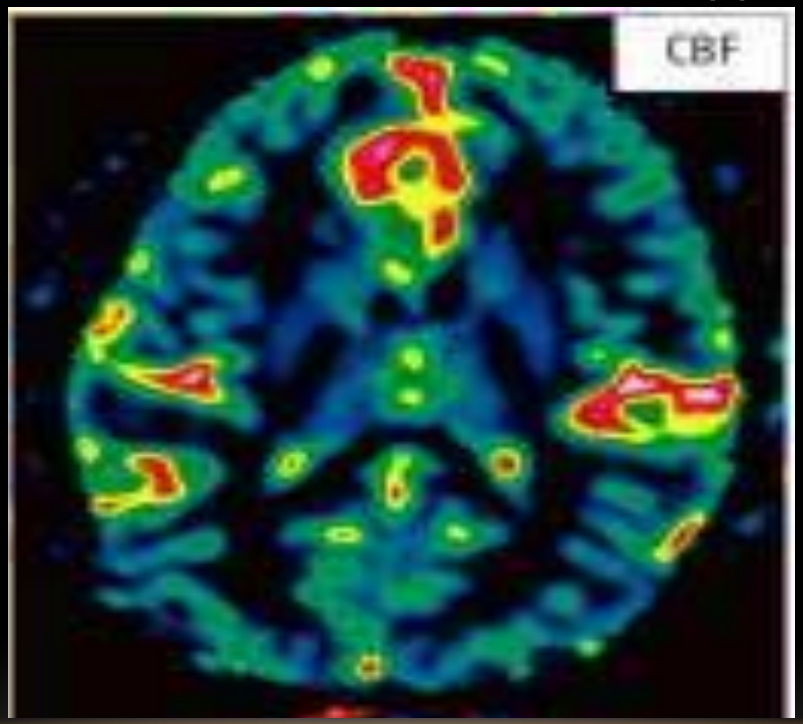

MTT (MEAN TRANSIT TIME) – СРЕДНЕЕ ВРЕМЯ ЦИРКУЛЯЦИИ

- время, за которое кровь проходит по сосудистому руслу выбранного участка мозговой ткани

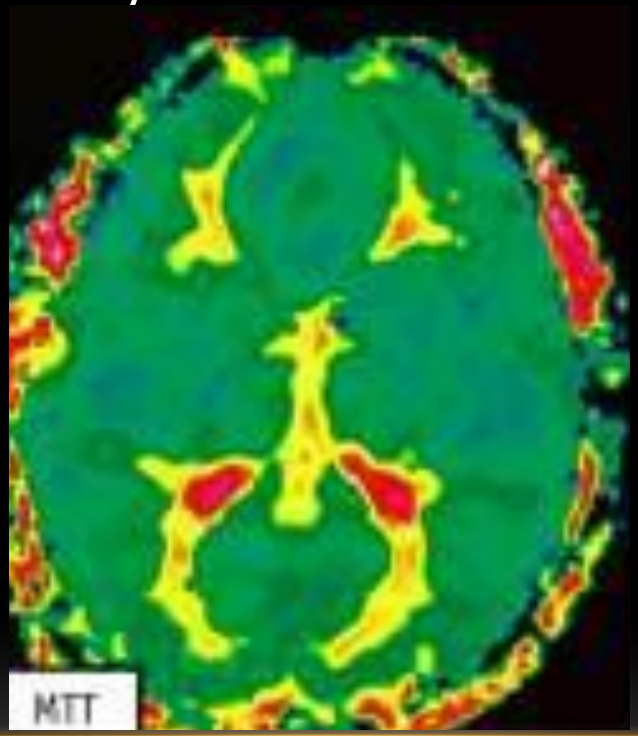

ПРИМЕНЕНИЕ

Для оценки гемодинамики опухоли головного мозга при дифференциальной диагностике поражений мозга, а также проведение мониторинга состояния опухоли после лучевой терапии и химиотерапии и диагностики рецидив опухоли и/или лучевого некроза, ЧМТ, заболевания и повреждения ЦНС (ишемия/гипоксия, окклюзирующие заболевания магистральных артерий головы, заболеваний крови, васкулитов .

Спасибо за внимание