Паттерны контрастного усиления при МРТ и КТ исследовании головного и спинного мозга

Smirniotopoulos JG, Murphy FM, Rushing EJ et-al. Patterns of contrast enhancement in the brain and meninges. Radiographics. 2007;27 (2): 525-51. doi:10.1148/rg.272065155

Механизм контрастного усиления

Сосудистый

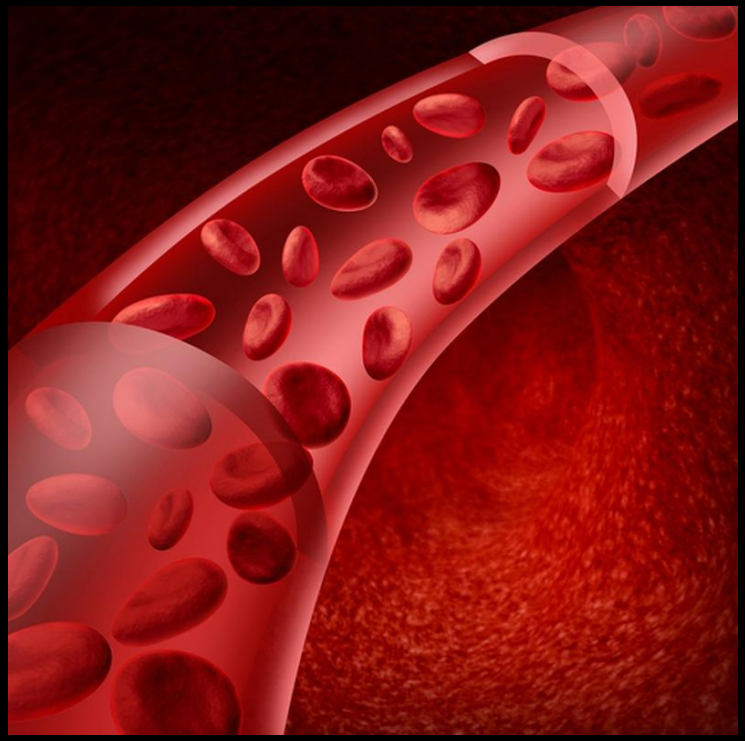

Паренхиматозный

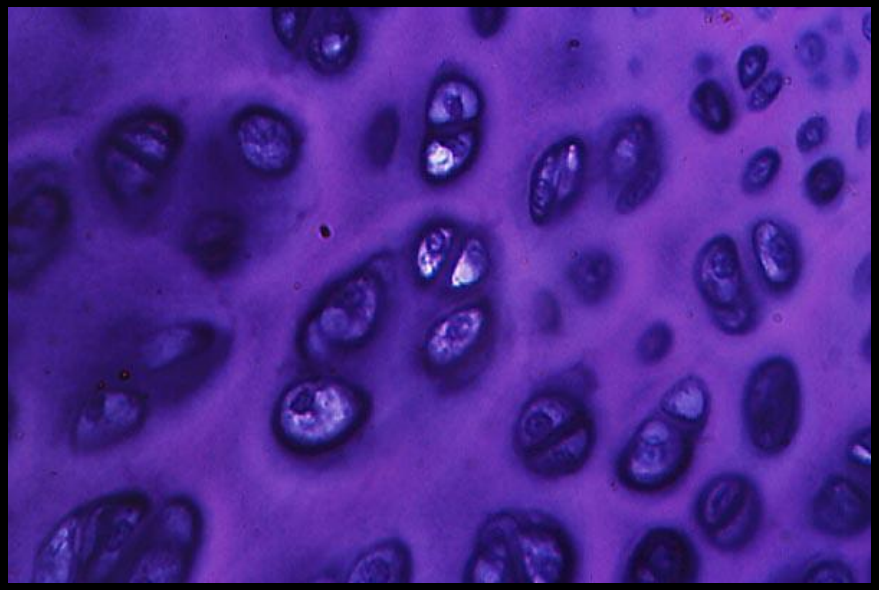

Гематоэнцефалический барьер

Классификация

Контрастное усиление

Экстрааксиальное

- Пахименингиальное
- Лептоменингиальное

Интрааксиальное

- Гириформное
- Нодулярное кортикальное и субкортикальное
- Глубокое или пери-вентрикулярное
- Глубокое кольцевидное
- Церебрит или абсцесс
- Некротическое кольцевидное
- Кистозно-узловой паттерн
- Паттерн «открытого кольца»
- Перивентрикулярное

Экстрааксиальное контрастное усиление

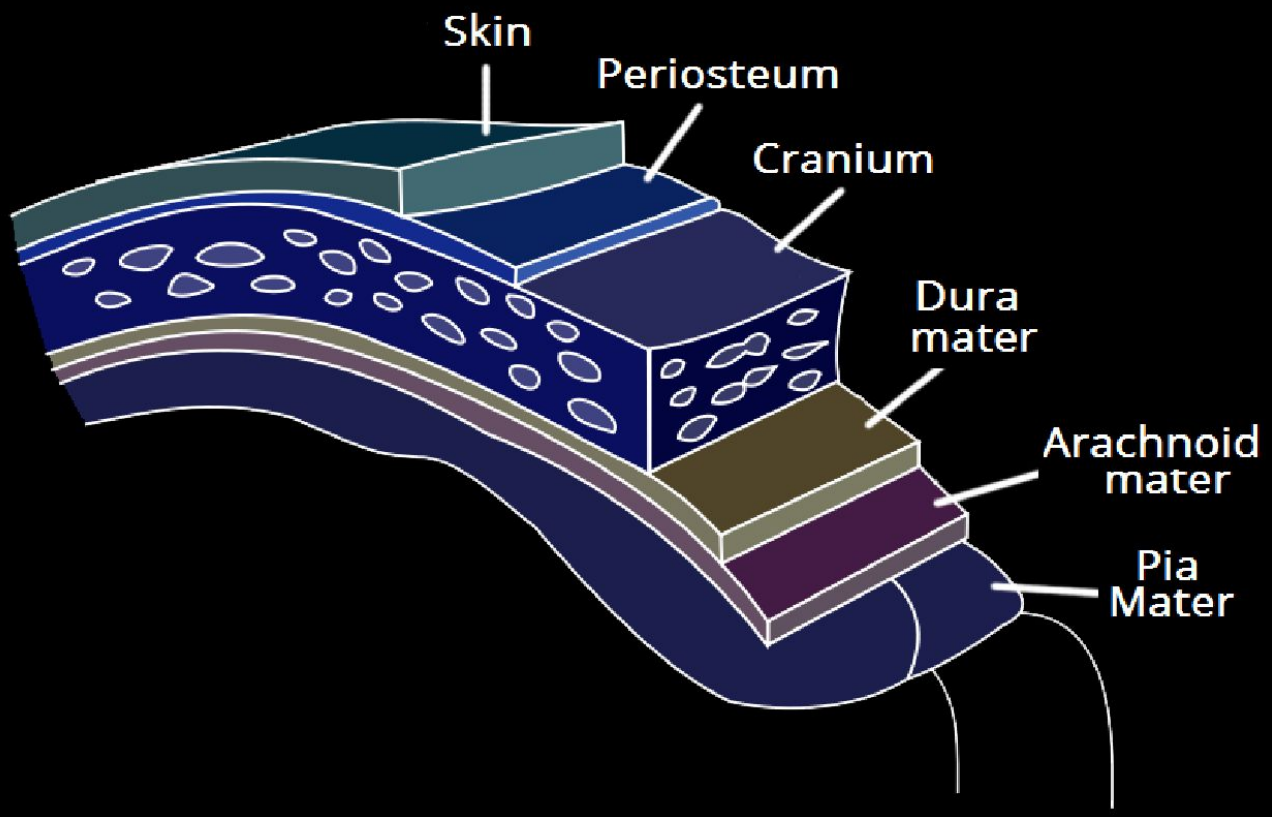

Пахименингиальное контрастное усиление

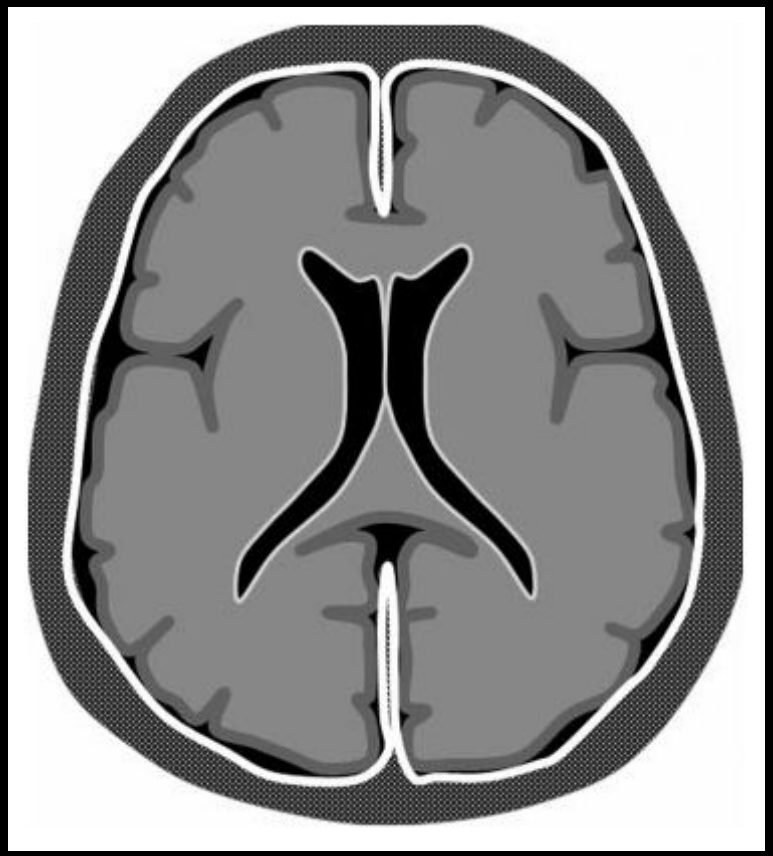

Особенности:

- Не обусловлено нарушением ГЭБ
- Наблюдается и в норме

Наблюдается при:

- Постоперационные изменения
- Внутричерепная гипотензия
- Злокачественные и доброкачественные образования
- Метастатическое поражение
- После неосложненной люмбальной пункции
- Гранулематозные заболевания (чаще базальные оболочки)

Экстрааксиальное

- **Пахименингиальное**
- Лептоменингиальное

Пахименингиальное контрастное усиление

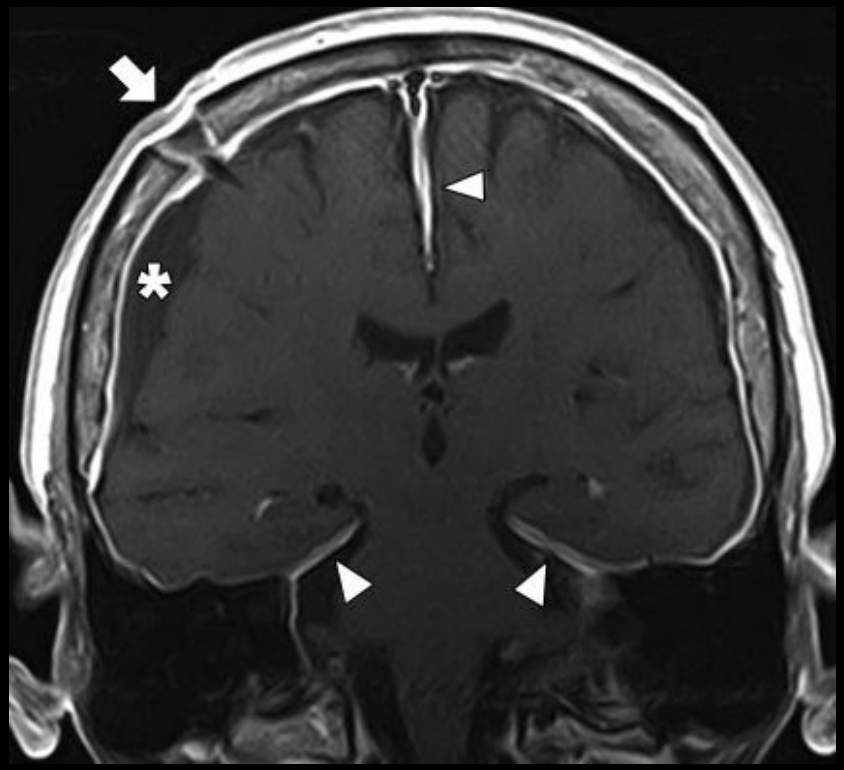

Постоперационные изменения

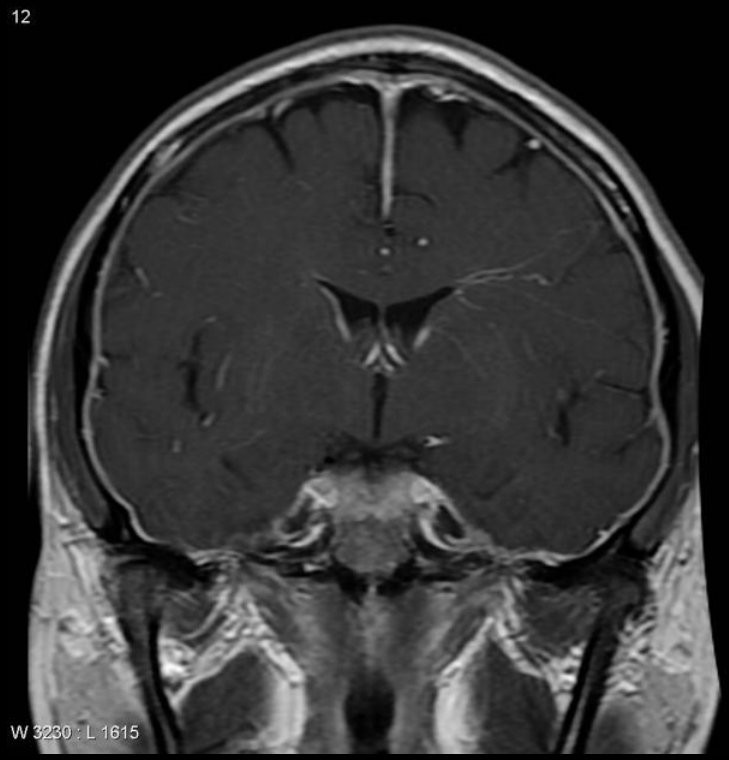

Внутричерепная гипотензия

Пахименингиальное контрастное усиление

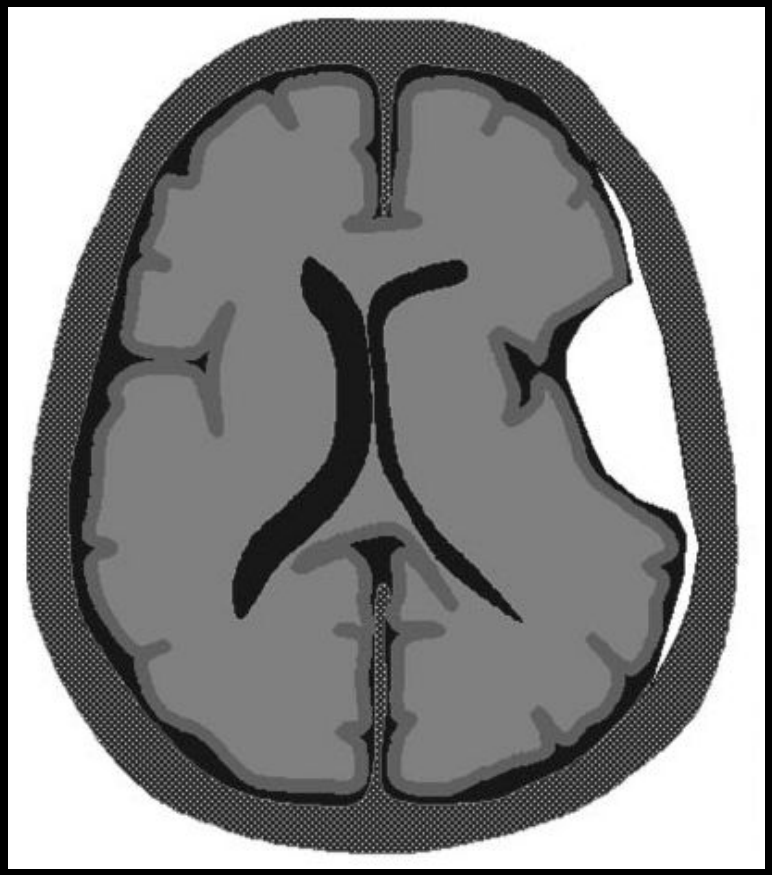

«Дуральный хвост»

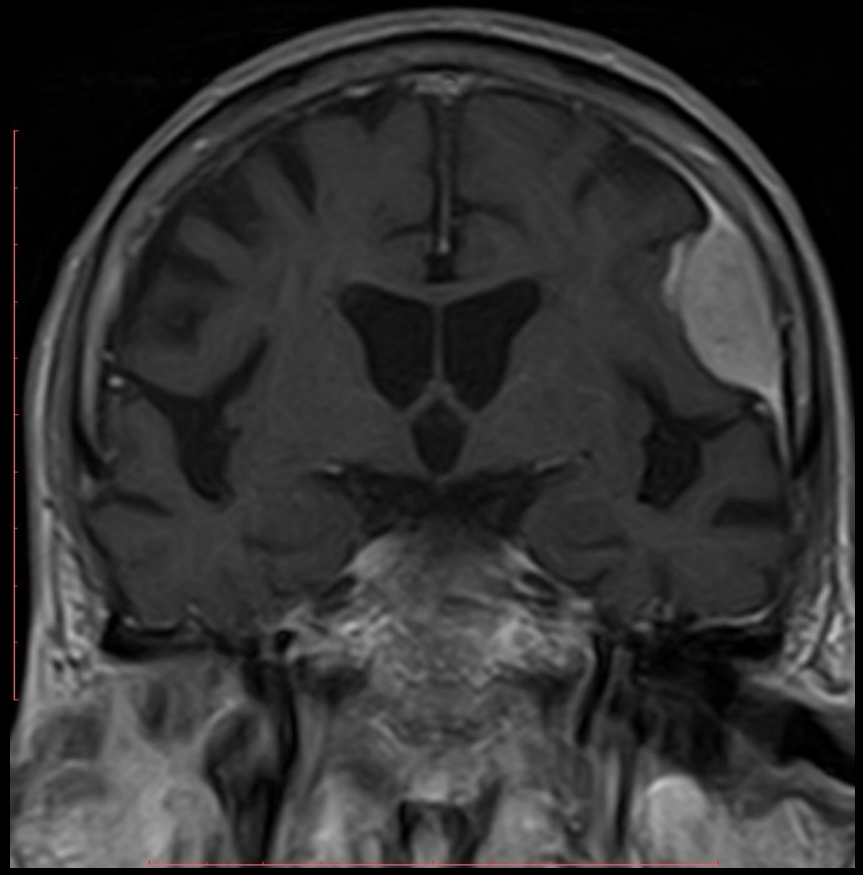

Менингиома

Лептоменингиальное контрастное усиление

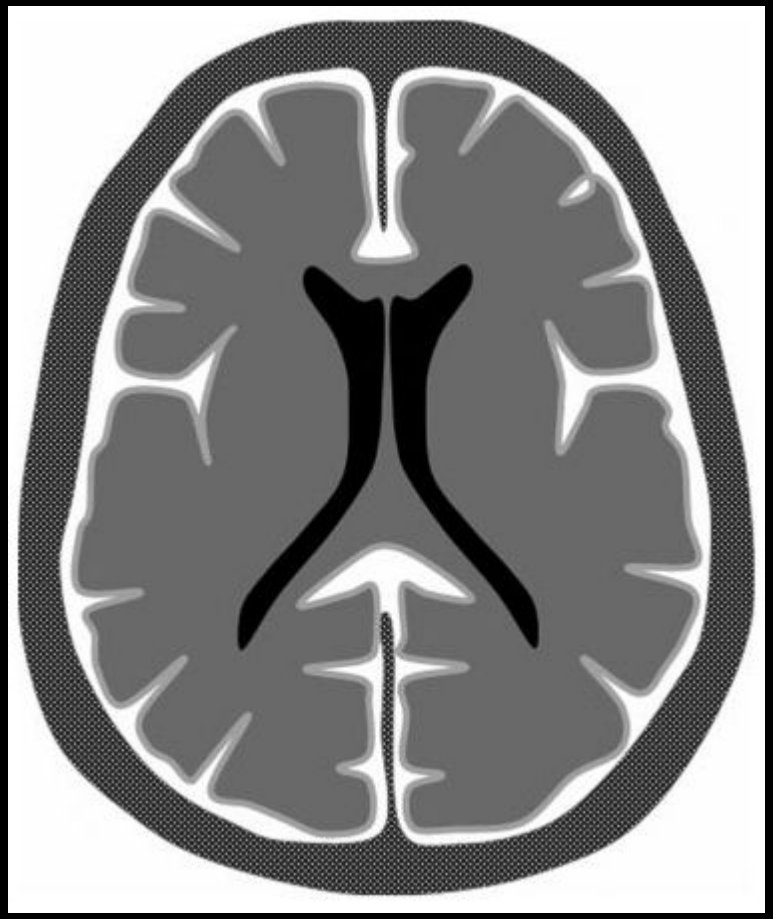

Особенности:

- Обусловлено нарушением ГЭБ
- Не наблюдается в норме
- При бактериальном менингите наблюдается иррегулярное бугорковое контрастное накопление (в противоположность вирусному)
- Вирусные менингиты способны индуцировать к.у. оболочек черепно-мозговых нервов

Наблюдается при:

- «Карциноматозный менингит» (как первичные опухоли так и вторичное повреждение)
- Бактериальные и вирусные менингиты

Экстрааксиальное

→ Паахименингиальное

→ **Лептоменингиальное**

Лептоменингиальное контрастное усиление

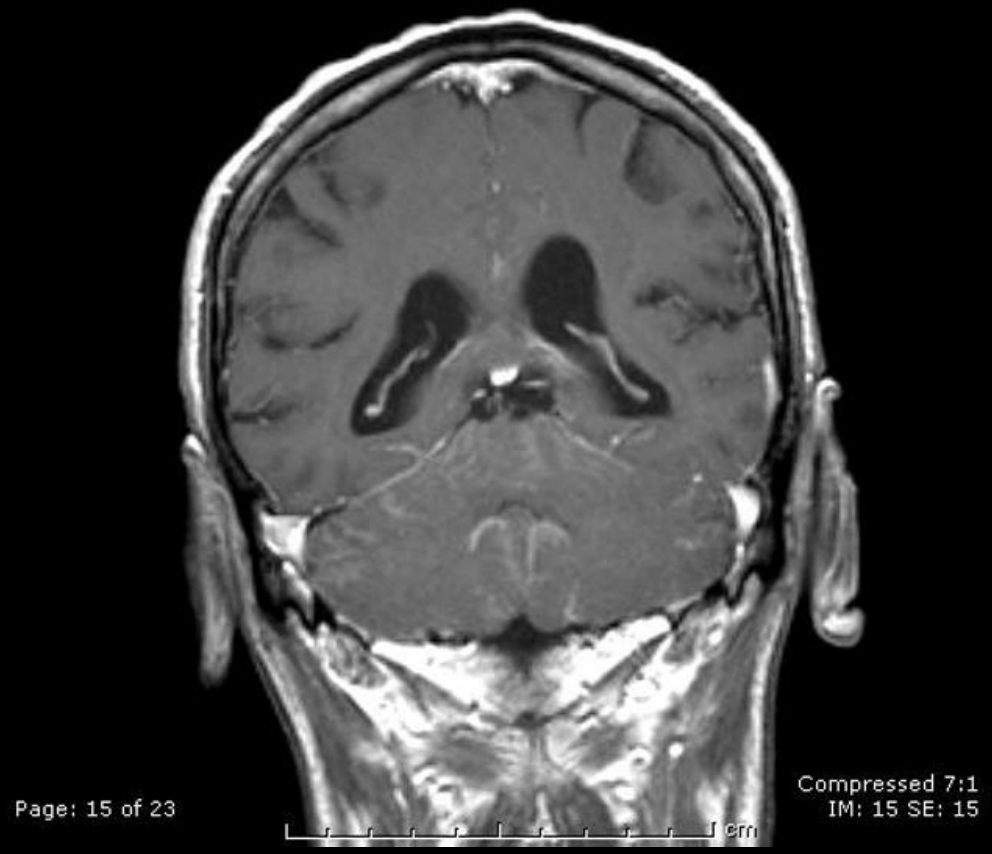

«Карциноматозный менингит» (РМЖ)

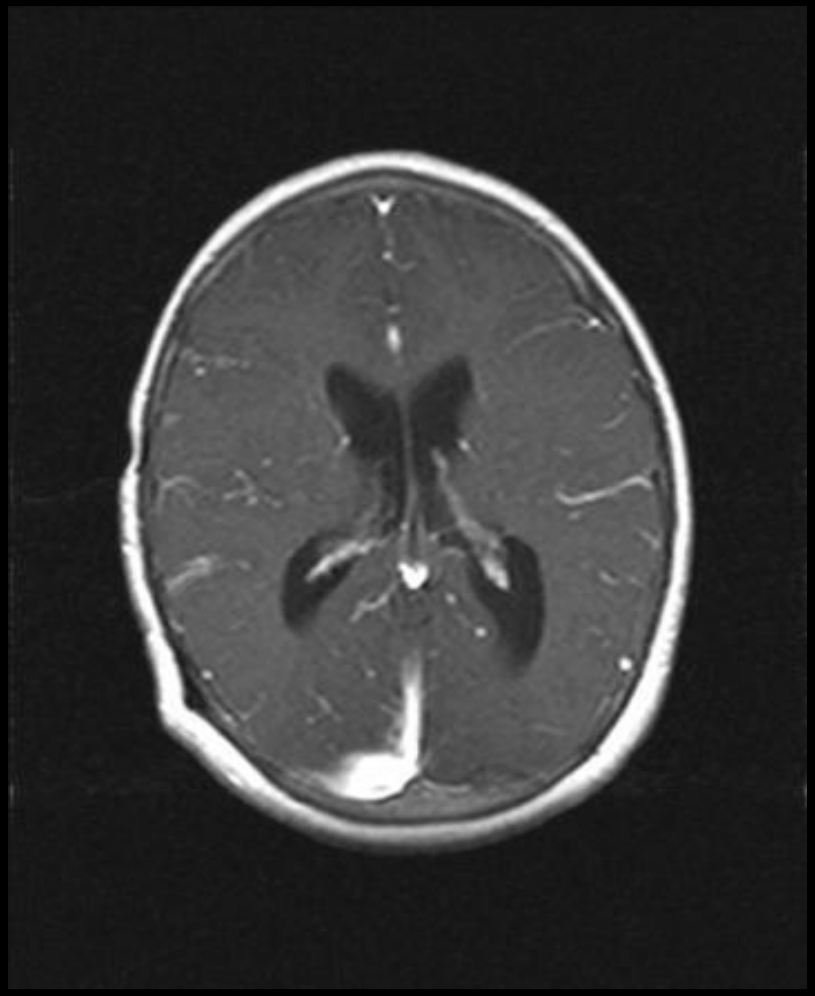

Туберкулезный менингит

Интрааксиальное контрастное усиление

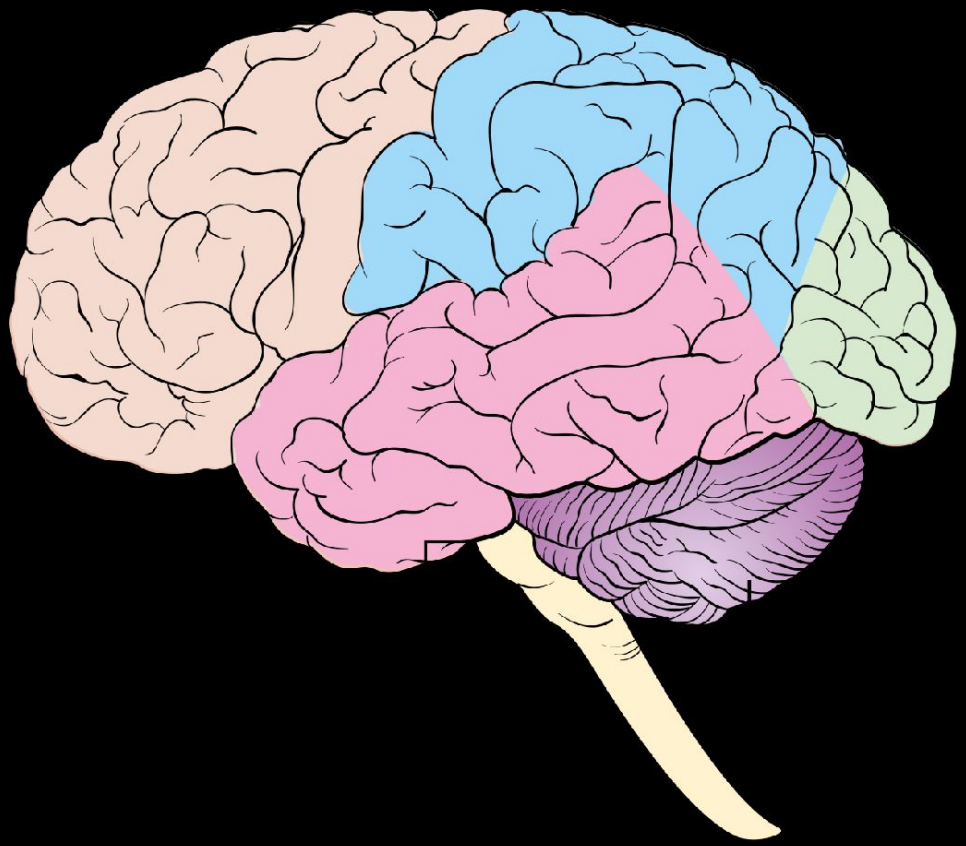

Гириформное контрастное усиление

Особенности:

- Чаще всего обусловлено сосудистым или воспалительным поражением

Наблюдается при:

- Подострый инфаркт мозга
- Мигрень
- PRES
- Эпилепсия
- Герпетический энцефалит (височная и теменная доли)

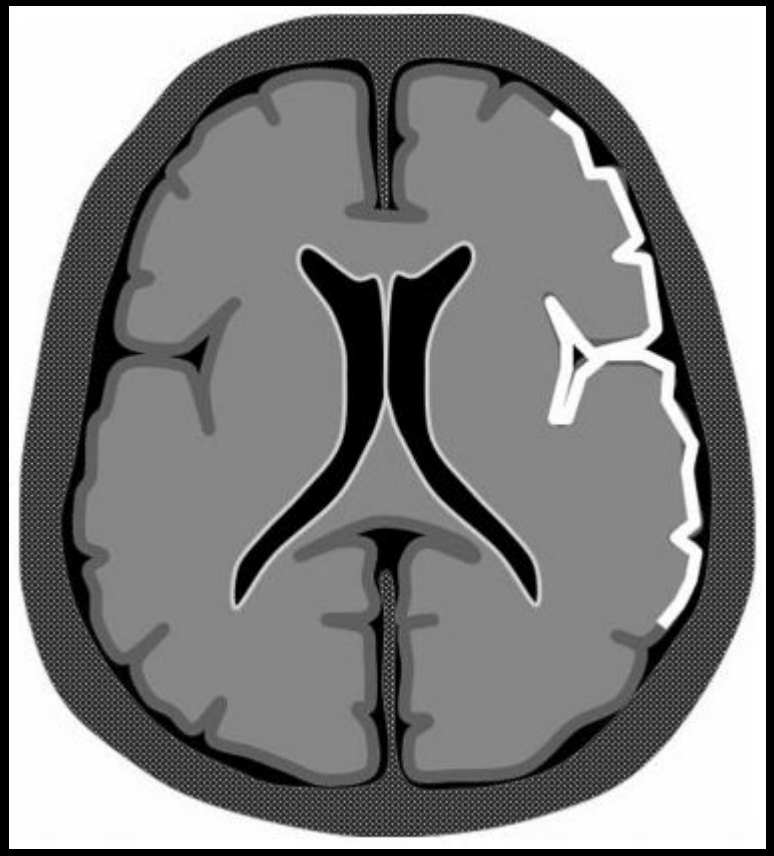

Интрааксиальное

Гириформное

Нодулярное кортикальное и субкортикальное

Глубокое или пери-вентрикулярное

Глубокое кольцевидное

Церебрит или абсцесс

Некротическое кольцевидное

Кистозно-узловой паттерн

Паттерн «открытого кольца»

Перивентрикулярное

Гириформное контрастное усиление

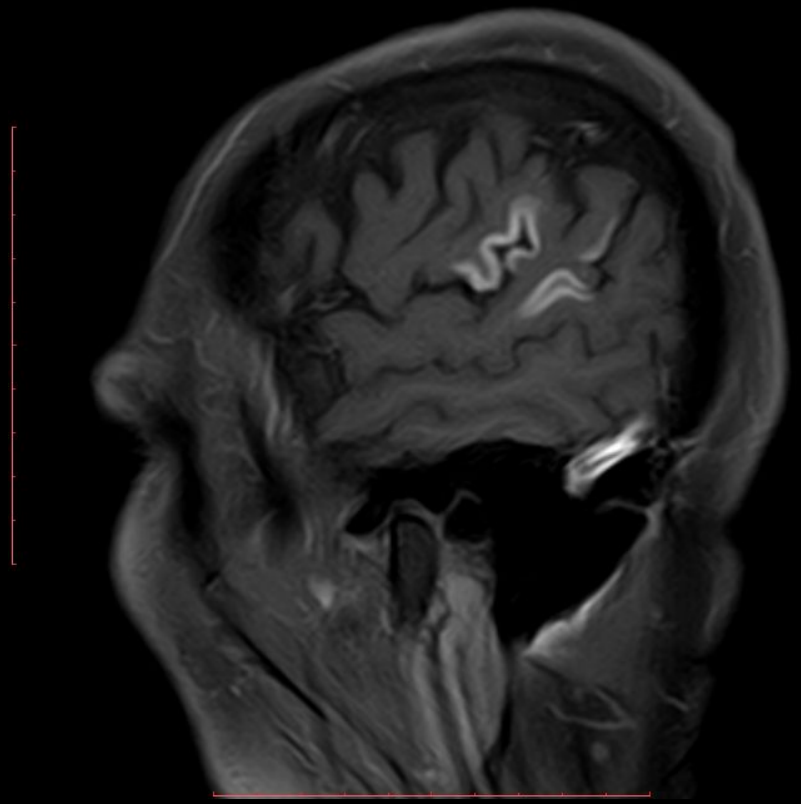

Подострый инфаркт

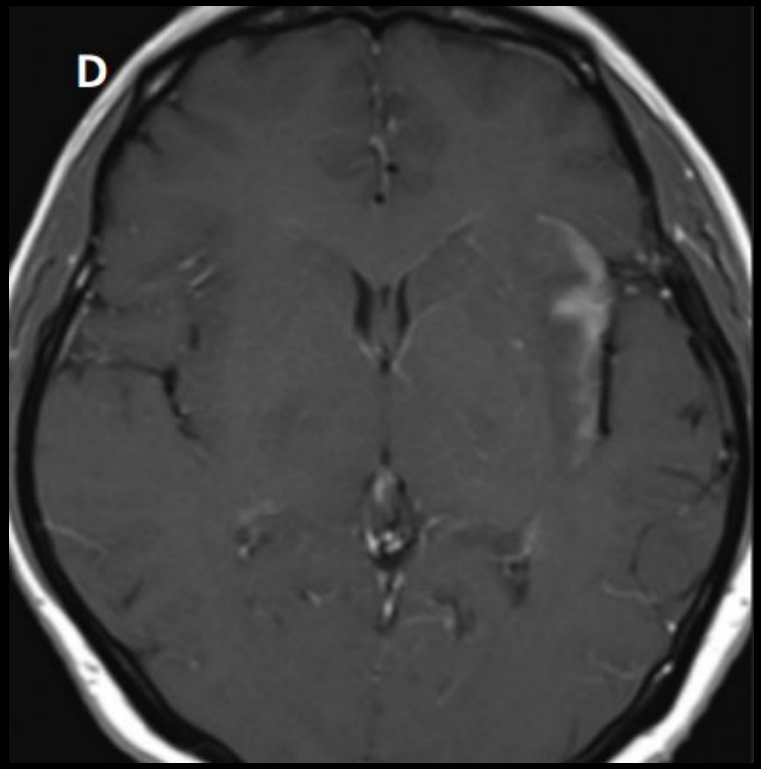

Герпетический энцефалит

Нодулярное кортикальное и субкортикальное контрастное усиление

Особенности:

- Чаще всего обусловлено гематогенной диссеминацией и тромбоэмболией
- < 2,0 см
- На границе серого и белого в-ва

Наблюдается при:

- Метастатическое поражение
- Тромбоэмболия

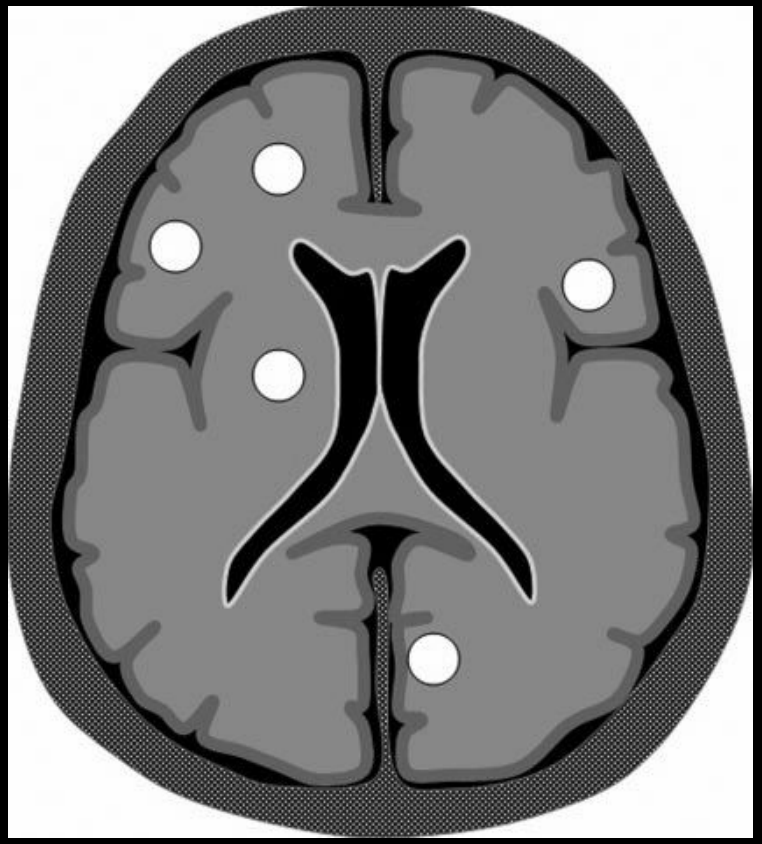

Интрааксиальное

Гириформное

Нодулярное кортикальное и субкортикальное

Глубокое или пери-вентрикулярное

Глубокое кольцевидное

Церебрит или абсцесс

Некротическое кольцевидное

Кистозно-узловой паттерн

Паттерн «открытого кольца»

Перивентрикулярное

Нодулярное кортикальное и субкортикальное контрастное усиление

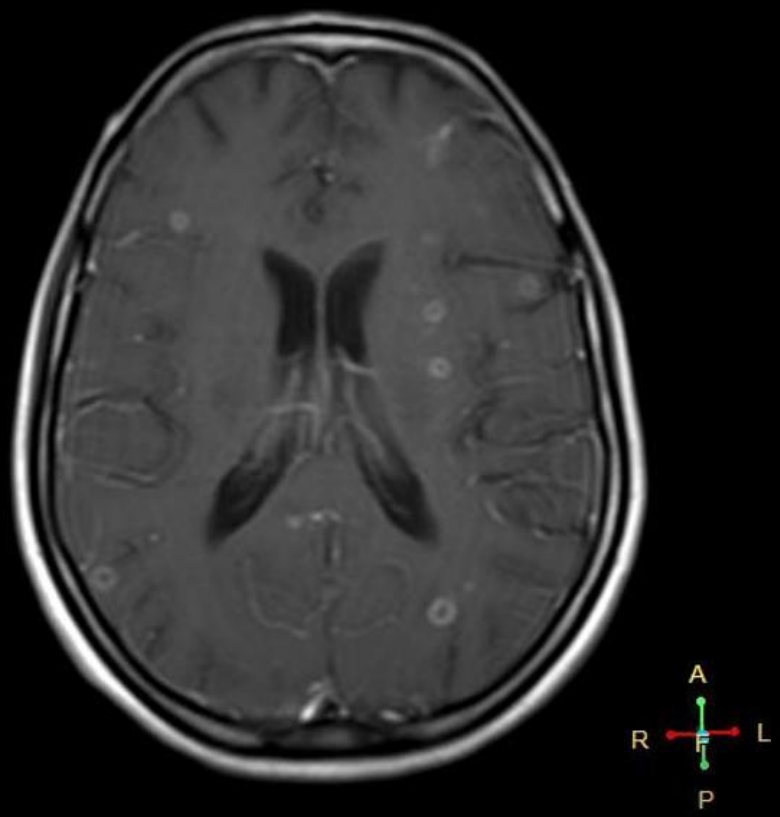

Метастатическое поражение

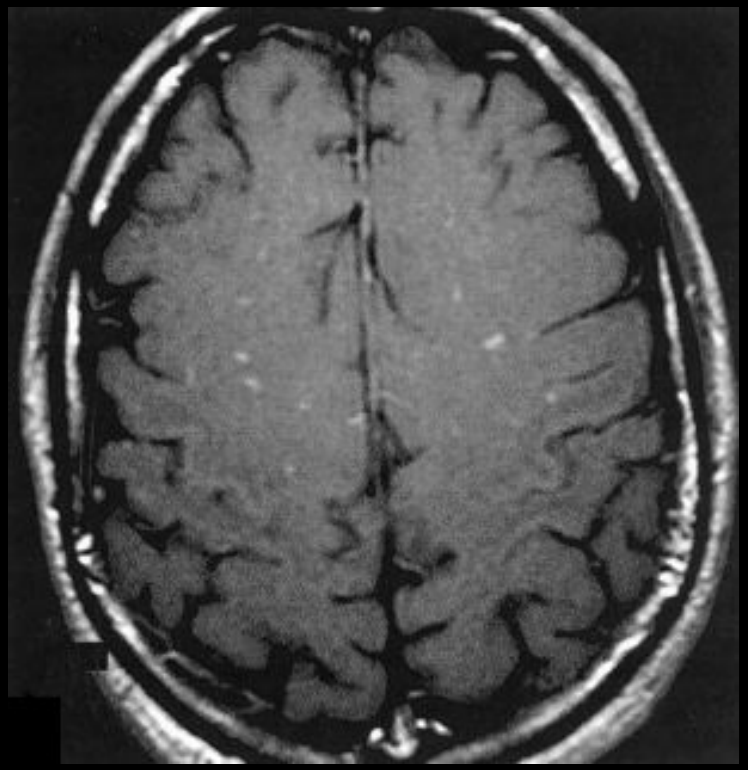

Жировая эмболия

Глубокое или пери-вентрикулярное контрастное усиление

Особенности:

- Расположены в глубоком белом веществе и сером (например в базальных ганглиях, таламусе)

Наблюдается при:

- Метаболическое поражение
- Лейкоэнцефалопатии
- Токсоплазмоз \ лимфома (иммунокомпрометированные пациенты)

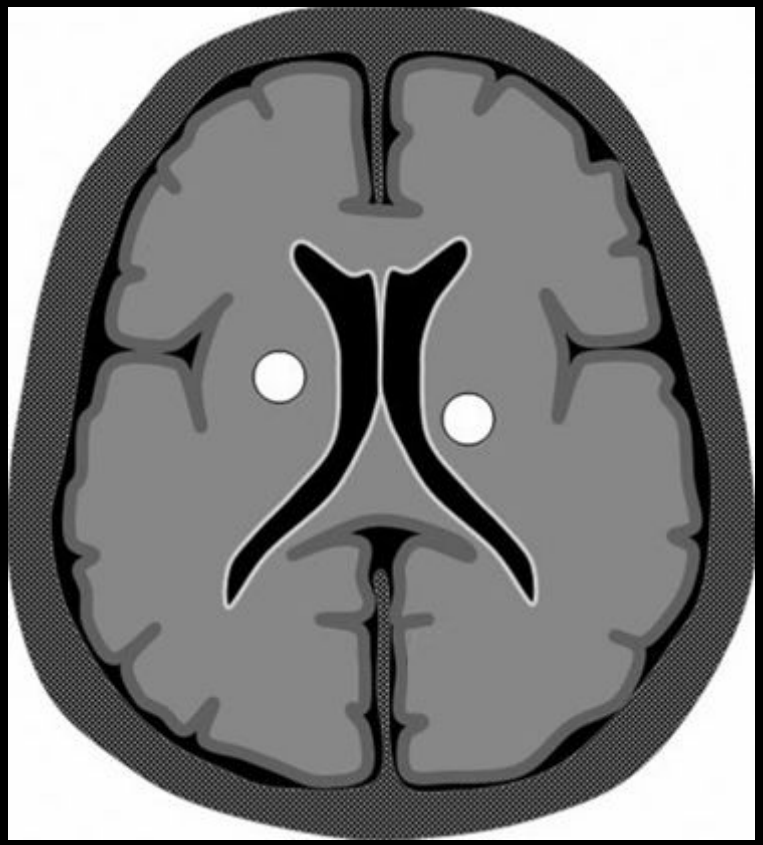

Интрааксиальное

Гириформное

Нодулярное кортикальное и субкортикальное

Глубокое или пери-вентрикулярное

Глубокое кольцевидное

Церебрит или абсцесс

Некротическое кольцевидное

Кистозно-узловой паттерн

Паттерн «открытого кольца»

Перивентрикулярное

Глубокое или пери-вентрикулярное контрастное усиление

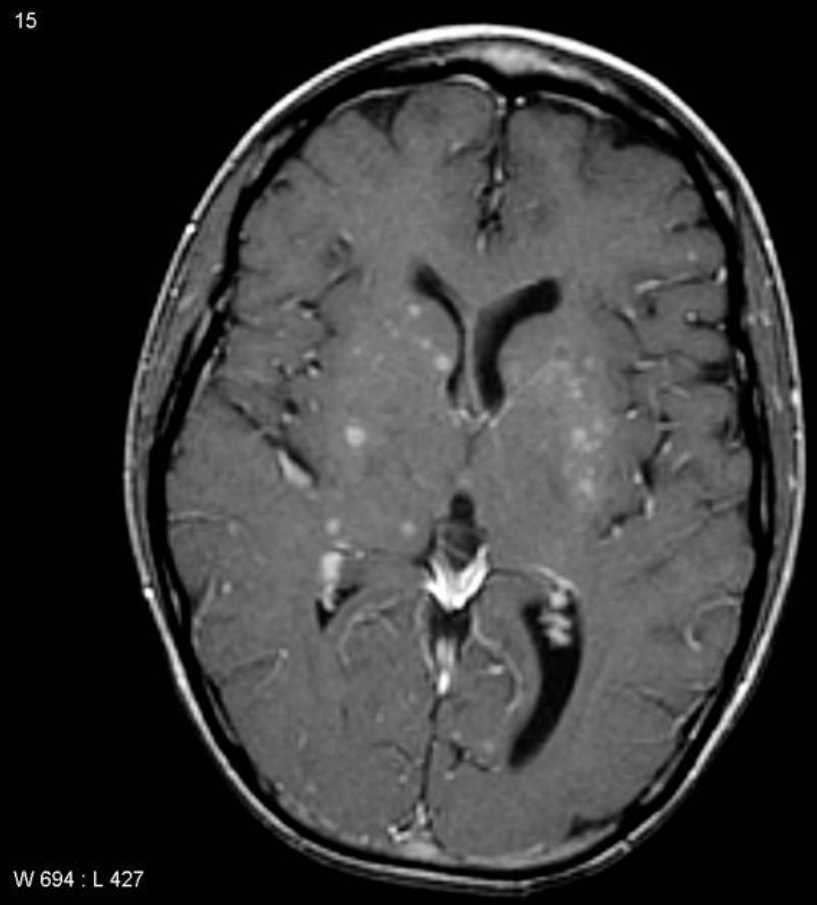

Нейротоксоплазмоз

Глубокое кольцевидное контрастное усиление

Особенности:

- Чаще всего субкортикально или глубоко в веществе мозга

Наблюдается при:

- Глиобластома 40%
- Метастаз 30%
- Абсцесс 8%
- Демиелинизации 6%

MAGIC DR

M: metastasis
A: abscess
G: glioblastoma multiforme
I: infarct (subacute phase)
C: contusion
D: demyelinating disease
R: radiation necrosis or resolving haematoma

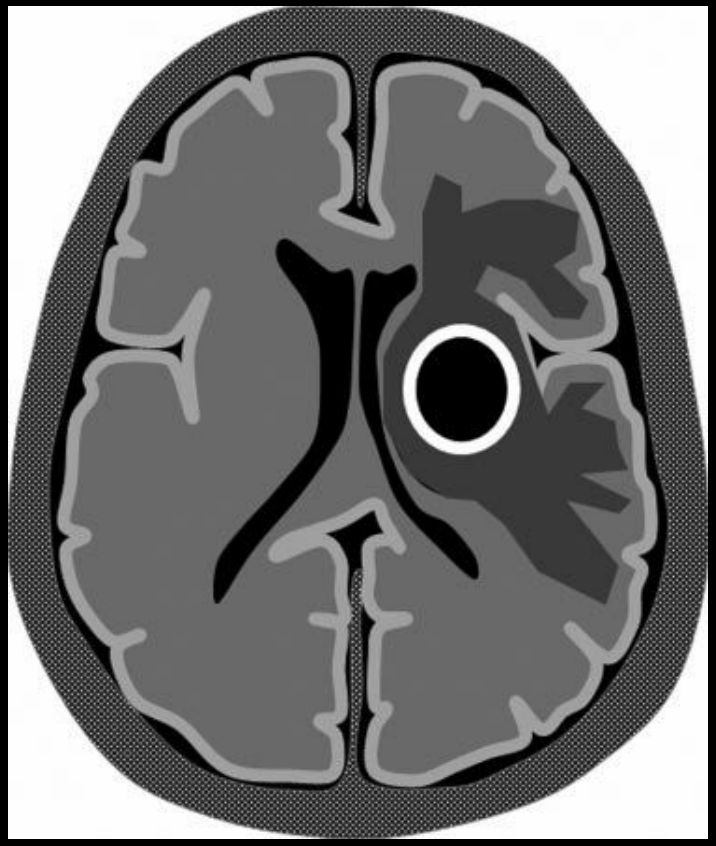

Интрааксиальное

Гириформное
Нодулярное кортикальное и субкортикальное
Глубокое или пери-вентрикулярное
Глубокое кольцевидное
Церебрит или абсцесс
Некротическое кольцевидное
Кистозно-узловой паттерн
Паттерн «открытого кольца»
Перивентрикулярное

Глубокое кольцевидное контрастное усиление

Метастаз

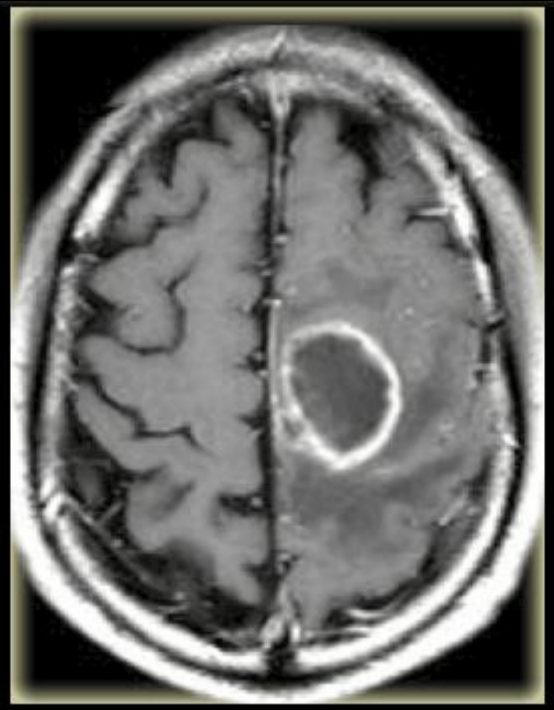

Абсцесс

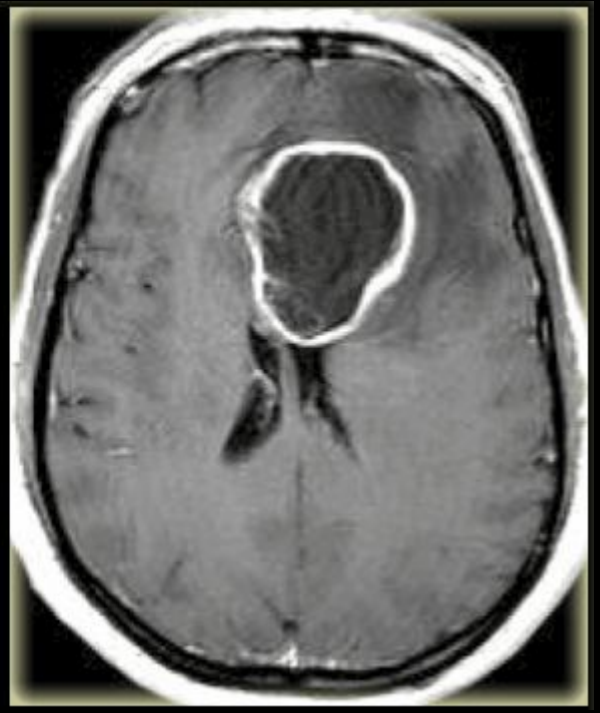

Глиобластома

Церебрит или абсцесс

Особенности:

- Чаще всего в результате септической эмболии, реже из синусов
- Первым этапом наблюдается неорганизованное воспаление – церебрит
- Затем в ходе иммунного ответа формируется капсула абсцесса (грануляционная ткань)
- Для «не зрелых» абсцессов характерен феномен «контрастного заполнения» в отсроченной фазе
- Стенка абсцесса толще с кортикальной стороны, тоньше со стороны белого вещества головного мозга
- Стенка чаще всего гладкая с обеих сторон (внутренней и наружной), толщиной 2-7 мм
- Возможно формирование дочерних абсцессов

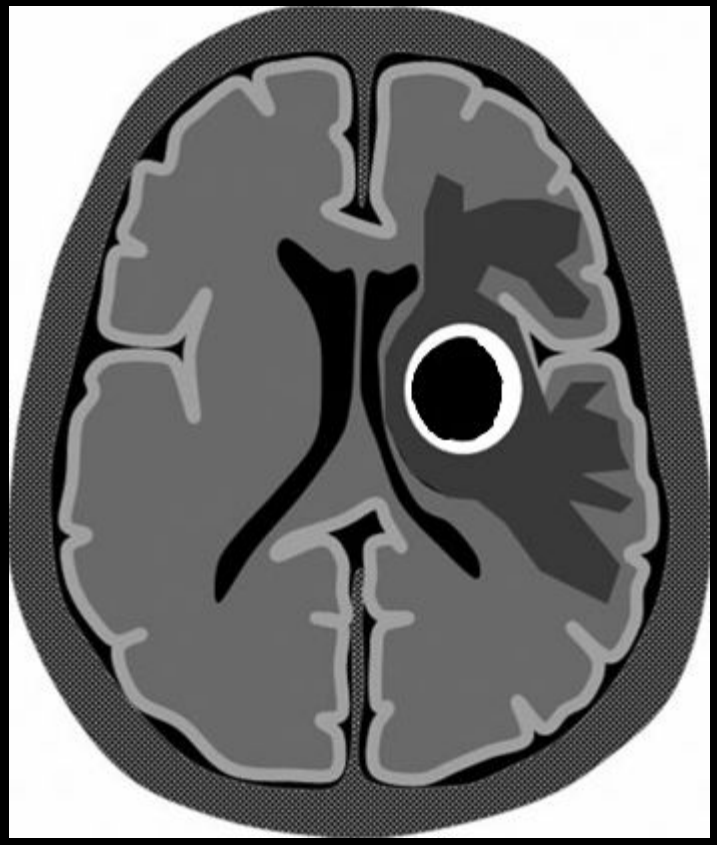

Интрааксиальное

Гириформное

Нодулярное кортикальное и субкортикальное

Глубокое или пери-вентрикулярное

Глубокое кольцевидное

Церебрит или абсцесс

Некротическое кольцевидное

Кистозно-узловой паттерн

Паттерн «открытого кольца»

Перивентрикулярное

Церебрит или абсцесс

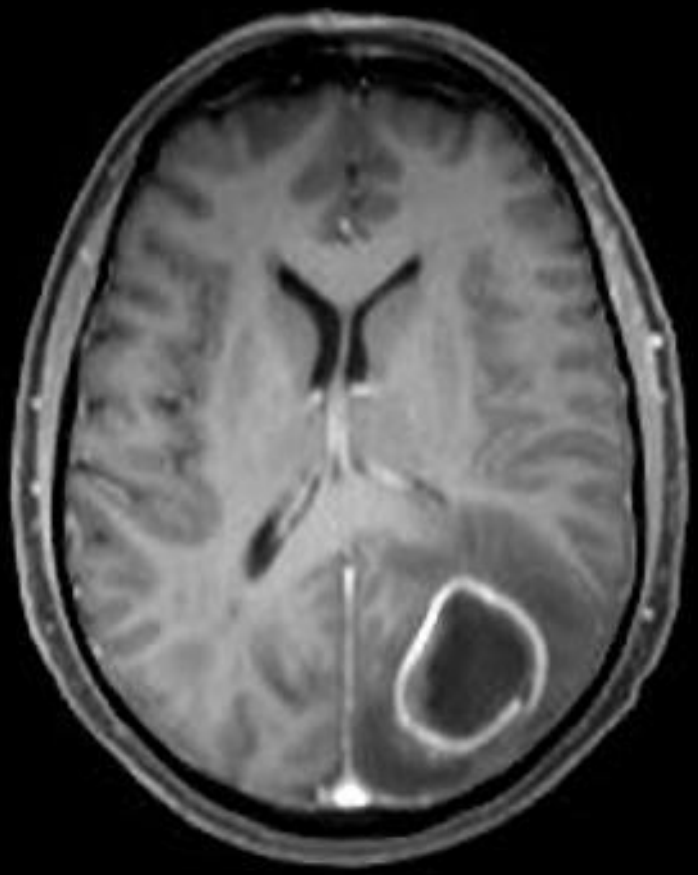

Абсцесс

Некротическое кольцевидное контрастное усиление

Особенности:

- Толстое иррегулярное кольцо с «лохматым» внутренним контуром и сложной внутренней структурой
- Толщина стенки в некоторых местах более 1,0 см, обусловлена «островами» живых опухолевых клеток
- Контрастирование обусловлено обеими механизмами (сосудистым и паренхиматозным)

Наблюдается при:

- Низкодифференцированные злокачественные опухоли

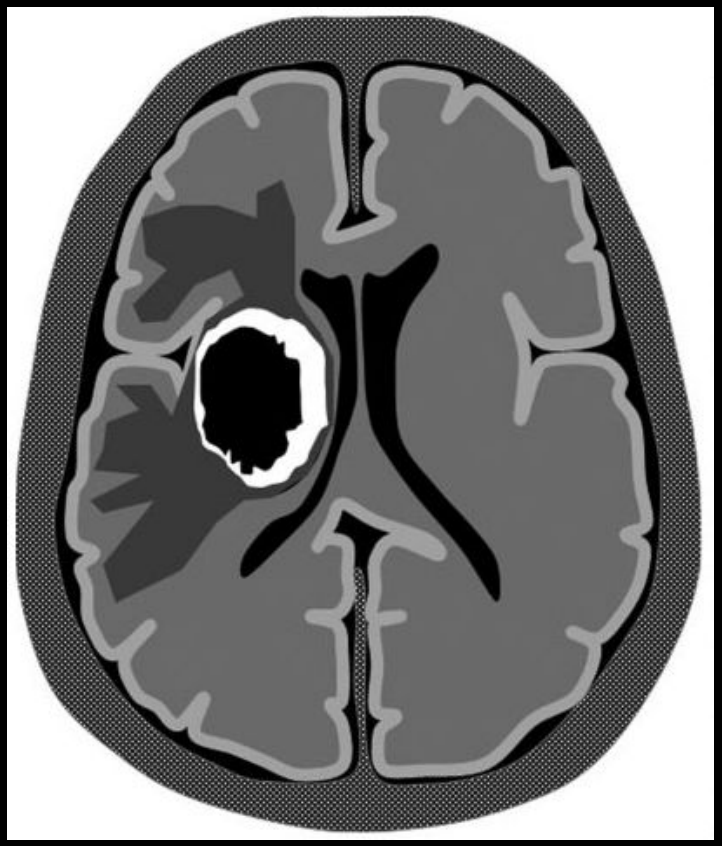

Интрааксиальное

Гириформное

Нодулярное кортикальное и субкортикальное

Глубокое или пери-вентрикулярное

Глубокое кольцевидное

Церебрит или

Некротическое кольцевидное абсцесс

Кистозно-узловой паттерн

Паттерн «открытого кольца»

Перивентрикулярное

Некротическое кольцевидное контрастное усиление

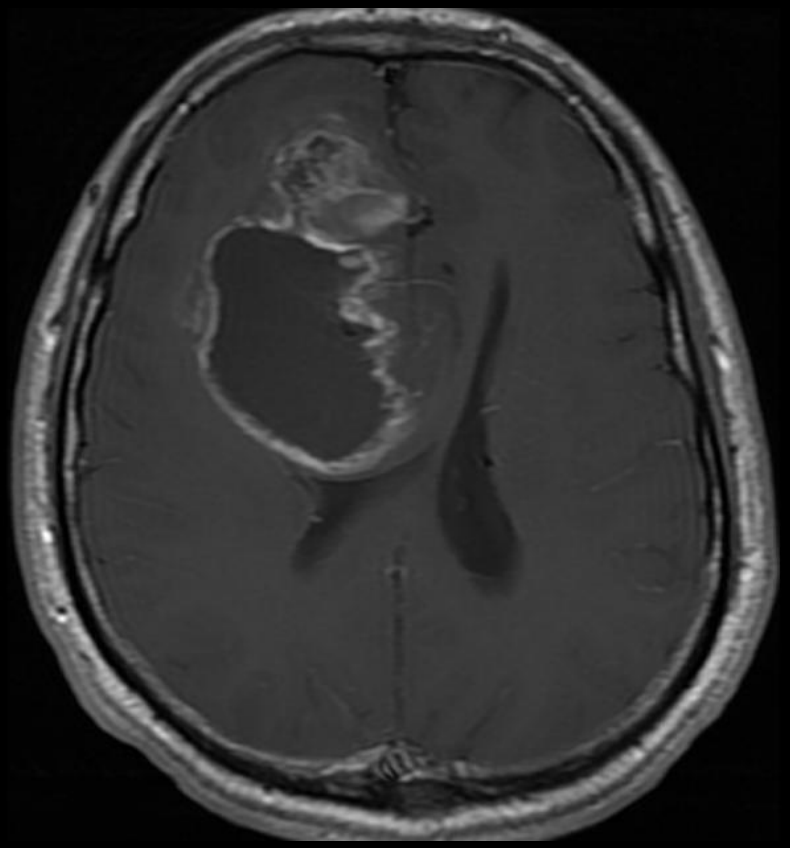

Глиобластома

Кистозно-узловой паттерн контрастного усиления

Особенности:

- Встречается при первичных секретирующих опухолях головного мозга
- Большинство кистозно-солидных опухолей характеризуется не полным кольцевидным контрастированием, вследствие, сдавления стенки кисты
- Такой паттерн говорит о трех вещах:

1. секретирующее новообразование
2. вероятно доброкачественное
3. Первичное

Наблюдается при:

- Pilocytic astrocytoma
- Hemangioblastoma
- Pleomorphic xanthoastrocytoma
- Ganglioglioma
- Extraventricular ependymoma

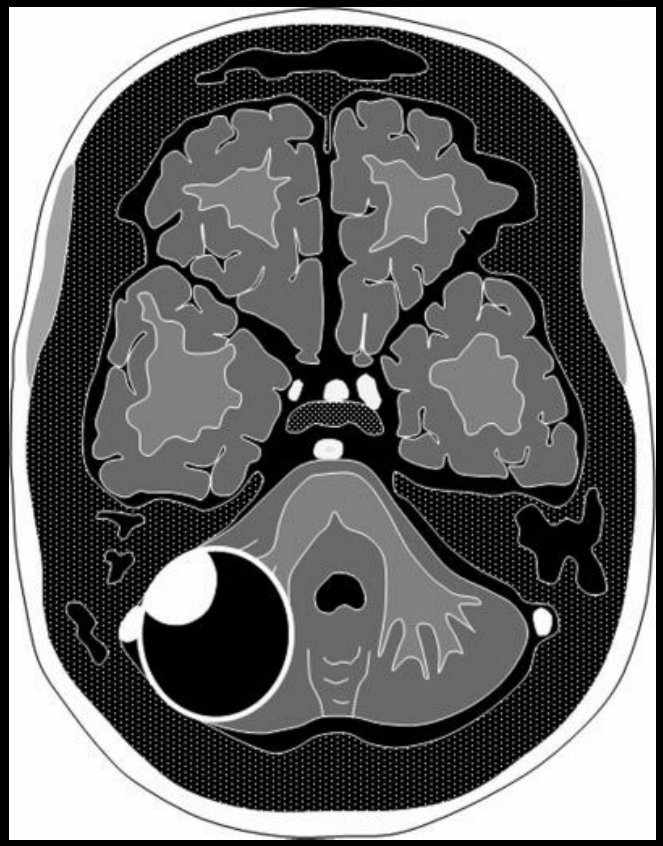

Интрааксиальное

Гириформное

Нодулярное кортикальное и субкортикальное

Глубокое или пери-вентрикулярное

Глубокое кольцевидное

Церебрит или абсцесс

Некротическое кольцевидное

Кистозно-узловой паттерн

Паттерн «открытого кольца»

Перивентрикулярное

Кистозно-узловой паттерн контрастного усиления

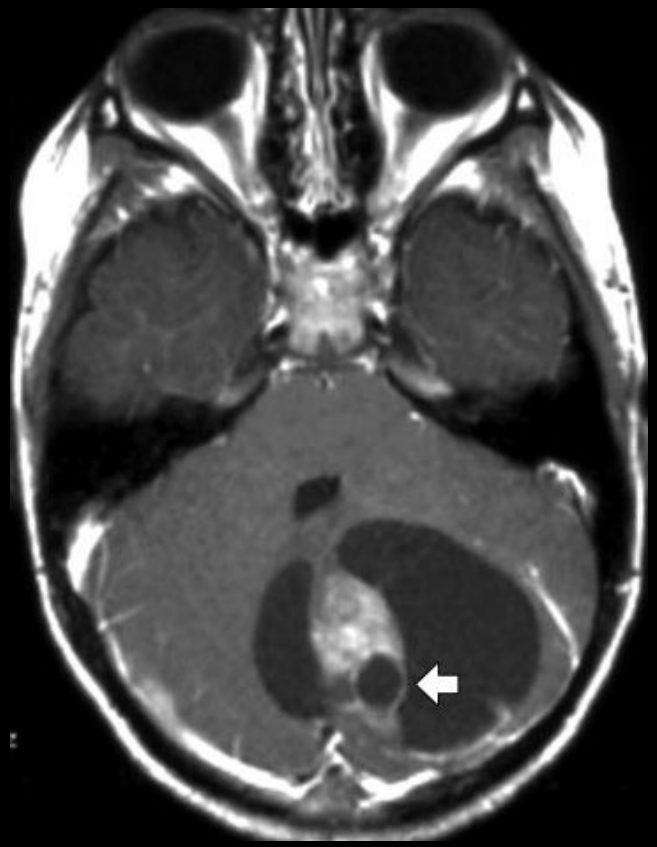

Pilocytic astrocytoma

10

W 2842 : L 1449

Haemangioblastoma

Демиелинизации. Паттерн «открытого» контрастного кольца

Особенности:

- Контрастирование обусловлено периваскулярным воспалением (рассеянный склероз)
- Открытая часть кольца часто указывает на серое вещество

Наблюдается при:

- Рассеянный склероз в активной фазе
- ADEM
- Демиелинизирующие заболевания

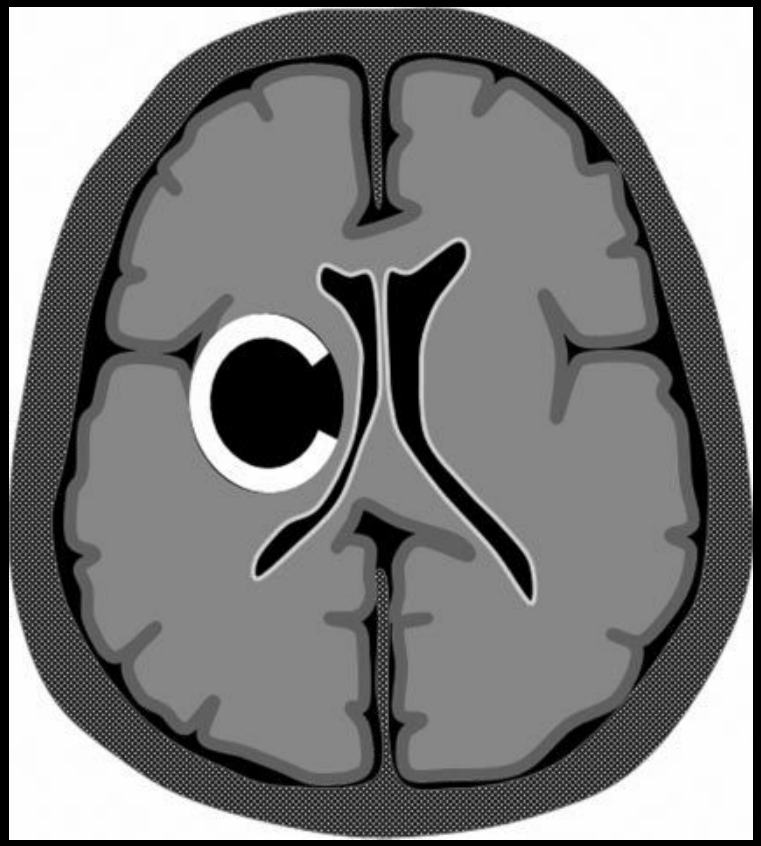

Интрааксиальное

Гириформное

Нодулярное кортикальное и субкортикальное

Глубокое или пери-вентрикулярное

Глубокое кольцевидное

Церебрит или абсцесс

Некротическое кольцевидное

Кистозно-узловой паттерн

Паттерн «открытого кольца»

Перивентрикулярное

Демиелинизации. Паттерн «открытого» контрастного кольца

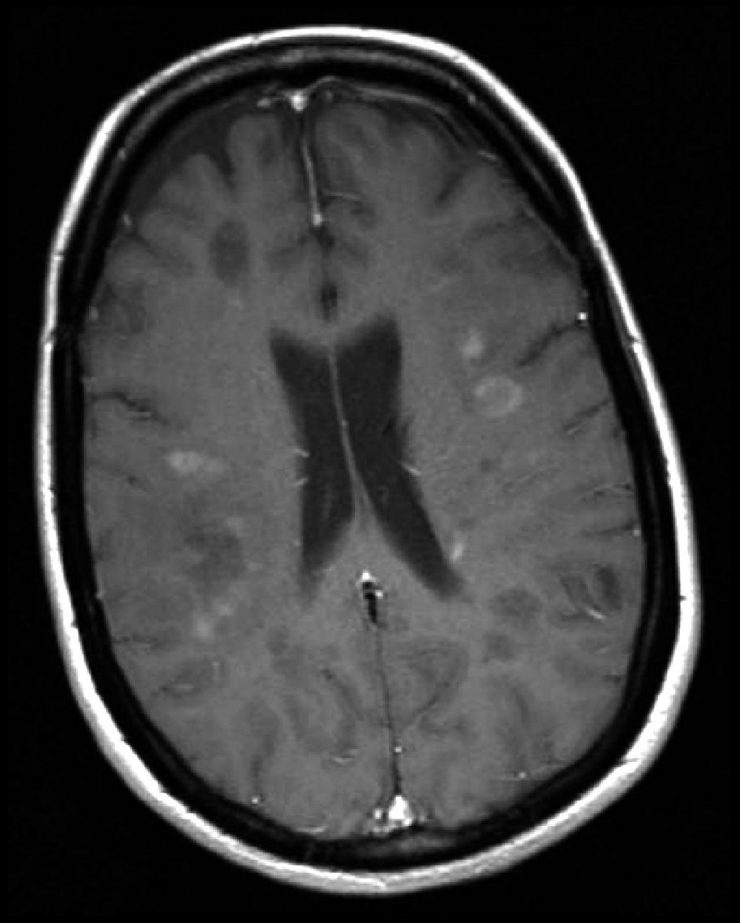

Рассеянный склероз

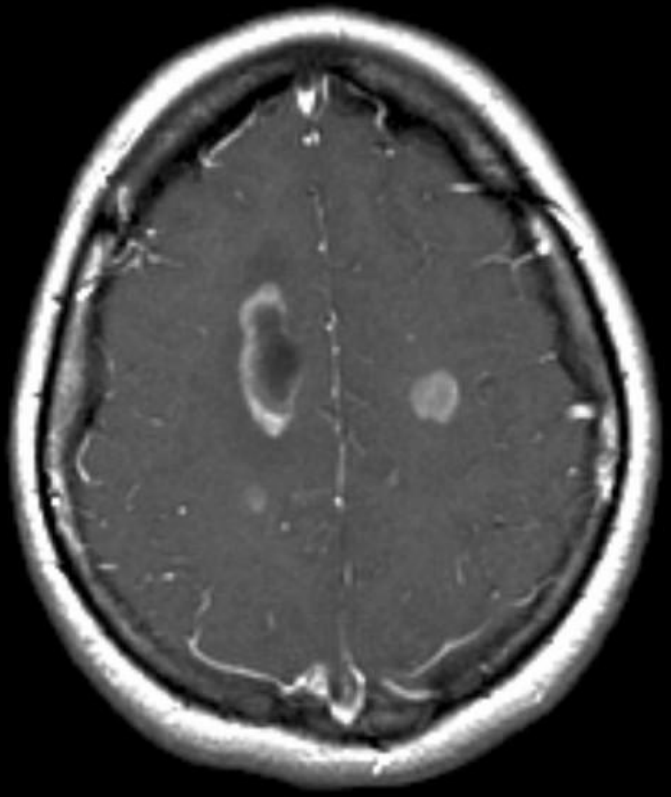

ADEM

Перивентрикулярное контрастное усиление

Особенности:

- Для пациентов с ВИЧ характерно однородное или кольцевидное накопление
- Тонкое (< 2 мм) линейное накопление вдоль стенок желудочков говорит об инфекционном эпендимите

Наблюдается при:

- Первичной лимфоме ЦНС
- Первичных глиальных опухолях
- Инфекционном эпендимите (часто цитомегаловирус)

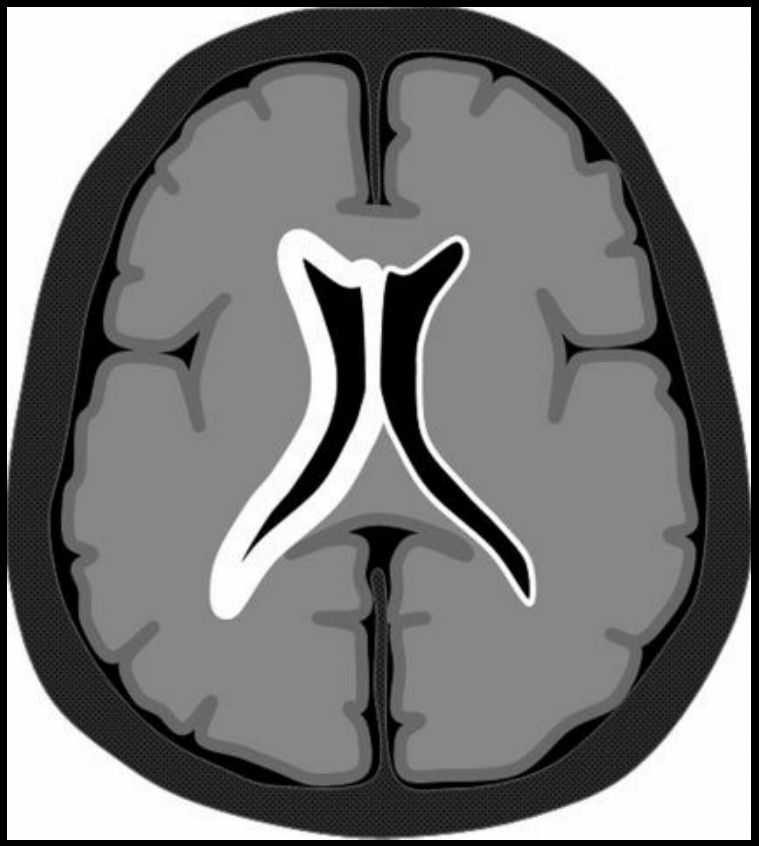

Интрааксиальное

Гириформное

Нодулярное кортикальное и субкортикальное

Глубокое или пери-вентрикулярное

Глубокое кольцевидное

Церебрит или абсцесс

Некротическое кольцевидное

Кистозно-узловой паттерн

Паттерн «открытого кольца»

Перивентрикулярное

Перивентрикулярное контрастное усиление

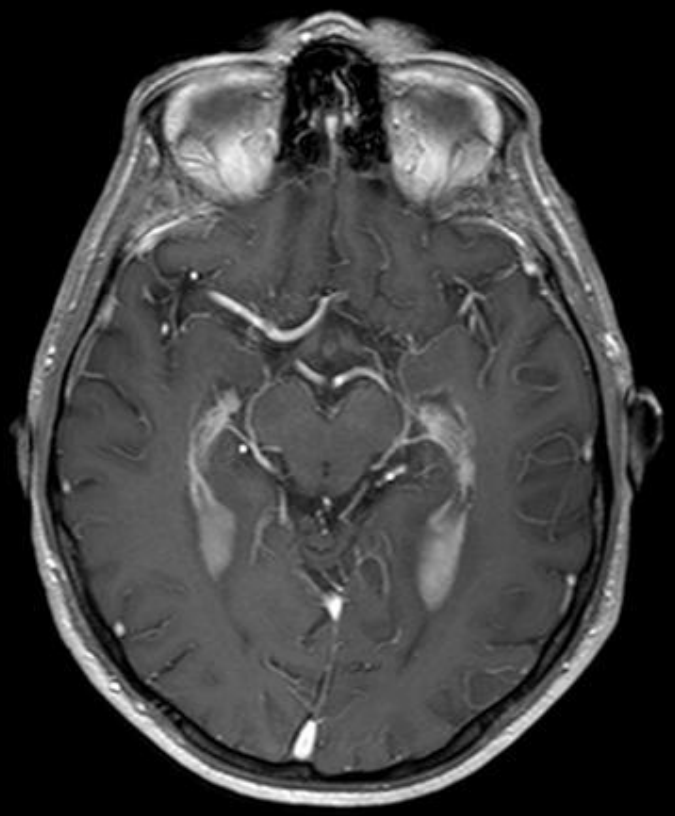

Лимфома ЦНС

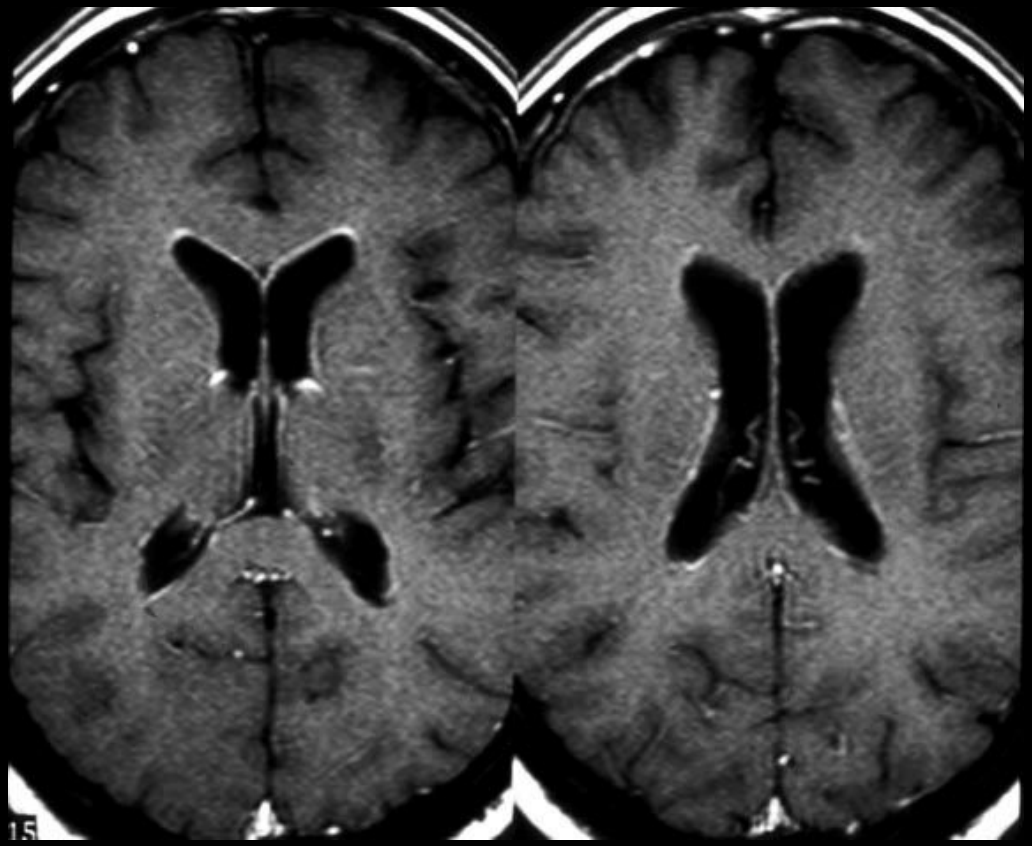

Цитомегаловирусный эпендимит